This is a digital copy of a book that was preserved for generations on library shelves before it was carefully scanned by Google as part of a project to make the world's books discoverable online.

It has survived long enough for the copyright to expire and the book to enter the public domain. A public domain book is one that was never subject to copyright or whose legal copyright term has expired. Whether a book is in the public domain may vary country to country. Public domain books are our gateways to the past, representing a wealth of history, culture and knowledge that's often difficult to discover.

Marks, notations and other marginalia present in the original volume will appear in this file - a reminder of this book's long journey from the publisher to a library and finally to you.

Usage guidelines

Google is proud to partner with libraries to digitize public domain materials and make them widely accessible. Public domain books belong to the public and we are merely their custodians. Nevertheless, this work is expensive, so in order to keep providing this resource, we have taken steps to prevent abuse by commercial parties, including placing technical restrictions on automated querying.

We also ask that you:

+ *Make non-commercial use of the files* We designed Google Book Search for use by individuals, and we request that you use these files for personal, non-commercial purposes.

+ *Refrain from automated querying* Do not send automated queries of any sort to Google's system: If you are conducting research on machine translation, optical character recognition or other areas where access to a large amount of text is helpful, please contact us. We encourage the use of public domain materials for these purposes and may be able to help.

+ *Maintain attribution* The Google "watermark" you see on each file is essential for informing people about this project and helping them find additional materials through Google Book Search. Please do not remove it.

+ *Keep it legal* Whatever your use, remember that you are responsible for ensuring that what you are doing is legal. Do not assume that just because we believe a book is in the public domain for users in the United States, that the work is also in the public domain for users in other countries. Whether a book is still in copyright varies from country to country, and we can't offer guidance on whether any specific use of any specific book is allowed. Please do not assume that a book's appearance in Google Book Search means it can be used in any manner anywhere in the world. Copyright infringement liability can be quite severe.

About Google Book Search

Google's mission is to organize the world's information and to make it universally accessible and useful. Google Book Search helps readers discover the world's books while helping authors and publishers reach new audiences. You can search through the full text of this book on the web at `http://books.google.com/`

UC-NRLF
B 3 732 643

UNIVERSITY OF CALIFORNIA
MEDICAL CENTER LIBRARY
SAN FRANCISCO



DEUTSCHE ZEITSCHRIFT

FÜR

CHIRURGIE.

HERAUSGEGEBEN

VON

Prof. BARDENHEUER in Köln, Prof. v. BERGMANN in Berlin, Prof. BIER in Greifswald, Prof H. BRAUN in Göttingen, Dr. v. BURCKHARDT in Stuttgart, Prof. v. EISELSBERG in Wien, Dr. G. FISCHER in Hannover, Prof. FRIEDRICH in Leipzig, Prof. GUSSENBAUER in Wien, Prof. HAHN in Berlin, Prof. HELFERICH in Kiel, Prof. HILDEBRAND in Basel, Prof. HOCHENEGG in Wien, Dr. KAPPELER in Konstanz, Prof. KOCHER in Bern, Prof. KÖNIG in Berlin, Prof. KRÖNLEIN in Zürich, Prof. KÜSTER in Marburg, Dr. C. LAUENSTEIN in Hamburg, Prof. v. LEUTHOLD in Berlin, Prof. MADELUNG in Strassburg i. E., Prof. MÜLLER in Rostock, Prof. NICOLADONI in Graz, Prof. RIEDEL in Jena, Prof. E. ROSE in Berlin, Prof. RYDYGIER in Lemberg, Prof. SCHEDE in Bonn, Prof. SCHÖNBORN in Würzburg, Prof. SONNENBURG in Berlin, Prof. TRENDELENBURG in Leipzig, Oberarzt Dr. WIESINGER in Hamburg.

REDIGIRT

VON

Prof. Dr. E. ROSE in Berlin und Prof. Dr. H. HELFERICH in Kiel.

Dreiundsechzigster Band.

Mit 73 Abbildungen im Text und 8 Tafeln.

LEIPZIG,
VERLAG VON F. C. W. VOGEL.
1902.

Inhalt des dreiundsechzigsten Bandes.

Erstes und Zweites (Doppel-) Heft

ausgegeben März 1902.

Seite

I. Acute (eitrige) Peritonitis. Von Prof. Dr. Lennander in Upsala 1

II. Mittheilungen aus Peking. Nr. 1.
Ueber einige Schussverletzungen. Von Dr. Georg Perthes, Privatdocent an der Universität Leipzig und 1. Assistenzarzt der chirurg. Univ.-Klinik, früher Oberarzt im 6. ostasiat. Feldlazareth. (Mit 6 Abbildungen im Text und Tafel I, Fig. 1, 2, 3) 75

III. Mittheilungen aus Peking. Nr. 2.
Ein Fall von Fibroma molluscum, vorwiegend der linken Hand mit Steigerung des Knochenwachsthums. Von Dr. Georg Perthes, Privatdocent an der Universität Leipzig und 1. Assistenzarzt der chirurg. Univ.-Klinik, früher Oberarzt im 6. ostasiat. Feldlazareth. (Mit 1 Abbildung im Text und Tafel I, Fig. 4, 5, 6) 103

IV. Mittheilungen aus Peking. Nr. 3.
Ueber Leberabscess bei Typhus abdominalis. Von Dr. Georg Perthes, Privatdocent an der Universität Leipzig und 1. Assistenzarzt der chirurg. Univ.-Klinik, früher Oberarzt im 6. ostasiat. Feldlazareth 111

V. Mittheilungen aus Peking. Nr. 4.
Ueber tropische Leberabscesse. Von Dr. Georg Perthes, Privatdocent an der Universität Leipzig und 1. Assistenzarzt der chirurg. Univ.-Klinik, früher Oberarzt im 6. ostasiat. Feldlazareth 119

VI. Mittheilungen aus Peking. Nr. 5.
Ueber Spalthand. Von Dr. Georg Perthes, Privatdocent an der Universität Leipzig und 1. Assistenzarzt der chirurg. Univ.-Klinik, früher Oberarzt im 6. ostasiat. Feldlazareth. (Mit 5 Abbildungen im Text und Tafel II, Fig. 1—8) 132

VII. Aus dem Kantonsspital in Winterthur. (Direction: Dr. R. Stierlin.)
Ueber Brucheinklemmung des Processus vermiformis. Von A. Barth, Secundärarzt. (Mit 1 Abbildung) 149

VIII. Pterygium colli. Von Dr. med. Funke, ehemalig. Anatom.-Chirurg. Assistenten. z. Z. in Melle i. H. (Mit 4 Abbildungen) . . . 162

18961

Seite

IX. Zur Plattfuss-Therapie. Von Prof. C. Nicoladoni in Graz. (Mit 5 Abbildungen) 168

X. Aus der chirurgischen Abtheilung des Luisen-Hospitals zu Aachen. (Prof. Dr. W. Müller.)
Beiträge zur Kenntniss der Epiphysen-Osteomyelitis und deren Behandlung. Von Dr. Ph. Ferd. Becker, Volontärarzt. (Mit 13 Abbildungen) 176

Drittes und Viertes (Doppel-) Heft
ausgegeben April 1902.

XI. Ueber die von mir angewandten Behandlungsmethoden von Fracturen der grossen Knochen der Extremitäten und Gelenkresectionen und die dabei erzielten Resultate. Von Priv.-Docent Dr. Nicolai Wolkowitsch, Vorstand der chirurg. Abtheilung des Alexander-Hospitals zu Kiew. (Mit 17 Abbildungen) . . 203

XII. Aus dem St. Johannes-Hospital (Chirurgische Abtheilung, Chefarzt Herr Geheimrath Prof. Dr. Schede) zu Bonn.
Klinische und experimentelle Beiträge zur Frage der peritonealen Adhäsionen nach Laparotomieen. Habilitationsschrift. Von Dr. Karl Vogel, Secundärarzt 296

XIII. Ueber ein periostales Rundzellensarkom und ein Myelom mit Kalkmetastasen. Aus dem pathologischen Institut der Universität Leipzig. Von Dr. Otto Bender, Assistenzarzt a. d. Univ.-Poliklinik f. orthop. Chirurgie. (Mit 2 Abbildungen) 370

XIV. Aus der chirurgischen Abtheilung des Obuchow'schen Krankenhauses für Frauen zu Petersburg.
Beitrag zur Casuistik der Stich-Schnittverletzungen der Leber. Von Dr. I. I. Grekow 402

XV. Aus der chirurgischen Abtheilung des Obuchow'schen Krankenhauses für Männer zu Petersburg.
Beitrag zur Frage der Leberrupturen. Von Dr. B. K. Finkelstein 408

Fünftes und Sechstes (Doppel-) Heft
ausgegeben Mai 1902.

XVI. Aus der chirurgischen Station des Krankenhauses Friedrichshain.
Ueber Rückenmarkschirurgie. Von Prof. Dr. Eugen Hahn. (Mit 11 Abbildungen) 421

XVII. Aus dem Institut für klinische Chirurgie der königl. Universität zu Rom. Director: Prof. F. Durante.
Die Influenza in chirurgischer Beziehung. (Experimenteller Beitrag zur Aetiologie und pathologischen Anatomie der Influenza.) Von Dr. G. Perez, Assistent. Zweite Mittheilung. (Mit Tafel III—VIII) 460

Seite

XVIII. Aus der k. k. chirurgischen Universitätsklinik des Herrn Hofrathes Professor Dr. C. Nicoladoni in Graz.
Ueber Verwendung von Magnesium zur Behandlung von Blutgefässerkrankungen. Von Dr. Erwin Payr, Privatdocent für Chirurgie und Assistent obiger Klinik. (Mit 4 Abbildungen) 503

XIX. Aus der k. k. chirurgischen Universitätsklinik des Herrn Hofrathes Professor Dr. C. Nicoladoni in Graz.
Zur Verwendung der Quetschmethoden in der Darmchirurgie. Von Dr. Erwin Payr, Privatdocent für Chirurgie und Assistent obiger Klinik. (Mit 2 Abbildungen) 512

XX. Walter von Heineke, geb. 17. Mai 1834, gest. 28. April 1901. Ein Necrolog von Prof. Dr. Ernst Graser in Erlangen . . . 519

XXI. Schulterverrenkung mit Abreissen der Arteria thoracica longa von der Achselarterie. Von Dr. W. von Noorden (München). Mit 1 Abbildung) 540

XXII. Aus der Göttinger chirurgischen Klinik des Professor Dr. Braun. Beiträge zur Statistik der operativ behandelten Aneurysmen. Von Dr. H. Jacobsthal, Assistenzarzt der Klinik. (Mit 1 Abbildung) 550

XXIII. Der Mechanismus der Fractura radii typica. Von Dr. Kuhn, Arzt in Königsberg i. P. (Mit 3 Abbildungen) 596

Berichtigung 601

Literarische Neuigkeiten 601

Neuer Verlag von F. C. W. Vogel in Leipzig.

LEHRBUCH
der
Physiologie des Menschen
von
G. v. BUNGE,
Basel.
2 Bände gr. 8°. 1901.

I. Band: Sinne, Nerven, Muskeln, Fortpflanzung in 28 Vorträgen.
Mit 67 Abbildungen im Text und 2 Tafeln.
Preis M. 10. —, geb. M. 11. 25.

II. Band: Ernährung, Kreislauf, Atmung Stoffwechsel in 36 Vorträgen.
Mit 12 Abbildungen.
Preis M. 15. —, geb. M. 16.25.

Die **Therapie der Gegenwart** bringt in der August-Nummer 1901 folgende Besprechung:

Wenn wir das vorliegende Buch an dieser Stelle einer kurzen Besprechung unterziehen, so geschieht es deshalb, weil es unter allen physiologischen Lehrbüchern eine gewisse eigenartige Stellung einnimmt, die es dem Gesichtskreis des Arztes besonders nahe bringt, näher als alle seine Schwesterwerke. Es stellt eigentlich nicht das dar, was wir im gewöhnlichen Sinn ein Lehrbuch der Physiologie nennen, und wer es zur Hand nimmt, um sich darin über detaillierte physiologische Daten und experimentelle Ergebnisse Rat zu holen, der wird es vielleicht bald wieder bei Seite legen. Es giebt uns dieser erste Band vielmehr in einzel aneinandergereihten glänzenden Vorträgen eine Vorstellung davon, wie sich im Kopfe eines wissenschaftlich aufgeklärten, geistvollen, phylosophisch durchgebildeten Physiologen die wichtigsten Probleme des Lebens malen. Die fesselnde Form der Darstellung versteht es, die schwierigsten Kapitel aus den Gebieten der Sinnes-, Nerven- und Muskelphysiologie, sowie der Fortpflanzung und Vererbung auch dem minder Eingeweihten, selbst einem Laien, verständlich und anziehend zu machen, ihm die Quintessenzen physiologischer Arbeit nahe zu bringen, ohne ihn durch verwirrenden Ballast zu erschrecken. Es liegt eine heitere Philosophie und eine Lebensfreudigkeit in den Anschauungen des grossen Physiologen, die das Studium seines Buches zum höchsten Genuss machen. Wir lassen seine eigenen Worte aus dem Kapitel über die Fortpflanzung davon Zeugnis ablegen:

„Jede Zelle unseres Körpers hat ewig gelebt und die Samenzelle oder Eizelle, welche sich von den übrigen Zellen trennt, ist nicht jünger, als eine der zurückbleibenden. Jede Zelle hat das Recht zu sagen: ich bin die Urzelle. Wir leben ewig. . . . Die kommenden Generationen sind wir selbst. Wir leben fort in denen, die nach uns kommen. Noch hat keine Religion . . . . diesen Gedanken genügend verwertet. Er wird die Grundlage jeder Religion und Moral der Zukunft sein. Alles Gute, das wir gewirkt im Leben, kam uns nur selbst zu Gute. So wird auch die Selbstsucht in den Dienst der Selbstlosigkeit gestellt, und alle Motive wirken zusammen zur Vervollkommnung und Vererbung des Lebens. Auch dem Tod ist der „Stachel" genommen: der Tod des Individuums vernichtet kein Leben. Die Individuen sterben dahin — Milliarden und aber Milliarden in jeder Sekunde. Das Leben aber steht keinen Augenblick still. Was kümmert die Natur das Individuum? Was liegt denn an der Continuität des individuellen Bewusstseins? Wir vergessen die alten Schmerzen und erwachen in neuen Formen zu neuem Hoffen, zu neuem Kampf Ein ewig junger Frühling, ein ewig neues Leben, neue Freuden, endlose Lust!.

Keiner von uns sollte an diesen wundervoll gefassten Edelsteinen unserer reinen Wissenschaft achtlos vorübergehen!

gez. F. Umber (Berlin).

LEHRBUCH

der

Allgemeinen Pathologie und der allgemeinen pathologischen Anatomie

von

PROF. H. RIBBERT

Marburg.

Mit 338 zum Teil farbigen Figuren.

gr. 8°. 1901. Preis M. 14.—, geb. M. 15.80.

Centralblatt für innere Medicin.

Das neue R.'sche Buch ist eine anerkennenswerte Bereicherung der medizinischen Litteratur, die speciell an guten Lehrbüchern der allgemeinen Pathologie keinen Ueberfluss hat. In überaus klarer und flüssiger Darstellungsform wird uns in demselben die allgemeine Pathologie und allgemeine pathologische Anatomie vorgeführt. Das Buch ist namentlich Studierenden zur Erfüllung seines Zweckes „einer Förderung des Verständnisses allgemeiner pathologischer Vorgänge" dringend zu empfehlen. Nicht zum wenigsten werden hierzu die durchweg ausgezeichneten, fast alle vom Autor angefertigten, Abbildungen beitragen.

Deutsche medizin. Wochenschrift.

... Das Buch scheint nicht bloss geeignet, die Verbreitung allgemeiner pathologischer und allgemeiner pathologisch-anatomischer Kenntnisse zu fördern, sondern auch das anatomische Denken beim Studierenden anzuregen und zu üben.

Herr Prof. Schneidemühl in Kiel äussert sich wie folgt:

Die Zahl der Lehrbücher über allgemeine Pathologie und pathologische Anatomie ist im allgemeinen nicht gross, in der neueren Zeit fehlt es sogar an geeigneten Werken dieser Art. Umsomehr ist es zu begrüssen, in dem vorstehenden Lehrbuche diesem Mangel in hervorragender Weise abgeholfen zu sehen . . .

LEHRBUCH

der

Haut- und Geschlechtskrankheiten

für Studierende und Aerzte

von

PROF. E. LESSER IN BERLIN.

2 Bände gr. 8° mit 64 Abbildungen und 6 Tafeln.

Zehnte Auflage 1900 und 1901.

Preis pro Band M. 8.—, geb. M. 9.25.

Das Lessersche Lehrbuch hat eine weite Verbreitung und erfreut sich einer grossen Beliebtheit. Man wird nicht fehl gehen, wenn man als Grund hierfür ansieht, dass, zum Unterschiede von den übrigen grösseren Lehrbüchren, in diesem Falle dem Studierenden und praktischen Ärzte in möglichst knapper Form nur dasjenige, was er für praktische Zwecke braucht, dargeboten wird.

I.

Acute (eitrige) Peritonitis.

Von

Prof. Dr. **Lennander** in Upsala.

Unter Peritonitis versteht man zunächst und hauptsächlich die entzündlichen Veränderungen in der Serosa der Bauchhöhle, die eine Folge einer Infection sind, sei es, dass die Serosa direct von den Mikroben selbst angegriffen wird oder nur von den Toxinen, d. h. Producten ihrer Lebensthätigkeit in nahe gelegenen Geweben oder Organen. Im letzteren Falle spricht man von einer chemischen Peritonitis. Diese kann auch, unabhängig von jeder Infection, zu Stande kommen nach dem Austritt in die Peritonealhöhle von Galle, Blut, Ovariencystenflüssigkeit, Transsudat bei gewissen Nephriten, nach Stieltorsionen von Ovariencysten oder subserösen Myomen. Nach einer abnormen mechanischen oder physikalischen Einwirkung auf die Serosa können gewisse, anatomisch betrachtet gleichartige Veränderungen entstehen, wie bei einer infectiösen (mikrobiellen) oder bei einer chemischen Peritonitis, z. B. nach Reibung der Serosa mit Compressen, oder nach Austrocknung durch atmosphärische Luft bei Operationen. Diese chemischen, physischen Peritoniten, die nicht mit einer Infection complicirt sind, sind stets local, d. h. auf das Gebiet der Serosa beschränkt, auf das die Schädlichkeit direct eingewirkt hat. Die Aufgabe der Entzündung beschränkt sich darauf, die Theile der Serosa zu repariren, die durch die in Frage stehende chemische oder physikalische Einwirkung zerstört worden sind. Dazu, dass eine Peritonitis sich weiter ausbreiten kann, ist die Gegenwart einer oder mehrerer Arten sich vermehrender pathogener Mikroben in der Bauchhöhle erforderlich.

Die Entzündung in der Serosa mit ihrer Hyperämie und ihrem Exsudat ist ein Act der Thätigkeit des Körpers, eine Reaction, die darauf hinzielt, die chemischen oder physikalischen Läsionen zu heilen, oder, und zwar

am häufigsten, den Angriff der Mikroben abzuwehren. Die Infection (die Mikroben) ist das, was schadet, tödtet, die Peritonitis ist das, was Rettung bringt, wenn Heilung gewonnen wird ohne Operation oder nach solcher. Die Aufgabe des vorliegenden Aufsatzes ist es also, zu besprechen, was wir von der Möglichkeit wissen, oder auch vielleicht hoffen, die Infectionen der Serosa zu verhüten, und, wenn Infection bereits eingetreten ist, dem Körper zu helfen, die Mikroben und Toxine unschädlich zu machen.

Ehe wir zur Aetiologie der Peritonitis übergehen, dürfte es nothwendig sein, einen kurzen anatomischen und physiologischen Ueberblick über die Bauchhöhle zu geben.

Man kann von einer rechten und einer linken Hälfte der Bauchhöhle reden. Die Grenze wird vom Ligamentum suspensorium hepatis und von der Wirbelsäule bis hinab zum Promontorium gebildet, sowie sodann von beiden Lineae terminales. Durch das Colon transversum nebst dem Mesocolon und das Omentum, wenn es hinaufgezogen ist, wird die Grenze zwischen einem obern und einem untern Theil im Bauche gebildet. Der erstere enthält die Leber, den Magen mit dem oberen Theile des Duodenum, das Pankreas und die Milz. Das Dach der Bauchhöhle besteht aus dem Zwerchfellgewölbe, das durch die Wirbelsäule und das Ligam. suspensorium hepatis in zwei Hälften getheilt wird, wodurch man einen rechten und einen linken subphrenischen Raum erhält, von denen jeder durch das Ligam. coronarium sinistrum, resp. dextrum unvollständig in einen vorderen und einen hinteren Theil abgetrennt wird. An den linken Theil des Zwerchfellgewölbes grenzt der linke Leberlappen, der Magen mit dem Saccus peritonei minor vel Bursa omenti minoris et majoris, die Flexura coli lienalis und die Milz, sowie retroperitoneal die linke Nebenniere und die Niere. Lateral und nach hinten wird der vordere linke subphrenische Raum partiell abgeschlossen durch das Ligam. phrenico-colicum. Es sind vorzugsweise Krankheiten des Magens und des Pankreas, die zur Infection des Saccus peritonei minor führen, der durch das Foramen Winslowii hinter dem Ligam. hepato-duodenale mit dem Saccus peritonei major communicirt. Hinter dem unteren Theile des rechten Leberlappens kann man von einem retrohepatischen Raume sprechen. Dieser liegt vor der rechten Niere und zum grösseren Theile über dem Mesocolon transversum und ist von Bedeutung, weil Infectionen vom oberen Duodenum und von der Gallenblase aus sich zuerst hierher verbreiten und unter günstigen Verhältnissen hier abgekapselt werden können. Er steht in offener Communi-

cation mit dem rechten subphrenischen Raum und mit der Fossa iliaca dextra längs der Aussenseite des Colon ascendens. Er kann drainirt werden mittelst eines Schnittes im hinteren Theile der rechten Lumbargegend, was wegen seiner grossen chirurgischen Bedeutung schon hier hervorgehoben zu werden verdient. Unterhalb des Colon transversum kann man unterscheiden einen centralen (medianen) Theil der Bauchhöhle mit einem Theil der Dünndärme und des Omentum, und zwei peripherische (laterale) Regionen, von denen jede ihre Fossa iliaca und Regio lumbalis mit den darin befindlichen Theilen der Dünndärme und des Colon umfasst, sowie retroperitoneal die eine Niere. Der centrale Theil des Bauches wird nach hinten unvollständig durch das Dünndarmmesenterium in einen viel kleineren rechten und einen grösseren linken Raum getheilt. Sowohl die centralen, wie die peripherischen Theile der Bauchhöhle communiciren mit dem kleinen Becken, die ersteren vollkommen frei, die letzteren vor dem Musc. psoas und der Vasa iliaca. Im kleinen Becken spricht man beim Manne nur von einer serösen Spalte, der Fossa recto-vesicalis, die sich erweitern und durch herabgesunkene Därme ausgefüllt werden kann. Beim Weibe aber wird das kleine Becken durch den Uterus und die Ligamenta lata getheilt in einen vorderen Theil, die Fossa vesico-uterina, mit der Harnblase, und einen hinteren, die Fossa recto-uterina, mit dem Rectum. Bei aufrechter oder nach vorn geneigter Körperstellung kann Flüssigkeit aus allen Theilen des Bauches, mit Ausnahme des Saccus peritonealis minor, in das kleine Becken sich hinabsenken. Aus den vorderen, vor dem Ligam. coronarium hepatis gelegenen subphrenischen Räumen tritt sie entweder vor dem Colon transversum und Omentum durch, oder auch, wie aus den hinteren, längs der hinteren Bauchwand an der Flexura coli dextra vel sinistra vorbei. Eine starke Gasfüllung des Colon transversum und vor Allem eine rasche Verlöthung des Colon und des Omentum mit der vorderen Bauchwand kann die centralen Theile des Bauches gegen eine Senkung von Flüssigkeit aus der Gegend oberhalb des Colon transversum schützen. Die Flüssigkeit rinnt dann auf der rechten Seite, längs der lateralen Seite des Colon ascendens hinab in das kleine Becken. Die anatomische Anordnung der Flexura coli sin. und der Milz mit ihren Ligamenten dürfte dagegen, wie bereits vorher angedeutet worden ist, einen beachtenswerthen Abschluss für den linken subphrenischen Raum bilden. In gewöhnlicher liegender Stellung sind das kleine Becken und die beiden Lumbalgegenden die tiefsten Theile des Bauches, wo sich also freie Flüssigkeit vorzugsweise sammelt. Durch Kissen unter den

Schultern kann man den Abfluss aus den hinteren Theilen der subphrenischen Räume noch mehr befördern. Beim Weibe steht die Bauchhöhle oder eigentlich die obere Beckenhöhle, durch die Tubae Fallopiae in freier Communication nach aussen.

Die Oberfläche des Peritoneum ist glatt, glänzend. Es wird von einer einfachen Lage Endothel- oder Epithelzellen überkleidet, die bei der beständigen Bewegung der Eingeweide gegen einander und gegen die Bauchwand an der Oberfläche abgeplattet werden, wo sich eine festere Lage des Protoplasma der Zellen zu einer „Deckplatte" (Coverplate) für das übrige Zellprotoplasma mit den Zellkernen abgrenzt. Der Streit über eine flüssige oder halbfeste Kittsubstanz, die, was das eigentliche Zellprotoplasma betrifft, die Endothelzellen unter einander vereinigen soll, dürfte nunmehr wohl als ausgemacht zu betrachten sein. Die Mehrzahl der Histologen nimmt nunmehr das Vorhandensein einer Kittsubstanz zwischen dem unveränderten Protoplasma der Zellen nicht an, sondern meint, dass die Endothelzellen mit ihren Rändern aneinander stossen und durch zahlreiche Fäden von ihrem Protoplasma vereinigt werden. Zwischen den Zellen findet sich also, wenn das Zellprotoplasma zusammengezogen ist, ein interendothelialer, von den Protoplasmaausläufern durchzogener Raum, der breiter oder schmäler werden kann, je nachdem sich das Protoplasma mehr zusammenzieht oder wieder ausdehnt. Die interendothelialen Protoplasmaausläufer unterliegen gleichzeitig einer entsprechenden Ausdehnung oder Verkürzung. Eine derartige Anordnung der Zellen erscheint auch gut abgepasst, wenn man bedenkt, wie die Endothelbekleidung, z. B. am Magen und an den Därmen, der verschiedenen Grösse dieser Organe im zusammengezogenen und ausgedehnten Zustande folgen muss. Auch das Endothel an der Bauchwand besitzt gleiche Eigenschaften, was sich am besten zeigt z. B. bei der Entleerung von Ascitesflüssigkeit. Im „interendothelialen Raume" finden sich ein Paar Gebilde, die, seit sie zuerst von v. Recklinghausen nachgewiesen worden waren, der Gegenstand mancher Studien und langwierigen Meinungsaustausches gewesen sind, nämlich die Stomata vera und Stomata spuria. Die letzteren zeichnen sich als grössere oder kleinere Punkte in der Grenzlinie (oder richtiger in dem Grenzraume) zwischen zwei Endothelzellen ab. Sie werden gewöhnlich als Leukocyten aufgefasst, die auf der Wanderung zur Peritonealhöhle oder von dieser aus durch den interendothelialen Raum begriffen sind. Die Stomata vera hingegen kann man an Stellen sehen, wo drei oder mehr Endothelzellen zusammenstossen. Sie finden sich über die ganze Peritonealhöhle

ausgebreitet, aber in sehr verschiedener Anzahl in verschiedenen Gegenden. Sie sind verhältnissmässig selten in den Seitengegenden. Am zahlreichsten und grössten sind sie am Centrum tendineum diaphragmatis und danach an den Ligam. gastro-hepaticum und gastro-splenicum, dann am Omentum majus in der Nähe des Colon. Sie sollen sich auch in grosser Menge an den Ligg. lata und am Mesorectum finden. Sie sind oft umgeben (ausgekleidet) von jungen Endothelzellen in lebhafter Kerntheilung. Sie erscheinen entweder offen oder geschlossen, und man nimmt an, dass es der Contractionszustand des Protoplasma in den umgebenden Zellen ist, was die jeweilige Grösse der Oeffnung bestimmt. Am Centrum tendineum glaubt man sicher beobachtet zu haben, wie die Stomata vera sich unter die Serosa in die mit Endothel bekleideten Lymph- oder Saftkanäle fortsetzen, die direct in die Lymphcapillaren ausmünden.

Unter dem Endothel liegt überall ein „subseröses Gewebe", wesentlich bestehend aus einem Bindegewebe, das sehr reich an elastischen Fasern ist, an allen den Stellen, wo die Subserosa die Aufgabe hat, die Baucheingeweide in ihrer normalen Lage zu erhalten. Das subseröse Bindegewebe kann in seinen Lymphspalten viel Flüssigkeit aufnehmen. In den Mesenterien und im Omentum, sowie längs der Mitte der Bauchwand an der Linea alba besitzt die Subserosa auch die Eigenschaft, eine fast unbegrenzte Menge Fett beherbergen zu können. Das kann natürlicher Weise nicht ohne Dehnung und Verschiebung des Bindegewebes und seiner elastischen Fasern geschehen. Wenn dann einmal bei Abmagerung das Fett wieder verschwindet, kann die erschlaffte Subserosa die Eingeweide nicht mehr in ihrer normalen Lage erhalten, wie sie es vorher gethan hat.

Unter den Endothelzellen der Serosa liegen die interstitiellen Lymphräume, die mit ihren Verzweigungen die Zellen umgeben. Die grösseren Räume sind mit Endothel ausgekleidet und gehen direct in die Lymphcapillaren über. Blutgefässe und Lymphgefässe sind von mit Endothel ausgekleideten Lymphräumen umgeben. Man nimmt an, dass die Endothelzellen sowohl in den Gefässen als auch in den interstitiellen Lymphräumen durch Protoplasmaausläufer auf dieselbe Weise unter einander verbunden sind, wie die Zellen im Oberflächenendothel an der Serosa. Zwischen den Endothelzellen in den Lymph- und Blutbahnen muss sich desshalb auch ein „interendothelialer Raum" finden, der erweitert und verengt wird, je nach dem Grade der Contraction der Zellen, genau wie im Peritoneum.

Die Bauchhöhle ist sehr reich an Blutgefässen. Es ist anzu-

nehmen, dass die Gefässe des Bauches die Hauptmasse des Blutes im Körper fassen können. Dass besonders die Subserosa sehr reich an Gefässen ist, sieht man am besten bei Operationen wegen Peritonitis. Durch diffuse Gefässinjection kann die Serosa dabei scharlachroth sein. Die Subserosa enthält auch viele Lymphcapillaren; am allerzahlreichsten sind sie im Centrum tendineum, wo sie in mehreren Lagen über einander liegen. Hier communiciren auch die subperitonealen Lymphcapillaren durch Vermittelung der intermusculären[1]) mit den subpleuralen und vielleicht auch mit den Lymphgefässen des Pericardium. An der thoracalen Seite des Centrum tendineum sammeln sich die in Rede stehenden Lymphgefässe zu zwei vorderen Stämmen, von denen jeder einer Arteria mammaria interna in das vordere Mediastinum folgt, und in zwei oder vier hintere Stämme, die durch Vermittelung der Lymphdrüsen neben dem Pankreas in den Ductus thoracicus einmünden.

In der Subserosa findet sich auch ein grosser Reichthum an Nerven. Besonders sind die Blutgefässe reichlich von sympathischen Nervenplexus umsponnen bis in ihre feinsten Verzweigungen. Die Lehre von der Sensibilität in der Peritonealhöhle wird gewöhnlich so dargestellt: Eine normale Serosa ist nicht empfindlich für Berührung oder Verletzung, aber eine kranke Serosa ist dagegen sehr empfindlich dafür (der Schmerz bei Peritonitis u. s. w.). Durch die Krankheit soll also die Reizbarkeit der Nerven in hohem Grade gesteigert werden, wenn diese nicht geradezu durch die Krankheit eine Reizbarkeit erhalten sollen, die sie im normalen Zustande nicht besitzen. Nach der Meinung des Verfassers, der sich hier auf bei Bruch- und Bauchoperationen unter localer Anästhesie gewonnene eigene Erfahrung stützt, zeigt sich das Peritoneum parietale sehr empfindlich für Schmerzeindrücke. Es ist vielleicht ebenso empfindlich oder an gewissen Stellen empfindlicher als das Stratum papillare in der Haut. Diese „Schmerznerven" kommen von den Intercostal-, Lumbal- und Sacralnerven und verlaufen in der Subserosa. Besonders ist zu beachten, dass Schmerz auch durch eine sehr leichte Dehnung des Peritoneum parietale hervorgerufen wird. Dagegen besitzen der Magen die Därme, die Gallenblase, das Omentum, das Mesenteriolum zur Appendix und der Theil des Dünndarm- und Dickdarm-Mesenterium, das sich nahe am Darm befindet, und das auf diese Weise Gegenstand für operative Eingriffe wird, sowie die Serosa

1) Der Ausdruck intermusculär statt intertendinös ist angewendet worden, weil sich im ganzen Diaphragma dieselbe Anordnung findet.

und Subserosa an der Leber (nur der vordere und untere Theil untersucht) keine Nerven für Empfindung von Berührung oder Schmerz. Aber selbst ein leises Ziehen an einem Mesenterium oder an einem Darme wird als Unbehagen oder Schmerz empfunden, sobald man dadurch das Peritoneum parietale dehnt (daher die Bedeutung der Adhärenzen!). Ob „Schmerz- oder Berührungsnerven" möglicherweise von der hinteren Bauchwand in die Wurzeln der Mesenterien ausstrahlen, hat Verfasser noch nicht Gelegenheit gehabt, zu untersuchen. Er hält es für wahrscheinlich, dass die Schmerzen, die in der Bauchhöhle gefühlt werden, meistens durch Dehnung der Nerven in der Subserosa am Peritoneum parietale hervorgerufen werden. Wie aus dem oben Gesagten hervorgeht, ist es nämlich nicht bloss die Serosa an den Eingeweiden, die keine Nerven für die Wahrnehmung von Schmerz oder Berührung besitzt, sondern dasselbe Verhalten zeigt sich auch an den Wänden des Magens, des Darms und der Gallenblase in allen ihren Lagen und in gleicher Weise auch am Omentum und an den Mesenterien. Verfasser nimmt an, dass Geschwüre im Magen und in den Därmen nicht eher Schmerzen verursachen, als bis sie zu Entzündung (Lymphangitis) im Peritoneum parietale oder Verwachsungen mit dieser Serosa geführt haben.

Es ist am einfachsten, die Peritonealhöhle als einen grossen Lymphsack aufzufassen, der durch die interstitiellen Lymphräume auf der einen Seite mit den Arterien und auf der andern Seite mit den Lymphgefässen und Venen in Verbindung steht. Der Zufluss zur Bauchhöhle geschieht durch die Arterien, der Abfluss durch die Lymphgefässe (Ductus thoracicus) und Venen. In gesundem Zustande werden Zufluss und Abfluss so regulirt, dass das Endothel feucht erhalten wird, aber die Menge der Flüssigkeit in der Peritonealgegend (das „Schmieröl der Eingeweide") ist nicht messbar. Histologisch enthält die Peritonealflüssigkeit einige wenige Leukocyten und abgestossene Endothelzellen. Ob das Oberflächenendothel im Peritoneum das Vermögen der Secretion besitzt, dürfte noch unentschieden sein.

Die Flächenausdehnung der Bauchserosa wird als fast ebenso gross wie die der Haut betrachtet. Von der Grösse des Transsudations-(Secretions-)vermögens in die Peritonealhöhle erhält man leicht einen Begriff bei solchen Krankheitszuständen, die mit Ascites verbunden sind. Von der Grösse der Absorption von der Bauchhöhle aus gaben uns zuerst Thierexperimente eine klare Vorstellung. Wir wissen, dass bei einem Hunde oder einem Kaninchen binnen 30 Minuten eine bis 10 Proc. des Körpergewichtes in die Höhe gehende Flüssigkeitsmenge von der Bauchhöhle aus absorbirt werden

kann. Während der nächsten Stunden nach dem Tode wird während derselben Zeit bei denselben Versuchsthieren bis 6 Proc. des Körpergewichtes absorbirt. Da bei dem todten Thiere keine Circulation vorhanden ist, kann die absorbirte Flüssigkeit nicht in irgend grösserer Menge in das Blut übergehen. Sie bleibt in den Lymphräumen in den die Peritonealhöhle umgebenden Geweben stehen.

Die Absorption nimmt bis zu einer gewissen Grenze gleichzeitig mit der Erhöhung des intraperitonealen Druckes zu. Wird dieser aber noch mehr gesteigert, dann werden die Venen und Lymphgefässe zusammengedrückt und hiermit wird die Resorption vermindert, oder sie hört auf.

Auf Grund der Verhältnisse bei der Osmose spricht man von hypotonischen, isotonischen und hypertonischen Lösungen. Unter einer isotonischen Kochsalzlösung versteht man eine solche, deren Salzgehalt denselben osmotischen Druck hat, wie der des Blutes. Der Salzgehalt in einer isotonischen Kochsalzlösung ist natürlicherweise verschieden bei verschiedenen Thierarten und wird für den Menschen gewöhnlich zu 0,75—0,92 Proc. angegeben. Da eine isotonische Kochsalzlösung als weniger schädlich für die Gewebe betrachtet werden muss, als eine hypotonische oder eine hypertonische, so glaubt Verfasser, dass man bei Operationen stets eine solche Lösung zum Waschen und Spülen und zum Tränken der Compressen benutzen muss. Sie muss von der Temperatur des Körpers oder etwas wärmer (40—42° C.) sein. Gilt es aber, in der Bauchhöle Flüssigkeit behufs Resorption von dieser aus zurück zu lassen, so muss die isotonische Lösung mit ungefähr dem dritten Theil sterilen Wassers verdünnt werden. Es scheint nämlich aus Thierversuchen hervorzugehen, dass eine hypotonische Lösung stets rascher als eine isotonische resorbirt wird, und vor Allem rascher als eine hypertonische, die bisweilen gar nicht resorbirt wird. Es ist mehrere Male nachgewiesen worden, dass einige Stunden nach der Einspritzung einer gewissen Menge hypertonischer Lösung die Bauchhöhle mehr Flüssigkeit enthielt, als eingespritzt worden war. Die Experimente sind nicht vollkommen übereinstimmend, aber wenigstens in einem Theil der Fälle scheint das Verhalten derart zu sein, dass eine hypertonische Lösung nicht eher resorbirt wird, als bis sie durch Verdünnung mit Wasser aus den Lymphräumen an ihrem Salzgehalt hypotonisch geworden ist.

Am grössten ist die Resorption durch das Centrum tendineum. Spritzt man Flüssigkeit in die Bauchhöle bei einem Thiere und bringt dieses danach in eine solche Lage, dass die Flüssigkeit auf dem Diaphragma ruht, dann geht die Resorption viel rascher vor

sich, als in irgend einer anderen Körperlage. Es sind indessen nicht nur Flüssigkeiten, sondern auch feste Partikel, wie Milchkugeln, Lycopodium, Blutkörperchen, Carmin, Berlinerblau, Bakterien u. s. w., die von der Bauchhöhle aus in die Lymph- und Blutcirculation des Körpers aufgenommen werden können.

Nach Einspritzung z. B. von Berlinerblau in den Bauch sieht man, dass in der Bauchhöhle Strömungen zu dem Diaphragma hin sich finden müssen. Fast ausschliesslich in den Lymphgefässen desselben findet man die blauen Körner wieder. Sie finden sich hier theils frei, theils in Leukocyten eingeschlossen. Binnen kürzerer Zeit als 10 Minuten nach geschehener Einspritzung haben sie schon die Peritonealhöhle und die Lymphbahnen im Centrum tendineum passirt und kommen in den Ductus thoracicus und in die Lymphdrüsen im Mediastinum. Nach einer Injection von gelbem Blutlaugensalz in die Peritonealhöhle giebt der Blasenharn nach 7 Minuten Reaction auf dieses Salz nach Zusatz von Eisenchlorid. Dass die Resorption des gelben Blutlaugensalzes vorzugsweise durch die Lymphgefässe geschieht, geht aus einem andern Versuche hervor. Unterbindet man nämlich den Ductus thoracicus, dann wird die Berlinerblau-Reaction im Harne ungefähr um 20 Minuten verzögert.

Die Resorptionskraft in der Peritonealhöhle ist nicht nur verschieden gross bei verschiedenen Thierarten, sie wechselt auch in hohem Grade bei verschiedenen Individuen derselben Thierart, ohne dass man in den einzelnen Fällen sagen kann, weshalb es sich so verhält. Die mikroskopische Untersuchung der primären Lymphbahnen zeigt bei verschiedenen Individuen oft eine in hohem Grade wechselnde Entwicklung dieser Bahnen. Möglicherweise ist die Ursache hierin zu suchen. Möglicherweise kann eine solche Verschiedenheit auch eine von den Ursachen der wechselnden individuellen Widerstandskraft gegen Infection von der Peritonealhöhle aus sein, die sich sowohl bei Menschen als bei Thieren zu finden scheint.

Für die Resorption von der Bauchhöhle aus hat ohne Zweifel der sogen. interendotheliale Raum zwischen den Endothelzellen mit seinen Stomata die allergrösste Bedeutung. Wenigstens scheint die Resorption gefärbter Körner fast ausschliesslich durch die Stomata vera vor sich zu gehen, und da ist es fast vollkommen sicher, dass auch die Bakterien denselben Weg gehen.

Aetiologie. Welches sind nun die gewöhnlichsten Ursachen der acuten (eitrigen) Bauchfellentzündung? Oder vielleicht richtiger: welches sind die gewöhnlichsten Ursachen einer Infection der Peritonealhöhle? 1. Aeussere, in die Peritonealhöhle eindringende Wunden. Hierher gehören also alle Peritoniten nach Cöliotomie wegen nicht infectiöser Leiden. 2. Durchbruch der Bauch-eingeweide, wie Magen, Darm, Proc. vermiformis, Gallenblase, Harnblase. 3. Berstung von Abscessen in Bauchorganen, z. B. in der Leber, der Milz, oder mit Eiter gefüllter Eileiter. 4. Berstung von abgekapselten intraperitonealen eitrigen Exsudaten, sog. intraperitonealen Abscessen, und in seltenen Fällen Berstung extraperitonealer Abscesse (z. B. von Abscessen in der Umgebung einer der Nieren, in den Fossae iliacae, in den Parametrien, einer suppurirenden Lymphdrüse in einem der Mesenterien) in die Peritonealhöhle. 5. Durch Continuitätsinfection von einem inficirten Bauchorgane oder von einem extraperitonealen Herde aus. Hierher gehört die Infection des subphrenischen Raumes bei Pleuritis und Pericarditis. Hierher gehören alle die Fälle von Wochenbettfieber, wo die Infection sich längs inficirter Lymphgefässe und Venen in den Parametrien oder in den Wandungen des Uterus oder der Eileiter auf das Peritoneum verbreitet, also alle Fälle von Wochenbettfieber, mit Ausnahme derjenigen, wo die Infection als Endometritis und Endosalpingitis, der Schleimhaut der Genitalien durch ein oder beide Ostia abdominalia tubarum von aussen nach innen folgt. Die Peritonealhöhle kann bei Weibern natürlich auch mehr oder weniger gleichzeitig von einer Infection längs dieser beiden Wege getroffen werden: a) eine Continuitätsinfection durch die Wandungen der inneren Genitalien hindurch und b) eine auf dem Wege der Schleimhäute direct von aussen her in die Peritonealhöhle fortgeleitete Infection. Zu den Continuitätsinfectionen gehören ferner alle diejenigen Formen von Perityphlitis, wo der Proc. vermiformis nicht geborsten oder nicht brandig ist. Andere Beispiele von Continuitätsinfection sind Infection des Peritoneum durch eine kranke Gallenblasenwand hindurch, durch Neubildungen im Magen und Darm, durch die Magen- und Darmwand hindurch über einem noch nicht durchgebrochenen Geschwür (Ulcus rotundum, typhöse Geschwüre, tuberculöse Geschwüre u. s. w.). Von Continuitätsinfection der Peritonealhöhle sprechen wir also in jedem Falle, wo die Mikroben in die Peritonealhöhle hinein wachsen durch die Wandungen eines Abscesses hindurch, er mag intra- oder extraperitoneal sein, oder durch ein Organ hindurch,

ohne dass eine makroskopisch sichtbare Berstung der betreffenden Wand wahrgenommen werden kann. Hierher müssen deshalb auch Peritoniten im Zusammenhang mit Volvulus und mit innern oder äusseren Einklemmungen gerechnet werden, wo die betreffende Darmserosa nicht brandig ist. Doch kann man sich bei Brüchen auch eine Peritonitis denken, bei der die Infection in der Bauchhöhle verursacht wird durch ein mikrobenhaltiges Bruchwasser, das unter hohem Drucke steht und deshalb durch den Bruchsackhals an dem eingeklemmten Darme vorbei in die Peritonealhöhle eindringen konnte. Zu berücksichtigen sind hier auch die Peritoniten bei Diarrhöe, Influenza, Typhus u. s. w. Ich habe etwas länger bei den Continuitätsinfectionen der Peritonealhöhle verweilt, weil ein genaues Studium der Möglichkeiten, die hier in Frage kommen können, uns ohne Zweifel am besten in der Kunst, dem Ausbruch einer acuten Peritonealinfection vorzubauen, helfen kann.

6. Durch hämatogene Infection. Verläuft die allgemeine Krankheit unter dem Bilde einer Pyämie, dann spricht man von einer metastatischen Peritonitis. Sobald sich Bakterien im Blute finden, besteht die Möglichkeit einer hämatogenen Infection der Peritonäalhöhle. Bei manchen Infectionskrankheiten sehen wir deshalb auch Symptome von Peritonitis, z. B. bei der Influenza. Im chirurgischen Wirkungskreise pflegen wir an die Möglichkeit, dass eine hämatogene Infection vorliegt, zu denken, wenn wir vor der Operation keinen anderen Infectionsweg haben diagnosticiren können und auch später bei der Operation oder der Section keinen solchen gefunden haben. Nach des Verfassers Erfahrung sind diese Fälle nicht so ganz selten. Verfasser ist geneigt, zu glauben, dass solche Peritoniten nicht selten eine Folge von Enteriten sind; bei diesen hat man bei Menschen Bakterien im Blut gefunden. Es ist auch wohlbekannt, dass man bei krankhaften Störungen der Functionen des Darmkanals beim Menschen Bakteriurie antreffen kann mit oder ohne Zeichen einer gleichzeitigen entzündlichen Veränderung der Nieren oder der Harnwege. Bei Versuchsthieren (Kälbern, Kaninchen, weissen Mäusen) ist nichts gewöhnlicher, als dass sich bei Enteritis — sie mag mit Diarrhoe verlaufen oder ohne solche — Mikroben im Blute finden. Beim Studium von Peritoniten ohne bekannte Infectionspforte muss man deshalb an die Möglichkeit einer hämatogenen Infection von einer Enteritis aus denken. Es ist indessen nicht leicht, eine solche Sache zu beweisen. Hierzu ist es erforderlich, dass man einen und denselben Mikroben im Darminhalt und im Peritoneum findet und dass dieser bei Fütterung an Thiere Enteritis verursacht und im Blute wieder-

gefunden wird, sowie dass er bei intraperitonealer Infection an Thieren pathogen, am liebsten eiterbildend ist.

Es ist jedoch wahrscheinlich, dass man bei solchen Studien finden wird, dass ein Theil der Peritoniten, die man jetzt als hämatogene auffasst, in der That auf einer Continuitätsinfection durch die Darmwand beruht, indem die Mikroben längs der Lymphbahnen der Darmwand in die Peritonealhöhle hinein wachsen. Man kennt Pneumokokkenenteriten, Enteriten durch Streptokokken, Staphylokokken und Bacterium coli, sowie, was nicht am wenigsten wichtig für die Frage über die Aetiologie der Appendicitis und Peritonitis sein dürfte, Influenzaenteriten.

Als Stütze für die hier ausgesprochenen Ansichten über eine Continuitätsinfection der Peritonealhöhle von Enteritis aus, will Verfasser einen Fall aus seiner eigenen Thätigkeit anführen und einen Thierversuch. Ein 3 Jahre altes Mädchen hatte 3—4 Tage lang eine schwere Diarrhoe und der Harn bot alle Zeichen einer acuten Nephritis. Am 4. Tage begann der Bauch aufgetrieben zu werden, die Diarrhoe hörte auf. Die Diagnose wurde auf diffuse Peritonitis gestellt, und die Patientin starb am 6. Krankheitstage. Bei der Section fand man eine über die ganze Bauchhöhle überall diffus ausgebreitete fibrinös-purulente Peritonitis mit, wie sich zeigte, Streptokokken in Reincultur. Im Ileum, in der Appendix und im Coecum eine follikuläre hyperplastische Enteritis. Im Mesenterium eine acute Lymphadenitis. Bei einem Fütterungsversuch an Kaninchen mit in Milch gezüchteten Streptokokken, der auf den vom Verfasser darüber ausgesprochenen Wunsch von Dr. M. Geirsvold im hygieinischen Institut zu Christiania (Prof. Axel Holst) ausgeführt wurde, starb eins der Thiere. Bei der Section fand man in der Peritonealhöhle dünne Beläge nebst einer schwach trüben Flüssigkeit, die, wie sich bei der mikroskopischen Untersuchung und in Culturen ergab, massenhaft Streptokokken enthielt. Durch den Dünndarm hindurch fand sich Enteritis. Im obern Theile desselben fand man eine kleine Darmschlinge sehr hyperämisch, und ihre Serosaseite zeigte einen besonders starken Fibrinbelag. Die Darmwand war in dieser Schlinge in ihrer Gesammtheit (also von der Mucosa bis zur Serosa) „von Streptokokken durchsetzt". Escherich erwähnt den Befund von Streptokokken in den subserösen Lymphgefässen des Darms.[1])

In Bezug auf die Pneumokokkenenteritis ist man wohl allgemein einig, dass sie durch eine hämatogene Infection hervorgerufen wer-

1) Th. Escherich, Ueber Streptokokkenenteritis im Säuglingsalter S. 167 u. 179 im Jahrb. f. Kinderheilk. Bd. XLIX. 1899. Vgl. a. in dieser Abhandlung den Peritonitisfall auf S. 190.

den kann, obwohl man ja bei gleichzeitiger Infection der Brusthöhle auch hier an den Weg durch das Diaphragma zu denken hat.

Mit welchen Mitteln sucht der Körper eine Infection in der Peritonealhöhle zu überwinden? Durch eine rasche Resorption, mittels Phagocytose durch Leukocyten, die bald in grosser Anzahl zuströmen. Möglicherweise besitzen auch die Endothelzellen ein solches Vermögen. Die Peritonealflüssigkeit wird auch für bakterieid gehalten, schon im normalen Zustand; sie scheint es in höherem Grade zu werden, wenn sie die Reste einer Menge weisser Blutkörperchen enthält, die abgestorben und zerfallen sind. Spritzt man in die Peritonealhöhle bei einem Kaninchen eine mässige Menge einer Bakterieninfusion ein, die nicht in höherem Grade virulent ist, so reichen die genannten Kräfte hin, das Thier zu schützen. Die Bakterien werden resorbirt, das Thier bleibt gesund. Wendet man aber dieselbe Menge einer sehr virulenten Cultur, z. B. von Streptokokken, an, so stirbt das Thier innerhalb 12 bis 20 Stunden. Bei der Section sieht man, dass sich die Streptokokken in der Peritonealhöhle colossal vermehrt haben, und man findet sie auch wieder im Herzblut, in der Leber, der Milz u. s. w. Im Peritoneum findet sich dabei eine vermehrte Gefässinjection, mehr oder weniger ausgebreitete Ecchymosen, in und unter der Serosa eine unbedeutende Menge blutigen, serösen oder etwas mehr getrübten Exsudats und vielleicht einzelne dünne, gelbliche Fibrinbeläge.

Die Resorption der Bakterien geht sehr schnell vor sich. Schlachtet man ein Kaninchen 15 Minuten nach einer solcheneben erwähnten Einspritzung, so zeigt die bakteriologische Untersuchung, dass die Streptokokken nicht nur bis zum Herzblut, sondern auch bis zu Leber, Niere und Knochenmark vorgedrungen sind. Der Tod wird also durch eine Allgemeininfection verursacht. Die Veränderungen im Peritoneum sind in derartigen Fällen verhältnissmässig sehr gering, und die pathologischen Anatomen haben sie wenigstens früher nicht als eine Peritonitis kennzeichnend anerkennen wollen. Wegner nannte sie peritoneale Sepsis. Da indessen die genannten Veränderungen, Hyperämie, flüssiges und fibrinöses Exsudat, sich bei jeder Peritonitis finden, und da es unmöglich ist, eine Grenze zwischen peritonealer Sepsis und septischer Peritonitis festzustellen, so scheint es mir doch am richtigsten zu sein, wie ich bereits in der Einleitung gesagt habe, alle Veränderungen, die durch eine Infection verursacht werden, als Peritonitis zu bezeichnen. Wird die Menge der eingespritzten Bakteriencultur vermindert (bei demselben Virulenzgrad der Bakterien und derselben Menge Kochsalzlösung zu ihrer Anrührung und Einspritzung), so leben die Kaninchen länger; sie sterben vielleicht

erst nach einigen Tagen. Die peritonitischen Veränderungen sind dann grösser. Durch noch weitere Verminderung der eingespritzten Menge von Bakteriencultur kann man bis zu einer Dosis kommen, die das Thier überlebt. Wallgren's Untersuchungen sind es, die ich hier in grösster Kürze referirt habe. Die Frage, wieviel eine Einspritzung von blossen Bakterien in die Peritonealhöhle eine Peritonitis hervorrufen kann, scheint hiermit abgemacht zu sein. Peritonitis und Tod werden herbeigeführt auch bei sehr kleinen Dosen, wenn nur die Bakterien hinreichend virulent sind. Wenn die Resorption der Bakterien langsamer als gewöhnlich von Statten geht, weil sie mit mehr Flüssigkeit (Kochsalzlösung) zusammen eingespritzt worden sind, so wird die Gefahr vermehrt.

Bei einer hämatogenen Infection kann man sich denken, dass eine Peritonitis auf gleiche Weise hervorgerufen wird. Die Bakterien gelangen vom Blute aus in die Peritonealhöhle. Sind sie hinreichend virulent, so entsteht daraus eine Peritonitis, wenn nicht, wird wahrscheinlich der Körper durch die baktericiden Eigenschaften in der Peritonealflüssigkeit durch Resorption und durch Phagocytose geschützt. Für alle andern Infectionsarten der Peritonealhöhle hat natürlich auch der Virulenzgrad der Mikroben die grösste Bedeutung, aber dabei kommen stets noch andere Factoren hinzu, über welche wir nun zu berichten suchen werden.

Es ist eine im höchsten Grade grossartige Arbeit, die in den letzten 25 Jahren in Bezug auf das Studium der Aetiologie der Peritonitis geleistet worden ist, von Wegner's für alle Zeiten mustergültigen Versuchen an, die bei dem deutschen Chirurgencongress 1877 mitgetheilt wurden. Es ist nicht möglich, hier die geringste Andeutung über das Kolossale in dieser Arbeit zu geben. Verfasser muss sich damit begnügen, in möglichst kurzer Form die Resultate zusammenzustellen.

Wenn die Serosa mechanisch (z. B. durch Reiben) oder physikalisch (z. B. durch Austrocknung) geschädigt wird, so stirbt ein Theil der Endothelzellen ab, Fibrin wird abgeschieden und die beschädigten Serosaflächen kleben zusammen, d. h. sie werden durch einen Fibrinbelag vereinigt. Schon nach 3—4 Tagen sieht man Blutgefässe in diesem, und bald ist er in eine gefässführende Bindegewebsadhärenz umgewandelt, die mit einem Endothel überkleidet ist, das ungefähr dasselbe Aussehen hat, wie sonst überall in der Bauchhöhle. Eine solche adhäsive Peritonitis wird eben so leicht durch chemische Einwirkung, z. B. durch Berührung mit einer schwachen Sublimatlösung, hervorgerufen. Ist die Lösung concentrirter, lässt man sie länger oder auf

eine grössere Fläche einwirken, so sieht man nicht bloss Fibrinbeläge; es kommt auch zu flüssigem, eitrigem Exsudat — zu einer purulenten Peritonitis. Mit Creolin und Jequirity konnte Kraft fibrinöse und eitrige Peritonitis von allen Graden zu Wege bringen. Die Toxine sind chemische Gifte. Nach Einspritzung von sterilen Culturen pyogener Bakterien kann eitrige Peritonitis entstehen (Grawitz, Kraft). Wieland, ein Schüler von Tavel, schloss sterile Culturen von Staphyglococcus pyogenes aureus in Fischblasen ein, die in die Bauchhöhle bei Kaninchen gebracht wurden. Es bildete sich eine adhäsive Peritonitis rund um die Blase herum, deren Inneres sich allmählich mit Eiter füllte. Also: die Toxine rufen eine begrenzte eitrige Peritonitis hervor, wenn sie in solcher Menge und auf eine solche Weise in die Bauchhöhle eingeführt werden, dass sie ihre chemische Einwirkung auf das Endothel und die darunter liegenden Gewebe ausüben können und wenn der Körper Zeit hat, zu reagiren, d. h. den Schaden zu heilen zu suchen. Wird aber eine grössere Menge von Toxinen frei in die Bauchhöhle eingespritzt, so stirbt das Thier an Vergiftung durch die rasch resorbirten Toxine. Es kommt nicht zu einer Gegenwirkung von Seiten des Körpers, es entsteht keine Peritonitis.

Wenn aseptische fremde Körper in die Bauchhöhle eingeführt werden, so werden sie durch die Lymphgefässe daraus entfernt, wenn sie klein genug sind und wenn ihre Anzahl nicht allzugross ist. Die übrigen werden durch eine adhäsive Peritonitis abgekapselt. Ist ihre Natur so beschaffen, dass eine Resorption möglich ist (z. B. Catgut), so verschwinden sie allmählich aus der Peritonealhöhle, ganz so wie abgestorbene Endothelzellen, weisse Blutkörperchen, Fibrin u. s. w., d. h. sie zerfallen, werden in die Circulation aufgenommen und von ihr fortgeführt.

Was ist die nächste Folge einer Toxineinwirkung oder der Einwirkung eines chemischen Reizmittels auf das Peritoneum? Die Endothelzellen werden beschädigt oder sterben ab, Fibrin wird ausgeschieden, ebenso auch Serum; Leukocyten strömen zu. Die angrenzenden Endothel- und Bindegewebszellen beginnen sich lebhaft zu vermehren. Lymphgefässe und Lymphcapillaren werden mehr oder weniger mit Zellen gefüllt und durch das um sie liegende Exsudat zusammengedrückt. Jeder der hier genannten Vorgänge muss dazu beitragen, die Resorption von der Bauchhöhle aus zu vermindern oder aufzuheben. Das abgeschiedene Serum vermehrt auch die Menge der Flüssigkeit, die resorbirt werden soll, oder mit anderen Worten, sie verdünnt die Toxine. Statt einer Oberfläche mit

lebenden Endothelzellen mit ihren „interendothelialen" Räumen und deren Stomata, sieht man ein Netz von Fibrin, das die Serosa bedeckt und die Stomata und zunächst liegenden Lymphräume ausfüllt. Die Circulation in den Blut- und Lymphcapillaren ist langsamer als gewöhnlich.

Denkt man nun nach, wie die Peritonitis bei Menschen gewöhnlich hervorgerufen wird, so findet man, wie es bereits ausführlich besprochen worden ist, Wunden, die in die Bauchhöhle eindringen, Berstung von Organen und Abscessen, Continuitätsinfection von kranken Organen oder angrenzenden infectiösen Herden aus als die Infectionsarten, die uns täglich vorkommen. Aber unter allen diesen Verhältnissen besteht das Agens, das die Serosa schädigt, nicht nur aus Bakterien, sie wird auch gleichzeitig mechanisch beschädigt, durch Instrumente u. dergl., oder chemisch durch Toxine, Darmfermente u. s. w. Als nächste Folge davon wird eine locale Peritonitis hervorgerufen, mit verminderter oder unmöglich gemachter Resorption von diesem Theile der Bauchhöhle aus. Die Bakterien bekommen auf diese Weise Zeit, sich zu vermehren, sie scheiden Toxine aus. Diese entzünden die Serosa in der Umgebung. So wird die Peritonitis weiter verbreitet, zuerst die chemische, dann die bakterische. Die erste ist die Voraussetzung für die letzte.

Jede Entzündung der Serosa beruht ohne Zweifel in erster Linie auf chemischen Veränderungen, so auch diejenige, die experimentell durch Einspritzung höchst virulenter Bakterienculturen, die nach Möglichkeit von Toxinen befreit sind, hervorgerufen wird. Ist die Dosis klein, dann werden die Bakterien resorbirt; das Thier bleibt entweder gesund, oder auch es stirbt an Allgemeininfection. Ist die Dosis etwas grösser, so können nicht alle Bakterien hinlänglich rasch durch Resorption aus der Peritonealhöhle entfernt werden; sie gelangen dazu, ihre Toxine auszuscheiden. Es entsteht eine chemische Peritonitis, und hiermit ist die Möglichkeit für das Leben und die Fortpflanzung der Bakterien in der Bauchhöhle gegeben. Die Phagocytose kann in diesem Fall nichts ausrichten, theils weil es eine gewisse Zeit dauert, ehe eine nennenswerthe Anzahl Leukocyten bis zu den bedrohten Punkten gelangt, theils weil hochvirulente Bakterien überhaupt nicht oder nur wenig von Phagocyten angegriffen werden.[1])

1) Vgl. hiermit Marchand's Aeusserung: „le streptocoque peu pathogène est un organisme phagocyté activement par les leucocytes", und „un streptocoque virulent est donc un streptocoque, qui n'est pas phagocyté" (Cit. nach Wallgren l. c.). Dieselbe Erfahrung hat Pawlowsky gemacht, und er spricht dieselbe Ansicht aus in seiner neuesten Arbeit „Zur Frage der Infection und der Immunität" Ztschr. f. Hyg. u. Infectionskrankh. Bd. XXXIII.

Sind die betreffenden Bakterien sehr giftig, so wird die Entzündung (die Infection) ausserordentlich schnell über die Serosa verbreitet; man spricht von einer explosionsartigen Ausbreitung. Man sagt, dass der Tod durch Allgemeininfection (Bakteriämie) eintritt, wenn man die Bakterien im Blute wiederfindet, durch Vergiftung mit Toxinen, die von der Bauchhöhle aus resobirt worden sind, wenn das Blut steril ist (Toxinämie). In beiden Fällen dürfte die Vergiftung die eigentliche Todesursache sein, obwohl sie im letzteren Falle nur einen Ausgangspunkt hat, die Bauchhöhle.

Sind aber die Mikroben relativ weniger virulent, so kann auch die Phagocytose und die baktericide Kraft der Peritonealflüssigkeit etwas gegen sie ausrichten. Es wird dann ein mehr fibrinöses Exsudat abgeschieden, die Serosaflächen kleben zusammen. Es entstehen Adhärenzen, die das ergriffene Gebiet abgrenzen von der gesunden Serosa. Die Bakterien können so allmählich aussterben, wonach das sterile Exsudat resorbirt wird. Auch die Adhärenzen, die die Peritonealhöhle einmal geschützt und dadurch das Leben der Thiere gerettet haben, können schliesslich in manchen Fällen spurlos verschwinden. Dieser Umstand, dass bakterielle Herde in der Peritonealhöhle steril werden können und dass auch ein bakterielles Exsudat resorbirt werden kann, ist sowohl experimentell festgestellt, als auch durch zahlreiche Untersuchungen der Bauchhöhle in Zusammenhang mit Operationen an Menschen.

Zwischen den hier geschilderten Formen der Peritonitis — der diffusen (fortschreitenden), die ohne Abgrenzung sich über weit ausgedehnte Bezirke ausbreitet, ja schliesslich, wenn der Patient so lange lebt, über die ganze Peritonealhöhle, und der abgekapselten, die zu einem intraperitonealen Abscess führt oder möglicher Weise bloss zur Adhäsionsbildung, falls das Exsudat gering ist, rasch steril wird und rasch resorbirt wird — sieht man eine nahezu unendliche Anzahl Uebergangsformen mit in Bezug auf die Beschaffenheit und Menge wechselndem Exsudate und wechselnder Ausbreitung über die seröse Oberfläche.

Bei allen Formen von Continuitätsinfection ist anzunehmen, dass die Serosa zuerst nur durch Toxine angegriffen wird. Sind diese nicht sehr giftig und werden sie langsam abgeschieden, so wird eine fibrinöse (adhäsive) Peritonitis hervorgerufen, die zu einer so reichlich entwickelten Adhärenzbildung führen kann, dass diese Kraft zu widerstehen bekommt, d. h. die Bauchhöhle zu schützen, sogar gegen eine Perforation des kranken Magens, Darms u. s. w.

Es ist ausserordentlich schwer und wird wohl stets unmöglich

bleiben, z. B. bei Perityphlitis oder bei Perltonitis mit Volvulus des Dünndarms oder des Dickdarms, festzustellen, ob die Ursache der Serosaentzündung in einem gegebenen Falle von rein chemischer Natur ist, also nur auf Toxinen beruht, oder ob sie gleichzeitig auch auf Bakterien beruht. Dazu ist es nämlich nicht hinreichend, dass man mikroskopisch oder in Culturen keine Bakterien nachweisen kann, weil diese in manchen Fällen in der Serosa sehr rasch absterben, in anderen Fällen nur in geringer Zahl vorhanden und deshalb im mikroskopischen Präparat schwer nachzuweisen sind, und weil manche von ihnen überhaupt, so viel wir wissen, sich nicht züchten lassen. Stets ist es von Gewicht, daran zu denken, dass die Bakterien sich an den Serosaflächen sammeln und dass das flüssige Exsudat deswegen ausserordentlich arm an Bakterien sein kann. Zur Untersuchung muss man deshalb von der Serosa abgeschabtes Gewebe anwenden, oder man muss ein kleines Stück Serosa ausschneiden (z. B. ein Stückchen Omentum oder ein Stück vom Peritoneum parietale oder Mesenteriolum vom exstirpirten kranken Processus vermiformis).

Beim Durchbruch kranker Organe oder von Abscessen sind die Bakterien natürlich stets von ihren Toxinen begleitet, oft auch von Darmfermenten und andern chemisch wirkenden Körpern, sowie von festen Theilen, wie Nahrungsstoffen, Faeces. Dass diese Infectionsart die allergefährlichste sein muss, ist klar 1. weil eine weit ausgedehnte chemische Peritonitis in sehr kurzer Zeit zur Entwicklung gelangen kann und 2. weil die festen Partikel, die nicht resorbirt werden können, den Mikroben Schutz gewähren und so Gelegenheit, sich zu vermehren (Implantationsinfection, Kocher).

In Bezug auf die Bakteriologie der Peritonitis weiss man, dass man zwei oder mehr Bakterienarten bei den meisten Peritoniten findet, die auf einer Organperforation beruhen, und bei manchen von denjenigen, die durch Continuitätsinfection entwickelt sind. Man sagt dann, dass es eine Polyinfection ist. Im einzelnen Falle ist man sehr oft nicht im Stande, zu sagen, welcher Mikrobe allein oder vor andern die Entzündung verursacht hat.

Monoinfectionen sind indessen auch bekannt, mit Pneumokokken, Streptokokken, Staphylokokken, Gonokokken und mit Bacterium coli. Man muss stets die mikroskopischen Präparate mit und ohne Gramfärbung untersuchen u. s. w., auch Culturen anlegen, nach Umständen auch stets anaërobe. Da die meisten Peritoniten auf krankhaften Zuständen im Magen und Darmkanal beruhen, steht oft die Bakteriologie der Peritonitis in naher Beziehung zu der des Verdauungskanals. Bei Peritoniten, die vom Magen oder vom obern

Theile des Dünndarms ausgegangen sind, findet man oft Streptokokken. Es ist wohl bekannt, dass der Salzsäuregehalt des Magens nicht viel auszurichten vermag, besonders gegen diese Bakterien. Sie kommen indessen oft in unsern Nahrungsstoffen vor, besonders in der Milch. Bei Peritoniten vom Ileum oder vom Dickdarm aus, finden sich die verschiedenen Arten vom Bacterium coli nicht selten in solcher Menge, oder es wächst wenigstens eine oder einige Arten von ihnen so üppig in den Culturen, dass es nicht gelingt, andere Bakterien nachzuweisen. Dass das Bacterium coli virulent und pyogen für den Menschen ist, darüber ist kein Zweifel, aber dessen Bedeutung bei Peritoniten mit Polyinfection ist nicht klar, und in manchen Fällen, in denen es sich um Monoinfection mit Bacterium coli zu handeln scheint, hat man grosse Veranlassung zu glauben, dass von Anfang an sich auch andere Arten von Bakterien gefunden haben, obwohl es nicht mehr gelingt, diese zur Zeit der Operation nachzuweisen. Das ist indessen eine Schwierigkeit, die mehr und mehr verschwindet, je mehr die bakteriologische Technik von Jahr zu Jahr rasch vervollkommnet wird. Aus den Untersuchungen von Krogius geht hervor, dass Fraenkel's Pneumokokken besonders oft bei Peritoniten vorkommen, die vom Processus vermiformis ausgegangen sind. Monoinfectionen mit Staphylokokken und mit Streptokokken vom Processus vermiformis aus sind sicher bekannt.

Noch kann man weder nach den Symptomen am Krankenbett, noch nach der Beschaffenheit des Exsudats sich mit einiger Sicherheit darüber aussprechen, welche Infection vorliegt. Persönlich hat Verfasser den Eindruck, dass die Peritoniten, zu deren Erkenntniss wir zuerst kommen werden, die durch Gonokokken, Pneumokokken und Steptokokken bedingten sein werden.

Eine Beobachtung, die Kraft bei seinen Thierversuchen über Peritonitis machte, ist von Bedeutung. Er fand nämlich, dass bei Mischinfectionen oder bei spät ausgeführter Section der oder die pathogenen Mikroorganismen durch Culturen sowohl in der Bauchhöhle, als auch in inneren Organen nachgewiesen werden können, der oder die übrigen Mikroben aber nur in der Bauchhöhle. Nach der Meinung des Verfassers spricht Alles dafür, bakteriologische Blutuntersuchungen bei Patienten mit Peritonitis zu machen, und auch solche Harnuntersuchungen. Für den Anfang könnte man die Harne bakteriologisch untersuchen, in denen man Eiweiss oder Cylinder findet. Besonders Pawlowsky's neueste Untersuchungen (l. c.) sprechen dafür, dass man die wirklich schuldigen pathogenen Bakterien im Harne wiederfinden muss. Verfasser hat eine solche Harn-

untersuchung ausführen lassen. Ein 44 Jahre alter Mann wurde 36 bis 37 Stunden nach seiner plötzlichen Erkrankung operirt. Man fand einen nekrotischen (Fäcalstein), aber nicht geborstenen Proc. vermiformis. Im Bauche sah man nicht einen Tropfen Exsudat und keinen Fibrinbelag. Ein ganzer Theil der Dünndärme war diffus geröthet. Das Ganze machte den Eindruck eines Erysipelas peritonei. Ein abgeschabtes Stückchen Dünndarmserosa wurde sofort mikroskopisch untersucht; es zeigte Eiterzellen und in Theilung begriffene Kokken. In Folge der reichlichen Fettbildung bei dem Patienten konnte man die Lymphdrüsen des Bauches nicht untersuchen. Im Harne fanden sich vor der Operation Eiweiss und Cylinder von verschiedener Art. Im Mesenteriolum zur Appendix fand man bei der mikroskopischen Untersuchung und in Culturen nur Streptokokken und Bact. coli commune. Ungefähr 18 Stunden nach der Operation wurde eine Harnprobe steril entnommen. Bei der bakteriologischen Untersuchung fand man in dieser Streptokokken in ganz reichlicher Menge. Patient starb am Schluss des vierten Krankheitstages. Die Section nach 13 Stunden ergab: alle Dünndärme lebhaft gefässinjicirt, ausgedehnt durch flüssigen Inhalt und Gase; im kleinen Becken einige Theelöffel voll hellrother seröser Flüssigkeit. Im Gebiete der Operation und der Tamponade waren die Därme zusammengelöthet. Im Uebrigen war weder ein Fibrinbelag, noch eine Adhäsion, noch ein Tropfen Eiter im Bauche. Die freien Dünndärme hatten im Allgemeinen ihren Glanz behalten. Herzblut und Knochenmark der rechten Tibia wurden mikroskopisch und bakteriologisch untersucht. In sofort gemachten Präparaten des Blutes sah man:

1. einen Streptococcus mit bis zu sechs bis sieben Individuen in der Kette, und

2. ein Stäbchen, das dem Bacterium coli commune glich.

In Bouillon- und Agarculturen wuchs nur das letztere. In Culturen aus dem Knochenmark wuchs nichts. Robinson hat einen anderen Weg gezeigt, den pathogenen Mikroben nachzuweisen. Er sagt[1]): „die mikroskopische Untersuchung der mediastinalen Lymphdrüsen wird die Art des Bacterium zeigen, das den Tod des Patienten herbeigeführt hat."

Die **pathologisch-anatomischen** Erscheinungen bei Peritonitis sind zum grössten Theile schon erwähnt. Hyperämie, Ecchymosen, verminderter oder verlorener Glanz an der Serosa in Folge

1) Annals of Surgery. Febr. 1900. S. 220.

von Veränderungen in der Endothelbekleidung und in den zunächst darunter liegenden Theilen, seröse oder schwach trübe, nicht selten etwas blutige Flüssigkeit und einzelne oder zahlreichere Fibrinbeläge findet man in den meisten Fällen im ersten Anfange der Krankheit, sie mag über einen kleinen oder einen grossen Umkreis der Bauchhöhle ausgebreitet sein. Später wird das flüssige Exsudat trüber, doch äusserst selten von demselben Aussehen wie ein „Pus bonum"; oft ist es schmutzig, stinkend (jauchig). Ein derartiges Aussehen kann es bereits am ersten Krankheitstage, ja binnen 3—4 Stunden, haben. Die Fibrinbeläge werden während der Entwicklung der Krankheit dicker und zahlreicher. Sie kleiden wie „Pelze" grosse Strecken des Bauches aus, dessen Eingeweide und Wände hier und da um das flüssige Exsudat herum zusammenkleben können.

In derselben Bauchhöhle kann man Exsudat von verschiedenem Aussehen finden, seröses und eitriges und Uebergangsformen. Auch ein seröses Exsudat kann durch eine Infection mit pyogenen Mikroben hervorgerufen werden. Es ist in solchen Fällen nur als ein erstes Stadium in der Entwicklung der Entzündung zu betrachten. Einige Tage später wird es trübe oder purulent geworden sein, natürlich unter der Voraussetzung, dass die Mikroben nicht so wenig Virulenz besitzen, dass sie nicht vorher abgestorben sind. Nicht selten ist das seröse Exsudat steril.

Es finden sich Peritoniten mit serösem Exsudat und dünnen, man kann sagen Spinnengewebe ähnlichen Membranen überall zwischen den Eingeweiden. Man findet sie manchmal als selbständige diffuse Peritoniten mit einem milden und in die Länge gezogenen klinischen Verlauf. Weit öfter sieht man dergleichen Exsudate und Adhärenzen in einem Theile der Bauchhöhle (sog. „peritoneale Reizung", „Peritonismus"), während man in einem angrenzenden Eiterbildung findet. Je mehr Exsudat, desto besser, stets unter der Voraussetzung im Uebrigen gleicher Verhältnisse, nämlich desselben Infectionsstoffes, desselben Virulenzgrades u. s. w. Durch das Exsudat werden die Toxine verdünnt (Reichel, Silberschmidt). Ein sehr umfangreiches Exsudat ist nur vereinbar mit wenig oder keiner Resorption und die Gefahr der Krankheit liegt gerade in Allgemeininfection oder Vergiftung durch Resorption. Je mehr Eiterkörper vorhanden sind, je mehr das Exsudat einem Pus bonum gleicht, desto besser, denn desto mehr Phagocyten und desto mehr baktericide Eigenschaften besitzt das Exsudat. Ein Eiter, der durch Einspritzung von Toxinen hervorgerufen worden ist, und der also steril (aseptisch) ist, enthält mehr Fibrin und ist zäher als Mikrobeneiter. Das beste Beispiel für

die Gutartigkeit bei grossen Exsudaten bilden die sog. Bauchempyeme, bei denen man nach kürzerer oder längerer Krankheit manchmal die ganze Bauchhöhle[1]) mit Eiter gefüllt finden kann, obwohl öfter nur den untern Theil. Die Dünndärme und das Omentum, die hinauf in das Epigastrium verschoben sind, bilden dann das Dach für den grossen „Abscess". Der Eiter kann steril sein. Ist er dick, fibrinreich, grünlich, dann hat man an Pneumokokken zu denken.

Als am gefährlichsten von allen betrachtet man die „trockenen" unter schweren Allgemeinsymptomen verlaufenden Peritoniten. Die Allgemeininfection (die Intoxication) beherrscht das Krankheitsbild. Auf Grund der lebhaften Resorption kann sich ein nennenswerthes Exsudat nicht bilden, das, was sich möglicherweise findet, ist fast als eine Cultur eines oder mehrerer Mikroben zu betrachten. Ausserdem sind vielleicht einige zerstreute Fibrinbeläge vorhanden. In anderen Fällen von „trockener" Peritonitis sieht man jedoch die Eingeweide überall mit Fibrin belegt, ohne dass sie deshalb zusammengelöthet sind. Bei der „trockenen" Peritonitis hat Verfasser nicht selten den Eindruck gehabt, dass sich die Infection und Entzündung längs der subserösen Lymphbahnen verbreitet, genau wie bei dem Erysipel in der Haut.

Cushing hat zwei Fälle von diffuser allgemeiner fibrinöser Peritonitis veröffentlicht, die auf Gonokokken beruhte. Sie gingen beide nach Operation in Heilung aus und zeigten also den gutartigen Verlauf, der als kennzeichnend für diese Infection betrachtet wird.

Das Moment, das mehr als alle andern den Ausgang einer akuten Bauchfellinfection bestimmt, liegt in dem Umstande, ob sie begrenzt wird, d. h. abgekapselt durch feste Adhärenzen.

Bei einem Versuch einer klinisch tauglichen Eintheilung der Peritoniten (Bauchfellinfectionen) kann man aus leicht einzusehenden Gründen die Bakteriologie als Grundlage für die Eintheilung wenigstens noch nicht anwenden. Im einzelnen Falle sucht man die tuberculösen und die Gonokokkenperitoniten abzuscheiden. In gewissen, wie es scheint mehr typisch verlaufenden Fällen ist man zweifelhaft, ob es eine Pneumokokken- oder eine Streptokokkenperitonitis ist, was man vor sich hat. Weiter kommt man vor der Hand noch nicht. Noch weniger eignet sich die Beschaffenheit des Exsudats als Eintheilungsgrund, denn, wie bereits erwähnt worden ist, kann man in derselben Peritonealhöhle bei derselben Krankheit fast alle bekannten Formen von Exsudat

1) Z. B. in einem Falle von Hültl (Ref. in Hildebrandt's Jahresbericht 1898. S. 535). Im Bauche eines 9 J. alten Knaben 5 Liter frei zwischen den Eingeweiden liegenden sterilen Eiters. Incision; Drainage; Heilung. Einen ähnl. Fall theilte Nanu in Bukarest bei dem XIII. internat. med. Congress in Paris 1900 mit.

finden. Da acute, rein seröse oder rein adhäsive Peritoniten selten zum Gegenstand chirurgischer Behandlung während des acuten Stadiums werden, so bezieht sich die folgende Darstellung wesentlich auf die acuten eitrigen Bauchfellentzündungen, wobei jedoch der Ausdruck eitrig in ungefähr derselben Bedeutung aufgefasst ist, wie infectiös, septisch, d. h. Verfasser rechnet unter acute eitrige Bauchfellentzündung ausser den Formen mit einem trüben Exsudat auch alle serösen oder sog. „trockenen" Formen, die unter schweren Allgemeinsymptomen verlaufen.

Die auf jeden Fall klinisch wichtigste Eintheilung der Bauchfellinfectionen (Peritoniten) ist die in: 1. abgekapselte = begrenzte und 2. nicht abgekapselte = nicht begrenzte (fortschreitende v. Burckhardt). Die letztgenannte wird gewöhnlich als diffuse, allgemeine Peritonitis bezeichnet. Sagt man abgekapselte begrenzte Peritonealinfection, so muss man abkapselnde, begrenzende, Peritonitis sagen.

Bei den abkapselnden Peritoniten hat man zunächst zu unterscheiden zwischen solchen, bei denen der Eiter in einem oder in mehreren, mit einander zusammenhängenden Räumen gesammelt ist, und den multipel abkapselnden, in denen die Eiterherde, die sogen. Abscesse, vollständig von einander getrennt sind und sich oft in verschiedenen Theilen des Bauches befinden. Im letzteren Falle ist es am einfachsten, sich zu denken, dass bei der Gelegenheit, bei welcher die Bauchhöhle inficirt wurde, in Folge der Darmperistaltik, der Bauchpresse oder von Körperbewegungen der Infectionsstoff ungefähr gleichzeitig zu verschiedenen Theilen der Bauchhöhle geführt wurde; an allen denjenigen Stellen, an die er in grösster Menge gelangte oder in einer solchen Form (z. B. „Implantationsinfection"), dass er nicht resorbirt werden konnte, entstand ein abgekapselter Infectionsherd mit Exsudatbildung (ein Abscess). Hierbei wird ein Infectionsstoff mit schwacher Virulenz vorausgesetzt. Zwischen den Herden sieht man bei der Operation entweder eine gesunde Serosa oder auch eine seröse adhäsive Peritonitis, die von Toxinen, Darmfermenten oder einer sehr verdünnten Infection hervorgerufen worden ist. Eine multipel abkapselnde eitrige Peritonitis kann man auch sehen im Zusammenhang mit mehr langsam verlaufenden Entzündungen, wo die Infection wahrscheinlich den Lymphbahnen folgt, so z. B. im Omentum.

Für das Zustandekommen einer einräumigen abkapselnden Peritonitis wird im Allgemeinen eine Continuitätsinfection von milder Art als das einleitende Moment der Krankheit vorausgesetzt. Man

kann sich denken, dass die Toxine, allein oder im Verein mit verhältnissmässig wenigen und schwach virulenten Mikroben, vorausgehen und den bedrohten Bezirk durch eine adhäsive Peritonitis abgrenzen. Wenn nun eine Organperforation nicht eintritt, oder auch wenn sie sehr langsam von statten geht u. s. w., so reichen die gebildeten Adhärenzen aus, die Mikroben zurückzuhalten. Man muss annehmen, dass die subserösen Lymphbahnen durch Adhärenzbildung verschlossen sind.

Ein solcher intraperitonealer Abscess kann auch noch zu Stande kommen, ohne dass eine vorhergehende adhäsive Peritonitis eine Schutzmauer für den Bezirk bildet, der bei einer Organperforation inficirt wird, so z. B. wenn bei einer Berstung des Proc. vermiformis in der Fossa iliaca hinter dem Cöcum oder nach aussen von demselben oder einer Tuba Fallopiae in der Fossa Douglasii nur eine geringere Menge wenig virulenter Materie in die Bauchhöhle gelangt, d. h. wenn ein schwacher Infectionsstoff einen „stillen Winkel" in der Bauchhöhle trifft, wo er liegen bleiben kann trotz Peristaltik und verschiedenen Körperlagen. Ein intraperitonealer Abscess wird gross, wenn ein grosser Umkreis inficirt wird, ehe der Infectionsstoff durch Abkapselung abgesperrt wird, oder wenn die Entzündung fortfährt, sich auszubreiten, nachdem die Abkapselung eingetreten ist. Das geht vermuthlich dann so zu, dass gleichzeitig mit dem Schwinden der Adhärenzen an der inneren Seite die an der äusseren Seite verstärkt werden (Toxinwirkung). Verfasser hat mehrmals bei Appendiciten eine einräumige Eiterhöhle, die wahrscheinlich auf diese Weise zu Stande gekommen war, sich über fast die ganze rechte Bauchhälfte und einen grossen Theil des kleinen Beckens erstrecken sehen. Andere Beispiele sind theils die eben erwähnten grossen Bauchempyeme, die bei Pneumokokkeninfection z. B. die Bauchhöhle bis hinauf in die Gegend oberhalb der transversalen Nabelfläche füllen, theils die periappendicitischen einräumigen Eiterherde im kleinen Becken, die in gleicher Weise zu grossem Umfange anwachsen, indem sie die Därme nach oben und nach den Seiten verschieben.

Wird ein grösserer Umkreis nicht nur auf ein Mal inficirt, sondern auch wirklich eitrig entzündet, und ist derselbe Umkreis z. B. durch das Cöcum, die Appendix, das Omentum, den Uterus, die Adnexa u. s. w. in mehr oder weniger abgetrennte Abtheilungen getheilt, dann entsteht nach geschehener Abkapselung ein begrenzter, zwei- oder mehräumiger „Abscess", da in den meisten Fällen die einzelnen Räume mehr oder weniger frei mit einander communiciren. Solche mehrräumige Eiterhöhlen können natürlich auch auf die Weise entstehen, dass sich Lücken oder unsichere Stellen in den abkapselnden Fibrinbelägen um eine einräumige Höhle finden. Wenn das eitrige Exsudat an Menge

zunimmt, oder wenn es in Folge von Peristaltik, Bauchpresse oder Körperbewegungen zusammengedrückt wird, so rinnt es durch die schwachen Stellen weiter. Um berechnen zu können, wie es sich dann ausbreitet, muss man die Lage der Eingeweide in den verschiedenen Gegenden in Betracht ziehen. Auf dieselbe Art, wie der einräumige abgekapselte „Abscess" weiter wächst dadurch, dass die Fibrinbeläge an seiner innern Seite zerfallen, während sie gleichzeitig an der äussern vermehrt werden, geschieht es auch bei den mehrräumigen Abscessen.

Die hier geschilderte Ausbreitungsweise für eine zwei- oder mehrräumige abgekapselte, aber doch fortschreitende eitrige Peritonitis dürfte wohl ziemlich dem entsprechen, was Mikulicz „progrediente, fibrinös-eitrige Peritonitis" nennt. Man kann sich natürlich auch denken, dass die Infection durch die Lymphwege gleichzeitig auf Bezirke verbreitet wird, die ausserhalb der abkapselnden Mauer liegen, und dass vielleicht eine oder mehrere neue Absperrungen eintreten. Insonderheit dürfte Grund vorhanden sein, seinen Verdacht auf den subphrenischen Raum zu lenken.

Das Peritoneum des Menschen hat glücklicherweise die Eigenschaft, leicht zusammenzukleben, wenn es entzündet wird, oder mit andern Worten, Adhärenzen zu bilden. Kein einziges Organ in der Bauchhöhle ist von einer solchen Bedeutung für die Abkapselung von Infectionsherden wie das grosse Omentum. Es sieht bald aus, als wenn manche Autoren bei ihrer Lobpreisung des Omentum es sowohl mit Verstand als auch freiwilligen Bewegungsvermögen ausstatten möchten. „Sobald Gefahr an einem Punkte droht, gleich kommt das Omentum dahin und' wächst herum" u. s. w. Das Vermögen des Peritoneum in Bezug auf adhäsive Peritonitis ist indessen individuell verschieden, was möglicherweise auf verschiedenem Reichthum an lymphoidem Gewebe, auf verschiedener Blutbeschaffenheit und auf andern Momenten beruht, die wir nicht kennen. Man kommt zu einer derartigen Ansicht, wenn man sieht, welche individuell verschiedene Festigkeit die Adhärenzen bei der Nachbehandlung haben können, bei einer Peritonitis z. B. wo die Bauchhöhle tamponirt ist. Doch muss man in solchen Fällen natürlicherweise auch die Art der Infection mit in Rechnung ziehen, wenn man den Fall beurtheilt.

Diffus[1]) wird eine Peritonealinfection genannt, die nicht durch ab-

1) Diffus bedeutet nicht begrenzt, ohne deutliche Grenzen. Diffuse Infection ist „nicht abgekapselte Infection" (z. B. nur um das Cöcum oder die Gallenblase) ist also diffus, weil sie nicht abgekapselt ist. Ich glaube, dass die Bedeutung von diffus klar wird, wenn man daran denkt, wie sich Wasser im Filtrir-

kapselnde Membranen begrenzt ist. In dieser, am meisten bösartigen Form zeigt sie sich als „peritoneale Sepsis" (Wegner), „diffuse septische Peritonitis" (Mikulicz). Sie ist vom Verfasser hinlänglich beschrieben in dem Kapitel Aetiologie. Mehr in die Länge gezogen in Bezug auf ihren Verlauf ist die sog. „diffuse jauchig-eitrige Peritonitis". Es ist nicht für die diffuse Peritonitis charakteristisch, dass sich keine Fibrinbeläge finden.

Operirt man diffuse Peritoniten am ersten oder zweiten Krankheitstage, so ist es gewöhnlich, dass man keine Fibrinbeläge sieht, oder dass sie nur als zerstreute Flecke auf der Serosa vorkommen.

Operirt man gleiche Fälle am dritten oder vierten Tage der Krankheit, so kann man dagegen Massen von Belägen finden. Aber trotz den Belägen und trotzdem, dass das eitrige Exsudat oft in mehreren oder weniger Räumen abgesperrt erscheint, hat sich doch die Infection gleichmässig über die Serosa ausgebreitet unter anhaltenden schweren Allgemeinsymptomen. Bei der Operation oder Section sieht man die Fibrinbeläge nicht, wie bei den abkapselnden Formen, eine Grenze zwischen krankem und gesundem, wenigstens relativ gesundem Peritoneum bilden. In den diffusen Formen sieht man nämlich auch nach aussen von den Belägen dieselbe starke Blutüberfüllung in der Serosa und dasselbe trübe, wenn auch dünnere Exsudat, wie innen zwischen den Membranen u. s. w. Das ist es, was den anatomischen Unterschied zwischen der diffusen eitrigen und der progredienten fibrinös-eitrigen (Mikulicz) Peritonitis ausmacht.

Unter dem ausdrücklichen Vorbehalt, dass sich die Naturerscheinungen eben so wenig hier, wie auf andern Gebieten in ein Schema schrauben lassen, dürfte man vom pathologisch-anatomischen Gesichtspunkte aus und mit hauptsächlicher Rücksicht auf die Art der Ausbreitung der Infection (der Entzündung) die Peritonealinfectionen (Entzündungen) in folgende Gruppen eintheilen können.

---

papier ausbreitet. Die Ausbreitung desselben im Papier ist diffus, eben sowohl zu Anfang, wo es nur über eine kleine Fläche geflossen ist, als später, wo es sich über eine sehr grosse Fläche ausgebreitet hat. Diffundere = auseinandergiessen. Vergl. Littré's französ. Wörterbuch „Diffus" . . Terme de pathologie . . . Phlegmon diffus, phlegmon qui n'est pas circonscrit.

- 1) Diffuse — nicht abgekapselte — „fortschreitende“ (v. Burckhardt) Infection des Peritoneum.
  - Mit Tietze (Mitthl. a. d. Grenzgebieten der Med. u. Chir. Bd. V. S. 29) will Verf. hierher rechnen, „die diffus-septische Peritonitis im Sinne von Mikulicz, also jene nur mit einer ganz spärlichen Menge von Exsudat einhergehende und gewöhnlich foudroyant zum Ende führende Erkrankung, ferner die diffuse jauchig-eitrige Peritonitis, die diffusen serösen Entzündungen“ bei Infectionskrankheiten, wie Pocken, Masern, Influenza u. dergl., bei Eryspel der Bauchhaut „und schliesslich die diffuse peritoneale Reizung“, den „Peritonismus“, den Verf. auf Grund eigener Beobachtungen als eine diffuse serofibrinöse Peritonitis betrachtet, die durch ein in Bezug auf Virulenz oder Menge oder in beiden Hinsichten schwaches Virus hervorgerufen wird. Eine gewisse Sonderstellung müssen in dieser Gruppe „die Operationsperitoniten“ und die „Perforationsperitoniten“ im eigentlichen Sinne, inclusiv der Contusionen des Unterleibs einnehmen. Verfasser rechnet alle diese Peritoniten zu dieser Gruppe, auch wenn das inficirte Gebiet der Bauchserosa bei der ersten Untersuchung noch ganz gering ist, sobald die Infection nicht als abgekapselt diagnosticirt werden kann.
- 2) Circumscripte — begrenzte — abgekapselte Infection des Peritoneum.
  - a) vollständig abgekapselte
    - die einräumigen, mehrräumigen, multiplen, sog. intraperitonealen Abscesse,
  - b) unvollständig abgekapselte — abgekapselte, aber doch fortschreitende Infection des Peritoneum.
    - die progrediente, fibrinöseitrige Peritonitis, die auftreten kann als einräumiger, mehrräumiger oder multipler „intraperitonealer Abscess“ der sich ausbreitet. Anm. Verf. braucht hier den Begriff „progrediente fibrinös-eitrige Peritonitis“ in weiter ausgedehntem Sinne, als dies Mikulicz thut, indem er hierzu auch einen einräumigen Abscess rechnet, der sich vergrössert (s. die vorhergehende Darstellung der pathologisch - anatomischen Erscheinungen).

Diffuse Peritonitis wird von manchen Autoren als gleichbedeutend mit allgemeiner Peritonitis gesetzt, ein Ausdruck, der seinerseits nicht selten mit total vertauscht wird, d. h. eine Entzündung der Serosa der ganzen Bauchhöhle. Schon dadurch, dass die Ausdrücke „diffuse“ und „allgemeine“ Peritonitis oft als Synonyme gebraucht

werden, entsteht eine grosse Verwirrung. Da aber hierzu noch kommt, dass nicht wenige ausgebreitetere, abkapselnde Peritoniten als diffuse, eitrige Peritoniten beschrieben werden, so sieht man leicht ein, dass man zu einer Operationsstatistik über diffuse eitrige Peritonitis nur solche Krankengeschichten verwenden kann, die eine genaue Angabe über die Theile der Bauchhöhle enthalten, die untersucht worden sind, sowie eine Beschreibung dessen, was man an den verschiedenen Stellen gesehen hat. Wenn ein Chirurg über eine grössere Anzahl von „diffusen eitrigen Peritoniten" berichtet, die in Heilung ausgingen z. B. nach einer Incision über der Fossa iliaca dextra, mit oder ohne Drainage, so liegt es nahe, anzunehmen, dass die Infection in diesen Fällen beschränkt war auf die Fossa iliaca und den rechten Theil des kleinen Beckens, sowie längs des Colon ascendens und möglicherweise nach vorn gegen den Nabel hin. Durch eine sehr grosse Incision an der rechten Seite kann man nämlich dieses Gebiet übersehen, aber durchaus nicht mehr. Hat man aber drei Incisionen gemacht, je eine über jeder Fossa iliaca mit der angrenzenden Lumbalgegend und eine in der Mittellinie zwischen dem Nabel und der Symphyse, so kann man über das Aussehen der Peritonealhöhle unterhalb des Colon transversum Rechenschaft geben. Verlängert man die rechte Incision über der Lendengegend nach oben bis zur 12. Rippe, so kann man gewöhnlich die Flexura coli hepatica nach unten und vorn bringen und sehen, ob sich im Raume vor der rechten Niere oberhalb des Mesocolon transversum Exsudat findet, und zwischen der Leber und dem Diaphragmanach oben fühlen. Die beste Uebersicht über die Peritonealhöhle oberhalb des Colon transversum erhält man durch einen Schnitt in der Linea alba vom Proc. ensiformis aus bis unterhalb des Nabels mit dem man nöthige Querschnitte durch einen oder beide Musculi recti vereinigen kann.

Je nach dem Organ, von welchem die Infection ausgeht, und dem Theile der Bauchhöhle, der zuerst inficirt wird, spricht man von Peritonitis im kleinen Becken (der Ausgangspunkt sind am häufigsten die weiblichen Genitalien oder ein in das kleine Becken herabhängender Processus vermiformis), Peritonitis in der Blinddarmgegend (d. h. in der rechten Fossa iliaca und zunächst darüber — Perityphlitis, periappendiculäre Peritonitis, deren nähere Localisation mit der Lage des Processus vermiformis im einzelnen Falle wechselt), Peritonitis in der Gallenblasengegend (um die Gallenblase herum und an der rechten Seite des Duodenum, oberhalb des Mesocolon und Colon transversum — am häufigsten ausgegangen von der Gallenblase, manchmal vom Duodenum oder von den allernächsten

Theilen des Magens). Wir haben ferner zu sprechen von Peritonitis in den subphrenischen Räumen. Diese kann hervorgerufen sein durch eine vom Thorax aus fortgeleitete Infection, dürfte aber am häufigsten mit Ulcerationsprocessen im Magen und Duodenum in Zusammenhang stehen. Unter dem rechten Diaphragmagewölbe kann eine Infection auch von der Gallenblase oder vom Processus vermiformis ausgehen, unter dem linken von schmelzenden Milzinfarkt; ausserdem kann natürlich eine Infection von jedem beliebigen Theile der Bauchhöhle zu einem oder zu beiden Diaphragmagewölben verbreitet werden. An der Vorderseite des Magens wird eine Infection selten abgekapselt.

(Die Flexura sigmoidea mit dem Mesosigmoideum, das Colon descedens und der zunächst liegende Theil des Peritoneum parietale weisen äusserst oft eine chronische fibröse Peritonitis auf, die wohl in der Mehrzahl der Fälle als von einer milden, vielleicht am häufigsten chronischen von der Schleimhaut dieser Darmtheile hervorgerufene Infection betrachtet werden darf und dadurch Bedeutung erlangen kann, dass sie mittels Adhärenzbildungen zu chronischer Verstopfung führt oder dadurch, dass sie in Folge von Deformation des Mesosigmoideum zu Volvulus disponirt. Eine ziemlich gleich geartete fibröse Peritonitis trifft man auch oft um das Colon ascendens herum mit dem Cöcum und der Flexura hepatica bei Patienten mit chronischer Appendicitis. Sie kann hier eine Erinnerung an eine mehr allgemeine Peritonitis sein, die von der zuletzt genannten Krankheit verursacht worden ist, aber es ist mir in manchen Fällen weit annehmbarer erschienen, dass sie im Zusammenhang mit einer Colitis im Cöcum und im Colon ascendens hervorgerufen worden ist.)

Die eben genannten Stellen sind faktisch diejenigen, von denen die Infectionen der Bauchserosa, die dem Chirurgen in Friedenszeiten vorkommen, in der Mehrzahl ausgehen. Am gewöhnlichsten von allen sind die vom Processus vermiformis aus, — „l'appendicite est la grande maladie de l'abdomen“ —, demnächst vielleicht die von den Eileitern aus, vom Magen, vom Duodenum und von der Gallenblase aus. Je nach der Art, auf welche die Infection auf das Peritoneum übertragen wird, — Continuitätsinfection, Berstung eines Organs, Gangrän ohne Berstung, fortschreitende septische Lymphangitis — tritt sie als bereits von Anfang an begrenzt auf, d. h. abgekapselt oder in einer langsameren oder rascheren Ausbreitung begriffen, dabei ganz und gar von der Virulenz der Mikroben in dem einzelnen Falle abgesehen. Am leichtesten tritt eine Abkapselung in der Fossa Douglasii, sowie an der Rückseite und an der Aussenseite des

Cöcum und des untern Theiles des Colon ascendens ein. Schwerer ist sie schon im obern Theile der Lumbalgegend und in der Gegend der Gallenblase, weil der Infectionsstoff hier bei jeder Exspiration einem Ansaugen nach oben in dem rechten subphrenischen Raume zwischen Leber und Diaphragma ausgesetzt wird. An den genannten Stellen —, kleines Becken, Fossae iliacae, Lumbalgegenden, Gallenblasengegend und subphrenischer Raum — ist eine Infection am gefährlichsten, da sie den subphrenischen Raum trifft. Die Gründe dafür sind manche:

1. Die Diaphragmaserosa ist weit reicher an Stomata vera als irgend ein anderer Theil der Bauchhöhle.

2. Der grosse Reichthum des Diaphragma an Lymphgefässen führt den Infectionsstoff theils in die Drüsen im Mediastinum über und durch den Ductus thoracicus in die Blutcirculation, theils zu den serösen Höhlen im Thorax.

3. Die Respirationsbewegungen und die Eigenschaft des Diaphragma als Muskel, was alles verursacht, dass der Inhalt in den Venen und Lymphgefässen einer beständigen Ansaugungs- und Auspumpungsbewegung ausgesetzt ist.

In den übrigen eben aufgezählten Gebieten in der Bauchhöhle wird nur die Serosa am Mesorectum und an den Ligg. lata als relativ reich an Stomata vera angesehen, während die Serosa um das Colon herum eine geringere Anzahl Stomata vera haben soll, als andere Theile der Bauchserosa. Alle die genannten Stellen haben das gemeinsam, dass sie im Umkreis, in der Peripherie der Bauchhöhle liegen.'

Schon aus der topographisch-anatomischen Darstellung der Bauchhöhle wird es klar, dass eine nicht abgekapselte Infection sich so gut wie ausschliesslich in die Peripherie des Bauches ausbreiten kann und dass es somit möglich ist, dass sie mit dem Centrum des Bauches, mit den Dünndärmen und dem Mesenterium kaum in Berührung kommt. Hier ist die gefährlichste Stelle in der Bauchhöhle, und zwar aus leicht einzusehenden Gründen: 1. der Infectionsstoff herumgeführt und in die zunächst liegende gesunde Serosa förmlich eingerieben durch die peristaltischen Bewegungen der Dünndärme; 2. die grosse Flächenausdehnung der inficirten Serosafläche, schon wenn nur einige wenige Darmschlingen mit ihrem Mesenterium von der Infection betroffen sind; 3. das grosse Resorptionsvermögen der Serosa an den Dünndärmen und ihrem Mesenterium.

Hierzu kommt ein Umstand, der eigentlich erst bei der Darstellung der Symptomatologie hätte berührt werden müssen. Verfasser denkt an die grosse Bedeutung der Darmparese mit nachfolgender Stagnation des Darminhalts. Wenn die Bauchserosa zuerst von einer Infection getroffen wird, ist es gewöhnlich, dass sie mit Erbrechen und einer oder einem Paar Darmentleerungen reagirt, — was ja in hohem Grade geeignet ist, direct eine Ausbreitung des Infectionsstoffes mit sich zu bringen, wenn dieser nicht schon vorher eingekapselt worden ist. Es giebt Peritoniten, die während eines Theils ihres Verlaufes oder während ihres ganzen Verlaufes von Diarrhoe begleitet werden, oder bei denen wenigstens nie Darmparalyse vorkommt. Besonders pflegt man zu sagen, dass sich dies nicht selten bei den Puerperalfiebern so verhält. Dass Diarrhöen vorkommen können während des Verlaufs einer Peritonealinfection, ist schon deshalb klar, weil es von den Toxinen des Bacterium coli bekannt ist, dass sie Diarrhoe hervorrufen. Die meisten Infectionen der Bauchserosa werden indessen, wenigstens während eines Theils ihres Verlaufs, von einer Erschwerung oder Unmöglichkeit der Ausleerung sowohl von Excrementen als Darmgasen begleitet. Die Ursache davon kann mechanischer Art sein, — Abknickung oder Zusammendrückung eines Darms durch ein Exsudat — aber in der ganz überwiegenden Mehrzahl der Fälle beruht sie auf Darmparese, also einer Lähmung der Darmmusculatur. Dass diese zu Anfang einer Infection des Peritoneum, bei Nierenstein- und Gallensteinanfällen und möglicherweise auch in andern Fällen auf rein nervösem Wege durch einen Reflex hervorgerufen werden kann, wird allgemein angenommen. Eine hochgradigere Darmparese im Zusammenhang mit Infection des Peritoneum dürfte jedoch stets eine directe Folge der Infection und Entzündung sein und darauf beruhen, dass der Nervenapparat und die Musculatur der Darmwand durch den Infectionsstoff mit seinen Toxinen und durch die folgende entzündliche Schwellung schwer geschädigt werden. Eine Infection, die sich zwischen den Dünndärmen ausbreitet, eine centrale Peritonitis, lähmt daher rasch einen ihrer Ausbreitung entsprechenden Theil der Dünndarmschlingen, während eine Infection in der Peripherie des Bauches, eine peripherische Peritonitis, kaum mehr als einen Theil des Colon lähmt, ein Vorkommniss, dem man, wie wir später sehen werden, therapeutisch dadurch entgegen arbeiten kann, dass man zu rechter Zeit eine Darmfistel am Cöcum anlegt und dadurch einen directen Ablauf für den Darminhalt schafft. Die Gefahr einer Parese — um nicht die bei der Mehrzahl der Fälle von centraler Peritonitis der Wahrheit

weit mehr entsprechende Bezeichnung Paralyse anzuwenden — in einem grösseren Theil des Dünndarmpackets wird nicht allein durch die sichtbare Ausdehnung der Bauchwände mit nachfolgender Verschiebung des Diaphragma nach oben und Behinderung der Athmung und der Blutcirculation bedingt. Die grösste Gefahr ist in einer rasch eintretenden Veränderung in dem Dünndarminhalt und in den Darmwandungen zu suchen, wodurch die Giftigkeit des ersteren vermehrt wird und zu gleicher Zeit die Darmwände so verändert werden, dass sie einen Durchgang oder ein Durchwachsen der Mikroben nicht mehr verhindern können. Die Folge einer Darmparalyse wird also vermehrte allgemeine Intoxication durch Resorption eines giftigen Darminhaltes und vermehrte allgemeine Infection durch Uebergang der Darmmikroben in die Lymph- und Blutcirculation.

Dass dadurch von den gelähmten Därmen aus auch neue Infection der Peritonealhöhle zugeführt wird, liegt nahe. Es dürfte deshalb leicht einzusehen sein, dass unter übrigens gleichen Verhältnissen eine centrale Peritonitis weit gefährlicher ist, als eine periphe-rische, auch wenn die letztere durch ihr Verhalten zu den Bauchwänden scheinbar eine grössere Flächenausdehnung hat, als die erstere.

Es ist nun in der Ordnung, einige Worte über die Perforationsperitoniten in des Wortes eigenster Bedeutung zu äussern, über die traumatischen (incl. durch Contusion) und über die Operationsperitoniten. In allen diesen Fällen beruht die Gefahr für das Individuum auf der Virulenz und Menge des Mikroben (der Mikroben), auf den andern Schädlichkeiten, die gleichzeitig die Serosa treffen („chemische, mechanische, physikalische Peritonitis"), und nicht am wenigsten darauf, welcher Theil der Serosa der Infection zuerst ausgesetzt gewesen ist. Cöliotomieen in den seitlichen Theilen des Bauches und von der Vagina aus sind ja wohlbekannt wegen ihrer relativen Ungefährlichkeit. Die gewöhnlichste von allen Darmperforationen ist die des Processus vermiformis. Abgesehen davon, dass der Inhalt in einer geborstenen Appendix in seinem Virulenzgrade und in seiner Menge äusserst verschieden sein kann, erachte ich diejenigen Durchbrüche des Processus vermiformis als die gefährlichsten, die zwischen Dünndarmschlingen hinein vor sich gehen. Noch gefährlicher wird natürlich die Berstung eines in gleicher Weise gelegenen periappendiculären Abscesses.

In Bezug auf die Gefährlichkeit des Durchbruches — er mag spontan oder traumatisch sein — des Magens und der Därme ist man noch allgemein einig darüber, dass die Prognose desto besser

ist, je weniger Inhalt sich entleert. Diese Verhältnisse haben viel an Klarheit gewonnen durch die bakteriologischen Studien über den Darmkanal, unter denen ich besonders die von Cushing und Livingood[1]) hervorheben und in grösster Kürze referiren will. Der Magen und der Darmkanal in seinem oberen Theile haben keine für sie charakteristische Mikrobenflora. Die hier vorkommenden Mikroben werden mit der Nahrung eingeführt. Ausnahmen hiervon kommen nur bei Krankheitszuständen vor, die eine erschwerte Entleerung des Magens oder des Jejunum mit sich führen, oder bei Infectionen in den Gallenwegen oder den Ausführungsgängen des Pankreas. Die Erklärung für die wunderbare Thatsache, dass die Schleimhaut im Magen und im oberen Theile des Dünndarms sich sozusagen selbst von Mikroben reinigt, zugleich mit der vollständigen Entleerung des Inhaltes dieser Organe, liegt darin, dass die Mikroben im Magendarmkanale nur auf der Oberfläche der Schleimhaut liegen und nicht, wie in der Haut auch bis zum Boden der Drüsen eindringen. Dass die Verdauungsflüssigkeiten einen besonders grossen Einfluss auf das Verschwinden der Mikroben nicht haben, darüber ist man sich klar.[2]) Vom Magensaft weiss man, wie Verfasser bereits früher hervorgehoben hat in Bezug auf die Stroptokokken, dass er überhaupt nicht auf die eiterbildenden Kokken einwirkt. Sowohl in vitro als auch in den Gallenwegen hat die Galle nicht viel vegetationshemmenden Einfluss auf Mikroben. Der Darmsaft scheint keine baktericiden Eigenschaften zu haben.

Im unteren Theile des Dünndarms und im ganzen Dickdarme tritt nie eine derartige Entleerung ein, dass nicht der zurückbleibende Inhalt beständig den neu zugeführten inficirt.

In Bezug auf die relative Anzahl der Mikroben haben eine Menge Untersuchungen übereinstimmend erwiesen, dass sie geringer ist im Duodenum und im oberen Theile des Jejunum als im Magen, dass sie aber dann ständig zunimmt, um im unterem Theile des Ileum und im Cöcum ihr Maximum zu erreichen und dann in der Richtung nach dem Rectum zu wieder abzunehmen. Bei Fütterungsversuchen bei Thieren und bei Menschen (Jejunumfisteln) hat man im Duodenum und Jejunum die Mikroben wiedergefunden, die man der Nahrung zugesetzt hatte. Bei Operationen an Menschen (Pyloroplastik, Pylorusexstirpationen, Gastroenterostomie, Resection des Jejunum) und bei Versuchen an Thieren hat man gefunden, dass man

1) Johns Hopkins Hosp. Rep. Vol. IX.

2) Leo von Mieczkowski, Mitth. a. d. Grenzgeb. d. Med. u. Chir. Bd. IX. S. 399.

schon nach 6—12 stündigem Fasten durch die mikroskopische Untersuchung und durch Culturen aus von der Schleimhaut des Magens, des Duodenum und des oberen Theiles des Jejunum abgeschabten Proben nachweisen kann, dass die Schleimhaut unter gesunden Verhältnissen vollständig oder nahezu mikrobenfrei ist. Aber nicht genug hiermit, man hat in Halsted's Klinik (und im Herbst 1900 auch in der des Verfassers) diese Versuche auf die chirurgische Praxis übertragen in der Absicht, das Risico operativer Eingriffe am Magen und Darmkanal höchst wesentlich zu vermindern. Man hat dabei zu finden geglaubt, dass es auch bei pathologischen Zuständen möglich ist, die fraglichen Schleimhäute bakterienfrei zu machen, wenn man einige Tage bis eine Woche lang den Magen früh und Abends ausspült, wenn man vor und nach jeder Mahlzeit die Mundhöhle sorgfältig reinigen lässt und wenn man den Patienten während der genannten Zeit nur sterile Nahrung und sterile Getränke aus sterilen Gefässen geniessen und ihn vor der Operation 6—18 Stunden fasten lässt, wobei Getränk und Nahrung subcutan und durch das Rectum gegeben werden. Solange Bakterienproben in der Klinik in Upsala mit einer Platinöse, die gegen die Schleimhaut des Magens oder des Jejunum gedrückt wurde, genommen worden sind, waren sie wirklich in der Mehrzahl der Fälle steril; aber seit wir die Platinöse durch einen Wattebausch ersetzen, mit dem die Schleimhaut tüchtig getrocknet wird, und den man danach in Bouillon oder in einen andern Nährboden bringt, haben wir stets Wachsthum in den Culturen gefunden. Thierversuche mit steriler Milchdiät haben gezeigt, dass man auch für den unteren Theil des Ileum eine höchst beachtenswerthe Verminderung in der Anzahl der Mikroben erzielen kann. Von besonderer Bedeutung ist es natürlich, dass man die Zufuhr der gefährlichen Eiterkokken mit den Nahrungsmitteln vollständig abbrechen kann. Durch diese präventive Diätaseptik muss das Risico, dass operativen Eingriffen am Magen-Darmkanal septische Peritonitis folgt, in höchst wesentlichem Maasse vermindert werden.

Schon früher konnte man ja wohl verstehen, was Pariser zuerst hervorgehoben hat, und die Erfahrung hat es später vollständig bekräftigt, nämlich, dass die Perforation eines leeren Magens unendlich viel weniger gefährlich ist, als die eines vollen Magens; aber nun kann man auch einsehen, warum eine Schussverletzung oder eine andere Verletzung des Jejunum eine gute Prognose giebt, wenn der Verletzte zur Zeit gefastet hatte, aber eine sehr schlechte, wenn die Verletzung zur Zeit der activen Magenverdauung eintrat, sowie auch, warum die Perforation im unteren Theile des Ileum fast stets

eine schlechte Prognose giebt. Haben die Faeces im Colon transversum die gewöhnliche feste Beschaffenheit, so ist es denkbar, dass bei einer kleinen Perforation dieses Darmes ein sehr unbedeutender Austritt von Faeces stattfinden kann und dass das Ganze abgekapselt werden und die Wunde unter Beihülfe des Omentum heilen kann.

Symptomatologie. *Diagnose.*

Hier müssen zuerst einige Worte über den Shok gesagt werden, der in manchen, aber bei Weitem nicht in allen Fällen bei Berstung des Magens, des Darmes u. s. w. oder von Abscessen eintritt. Nach Verfassers Meinung, die auch von Arthur E. Barker, Körte und gewiss auch von manchem Anderen getheilt wird, beruht der Shok auf Resorption eines in die Bauchhöhle frei ausgetretenen, toxischen (infectiösen) Inhaltes. Er kann in seltenen Fällen direct in den Tod übergehen. Am häufigsten bessert sich indessen der Zustand des Patienten für eine oder für einige Stunden, um sich wieder zu verschlimmern, wenn die Infection sich über neue Gebiete der Bauchhaut ausgebreitet hat, mit nachfolgender neuer Resorption von Toxinen und Mikroben.

Bei der Besprechung der Symptomatologie hat man zu unterscheiden zwischen den allgemeinen Symptomen der Interoxication und Infection und den local inflammatorischen Symptomen. Man muss ferner besonders beachten die Symptome bei den umschriebenen und die bei den diffusen (fortschreitenden, v. Burckhardt) Infectionen.

Allgemeine Symptome der Intoxication und Infection.

Temperatur. Sowohl diffuse wie umschriebene Infectionen des Peritoneum können ohne Temperatursteigerung verlaufen und ein grosser Theil derselben thut das während eines Theiles ihres Verlaufes. Gewöhnlich besteht jedoch eine Steigerung, um sie aber sicher zu entdecken, muss die Temperatur im Rectum gemessen werden. Die Temperatur der Achselhöhle ist nämlich oft sogar abnorm niedrig. Der Unterschied zwischen der Temperatur im Rectum und in der Achselhöhle, der unter normalen Verhältnissen ungefähr 0,6° C. beträgt, kann deshalb bei Peritonitis viel grösser sein. Je grösser er ist, desto schlimmer ist in der Regel der Allgemeinzustand des Patienten zur Zeit der Temperaturmessung; d. h. ein grosser Temperaturunterschied zwischen Rectum und Axilla beruht in den meisten Fällen auf Collaps mit sehr schwacher Blutcirculation in der Haut, nicht selten im Verein mit starkem Schweisse („kalter Schweiss").

Es ist nicht ungewöhnlich, dass der Unterschied der Temperatur 2—3 mal und mehr Grade beträgt bei nahe bevorstehendem Tode. Gleichzeitige Messung in der Achselhöhle und im Rectum kann deshalb in prognostischer Hinsicht von grosser Bedeutung sein. In diesem Ausspruch ist Krogius gleicher Meinung mit dem Verfasser, der sich nicht davon hat überzeugen können, dass eine im Verhältniss zur Achselhöhlentemperatur relativ erhöhte Rectumtemperatur nur auf einer vermehrten localen Wärme im Rectum in Folge der nahen Lage an dem entzündlichen Process beruhen soll. Jedoch ist es denkbar, dass es sich beim ersten Beginn einer Entzündung im Becken so verhalten kann, ehe diese noch merkbar auf den Allgemeinzustand eingewirkt hat.

Auch eine unbedeutende Temperatursteigerung kann in diagnostischer Hinsicht grosse Bedeutung erlangen. Hat man Verdacht auf eine Organperforation und eine sich ausbreitende Peritonitis, ohne dass man gleich zur Klarheit darüber kommen kann, muss man die Temperatur alle Stunden messen. Eine Steigerung der Rectumtemperatur um einige Zehntelgrade und eine immer deutlicher werdende Druckempfindlichkeit bei der Palpation vom Rectum aus stellen in solchen Fällen die Diagnose auf diffuse Peritonitis fest.

Dass eine Peritonitis am ersten Tage mit einer hohen Temperatur von 39—40—40,5° einsetzt, ist an und für sich kein prognostisch schlechtes Zeichen. Die Temperatur kann im günstigen Falle schon nach 1—3 Tagen wieder normal werden. Anhaltend hohe Temperatur verdient stets besondere Beachtung. Es ist gewöhnlich, dass die Temperatur sinkt, wenn ein Infectionsherd zur Abkapselung gelangt ist. Sie kann dann schon nach einigen Tagen normal werden. Sogar bei sehr grossen intraperitonealen Abscessen kann die Temperatur im Rectum unter 37° betragen, ein Verhalten, das dadurch erklärt wird, dass die zugehörigen Lymphbahnen thrombosirt oder zusammengedrückt sind. Entleert man den Eiter, dann zeigt oft die Temperatur für einen oder für einige Tage — erneute Resorption im Zusammenhang mit geänderten Circulationsverhältnissen in Folge des verminderten intraperitonealen Druckes und der Oeffnung der Lymphhahnen in der grossen Operationswunde und nach theilweiser Zerstörung der begrenzenden Fibrinbeläge. Bei abgekapselten Infectionen kann man annehmen, dass eine anhaltend gesteigerte Temperatur die Bedeutung hat, dass das Exsudat purulent ist, dass die Resorption gleichmässig fortschreitet und dass grosse Gefahr vorhanden ist, dass die Infection sich immer mehr ausbreitet, wenn auch langsam. Erneute Steigerung der Temperatur, wenn sie vorher gesunken, vielleicht normal war, pflegt ein untrügliches Zeichen ein-

getretener Eiterbildung und vermehrter Resorption, besonders von Toxinen, zu sein, oft auch einer vermehrten Ausbreituug des inficirten (entzündeten) Bezirks. Die vermehrte Resorption dürfte da in manchen Fällen dadurch zu erklären sein, dass am 4.—6. Tage eine Neubildung von kleinen Blutgefässen in den Fibrinbelägen beginnt und dass gleichzeitig damit Lymphbahnen, die vorher thrombosirt oder von dem um sie herum liegenden Exsudat zusammengedrückt waren, sich wieder öffnen nach Zerfall und Resorption des Exsudats.

Auch bei den diffusen Infectionen ist eine Temperatur im Rectum von ungefähr 38° kein absolut günstiges Zeichen, sogar wenn der Allgemeinzustand gleichzeitig als ziemlich gut erscheint. Ein solcher Patient kann in weniger als einem Tage todt sein — Ausbreitung der Infection auf neue Gebiete mit allgemeiner Intoxication und Infection. Es kann zweckmässig sein, hier daran zu erinnern, dass Wallgren bei seinen Einimpfungsversuchen in die Peritionealhöhle mit höchst infectiösen Streptokokken an Kaninchen Temperatursteigerung nicht anders beobachtete, als in den Fällen, in denen kleine Dosen angewendet wurden, d. h., in denen die Serosa Zeit zu einer kräftigeren Reaction bekam.

Man pflegt zu sagen, dass bei Peritonitis der Puls in diagnostischer und prognostischer Hinsicht mehr Bedeutung besitzt als die Temperatur, am allermeisten aber ein rascher Puls bei tiefer Temperatur. Das ist ganz richtig, man muss sich bloss erinnern, dass der kleine, weiche, schnelle Puls den mehr ausgebreiteten Infectionen angehört, wo es sich schon um eine hochgradige, allgemeine Intoxication handelt. Beim Beginn einer Peritonitis pflegt der Puls gespannt zu sein. Die vermehrte Spannung ist ein Zeichen eines vermehrten Blutdruckes, der verursacht wird durch vermehrten intraabdominalen Druck in Folge eines beginnenden Meteorismus und in Folge einer bei beginnenden Peritonitis gewöhnlichen tonischen Contraction eines grösseren oder kleineren Theiles der Bauchmusculatur. Die Spannung des Pulses dauert fort, bis das Herz vergiftet oder degenerirt wird (Toxinämie, Mikrobämie), oder bis der Meteorismus so zugenommen hat, dass der Blutstrom zum Herzen vermindert zu werden beginnt durch Compression der Venen und der grossen Lymphwege und durch Verschiebung des Diaphragmas nach oben. Damit sinkt der Blutdruck, und die Spannung des Pulses wird immer geringer.

Ein Puls von 70—80—90 Schlägen und von guter Beschaffenheit hindert nicht, dass sich eine eitrige Peritonitis im grösseren Theile des Bauches finden kann. Nach einigen Stunden kann die Pulsfrequenz

schon 110—120 betragen. Es ist gewöhnlich, dass Patienten während der Reconvalescenz von Peritonitis — und das gilt sowohl für nicht operirte wie für operirte Patienten — eine Zeit lang eine besonders niedrige Pulscurve zeigen, 60—50—48, ja 44—42 Schläge in der Minute. Verfasser hat diese niedrige Pulszahl bei Reconvalescenten beständig prognostisch günstig gefunden, kann aber den langsamen Rhythmus der Herzthätigkeit nicht erkären. Er glaubt nicht, dass er nur durch die Bettruhe und beschränkte Diät verursacht werde, sondern denkt an eine Toxinwirkung. Er dürfte von grosser Bedeutung für die Ernährung des Herzens sein. Er bringt gewöhnlich eine verlängerte Diastole mit sich, während welcher die eigenen Gefässe des Herzens sich vollständiger mit Blut füllen können, als bei einem rascheren Rhythmus. Der langsame Rhythmus bringt also eine Periode von relativer Ruhe für das Herz mit sich.

Verfasser erachtet es für die Diagnose und Prognose als von grosser Bedeutung, den Harn zu untersuchen: Eiweiss, Indican, Sedimente, Harnmenge. Schon ein oberer Ring (der sogen. Nucleoalbruminring) bei Heller's Eiweissprobe verdient Beachtung. Weit mehr bedeutet natürlich ein scharfer unterer Eiweissring bei derselben Probe. Findet sich dieser, dann kann man annehmen, dass die Infection nicht mehr auf den Bauch beschränkt ist. Sie hat vielmehr bereits eine infectiöse (jedoch in manchen Fällen vielleicht nur toxische) Nephritis verursacht, obwohl diese Krankheit möglicherweise noch nur einen kleinen Theil der einen Niere ergriffen hat. Eine derartige Annahme wird zur Gewissheit, wenn man ein für acute Nephritis charakteristisches Sediment findet. Verfasser hat schon vorher die Bedeutung hervorgehoben, die die bakteriologische Harnuntersuchung bei Peritonitis möglicherweise erhalten kann, um über den oder die pathologischen Mikroben Aufschluss zu bringen.

Stellt man die Diagnose auf infectiöse (toxische) Nephritis, so folgt hieraus, dass man versuchen muss, durch einen operativen Eingriff so schnell als möglich das Exsudat zu entleeren und die Infection zu begrenzen und dadurch die Zufuhr von Mikroben und Toxinen zum Blut abzubrechen. Wenn nach der Operation das Eiweiss und das charakteristische Sediment rasch aus dem Harn verschwindet und gleichzeitig die Harnmenge zunimmt, so ist das ein in prognostischer Hinsicht entschieden günstiges Zeichen.

Seit Curschmann's vortreffliche Abhandlung „Zur diagnostischen Beurtheilung der vom Blinddarm und Wurmfortsatz ausgehenden entzündlichen Processe" (München. med. Wochenschr. 1901) erschien, wurden in der chirurgischen Klinik in Upsala alle Fälle von acuter

Peritonitis zur Bestimmung des Grades der Leukocytose untersucht. Bisher ergab sich Uebereinstimmung mit den Resultaten Cabot's, Cushing's und Curschmann's. Verfasser meint, dass diese Untersuchungen mit dem grössten Eifer betrieben werden müssen, um möglichst bald ihre Bedeutung für die Bestimmung des Zeitpunktes eventueller chirurgischen Eingriffe zu erfahren.

Auch die Zunge muss man berücksichtigen. Eine weiche, feuchte Zunge von gewöhnlicher Farbe ist ein gutes Zeichen.

Für die Diagnose und Prognose ist eine genaue Durchforschung der Anamnese und besonders ein genauer Bericht über vorhergegangene gleichartige Anfälle von Bedeutung. Grosses Gewicht hat man auf die Art zu legen, auf welche Patient zuletzt erkrankt ist. Ist das heftig gewesen, so hat man stets seine Gedanken auf die Gefahr einer diffusen Peritonitis zu richten, auch wenn zur Zeit nichts Beunruhigendes vorhanden ist.

Am meisten von Allem bedeutet für den geübten Beobachter das allgemeine Aussehen des Patienten. Ein ruhiger Blick, eine natürliche Gesichtsfarbe und eine ruhige, gelassene Sprache deuten darauf, dass die Infection entweder abgekapselt ist oder auch noch eingeschränkt auf einen relativ kleinen Umkreis. Die Athmung kann natürlich auch in solchen Fällen überwiegend costal sein. Vor Patienten mit Peritonitis, die viel reden und Alles in ihrer Umgebung ordnen und leiten wollen, soll man grossen Respect haben. Diese eigenthümliche Unruhe ist wohl stets ein Zeichen von allgemeiner Intoxication. Sie ist oft vereint mit einer hochrothen, scheinbar gesunden Gesichtsfarbe, wenn man aber näher hinsieht, findet man, dass diese auf Cyanose beruht, und gleichzeitig hat oft die Conjunctiva eine etwas ins Gelbe spielende Farbe (hämatogener Icterus).

Der Respirationstypus ist in einer grossen Zahl der Fälle von circumscripter oder diffuser Peritonitis überwiegend oder ganz und gar costal.

Die prognostische Bedeutung der Facies Hippocratica, der fliegenden Respiration und des Nasenflügelathmens, der Kälte in peripherischen Theilen (Nasenspitze, Füsse) ist für Jeden klar. Es muss jedoch hervorgehoben werden, dass die Ursache des Zurücksinkens der Augäpfel, der Starre und Schärfe der Gesichtszüge (Facies peritonitica vel Hippocratica) Wassermangel ist, d. h. Austrocknung der Gewebe.

Locale inflammatorische Symptome. Reflexsymptome.

Spontaner Schmerz, Druckempfindlichkeit. Wenn die Darstellung, die Verfasser in der Einleitung zu diesem Artikel über die Sensibilität in der Bauchhöhle gegeben hat, sich richtig erweist, so wird unsere Auffassung sowohl der spontanen Schmerzen als auch der Druckempfindlichkeit bei Peritonitis nicht unwesentlich modificirt werden müssen. Verfasser ist der Ansicht, dass das Peritoneum viscerale, wie auch der Magen, der Darmkanal, die Gallenblase und der vordere Theil der Leber (die übrigen Organe sind nicht untersucht worden) keine Nerven für die Empfindung von Schmerz, Berührung, Wärme oder Kälte besitzen, soweit man darüber nach operativen Eingriffen urtheilen kann, dass aber das Peritoneum parietale, d. h. dessen Subserosa sehr reich an Schmerznerven ist und dass diese besonders lebhaft reagiren, ausser bei gewöhnlichen operativen Eingriffen auch bei einer acuten Dehnung. Ob mehr oder weniger Schmerz, grössere oder geringere Druckempfindlichkeit bei einer Peritonitis vorhanden ist, wird also unter im Uebrigen gleichen Verhältnissen darauf beruhen, wie gross der Theil des Peritoneum parietale ist, der entzündet ist. Möglich ist es jedoch, dass sich an verschiedenen Theilen des Peritoneum parietale ein verschiedener Grad von Sensibilität ausweisen kann. Auf Grund eines directen Sensibilitätsversuches vermuthet Verfasser z. B., dass das Peritoneum parietale vor den zwei untersten Lumbalwirbeln und möglicherweise auch vor dem Os sacrum zwischen den beiden Sympathicussträngen keine Schmerznerven besitzt. Da die untersten Intercostalnerven wie auch der erste Lumbarnerv hinter den Nieren verlaufen, hat vielleicht ein Theil der Serosa vor den Nieren keine oder nur wenige Schmerznerven.

Eine acute Ausdehnung der Bauchwandungen durch rasch zunehmenden Meteorismus muss sehr schmerzhaft sein, oder vielleicht richtiger ausgedrückt, qualvoll. Mehr local schmerzhaft wird eine Ausdehnung von Därmen, die kein Mesenterium haben (Colon ascendens, descendens), oder die an den Bauchwänden adhärent sind, indem diese Därme bei ihrer Ausdehnung stets eine bedeutende Dehnung an der nahe liegenden Bauchserosa mit ihren Schmerznerven hervorbringen müssen. Bewegungen entzündeter Därme gegen eine entzündete Parietalserosa bringen natürlich eine Art von Schaben mit sich, das wahrscheinlich sehr schmerzhaft ist. Manche Angabe über das Auftreten und die Localisation von Schmerzen bei Peritonitis, die früher schwer zu verstehen war, ist leicht zu erklären, wenn des Verfassers

Ansicht über die Vertheilung der Schmerznerven im Bauche richtig ist. So z. B. die Thatsache, dass einem freien Durchbruch eines Duodenalgeschwürs nicht immer die unmittelbare, heftige Schmerzempfindung im Epigastrium folgt, die als charakteristisch für die Perforationen von Magen oder Duodenalgeschwüren betrachtet wird, und ferner der Umstand, dass gewisse Patienten mit durchgebrochenem Duodenalgeschwür angeben, dass sie den ersten Schmerz in der Fossa iliaca dextra oder „nach rechts vom Nabel" gefühlt haben. Es ist ganz klar, dass es sich so verhalten muss, wenn das durchgebrochene Geschwür an der rechten Seite des Duodenum hinter der Leber liegt, und wenn der Inhalt aus dem Duodenum hinuntersickert in den Raum zwischen der Leber und dem Mesocolon transversum und weiter an der Flexura coli hepatica vorbei bis zur Fossa iliaca. Ein anderes hierher gehöriges Beispiel ist folgendes: wenn es sich um eine diffuse Peritonitis zwischen den Dünndärmen und im kleinen Becken handelt und das grosse Omentum vor den kranken Dünndärmen liegt, zwischen diesen und dem gesunden Peritoneum parietale, so ist die Druckempfindlichkeit von der vorderen Bauchwand aus so unbedeutend, dass man geradezu nicht wagt, Peritonitis zu diagnosticiren, ehe man durch Untersuchung vom Rectum aus die bedeutende Druckempfindlichkeit innen im Becken constatirt hat.

Spontane Schmerzen und locale Druckempfindlichkeit haben eine sehr grosse Bedeutung für die Diagnose der Peritonitis, besonders im Beginne der Krankheit und für die Bestimmung des Ausgangspunktes der Infection.

Verfasser glaubt beobachtet zu haben, dass der Schmerz und die Druckempfindlichkeit bei einer sich ausbreitenden eiterigen Peritonitis am grössten ist, über den Theilen der Parietalserosa, die zuletzt von der Entzündung ergriffen worden sind. Er hat sich gedacht, dass dies darauf beruhen kann, dass die Nervenenden durch die Entzündung beschädigt werden. Bei heftigen Peritoniten ist die Subserosa oft in hohem Grade ödematös. Vielleicht ist das Oedem schmerzstillend in derselben Weise wie bei einer Schleich'schen Infiltrationsanästhesie. Körte hat beobachtet, dass die Schmerzen oft nachlassen, sobald eine reichliche Exsudation eingetreten ist. Diese Beobachtung ist mit aller Sicherheit richtig, denn durch ein reichliches und ergiebiges flüssiges Exsudat wird die Reibung der Eingeweide gegen das Peritoneum parietale vermindert. Bei einem hohen Grade von allgemeiner Vergiftung verschwindet im Allgemeinen die Empfänglichkeit des Patienten für Schmerzempfindung allmählich.

Im Zusammenhang mit dem Schmerz und der Druckempfindlich-

keit müssen wir indessen an die eigenthümliche brettharte Spannung eines grösseren oder geringeren Theiles der Bauchmuskeln denken, die sehr oft eines der ersten und allerwichtigsten Zeichen einer eingetretenen „Perforation", einer beginnenden Bauchfellentzündung ist. Es ist anzunehmen, dass die Muskelcontraction desto kräftiger ist, je mehr es die Parietalserosa an der vordern Bauchwand ist, die entzündet ist. Der Bauch kann bootförmig eingezogen sein, trotzdem dass die Därme schon meteoristisch ausgedehnt sind. Die Dünndärme werden nämlich dann nach oben zwischen die Leber und das Diaphragma verschoben. Die Leberdämpfung kann auf diese Weise vermindert werden oder verschwinden, ohne dass sich freies Gas in der Bauchhöhle findet. Die Franzosen haben für diese Muskelcontraction einen guten Namen, sie nennen sie „défense musculaire". Es ist wohl kein Zweifel darüber vorhanden, dass der Patient auf diese Weise unbewusst seine Eingeweide in Ruhe zu erhalten und dadurch alles Schaben an der entzündeten Parietalserosa zu verhindern sucht. In demselben Umstande hat man auch die Ursache davon zu suchen, dass diese Patienten, so unruhig sie auch Arme und Kopf herumwerfen, doch stets still auf dem Rücken liegen, oft mit aufgezogenen Knieen, und mit dem Diaphragma zu athmen vermeiden.

Erbrechen tritt zu Anfang der meisten etwas ernsteren Peritoniten auf. Zuerst pflegt es die letzte Mahlzeit zu sein und dann Galle und Schleim, was ausgebrochen wird. Wird die Krankheit begrenzt so pflegt das Erbrechen aufzuhören. In Fällen von diffuser Peritonitis kann das Erbrechen sehr anhaltend und quälend sein. Es geht bei zunehmendem Darmmeteorismus in eine Art Aufstossen von einem Mund voll zersetzen, mehr oder weniger fäcalen Darminhaltes über.

Singultus ist ein beschwerliches Symptom bei vielen Peritoniten, auch wenn sie das Diaphragma nicht berühren. Ueber Diarrhoe, Darmparese und Meteorismus s. S. 30.

Nachdem man sich eine so genaue Kenntniss wie möglich über den Ausgangspunkt der Infection und über die grössere oder geringere Wahrscheinlichkeit verrschafft hat, wie weit eine Continuitätsinfection oder eine „Perforation" vorliegt, muss man nach einer sorgfältigen Abwägung der allgemeinen und localen Symptome versuchen, sich eine klare Vorstellung von der gegenwärtigen Ausbreitung und Art (serös, purulent u. s. w.) der Entzündung zu verschaffen.

Man hat dabei zuerst durch eine äusserst vorsichtige Palpation die Ausdehnung und den Grad der Empfindlichkeit für Druck zu bestimmen, sowohl über der vordern Bauchwand, als auch in den Lumbalgegenden und vom Rectum aus. Bei diesen Unter-

suchungen hat man sich sorgfältig vor einer Verwechslung zwischen einer Empfindlichkeit unmittelbar unter dem palpirenden Finger und einer so zu sagen durch Contre-coup entstandenen zu hüten. Bei einer acuten Periappendicitis ist es z. B. gewöhnlich, dass ein Druck auf die linke Bauchhälfte eine Schmerzempfindung in der rechten Fossa iliaca ergiebt. Verfasser glaubt den Satz aufstellen zu können, dass die Parietalserosa in derselben Ausdehnung entzündet ist, in der man eine Empfindlichkeit auch gegen sehr leisen Druck findet. Hierbei soll man auch auf die Muskelspannung (s. o.) Rücksicht nehmen.

Danach hat man durch eine schonende Palpation (Resistenzgefühl, Vorbuchtung), Percussion, Untersuchung vom Rectum und von der Vagina aus bei leerer Blase (Herabbuchtung der vorderen Mastdarmwand) festzustellen, ob sich flüssiges Exsudat in der Bauchhöhle findet und, wenn es der Fall ist, dessen wahrscheinliche Menge und Vertheilung zu untersuchen, sowie ob es in einer oder mehreren Höhlen abgekapselt ist oder ob es frei beweglich ist, ob es gashaltig ist und, was nicht am wenigsten wichtig ist, in welcher Ausdehnung das flüssige Exsudat direct an der Bauchwand, am Rectum oder an der Vagina liegt. Hierbei ist ein kleiner Umstand zu merken. Es scheint nicht gar so selten zu sein, dass eine vom Fötalleben her übrig gebliebene Herabsenkung des Peritoneum parietale zwischen der Hinterseite der Vagina und der Vorderseite des Rectum sich findet. In diesem Falle hat man nicht die Empfindung eines ausgedehnten hintern Fornix vaginae, sondern man glaubt einen zwischen der Vagina und dem Rectum herabgeschobenen Keil zu fühlen, wenn man mit einem Finger im Rectum und mit einem in der Vagina palpirt. Man erinnere sich auch stets, wie wichtig es ist, die unteren Theile des Thorax zu untersuchen, um nicht einen subphrenischen Abscess zu übersehen.

Die Frage über den Nutzen oder die Gefährlichkeit der Probepunction ist viel discutirt worden. Mit Ausnahme von Punctionen vom Rectum oder von der Vagina aus hat Verfasser selbst nur ganz wenige Punctionen gemacht, da er gefunden hat, dass die übrigen Untersuchungsmethoden zum Ziele führen. In Uebereinstimmung mit Körte meint Verfasser, dass eine Probepunction mit einer feinen Nadel vollkommen unschädlich ist, wenn man fertig ist, sofort zu operiren, falls man Eiter findet, oder wenn das Exsudat bei der mikroskopischen Untersuchung Bakterien aufweist. Hier muss auch daran erinnert werden, dass es in gewissen Fällen ohne Probepunction oder eine einigermaassen fortgesetzte Beobachtung unmöglich ist, zu bestimmen,

ob eine Dämpfung in den Lumbalgegenden auf einem Exsudat beruht oder darauf, dass flüssiger Inhalt sich vorzugsweise in den nach hinten (unten) liegenden Dünndarmschlingen gesammelt hat.

Ist die Harnentleerung erschwert oder unmöglich gemacht, dann hat man allezeit daran zu denken, dass die Entzündung die Serosa der Blase angegriffen haben kann, was ja zu denselben Veränderungen in der Blasenwand mit nachfolgender Parese führen können muss, wie sie so wohlbekannt sind in Bezug auf die Darmwand.

Ein Beckenexsudat kann das Rectum mehr oder weniger zusammendrücken, so dass der Abgang der Excremente und Darmgase erschwert oder verhindert wird. Eine Proctitis mit häufig wiederkehrendem Stuhldrang und Abgang von Schleim pflegt ein Zeichen eines recht grossen eitrigen Beckenexsudats zu sein. Der M. spincter ani steht in diesem Falle oft halb offen.

Die Zusammenstellung der Angaben in der Anamnese mit den allgemeinen und localen Symptomen ist es, was bestimmt, ob man die Krankheit als eine seröse oder als eine eitrige Peritonitis auffassen soll, ob man annehmen soll, dass die Infection wirklich abgekapselt ist, oder trotz erfolgter Abkapselung doch in Ausbreitung begriffen oder ob sie diffus fortschreitend ist. Kann man nicht bei der ersten Untersuchung zur klaren Beantwortung der Fragen kommen, ob oder wann der Patient operirt werden muss, so hat man spätestens nach einigen Stunden einen neuen Besuch zu machen. Ist der Fall von Anfang an als ernst erschienen, so ist es die Schuldigkeit des inneren Arztes, wenn Gelegenheit dazu vorhanden ist, dann einen Chirurgen mitzubringen. Es muss nämlich die Befugniss des Chirurgen sein, d. h. die Befugniss desjenigen, der dem Patienten und der Gesellschaft gegenüber die Verantwortung für einen möglicherweise in Frage kommenden Eingriff trägt, selbst sowohl die Zeit für den Eingriff als auch die Art desselben zu bestimmen, aber keines von beiden kann er thun, wenn ihm nicht Zeit und Gelegenheit gegeben wird, den Patienten erforderlichen Falls wiederholte Male zu untersuchen.

Differentialdiagnose.

Hier hat Verfasser nur die Frage näher zu untersuchen, wie man eine Darmverstopfung (Darmocclusion, mechan. Ileus) von einer Bauchfellentzündung unterscheiden soll. Wenn man 10—12 Jahre zurückgeht, so findet man, dass manche grosse, abgekapselte intraperitoneale Abscesse, manche im Sinne von Mikulicz progrediente fibrinöse eitrige Peritoniten und die meisten diffusen eitrigen Peritoniten

in das Krankenhaus geschickt wurden unter der Diagnose „Ileus" oder „Darmverschliessung". Und das ist nicht zu verwundern, denn wenn die Patienten daliegen mit fäcalem Erbrechen und einem grossen, gleichförmig ausgedehnten Bauche, ist es unmöglich, einen mechanischen Ileus von Peritonitis zu unterscheiden, und zwar deshalb, weil alle so weit vorgeschrittenen Fällen von Darmocclusion schon mit einer Infection in der Serosa complicirt sind, auch wenn in manchen Fällen diese nicht die Fähigkeit oder Zeit gehabt hat, noch durch eine wirkliche Entzündung zu reagiren. Bei der Frage hinsichtlich der Differentialdiagnose kann deshalb nur die Rede davon sein, eine Peritonitis von einem mechanischen Ileus in dessen erstem Beginne zu unterscheiden. Dieser kann durch einen sehr heftigen Schmerz charakterisirt sein. Nach Verfassers Ansicht über die Vertheilung der Schmerznerven im Unterleib muss man annehmen, dass eine innere Einklemmung, ein Volvulus u. s. w. nicht anders Schmerzen mit sich bringen kann, als durch Dehnung, Druck oder Entzündung der Nerven im Peritoneum parietale. Es ist für die Schmerzen bei Ileus bis zu einem gewissen Grade charakteristisch, dass sie anfallsweise kommen und ihnen oft gurrende Geräusche und sichtbare Darmperistaltik folgen. Anfallsweise kommende Schmerzen treten indessen auch im Beginn einer Perforationsperitonitis z. B. auf, aber es besteht nicht dieselbe regelmässige Periodicität der Schmerzen, wie sie beim Ileus vorkommen kann. Diese Affection wird wohl am besten durch den sog. localen Meteorismus (de Wahl's Zeichen) charakterisirt. Wenn sich Druckempfindlichkeit bei Ileus findet, ist sie wie der Meteorismus, begrenzt. Zu Anfang eines Ileus findet sich keine Temperatursteigerung, auch wenn die Temperatur im Rectum gemessen wird. Der Puls ist nicht sehr verändert beim Beginne eines Ileus, wenn nicht die Drehung, Strangulation mit schweren Schmerzen und Symptomen von Shok vereint gewesen ist.

Eine Peritonitis kann ferner mit acuten Magen- und Darmentzündungen verwechselt werden. Das scheint dem Verfasser sehr natürlich, indem er davon überzeugt ist, dass manchem dieser Leiden eine mehr oder weniger ausgebreitete Lymphangitis im Peritoneum folgt, d. h. Peritonitis. Dasselbe gilt von Verwechslungen zwischen einer Peritonitis und beginnendem Abdominaltyphus. Andere Leiden, mit denen man eine beginnende diffuse Peritonitis verwechseln kann, sind Gallenstein- und Nierenstein-Anfälle, intraperitoneale Blutungen, Thrombose in der Vena iliaca, Thrombose im Pfortadersystem, schwere Darmblutungen bei Typhus, beginnender Cerebrospinalmeningitis mit acuten Abdominalsymptomen und Pleuritis diaphragmatica (Cushing).

Prognose.

Die Frage hinsichtlich der Prognose wird an manchen Stellen in diesem Aufsatze berührt. Etwas ist jedoch hinzuzufügen, und zwar zuerst über die intraperitonealen Abscesse. Diese bilden eines von den Gebieten, auf denen die Chirurgie der letzten 25 Jahre am allermeisten Segen verbreitet hat. Sie können indessen von mehreren verschiedenen Complicationen begleitet sein, von denen jede für sich als lebensgefährlich bezeichnet werden muss. Sie thun das sehr oft, wenn sie nicht diagnosticirt und zur rechten Zeit geöffnet werden. Ich nenne hier zuerst den Durchbruch des Abscesses in die freie Peritonealhöhle. Aber die intraperitonealen Abscesse können sich auch extraperitoneal ausbreiten, indem die Infection den Lymphbahnen folgt und eine retroperitoneale suppurative Lymphangitis und Lymphadenitis mit sich bringt. Bei Weitem gewöhnlicher dürfte es indessen sein, dass die Infection das Peritoneum parietale und die Fascia transversa zerstört und danach als eine gewöhnliche Bindegewebsphlegmone sich auf die vordere oder hintere Bauchwand ausbreitet. Die schlimmsten Zerstörungen findet man nach des Verfassers Erfahrungen bei vernachlässigten Periappendiciten. Der Musc. iliopsoas kann in solchen Fällen fast vollständig durch Gangrän zerstört sein. Theile des Ileum und der Lumbalwirbel können von Periost entblösst sein; der Eiter kann sich extraperitoneal sowohl in das kleine Becken wie auch hinab in den Schenkel verbreiten. Dabei kann er sowohl dem Musc. iliopsoas als auch den Schenkelgefässen folgen, obwohl er sich in gewöhnlichen Fällen nur durch die Lacuna musculorum senkt. Gleichzeitig mit allen diesen Zerstörungen kann sich die Infection auch nach oben, um die Nieren herum verbreitet haben, das Diaphragma durchbrochen haben u. s. w.

Aeusserst gefährliche Complicationen können durch Thrombosen entstehen, sowohl im System der Vena cava, wie im Pfortadersystem. Die ersteren können zu fast augenblicklichem Tod durch Lungenembolien führen, oder zu Lungenabscessen (am häufigsten multiplen) und Pyämie, die letzteren zu Abscessen in der Leber. In diesem Falle kann man das ganze Pfortadersystem mit Eiter oder einer eitrig zerfallenen Masse erfüllt finden. Die Gefahr der Thrombosen im Pfortadersystem ist am grössten, wenn die Abscesswand zum grösseren Theile durch das Dünndarmmesenterium gebildet ist.

Die intraperitonealen Abscesse brechen nicht selten in die Baucheingeweide durch. In Bezug auf die abgekapselten eitrigen Peritoniten im kleinen Becken ist ein solcher Durchbruch in das Rec-

tum so gewöhnlich und führt so oft zur Heilung, dass Verfasser einen sehr erfahrenen Chirurgen an einem grossen Krankenhause im Auslande hat sagen hören, dass er diese Eiteransammlungen nicht zu entleeren pflege, sondern sich damit begnüge, der Wärterin zu sagen, dass sie genau aufpassen solle, wenn Eiter mit einer Stuhlentleerung entleert werde, ihn sammeln und vorzeigen solle. Alle Collegen haben jedoch nicht eine gleich günstige Erfahrung. Der Eiter kann nämlich höher oben im Rectum oder in der Flexura sigmoidea durchbrechen und dann nur theilweise entleert werden. Es entsteht neue Ansammlung und neues Fieber. Eiter im kleinen Becken kann sich auch seinen Weg nach der Vagina oder nach der Blase bahnen, wobei Heilung eintreten kann. Besonders bei Operationen à froid wegen Appendicitis bekommt man hier und da den Eindruck davon oder den Beweis dafür, dass eine intraperitoneale Eiteransammlung sich in das Cöcum entleert hat, oder in einen anderen Darm. Dass ein solcher Durchbruch bei Weitem nicht immer zur Heilung führt, ist wohl bekannt. Wenn der Eiter aus der Höhle heraustritt, kann der Darminhalt in dieselbe hineintreten und eine neue Infection oder eine neue Eiterbildung mit sich bringen. Auch der Durchbruch in Magen, Gallenblase, Nierenbecken und durch das Diaphragma kommt vor.

Wenn intraperitoneale Abscesse diagnosticirt werden, ehe eine der genannten Complicationen eintritt und ehe sie allzugross wachsen oder zu einer allgemeinen Infection — Nephritis, besonders bei Personen, deren Nieren vorher ergriffen waren — haben führen können, und wenn sie operirt und auf richtige Weise drainirt werden, so ist die Prognose beinahe in jedem Falle nicht bloss gut, sondern auch ausgezeichnet.

Die abkapselnden eitrigen Peritoniten mit zwei oder mehr Herden geben eine desto bessere Prognose, je mehr die Infection auf die diagnosticirten Eiterherde beschränkt ist und je mehr zugänglich diese für eine Incision direct in jeden von ihnen sind, d. h. je mehr sie an der Peripherie der Bauchhöhle liegen. Praktisch betrachtet, ist die Prognose fast stets gut, wenn die Eiterherde am Boden des kleinen Beckens liegen, oder in einer oder in beiden Fossae iliacae und dem nächsten Theil der Lumbalgegenden. Ist aber die ganze Lumbalgegend inficirt oder ist das infectiöse Exsudat in dieser Gegend nicht sicher abgekapselt, so besteht stets grosses Risiko für eine Infection des angrenzenden subphrenischen Raumes, und zwar weit mehr auf der rechten Seite, wo unter normalen Verhältnissen der subphrenische Raum ohne jede Begren-

zung frei in die Lumbalgegend an der lateralen Seite der Flexura coli hepatica übergeht.

Was die diffusen („fortschreitenden" v. Burckhardt) Infectionen des Peritoneum betrifft, so muss die Prognose hauptsächlich nach dem Grade der allgemeinen Intoxication und der allgemeinen Infection beurtheilt werden, sowie nach der localen Ausbreitung der Infection innerhalb der Peritonealhöhle, sowohl auf der Oberfläche der Serosa, als auch in der Tiefe, d. h. in die Darmwände hinein und in die extraperitonealen Gewebe. Unter im Uebrigen gleichen Verhältnissen ist die Prognose desto besser, je kräftiger das Peritoneum gegen die Infection durch Abscheidung eines reichlichen (eitrigen) Exsudats zu reagiren vermag. Des Verfassers Erfahrung stimmt deshalb vollkommen mit der Murphy's[1]) überein, da dieser einen scharfen Unterschied macht zwischen denjenigen Fällen, in denen die Serosa der Därme, obwohl in Eiter gebadet, doch blass und glatt ist, und denen, wo die Serosa geröthet und ihres Endothels beraubt ist und die Därme paralysirt und ausgedehnt sind, während die Eitermenge nur unbedeutend ist. Die ersteren geben eine recht günstige, die letzteren eine fast hoffnungslose Prognose. Es ist grössere Aussicht dafür, dass Patienten, die mit stürmischen Allgemeinerscheinungen erkranken, gerettet werden dürften, als dass dies der Fall sein wird bei denen, wo die Allgemeinsymptome während der ersten 2 bis 3 Tage z. B. gelinder sind und dann sich ziemlich rasch verschlimmern. Die ersteren Patienten nämlich können Aussicht haben, schon innerhalb der ersten Stunden oder wenigstens innerhalb des ersten Tages der Krankheit operirt zu werden, ehe die Infection schon eine grosse Flächenausdehnung gewonnen hat und ehe sie in die Tiefe gedrungen ist (Darmparalyse).

Jeder Fall von fortschreitender Infection im Peritoneum giebt eine zweifelhafte Prognose, auch wenn das kranke Gebiet zu Anfang sehr klein ist. Bei gleicher Wirulenz beruht der Ausgang darauf, ob es gelingt, die Infectionsquelle unschädlich zu machen die Ausbreitung der Infection zu begrenzen und das entzündliche Exsudat mit seinen Mikroben und Toxinen durch Drainage zu entfernen. Wenn der grössere Theil der Bauchhöhle von einer einigermaassen virulenten Infection betroffen worden ist, so kann man annehmen, — besonders wenn die Peritonitis central ist — dass

1) Murphy, Appendicitis. The medical News Vol. LXVI. S. 1. 1895. Citirt nach Krogius.

die Prognose so gut wie ohne Ausnahme letal ist. Ein Factor, die individuelle Widerstandskraft, hat mit aller Sicherheit grosse Bedeutung. Es ist schwer zu beurtheilen, aber Jugend und gesunde innere Organe geben die beste Hoffnung auf einen siegreichen Kampf.

Haben wir keine Hoffnung, eine diffuse, allgemeine eitrige Bauchfellentzündung zu heilen, so müssen wir alle unsere Energie einsetzen bei dem Bestreben, sie verhüten zu können.

Therapie.

Die medicinische Behandlung.

Der Zweck der inneren Behandlung ist, neue Zufuhr von Infection zum Peritoneum zu hindern und mittels einer adhäsiven Peritonitis das bereits inficirte Gebiet abzugrenzen. Man sucht das zu erreichen durch Herstellung der möglichst grössten Ruhe in der Bauchhöhle. Es wird also eine bequeme Rückenlage angeordnet, aus der sich der Patient nicht selbst herausbringen darf. Kann man es so einrichten, dass das möglicherweise vorhandene Exsudat durch seine eigene Schwere nach einem für chirurgische Eingriffe leicht zugänglichen Theil der Peripherie des Bauches gebracht werden kann, so ist es um so besser. Ermüdet Patient in einer gewissen Lage, so wird eine geringe Veränderung vorgenommen, aber ohne jede active Mitwirkung des Patienten selbst. Aber das wichtigste von Allem ist, dass der Magen und die Därme zur Ruhe kommen, jedoch ohne gelähmt zu werden. Man giebt deshalb dem Patienten absolut nichts zu verzehren durch den Mund, weder Speisen noch Getränke. Aber Wasser muss der Patient haben, und deshalb giebt man Kochsalzlösung subcutan schon vom Anfang der Krankheit an, 1200—2000 ccm für den Tag, die Hälfte Morgens, die Hälfte Abends. Ist das Rectum mit Scybala gefüllt, so nimmt man sie sehr vorsichtig mit den wohl eingeölten Fingern heraus. Von schmerzstillenden Medicamenten passt Opium am besten beim Beginn einer Peritonitis. Es beruhigt die Peristaltik besser als Morphium. Wird der Patient von Ekel, Uebelkeit oder Erbrechen gequält, so wird es per rectum gegeben. Am besten ist es übrigens, es stets per rectum zu geben, weil man bei einer Peritonitis nie berechnen kann, ob etwas, das man dem Körper durch den Mund zuführt, resorbirt wird oder nicht, — Alkohol möglicherweise ausgenommen. Man giebt 5 cg Opium in Form eines Suppositorium oder 15—20 Tropfen Tinct. thebaica in Form von Klystir als erste Dosis, danach ungefähr 2,5 cg Opium oder 5—10 Tropfen Opiumtinctur oder mehr, so oft als es nöthig ist, damit Patient schmerzfrei ist,

wenn er vollkommen still auf dem Rücken liegt. Von äusseren localen Mitteln wird am meisten Eis angewendet. Man legt eine oder zwei Eisblasen, mässig mit kleinen Eisstückchen gefüllt, über das schmerzhafte Gebiet oder in dessen Umgebung. Verträgt Patient Eis nicht, so wendet man Wärme an, oder einen wohlangelegten Priesnitz'schen Umschlag. Eine Wirkung ist diesen drei Mitteln gemeinsam, nämlich die Hervorrufung einer starken Hyperämie in der Haut. Gegen das Durstgefühl lässt man den Patienten sich den Mund mit heissem Wasser ausspülen.

Man giebt dem Patienten eine Krankenwärterin, die Verständniss besitzt, seinen Zustand zu beurtheilen und die vorgeschriebene Behandlung durchzuführen. Der Arzt hat, wenn es die äusseren Verhältnisse möglich machen, einen solchen Kranken wenigstens 2 Mal am Tage zu besuchen, am liebsten noch öfter.

Am 3. bis 4. Tage kann man vorsichtig mit Wasserklystiren gegen den Durst beginnen. Das erste darf nicht grösser genommen werden, als 100 ccm. Danach geht man zu nährenden Klystiren von demselben und später von grösserem Umfange über.

Ist der Patient ausgehungert, so giebt man Olivenöl subcutan. Wenn dies auf die Art gemacht wird, dass man eine sterile Wassersäule von ungefähr 1 m Höhe das Oel aus einem kleinen Glaskolben durch Glasrohr mit einem Kautschukschlauch und eine Nadel gedrückt wird, so kann man fast schmerzlos 100—150—200 ccm Oel unter die Haut an der vorderen Seite des Oberschenkels einbringen. Eine solche Einspritzung erfordert ungefähr ein bis zwei Stunden, aber gerade das, dass sie so langsam vor sich geht, macht sie, wie gesagt, fast schmerzlos. Nach 6 bis 12 Stunden ist das Oel resorbirt. Mit einer gewöhnlichen Spritze kann man an einer Stelle nicht mehr als 30 bis 40 ccm Oel einspritzen wegen des Schmerzes, den die verhältnissmässig rasche Auseinandersprengung der Gewebe (Nervendehnung) mit sich bringt. Man überzeuge sich davon, dass die Nadel nicht in eine Vene eingedrungen ist.

Wenn eine solche Ruhe gebende, aber nicht zu Darmparalyse führende Behannlung durchgeführt wird, z. B. 3—8 Tage, je nachdem man die Diagnose gestellt hat (leichtere oder schwerere Appendicitis, perforirendes Magengeschwür u. s. w.) und man dann sehr vorsichtig beginnt zuerst mit flüssiger und dann mit fein zertheilter fester Nahrung, so kommen manche Infectionen des Peritoneum, wenn sie auch bedrohlich aussehen, ohne Operation zur Heilung, andere werden begrenzt und leicht zugänglich für eine einfache chirurgische Therapie, wie jeder auf diesem Gebiete erfahrene Praktiker wohl weiss.

Hat man die Diagnose auf eine gelinde Appendicitis gestellt, so kann man natürlich gleich von Anfang an Wasser per os gestatten.

Es ist nicht ganz ungewöhnlich, dass Patienten während einer derartigen Behandlung eine spontane, schmerzlose Darmentleerung bekommen. Tritt diese nicht ein, sondern das Rectum füllt sich mit Scybala, so ist es am besten, sie mit den Fingern zu entfernen oder durch ein Klystir mit ungemischtem Oel (100—150 ccm), das man im Rectum lässt, bis es spontan abgeht. Später kann man Wasserklystire von 200—300 ccm geben oder sehr milde Laxantia per os. Während einer langen Zeit muss man sorgfältig jede Ausdehnung des Colon oberhalb des Rectums durch grosse Klystire (Zerreissung möglicherweise vorhandener Adhäsionen u. s. w.), sowie jede stärkere Contraction der Bauchmuskeln (Pressen) vermeiden.

Man muss oft vom Rectum aus untersuchen, um bei Zeiten ein Beckenexsudat diagnosticiren zu können.

Angenommen, dass die hier angegebene Therapie consequent durchgeführt wird schon von der Erkrankung des Patienten an —, in welchen Fällen kann man annehmen, dass sie zur Heilung führen wird entweder unmittelbar oder nach der Incision eines begrenzten Infectionsherdes? Ja, ausser bei weniger ernsten Fällen, auch in allen Fällen von Perforation der Appendix, wo ein Inhalt von relativ geringer Menge und von geringer Virulenz entleert wurde und wo der Durchbruch nicht frei zwischen die Dünndarmschlingen hinein geschah, bei der Perforation eines leeren Magens und bei einer kleinen Perforation im Colon, wenn die Excremente an dieser Stelle zufällig hart waren, sowie möglicherweise auch bei einer ganz kleinen Perforation im obern Theile des Jejunum, wenn der Magen und das Jejunum schon vorher ihres Inhaltes von der letzten Mahlzeit her entleert waren.

Solche Fälle, wie die hier genannten vier Gruppen von Perforationen sind indessen diejenigen, die, sofort operirt, eine fast sicher gute Prognose in Bezug auf vollständige Heilung geben. Verfasser hat schon vorher die Pflicht des zuerst behandelnden Arztes hervorgehoben, in jedem ernsten Falle sofort einen Chirurgen zu consultiren. Er will es schon jetzt als seine Ansicht betonen, dass ein jeder Fall, in dem man einigermaassen mit Sicherheit (oder vielleicht richtiger, wenn ernste Verdachtsgründe vorhanden sind) die Diagnose auf Berstung eines Abscesses oder eines innern Organes stellen kann (auch bei Contusion des Unterleibs), sofort operirt werden muss; ebenso muss die Operation vorgenommen werden in jedem Falle von In-

fection des Peritoneum, in dem nicht unter der hier beschriebenen Behandlung die Besserung Stunde für Stunde ruhig und gleichmässig zur Heilung fortschreitet und wo man Grund hat, anzunehmen, dass diese sicherer durch eine Operation gewonnen werden kann.

Aber es giebt manche Orte auf der Erde, wo sich kein Chirurg findet, der die Erfahrung in der Peritonealchirurgie oder die äusseren Hilfsmittel besitzt, die in einem solchen Falle erforderlich sein können. Auch kommt es vor, dass die Kräfte des Patienten einen grösseren Eingriff nicht zulassen. Wird er operirt, so dürfte er sicher sterben. Es ist dann trostreich, zu wissen, dass auch unter so verzweifelten Umständen eine nach richtig gestellter Diagnose eingeleitete und consequent durchgeführte rationelle innere Therapie zur Heilung führen kann. Allzeit sei man bereit, zu rechter Zeit durch einen Einschnitt vom Rectum oder von der Vagina aus ein Exsudat im kleinen Becken zu entleeren, oder einen Einschnitt durch die Bauchwand zu machen, wenn eine Ansammlung von Eiter oder Gasen direct an sie anliegt. Aber das sind Eingriffe, die jeder Arzt nicht nur ausführen können muss geradezu in jeder beliebigen Stube, sondern die er auch verpflichtet ist, auszuführen.

Es ist indessen wohlbekannt, dass es manche Aerzte giebt — und zwar besonders in der englisch redenden Welt —, die bei einer beginnenden Peritonitis Abführmittel — Calomel oder Salina, geben. Kann es nicht Fälle geben, in denen eine solche Therapie rationell ist? Ja, sicher ist es so in allen den Fällen, in denen man sicher zu sein glaubt, dass keine Darmperforation vorliegt, oder dass die Darmwand nicht an irgend einer Stelle so brüchig ist, dass sie durch die Wirkung einer heftigen Peristaltik oder einer kräftigen Bauchpresse bersten kann, und wo man auch überzeugt ist, dass sich kein infectiöses Exsudat in der Bauchhöhle findet, dass durch die genannten Kräfte umher geführt werden und rasch neue Gebiete noch gesunder Serosa inficiren könnte. Aber eine derartige Diagnose kann kaum anders gestellt werden, als beim Beginn eines infectiösen Darmleidens (einer acuten Enteritis oder Gastroenteritis) mit Reizung des Peritoneum oder beim Eintritte einer Darmobstruction nach Laparotomie. In beiden Fällen kann ein zur rechten Zeit hervorgerufenes Laxiren rasch zur Heilung führen. Man kann nämlich zu hoffen wagen, dass zu gleicher Zeit mit dem Freiwerden der Fäcalcirculation und der Entleerung der Därme von ihrem infectiösen und toxischen Inhalt, auch die Resorption der Mikroben und Toxine durch

die Lymphgefässe in den Darmwänden wie auch ihr Austritt durch die Darmwände in die Peritonealhöhle aufhört.

Auch bei vollkommen abgekapselten Infectionen in der Serosa tritt nicht ganz selten eine Complication ein, die manchmal lebensgefährlich werden kann, aber in anderen Fällen eine Störung für den Patienten ein oder mehrere Jahre, ja vielleicht das ganze Leben lang mit sich zu bringen pflegt. Das ist Thrombose in den Venen einer, manchmal beider unteren Extremitäten. Um dieser vorzubeugen, hat Verfasser vorgeschlagen, in jedem Falle von Peritonitis, operirt oder nicht, durch Unterlegen von Holzklötzen das Fussende des Bettes zu erhöhen, um 10, 20, 30, 40 cm oder mehr, je nachdem man es in dem individuellen Falle für nöthig erachtet. Durch eine solche Erhöhung des Fussendes des Bettes wird der Rückfluss des Blutes von den Füssen nach dem Herzen in sehr hohem Grade erleichtert und beschleunigt und damit wird das wahrscheinlich wichtigste Moment für das Zustandekommen von Thrombosen im circulirenden Blut, verlangsamte Circulation, weggenommen. Thrombose ist nicht in einem einzigen Falle eingetreten. Es ist indessen nöthig, auch während der ganzen Reconvalescenz eine, wenn auch allmählich verminderte, Erhöhung des Fussendes des Bettes beizubehalten. Bei der Behandlung der nicht operirten Peritoniten mit nachweisbarem Exsudat, wie auch nach Operationen, wo man die Lumbalgegenden inficirt gefunden hat, muss man indessen darauf sehen, dass die Lumbalgegenden fortwährend die tiefsten Punkte der Bauchhöhle bleiben, damit die Infection nicht durch Schwere nach dem subphrenischen Raume geführt wird. Es ist deshalb nothwendig, durch eine mit der Erhöhung des Fussendes des Bettes proportionale Unterschiebung von Kissen unter die Schultern und den Thorax die Lage so herzustellen, dass die Lumbalgegenden fortwährend die tiefsten Punkte in der Bauchhöhle bleiben. Gleichzeitig verhütet man durch subcutane oder intravenöse Kochsalzinfusionen eine Austrocknung der Körpergewebe und eine Concentration des Blutes. Durch Anwendung von geeigneten Herzmitteln sucht man auf die beste mögliche Art die Herzthätigkeit im Stande zu erhalten. Mit einer solchen Therapie: Erhöhung des Fussendes des Bettes, Kochsalzinfusionen und zweckentsprechend angewandte Herztonica kann man nach der Erfahrung des Verfassers in jedem Fall Thrombose in den Venen der untern Extremitäten verhüten.

Chirurgische Behandlung.

a) Bei vollständig oder unvollständig abgekapselten Infectionen des Peritoneum.

Unter dieser Rubrik fassen wir also zusammen (s. S. 26) alle abkapselnden Peritoniten, sei es, dass sie schon zu einer vollständigen Abgrenzung der fraglichen Infection geführt haben, sei es, dass diese noch im Fortschreiten begriffen ist, obwohl innerhalb eines mehr oder weniger sicher begrenzten Walles von Adhäsionen.

Die Aufgabe einer Operation besteht in diesen Fällen darin, das Exsudat zu entleeren und das Secret durch Drainage abzuleiten, das noch nach der Operation abgeschieden wird. Gleichzeitig muss auch die Infectionsquelle entfernt oder unschädlich gemacht werden in allen den Fällen, in denen dies nach reiflicher Ueberlegung als das Beste für die Genesung des Patienten erachtet wird.

Es sind zwei Dinge, auf die man bei allen diesen Eingriffen zu achten hat: 1. dass man nicht die gesunde Serosa in der Umgebung inficirt, oder mit anderen Worten, dass man nicht durch seine Operation eine begrenzte Infection zu einer diffusen macht, und 2. dass man, so weit dies möglich ist, immer den tiefsten Punkt drainirt.

Diesen Anforderungen ist am leichtesten gerecht zu werden bei grossen Beckenexsudaten, die an der hintern Fornix vaginae oder an der vordern Mastdarmwand sich vorbuchten. In der Vagina macht man eine Probepunction. Nachdem man das trübe Exsudat in der Spritze gesehen hat, sticht man ein schmales Messer an der Seite der Punctionsnadel ein und macht eine hinreichend grosse Oeffnung, um die Einführung eines zangenartigen Instrumentes (am liebsten Biegelow's Sinusdilatator) zu gestatten, womit man die Oeffnung so weit erweitert, dass ein Drainrohr vom Umfange eines Zeigefingers eingeführt werden kann. Für diesen Eingriff ist Narkose nicht nöthig. Das Drainrohr pflegt nach 4—9 Tagen weggenommen werden zu können, nachdem es allmählich verkürzt worden ist. Es ist viel schwerer, eine Eitersammlung zwischen dem Uterus und der Blase zu öffnen; dabei hat man dicht der Vorderseite des Uterus zu folgen.

Es ist vorgeschlagen worden, bei Männern intraperitoneale Beckenexsudate durch eine parasacrale Incision zu entleeren oder auch durch einen Perinealschnitt, wobei man nach oben zu präparirend vordringt, zwischen Prostata, Blase und Vesicula seminalis einerseits und der Vorderseite des Rectums andererseits. Verfasser hat

selbst eine acute intraperitoneale Eitersammlung im kleinen Becken nicht gesehen, bei der ein so grosser Eingriff erforderlich gewesen wäre. Ein einfacher Einschnitt durch die vordere Mastdarmwand hat stets zum Ziel geführt. Der einsame Praktiker auf dem Lande kann sich sicher damit begnügen, in der am meisten herabgebuchteten Stelle der vordern Mastdarmwand mit einem schmalen Messer einzustechen, das zugleich mit dem linken Zeigefinger durch den After in die Höhe geführt wird. Die Oeffnung wird so gross gemacht, dass der Zeigefinger in die Eiterhöhle eingeführt werden kann. Im Krankenhause pflegt man zuerst den Sphincter ani zu dilatiren oder einen hintern Rapheschnitt zu machen. Danach führt man ein Vaginalspeculum in das Rectum ein. An der am meisten herabgebuchteten Stelle der vordern Mastdarmwand wird eine Probepunction gemacht, auf die sofort ein kleiner Einschnitt an der Seite der Nadel folgt, der danach so viel erweitert wird, dass ein Drainrohr vom Umfange eines Zeigefingers in die Eiterhöhle eingeführt werden kann. Das Rohr wird an seinem Platz erhalten mittels eines Paar Silkwormgut-Suturen durch die Haut, eine auf jeder Seite am After. Nach 3—4 Tagen pflegt die Secretion durch das Rohr abgeschlossen zu sein; dieses muss dann verkürzt und nach einigen Tagen herausgenommen werden. Eine Wiederansammlung im kleinen Becken kommt manchmal vor, weshalb man stets nach einigen Tagen Zwischenzeit durch das Rectum palpiren muss. Macht man die Dilatation forcée oder den hintern Rapheschnitt, so ist Narkose erforderlich. Bei diesen Eingriffen von der Vagina und vom Rectum aus ist es vortheilhaft, wenn das Becken im Verhältnisse zu dem übrigen Rumpfe etwas gesenkt ist.

Es giebt in der ganzen Chirurgie kaum einen Eingriff, der so leicht auszuführen und doch so segenbringend ist wie der, durch die Vagina oder das Rectum ein acutes aber doch begrenztes, grosses, stinkendes Exsudat abzuzapfen. Die Ursache davon ist 1. dass die Oeffnung am tiefsten Punkte des Infectionsherdes gemacht wird, sowie 2. dass die Beckeneingeweide und Därme rasch den Raum einnehmen, den das Exsudat ausgefüllt hatte.

Wenn es gilt, intraperitoneale Eiterherde durch die vordern oder seitlichen Theile der Bauchwand zu entleeren, dann ist dieser Eingriff um so leichter, in je grösserer Ausdehnung der Eiterherd direct an der in Frage kommenden Bauchwand anliegt. Für die Fossae iliacae gilt jedoch, dass man fast eben so leicht Abscesse öffnet, die nur an der hintern Bauchwand anliegen.

Man macht den Einschnitt durch die Bauchwand längs des Ligam. Poupartii und der Crista ossis ilei und löst danach das Peritoneum parietale von der Fascia iliaca in hinreichender Ausdehnung ab, wonach man in die Höhle am Peritoneum von hinten einsticht. In Bezug auf alle diese Operationen gilt es übrigens, dass man den Schnitt in der Richtung der Nerven und, soviel dies möglich ist, auch in der der Muskelfasern legt. Sobald man sich dem Peritoneum nähert, wird man sehr vorsichtig. Ein reichliches Oedem in der Subserosa lässt annehmen, dass man auch unmittelbar hinter dem Peritoneum Exsudat trifft. Das Aussehen des Peritoneum kann äusserst verschieden sein in Folge des verschiedenen Grades der Gefässinfection und der verschiedenen Menge des serösen und plastischen Exsudats. Man macht eine ganz kleine Oeffnung in das Peritoneum, um zu sehen, ob Exsudat herauskommt, und dessen Aussehen zu beobachten. Kommt gar nichts heraus oder nur klares Serum, dann ist es wahrscheinlich, dass man an die Seite des Abscesses, möglicherweise in die freie Peritonealhöhle gerathen ist. Man erweitert dann die Incision äusserst vorsichtig und sucht sich davon zu überzeugen, wie die Verhältnisse liegen. Es kann sich nämlich ereignen, dass man gerade da durch das Peritoneum parietale geschnitten hat, wo es an den Damm oder an das Omentum adhärirte, und dann gilt es festzustellen, nach welcher Richtung man diese Adhärenzen lösen soll. Ist man in die freie Peritonealhöhle gelangt, so lässt mag das möglicher Weise hier befindliche Serum ausrinnen und erweitert danach die Incision so viel, dass man einen möglichst klaren Ueberblick über die Organe erlangt, die den Infectionsherd begrenzen, und dass man auf diese Weise beurtheilen kann, wo er am sichersten direct nach aussen geöffnet werden kann. Nachdem dies geschehen ist, kann man auf zweierlei Art verfahren. Man kann tamponiren und nach einigen Stunden oder Tagen den Eiterherd, wie man sagt, secundär öffnen, d. h. in einer „andern Sitzung". Oder man macht eine äusserst sorgfältige Auspackung mit steriler Gaze durch die Oeffnung in die freie Peritonealhöhle hinein, und unter dem Schutze derselben öffnet man ganz vorsichtig den nahe liegenden Infectionsherd. Man trocknet sorgfältig jeden Tropfen Secret auf, der sich in der gemachten Oeffnung zeigt, und wendet, falls es nöthig ist, den Patienten auf die Seite, damit der Eiter leichter ausrinnen kann. Wenn man keinen Eiter mehr sieht, zersprengt man sorgfältig die Adhärenzen um die Oeffnung herum und führt eine neue sorgfältige Abtrocknung des Eiters, der möglicher Weise zum Vorschein kommt, aus und so weiter, immer unter entsprechender Verlängerung des Schnittes in der Bauchwand, bis man die Eiterhöhle in allen ihren

Ecken und Winkeln freigelegt hat. Uebereinstimmend mit Körte hat Verfasser nie eine Ungelegenheit von der Eröffnung intraperitonealer Abscesse unter dem Schutze einer sterilen Tamponade gesehen.

Oft ist es nicht möglich, zu allen Recessus zu gelangen, wenn man nicht einen kranken Processus vermiformis oder eine kranke Tuba u. s. w. ablöst und exstirpirt. Sollte man nun wieder in die freie Peritonealhöhle kommen — und das kann sich sehr oft ereignen — so hat das kaum etwas zu bedeuten, da die ganze geöffnete Eiterhöhle schon vollständig trocken gelegt ist und da man unter Controlle des Auges arbeitet und deshalb sofort einen Tampon in die entstandene Bresche in der schützenden Mauer der Adhärenzen einschicken kann.

Es ist stets als ein grosser Vortheil für den Patienten zu betrachten, wenn diese Operationen wirklich radical in dem Sinne gemacht werden können, dass die Infectionsquelle aus dem Körper eliminirt wird, d. h. dass eine kranke Appendix exstirpirt wird, dass ein Magen- oder Darmgeschwür zusammengenäht wird, dass eine kranke Gallenblase geöffnet, entleert und drainirt wird.

Hat ein Pat. ein Exsudat im Becken und eins in einer oder in beiden Fossae iliacae, so entleert man stets zuerst das Exsudat im Becken, wenn man von der Vagina oder vom Rectum aus es leicht erreichen kann. Sind die Symptome gering, besonders wenn sich kein Zeichen von Nephritis findet, so kann man einen oder einige Tage warten, bis man dann den Einschnitt über den Fossae iliacae macht. Sollte man es aber für nöthig erachten, sofort zu operiren, so steht vom Gesichtspunkte der Aseptik kein Hinderniss im Wege für den, der die Regel befolgt, stets Kautschukhandschuhe zu tragen, sobald er in inficirten Geweben operirt. Man wechselt die Handschuhe und nimmt einen Satz neu gekochter Instrumente, und so ist man fertig, wenn nöthig, die freie Peritonealhöhle zu eröffnen.

In Bezug auf die Eiterherde in den Fossae iliacae ist nur eins zuzufügen. Man muss sie sowohl nach oben bis an die Lumbalgegenden und den subphrenischen Raum, als auch nach unten bis zur Blase und zum kleinen Becken in ihrer ganzen Ausdehnung verfolgen. Man verlängert deshalb, wenn es nothwendig ist, den Einschnitt längs des Ligam. inguinale und der Crista ossis ilei nach vorn bis zum äusseren lateralen Rande der Sehne des Musc. rectus, nach hinten oben bis zur 12. Rippe. Auf diese Weise kann man bei Zeiten eine beginnende Infection des rechten subphrenischen Raumes begrenzen. Nachdem man das Exsudat aufgetrocknet hat, das sich möglicherweise vor der rechten

Niere oberhalb des Mescolon transversum findet, drainirt man diesen Raum mit steriler Gaze und einem Drainrohr, und ein Paar andere Drainrohre werden hierauf zwischen die Leber und das Diaphragma geschoben. Pat. bekommt während der nächsten Tage eine solche Lage im Bett, dass ein guter Abfluss aus dem subphrenischen Raum stattfindet. Hierdurch beugt man dem Zustandekommen von subphrenischen Abscessen vor. Nach unten vorn im Bauchschnitt hat man vorsichtig zu untersuchen, ob sich etwa Eitersenkung an der Rückseite der Blase findet, und wenn dies der Fall ist, öffnet und drainirt man sie. Die ganze Eiterhöhle wird mit einer Tamponade von steriler Gaze gefüllt, die man lockerer macht dadurch, dass man hier und da Kautschukrohre zwischen die Gaze legt. Die Wunde wird, wo möglich secundär, genäht, sobald sie rein wird. Gelingt eine primäre Sutur, z. B. in einer Ausdehnung von den medialen $^3/_4$ des Ligam. Poupartii, so ist das jedoch ein grosser Vortheil für den Patienten. In den letzten 2 Jahren hat Verf. solche intraperitoneale Eiterhöhlen zwischendurch mit sterilem Zucker gefüllt (4 Stunden lang bis 140° C. erhitzt) neben der Tamponade mit steriler Gaze. Er hat sich gedacht, dass das grosse Vermögen des Zuckers, Wasser in sich einzusaugen, von Vortheil sein dürfte, aber er glaubt diese Zuckerbehandlung empfehlen zu können. Um die Existenzbedingungen der anaëroben Bakterien so schlecht als möglich zu machen, glaubt Verf., dass es richtig gedacht ist, Kanäle in der Tamponade herzustellen durch Einlegen von Kautschukrohren in die Gaze. Diese Lücken in der Tamponade erleichtern ausserdem das Herausnehmen derselben.

Verf. benutzt keine Ausspülung bei der Behandlung vollständig oder unvollständig abgegrenzter Peritonealinfectionen, aus Furcht, die Infection zu verbreiten. Er behandelt die kranke Serosa möglichst schonend, löst deshalb die Fibrinbeläge nicht ab u. s. w. Die Aufgabe ist, die Eiterhöhle trocken zu legen und dann sie trocken zu halten. Kann man nicht ohne Risico zwischen den Därmen hindurch auf den Boden einer Eiterhöhle gelangen und ist man überzeugt, dass sie abgekapselt ist, so kann man das Exsudat in die Höhe heben, indem man die Höhle mit Hilfe eines Nelatonschen Katheters langsam mit 2proc. Wasserstoffsuperoxyd oder mit sterilem Glycerin, mit oder ohne Zusatz von Wasserstoffsuperoxyd füllt, der Katheter wird als Drainrohr liegen gelassen.

Man wendet möglichst kräftig absorbirendes Verbandmaterial an und wechselt die ersten Verbände sehr oft, dabei sieht man genau darauf, dass die aufgelegte trockene Gaze überall zwischen die Enden der einzelnen Gazestücken kommt, mit denen man

die Wunde tamponirt hat. Der Flüssigkeitsstrom in der Eiterhöhle soll nach dem Verband geleitet und eine Resorption von Toxinen und Mikroben in den Körper dadurch vermieden werden.

Hat man einen Eiterherd diagnosticirt, der eine von den Bauchwänden entweder gar nicht oder nur in geringer Ausdehnung berührt, wo diese der Incision zugänglich sind, hat man zu beurtheilen, ob die Allgemeinsymptome (vor Allem der Grad einer möglicherweise vorhandenen Nephritis!) einen Aufschub der Operation zulassen. Findet sich ein solcher rathsam, so beobachtet man den Pat. Tag für Tag und operirt, sobald der „Abscess" so viel gewachsen ist, dass es möglich ist, direct in ihn zu gelangen, d. h. ohne die freie Peritonealhöhle zu öffnen. Wird es aber nothwendig befunden, sofort zu operiren, oder wächst der Infectionsherd nicht in der gewünschten Richtung, so ist es am besten, auf die Weise zu operiren, dass man mit voller Absicht sofort die freie Peritonealhöhle neben dem Eiterherde öffnet, und thut dies in so grosser Ausdehnung, dass man eine vollständige Uebersicht über die Adhärenzen hat. Darauf legt man eine Tamponade von steriler Gaze ein, um die gesunde Serosa gegen alle Möglichkeit einer Infection zu schützen. Erst wenn der Operateur sich überzeugt hat, dass die Tamponade wirklich für diesen Zweck hinreicht, zieht er die Kautschukhandschuhe an und entleert den Eiter, oder macht, wenn es in einem gegebenen Falle besser erscheint, erst einen neuen Bauchschnitt, durch welchen der Eiter mehr direct entleert werden kann. Oder er kann auch die Operation abbrechen und den Eiter in einer anderen Sitzung entleeren, wenn nämlich der allgemeine Gesundheitszustand des Pat. einen solchen Aufschub gestattet, der jedoch nicht länger als 6 bis 12 Stunden zu sein braucht.

In allen den Fällen, in denen man mehr als einen intraperitonealen Herd diagnosticirt hat, oder in denen man gefunden hat, dass die Infection trotz Begrenzungen doch im Fortschreiten begriffen ist, hat man den Pat. fortwährend genau zu beobachten in Hinsicht auf die allgemeinen sowohl, wie auf die localen Symptome, so dass man zu rechter Zeit jeden neu entstandenen Herd öffnen kann, sobald er zugänglich wird.

Die Pflicht, auf so radicale Weise zu operiren, wie es hier geschildert ist, hat nur derjenige, der mit der Chirurgie des Peritoneum vertraut ist. Weiss man, dass man nicht die erforderliche Erfahrung besitzt, und hat man keinen erfahrenen Collegen, den man zu Hilfe ziehen kann, so begnügt man sich, eine Oeffnung in den Eiterherd zu stechen, wo dieser am leichtesten zugänglich ist und wo es sich

ohne Risico ausführen lässt, eine Gegenöffnung am tiefsten Punkte der Eiterhöhle zu machen. Wenn eine grössere Operation später erforderlich sein sollte, dürfte es in den meisten Fällen möglich sein, den Pat. zur rechten Zeit an einen Ort zu bringen, wo er die nöthige Hilfe haben kann.

Aber es ist auch daran zu erinnern, dass der Allgemeinzustand mancher Pat. zu der Zeit, wo sie in eine chirurgische Abtheilung kommen, so schlecht ist, dass auch ein erfahrener Chirurg sich damit begnügen muss, mit dem geringsten möglichen Eingriff, am liebsten unter localer Anästhesie, dem Exsudat Ablauf zu verschaffen, um später, wenn es erforderlich ist, die Operation auszuführen, die nothwendig werden kann.

In Bezug auf die Narkose sei auf das verwiesen, was gesagt ist unter b) diffuse Infectionen.

Die Nachbehandlung pflegt in Fällen von begrenzten Infectionen keine zu grossen Schwierigkeiten zu bereiten. Zur Zeit der Operation ist die Darmparese nicht ganz selten ein sehr beunruhigendes Symptom. Sie pflegt indessen bald abzunehmen und zu verschwinden. Dass man genau auf den Allgemeinzustand Acht geben, zusehen muss, dass dem Pat. Wasser in genügender Menge zugeführt wird (Kochsalzlösung subcutan oder intravenös), dass man nach Bedürfniss ernährende Klystire geben, eine geeignete Diät per os anordnen, auf die Darmentleerung des Pat. achten muss u. s. w., das Alles ist selbstverständlich und für alle chirurgische Thätigkeit gemeinsam.

Bei der Nachbehandlung der Wunde lässt man die Tampons liegen, bis sie sich ablösen. Das dürfte in gewissem Maasse befördert werden können durch Eingiessen von Glycerin in die Kanäle, wo Drainrohre liegen. Man vermeidet alle Spülung der granulirenden Wundflächen, sofern sich nicht eine oder mehrere Darmfisteln nach der Wunde zu geöffnet haben, was bei spät operirten Fällen nicht ungewöhnlich ist. Verf. pflegt reichlich Wismut, Dermatol, Borsäure mit Zusatz von $^1/_5$ Salicylsäure oder $^1/_{10}$ Alaun zwischen die freien Enden der Tampons und auf die granulirenden Flächen zu streuen. In anderen Fällen hat er eine Spur Itrol (citronensaures Silber) angewendet. Von den Pulverbehandlungen hat er indessen die mit sterilem Zucker, allein oder mit $^1/_{10}$—$^1/_{15}$ Alaun (Sulph. alum.-Kal.) als die beste befunden. Die lockeren, blutenden Granulationen bei einer Pyocyaneusinfection hören nach einer einige Tage lang fort-

gesetzten reichlichen Zuckerbehandlung auf zu bluten, werden fest und bekommen ein gesundes Aussehen.

b) Bei diffusen, d. h. ohne Abkapselung fortschreitenden Infectionen des Peritoneum (s. S. 25).

Da die Prognose sich immer so äusserst unsicher erweist, in jedem Fall von mehr ausgebreiteter, diffuser peritonealer Infection, so muss es die vornehmste Aufgabe der Chirurgie in Hinsicht auf diese Krankheiten sein, sie zu verhüten. Hierbei ist nichts wichtiger als eine zeitige Stellung der Diagnose aller der Krankheitszustände, die zu diffuser Infection der Bauchserosa führen können, und eine unmittelbar eingeleitete, rationelle medicinische Behandlung consequent durchzuführen, bis der in jedem Falle nothwendige chirurgische Eingriff ausgeführt werden muss und kann. Der erste Schritt ist also, dass wir jede „Perforation" erkennen lernen, sobald sie eingetreten ist und ehe die Serosa in irgend einer nennenswerthen Ausdehnung inficirt ist. Aber wir müssen weiter gehen. Wir müssen auch die drohenden Perforationen diagnosticiren lernen, ein Umstand, der in Hinsicht auf die Darmperforationen bei Abdominaltyphus besonders warm hervorgehoben worden ist von Harvey Cushing. Eine Arbeit in derselben präventiven Richtung ist die Exstirpation des Proc. vermiformis während der freien Zeit zwischen den Anfällen, die Gastroenterostomie bei rebellischen Magen- und Duodenalgeschwüren u. s. w. Diese ganze Thätigkeit setzt indessen ein Zusammenwirken zwischen den Medicinern und Chirurgen in weit höherem Grade voraus, als es bisher noch der Fall ist. Verf. glaubt, dass die Chirurgen des jetzt beginnenden Jahrhunderts lernen müssen, mit derselben Liebe die sogen. innern Krankheiten im Magen, in den Därmen, in den Gallenwegen zu studiren, wie die chirurgischen. Hierzu wird es vielleicht nothwendig, neben den grossen medicinischen und chirurgischen Abtheilungen auch kleinere Abtheilungen für Organkrankheiten einzurichten, z. B. für Krankheiten des Magens und des Darmkanals.

Durch Pasteur's und Lister's Entdeckungen ist eine Klasse von Peritoniten, die sogen. operativen Peritoniten sogut wie aus der Welt geschafft worden. Etwas mehr dürfte indessen für gewisse Operationen zu gewinnen sein durch eine sorgfältig vorbereitende diätetische Behandlung des Magens und Darmkanals (s. S. 33) und durch eine sorgfältigere Behandlung der sogen. parenchymatösen Blutungen und der beschädigten und inficirten Theile der Bauchserosa.

Diese muss in manchen Fällen ganz und gar abgeschieden werden von der übrigen Bauchhöhle durch Catgutsuturen, Omentumtransplantationen u. s. w. und, wo dies nicht zu umgehen ist, durch eine sorgfältig angelegte Tamponade und Drainage, die nach aussen geleitet wird durch die Vagina oder an irgend einer Stelle der Peripherie der Bauchhöhle, und zwar lieber, wenn es sich thun lässt, in den lateralen Theilen als in der Mittellinie (postoperative Hernien).

Hier wie bei der Gruppe a) dürfte es zweckmässig sein, mit der Frage zu beginnen: was beabsichtigt man, durch den operativen Eingriff zu gewinnen? 1. Verminderung des intraperitonealen Drucks. Diese tritt ein, sobald man eine Oeffnung in der Bauchwand gemacht hat und das Exsudat und die Gase begonnen haben, sich zu entleeren, wie bei „trockenen" Peritoniten, wenn die ausgedehnten Därme sich durch die Bauchwunde vorgedrängt haben. 2) Eine möglichst vollständige Entleerung alles flüssigen Exsudats und der Gase. 3) Verhinderung der Wiederansammlung des Exsudats und von Gasen durch eine rationelle, d. h. im Allgemeinen an den tiefsten Punkten der Bauchhöhle angelegte Drainage. 4) Womöglich Ausrottung oder Unschädlichmachung der Infectionsquelle (kranker Proc. vermiformis, Magen- und Darmgeschwüre u. s. w.). 5. Tamponade des ganzen inficirten Gebiets mit steriler Gaze in allen den Fällen, in denen die Infection nicht über einen grösseren Theil der Bauchserosa verbreitet ist, als er dieses Verfahren möglich und praktisch ausführbar macht. Verf. möchte mit einem andern Ausdruck sagen, dass man das ganze inficirte Gebiet „extraperitoneal" legt. Hiermit wird beabsichtigt, durch eine adhäsive Peritonitis die Infection durch eine Mauer aus Adhärenzen zu begrenzen. Klar ist, dass unter Voraussetzung gleicher Virulenz bei der Infection man sich mit einem kürzeren Bauchschnitt und desto geringerer Tamponade begnügen kann, je zeitiger man operirt, d. h., je geringere Zeit die Infection hat, sich über die Fläche und in die Tiefe in der Darmwand auszubreiten. In einer spiegelnden, feuchten Serosa braucht man nicht zu tamponiren, wenn sie auch stark gefässinjicirt sein sollte.

Ein solches Verfahren ist nur in der Peripherie des Bauches ausführbar, oder wenn ein sehr kleines Gebiet der Dünndarmserosa ergriffen ist, da jede mehr ausgebreitete Tamponade zwischen den Dünndärmen ausserordentlich leicht zu Darmocclusion führt.

Zu 1. ist zu bemerken, dass mit Verminderung des intraperitonealen Drucks auch der abnorme Druck auf die Venen und Lymphgefässe in der Bauchhöhle sowie auf das Herz

und die Lungen aufhört. Die Circulation wird deshalb mit einem Schlage viel freier als vorher, sobald die Bauchwand durchschnitten worden ist. Man sieht dann, wie die cyanotische Gesichtsfarbe verschwindet, wie die Athmung tiefer und ruhiger wird gleichzeitig damit, dass die Pulswelle grösser wird und die Pulsfrequenz abnimmt. In jedem Falle, in dem eine Verminderung des intraabdominalen Drucks nicht sofort eine solche Wirkung mit sich bringt, ist es richtig, einen Augenblick mit der Operation inne zu halten und sich selbst zu fragen, ob nicht die allgemeine Intoxication und Infection schon einen so hohen Grad erreicht hat, dass jeder weitere Eingriff dem Pat. nur schadet. Die Bauchwunde wird in diesem Falle mit steriler Gaze gefüllt und offen gelassen.

Hier muss aber daran erinnert werden, dass die Verminderung des Druckes auf die Lymphgefässe der Bauchhöhle auch ein gefährliches Moment mit sich bringt, eine vermehrte Resorption, der nur entgegengewirkt werden kann durch eine wohl ausgeführte Drainage der Bauchhöhle.

In zeitig operirten Fällen von diffuser Infection des Peritoneum beruht unter im Uebrigen gleichen Umständen der Ausgang wesentlich auf 3 Momenten: 1) auf dem Virulenzgrad der Infection; 2) auf der Möglichkeit, durch den operativen Eingriff alle Zufuhr von neuer Infection zu dem Peritoneum abzuschneiden; 3) darauf, ein wie grosser und welcher Theil des Peritoneum inficirt ist, indem die Serosa am Diaphragma und an den Dünndärmen besonders gefährliche Gebiete sind.

Aus einer Zusammenstellung des Vorhergehenden ergeben sich folgende Regeln dafür, in welchen Fällen es Pflicht ist, zu operiren:

1) Bei allen mehr ausgebreiteten, diffusen Peritoniten, wo eine Ansammlung von Exsudat oder Gasen in der Bauchhöhle zu entleeren ist.[1]) 2) Bei allen beginnenden „Perforationsperitoniten", traumatischen und operativen Peritoniten, wo man hoffen kann, die Infectionsquelle unschädlich zu machen und, wenn es nöthig ist, durch Tamponade oder Drainage die Infection der Serosa zu begrenzen, d. h. abzukapseln. In Bezug auf den Ausdruck „Perforationsperitoniten" ist zu bemerken, dass ebenso, wie diffuse Infectionen nach nur katarrhalischen oder ulcerösen Processen in der Appendix beobachtet worden sind, gleiche Infectionen auch ausgehen können von nur katarrhalisch oder ulcerös veränderten

1) Es ist zu bemerken, dass man in seltenen Fällen eine Gasbildung in der Peritonealhöhle durch Mikroben sieht, mit geringen allgemeinen Intoxicationssymptomen und äusserst geringen entzündlichen Veränderungen in der Serosa. Die Entleerung der Gase ist lebensrettend gewesen. S. z. B. bei Tavel u. Lanz.

Theilen des übrigen Magendarmkanals. Es ist daher nur ganz natürlich, dass man bei Operationen und auch bei Sectionen nicht immer die Ausgangspforte für die Infection finden wird.

Operationstechnik.

Narkose. Wenn Patient von Aufstossen oder Erbrechen gequält wird, ist es begründet, in Erwägung zu ziehen, ob man nicht den Magen durch die Oesophagussonde entleeren soll. Eine halbe Stunde vor der Narkose bekommt ein Peritonitispatient in der Klinik zu Upsala in der Regel 40 cg Kampher, 1—1½ mg Strychn. nitr. und ¾—1 cg Morphium chlor. subcutan. Der Patient wird auf einem erwärmten Operationstisch operirt. Thorax und Extremitäten werden in wollene Decken oder in warme Watte eingehüllt.

Nach seiner Ansicht über die Sensibilität in der Bauchhöhle, dass nämlich nur das Peritoneum parietale Schmerznerven besitzt, schlägt Verfasser vor, in Fällen den Versuch zu machen, wenigstens den ersten Bauchschnitt durch die Haut und die Aponeurose unter localer Anästhesie (Aethylchlorid, Anaesthile Schleich's Infiltration) zu machen. Gleichzeitig damit oder danach wird Aether (Chloroform) gegeben für die Durchschneidung der tiefen Lagen in der Bauchwand mit dem dazu gehörenden Peritoneum parietale und für die Untersuchung der Bauchhöhle. Die Narkose wird weggelassen, wenn es erforderlich wird, eine kranke Appendix zu exstirpiren, Magen- oder Darmgeschwüre zusammenzunähen, die Darmresection zu machen u. s. w., mit einem Worte, sobald man nicht mehr das Peritoneum parietale einer Dehnung oder Schabung auszusetzen braucht. Um die Därme zurecht zu legen, um zu tamponiren und zu drainiren, ist die Narkose wieder nöthig, wenigstens in den meisten Fällen. Verfasser schlägt Morphium vor der Narkose vor und den Hautschnitt u. s. w. unter localer Anästhesie auszuführen, um den Verbrauch von Aether so unbedeutend zu machen, dass Patient nicht von Erbrechen während der Operation befallen wird.[1])

Vor der Operation Kochsalzlösung subcuten oder intravenos zu geben, nützt zu nichts, wenn der intraperitoneale Druck sehr hoch ist. Aber die dazu nöthigen Apparate müssen bereit

1) Verf. ist jetzt damit beschäftigt, eine Methode zu finden, um im Trigoneum Petiti unter localer Anästhesie sich rasch zurecht zu finden und ½% Cocain in den 1. Lumbalnerven und 12. Intercostalnerven zu spritzen. Gelingt dies, dann dürfte man fast schmerzfrei operiren können bei den meisten Perityphliten. Nach Cocaineinspritzung in die genannten Nerven dürfte nämlich ein Perityphlitispatient keinen Schmerz empfinden, ausser wenn man die Adhärenzen an die hintere Bauchwand löst oder auf das Peritoneum daselbst drückt.

gehalten werden, so dass man diese Infusionen während der Operation anwenden kann, sobald der Bauchschnitt gemacht ist, was in manchen Fällen zweckmässig ist.

Der Bauchschnitt wird da gemacht, wo es am zweckmässigsten erscheint auf Grund der gestellten Diagnose („Perforationsperitonitis" u. s. w.). Das Ziel für eine Mehrzahl dieser Operationen muss es sein, eine vorhandene Infection zu begrenzen. Hierzu ist ein grosser Bauchschnitt erforderlich, so dass man alsbald in's Klare darüber kommen kann, welche Theile der Bauchhöhle noch gesund sind und durch eine sichere Tamponade von den kranken abgetrennt werden können.

Hat man eine genauere Diagnose als Peritonitis nicht stellen können, so passt ein Schnitt in der Linea alba. Dieser muss, wenn erforderlich, vom Processus ensiformis bis zur Symphyse reichen. Der Medianschnitt wird nach Bedarf mit Querschnitten durch den Musc. rectus verbunden werden, am liebsten an einer der Stellen der natürlichen Inscriptiones tendineae. In vielen Fällen passt am besten ein Schrägschnitt über einer oder beiden lateralen Hälften des Bauches. Wieder in anderen Fällen wird ein Schrägschnitt mit einem Medianschnitt combinirt.

Man verlangt von diesem Schnitt: 1) vollständige Uebersicht über das inficirte Gebiet; 2) Gelegenheit zu einer guten Drainage, am besten an den tiefsten Punkten der Bauchhöhle; 3) die Möglichkeit, durch eine „Bruchoperation" die Geschmeidigkeit und Festigkeit der Bauchwand wieder herstellen zu können, wenn Patient eine oder mehrere postoperative Hernien bekommen sollte.

Um dieses letzte Ziel zu erreichen, passt ein Längsschnitt in der Linea alba mit Querschnitt durch den Musc. rectus. In den lateralen Theilen des Bauches sollen nur Schrägschnitte gemacht werden, die genau der resp. Richtung der Nerven folgen und am besten längs des Ligam. Poupartii und der Crista ossis ilei gelegt werden sollen, weil die Bauchwand auf diese Weise nur von ihren natürlichen Ursprungs- und Entstehungspunkten abgelöst wird, an die sie ja, wenn es nöthig werden sollte, leicht durch eine secundäre Operation wieder angenäht werden kann.

Hat man bei einer Frau eine Flüssigkeitsansammlung im kleinen Becken diagnosticirt, so beginnt man die Operation damit, sie durch die Vagina zu entleeren und zu drainiren.

Sobald man den Bauch geöffnet hat, lässt man das hervorkommende Exsudat ausrinnen. Es ist deshalb vortheilhaft, einen Operationstisch

zu haben, mit dessen Hilfe man das Becken der Patientin leicht senken oder die Patientin von der einen Seite auf die andere wenden kann. Wenn hinreichende Assistenz vorhanden ist, ist es zweckmässig, gleich beim Beginn der Operation ein kleines Stückchen von der kranken Serosa abzuschaben und mikroskopisch zu untersuchen, um eine kleine Ahnung von der Art der Infection (Streptokokken u. s. w.) zu bekommen.

Alles sichtbare Exsudat trocknet man mit sterilen, trocknen oder am liebsten in warme (45° C.) Kochsalzlösung getauchten und tüchtig ausgerungenen Compressen auf. Die nicht inficirten Theile der Bauchhöhle werden durch eine temporäre Tamponade abgetrennt. Nothwendige Organexstirpationen, Magen-, Darmsuturen, Resectionen u. s. w. werden ausgeführt. Danach legt man, wenn möglich, das ganze inficirte Gebiet so zu sagen extraperitoneal durch eine wohl angelegte Tamponade mit steriler Gaze mit dazwischen gelegten Röhren. Die Bauchwunde wird zusammengenäht mit die ganze Bauchhaut fassenden Silbersuturen, wo sie nicht offen gelassen wird für die Herausleitung der Tamponade.

Bei sehr ausgebreiteter oder allgemeiner Peritonitis sucht man in gleicher Weise durch vorsichtige Austrocknung der Bauchhöhle so rein als möglich zu machen. Besonders hat man bei Peritonitis oberhalb des Colon transversum an die Reinigung der subphrenischen Räume zu denken (A. E. Barker[1]). Man muss versuchen, mit der mit Compressen umwickelten Hand zwischen der Leber und dem Diaphragma hinauf zu gehen, sowohl vor als hinter den Ligg. coronaria, und zwischen dem Diaphragma und der Milz u. s. w. und dieses Verfahren wiederholen, bis man glaubt, dass der ausgetretene Mageninhalt und das flüssige Exsudat entfernt sind. Ein langer und schmaler Brustkorb im Verein mit einem ausgedehnten Magen macht indessen diese Reinigungsversuche fast illusorisch. Ein Darmmeteorismus von etwas höherem Grade macht ebenfalls jede Reinigung der Bauchhöhle unmöglich. Man drainirt womöglich an den tiefsten Punkten des inficirten Gebiets mit Rohren oder am liebsten mit Gaze und Rohren. Es ist vorgeschlagen worden, bei Männern die Fossa rectovesicalis durch ein Rohr zu drainiren, das an der rechten Seite des Rectum und des Anus ausgeführt wird. Man füllt die Bauchwunde oder die Bauchwunden mit steriler Gaze, die man zwischen die Eingeweide im Bauche in einer Ausdehnung legt, wie man sie für nöthig hält, wobei man immer daran denken muss, dass man nicht Darm-

1) Clinical Society's Transactions Vol. XXXIV.

occlusion hervorruft. Tamponade mit Mikulicz' Beutel ist in dieser Hinsicht weniger gefährlich als mit isolirten Gazestücken und Tüchern. Mit einigen Silbersuturen nähert man die Hauträndern an beiden Seiten der Gaze einander.

Ein Ziel, dem es werth ist nachzustreben, ist es, eine bessere Art, die Bauchhöhle zu tamponiren und zu drainiren, als die hier beschriebene zu suchen. Eine gewisse Verbesserung würde es ohne Zweifel sein, zum grossen Theile die sterile Gaze durch das von Billroth angewandte Lichtdochtgarn, Billroth's Dochte, zu ersetzen. Es muss hydrophil und steril sein. Zwischen die Strähne des Garns legt man die Drainrohre. Nach ein paar Tagen werden die Drainrohre mit solchen von geringerem Caliber vertauscht. Man kann durch die Drainrohre Glycerin u. dergl. eingiessen. Zuerst zieht man die Fäden aus, die zunächst an den Drainrohren liegen, und fährt dann mit der Ausziehung der Fäden Tag für Tag fort.

Hier ist auch der Platz, von der Ausspülung der Bauchhöhle bei Operationen wegen Peritonitis zu sprechen. Hierzu wendet man am besten 40—44° C. warme Kochsalzlösung an. Verfasser hat jedoch in den letzten 5—6 Jahren Ausspülungen anders nicht angewendet, als in den Fällen, in denen er allgemeine Peritonitis gefunden hat, und wo Meteorismus in den Dünndärmen eine reine Austrocknung unmöglich machte. Ist nicht die ganze Bauchhöhle inficirt, dann kann man durch Ausspülungen leicht die noch gesunden Theile inficiren. Es ist experimentell bewiesen worden, dass sich bei der Ausspülung des Bauches die subserösen Gewebe mit Flüssigkeit füllen, ein Umstand, der eine Resorption durch die Serosa in der nächsten Zeit nach der Ausspülung so gut wie unmöglich machen dürfte. Es ist indessen anzunehmen, dass zugleich mit der Kochsalzlösung auch ein grosser Theil Mikroben von der inficirten Serosa aus in die subserösen Lymphbahnen aufgenommen wird. Verfasser hält es deshalb für rationeller, in den Fällen, in denen eine beginnende Austrocknung der Gewebe vorzuliegen scheint, schon während der Operation ganz langsam durch eine Vene 1500—2500 ccm Kochsalzlösung in die Circulation einzuführen. Auch hierdurch dürfte die Resorption von der Bauchhöhle aus vermindert werden.[1])

1) Vgl. Delbet: Un nouveau procédé d'hémothérapie. Arch. de méd. 1895. Juillet., und Réné Simon: Des injections intraveineuses de sérum artificiel dans le traitement des grandes hémorrhagies et de la septicémie péritonéale post-opératrice. Thèse de Paris 1896. Simon fasst auf S. 28 Delbet's Erfahrungen in folgenden Worten zusammen: Les expériences de M. Delbet montrent que le péritoine cesse d'absolu lorsque l'hydratation du sang atteint un certain taux.

Eine Mehrzahl der Chirurgen, die viel mit Peritonitis zu thun haben, theilt Reichel's durch seine Experimente wohlbegründete Auffassung „Spülerei ist Spielerei" nicht. Es ist deshalb höchst wünschens werth, dass die ganze Spülungsfrage von Neuem experimentaler Prüfung unterzogen werde, der Einfluss der warmen Flüssigkeit auf das gesunde und das kranke Endothel, die Resorption von der gesunden und der inficirten Serosa aus u. s. w.

Wenn ausgedehnte Därme sich durch den Bauchschnitt vordrängen, ist es am besten, sie aussen liegen zu lassen, bis man die Operation im Innern des Bauches fertig gemacht hat. Sie werden deshalb sofort in warme Kochsalzcompressen eingehüllt, die mit sterilem Kautschukstoff und darüber mit sterilem Wollfilz oder mit sterilen Handtüchern umgeben werden, um die Verdunstung zu hindern und die Därme warm zu halten. Zeigt sich dann, dass die Därme schwer in die Bauchhöhle zurückzubringen sind, so ist es am besten, sie mit einem relativ groben Troikar zu punctiren oder Incisionen in eine oder mehrere Schlingen zu machen und ihren Inhalt zu entleeren. Sind die Därme gelähmt, wie wohl stets in diesem Falle, so kann man nicht mehr wie eine oder zwei Schlingen durch jeden Einschnitt entleeren. Durch eine Tabaksbeutelnaht und eine Reihe fortlaufender Seidesuturen in der Querrichtung des Darms wird jede Oeffnung geschlossen. Verfasser hat von solchen Einschnitten in den Darm nie eine Infection ausgehen sehen, aber er hat ebenso wie andere Operateure die Freude gehabt, auch in so verzweifelten Fällen mehrmals Heilung eintreten zu sehen.

Nach Mac Cosh's Vorschlag hat Verfasser in einer Anzahl von Fällen 40—80 ccm einer 50 proc. wässrigen Lösung von Magnesia sulphur. eingespritzt, wo möglich in eine Jejunumschlinge. Das Verfahren beruht ohne Zweifel auf einem vollkommen richtigen Gedanken.

Temporäre Darmfistel am Cöcum bei Darmparalyse.

Im Jahre 1893 hat Verfasser vorgeschlagen, bei Volvulus der Flexura sigmoidea mit Paralyse des Dickdarms wie auch bei andern Dickdarmleiden, sowie bei Paralyse des Dünndarms eine temporäre Darmfistel am Cöcum anzulegen. Der Vortheil, den man bei an Peritonitis Leidenden davon sah, dass der Stumpf einer brandigen

Ainsi dans le péritoine d'un chien préatablement lavé avec la solution phys. on injecte 500 g d'une solution de strychnine à 0,2‰ on ne voit se produire aucun accident de strychnisme, pas même d'exagération des reflexes. — Que l'on fasse la même injection, mais san lavage préalable de la solution physiol. en une heure, la mort arrive.

Appendix sich öffnete und den Durchgang für den Dünndarminhalt und für Gase zu einer Zeit gestattete, wo der Bauch durch Meteorismus ausgedehnt war, war ein natürlicher Fingerzeig für die Anlegung einer solchen Cöcalfistel. Vorschläge für eine Fistelbildung am Cöcum und am Dünndarme sind deshalb auch von verschiedenen Seiten ausgegangen. Verfasser hat die Gewohnheit, in allen den Fällen, in denen keine peristaltischen Bewegungen am Ileum sichtbar sind, oder wenn die Peritonitis so ausgebreitet ist, dass man trotz sichtbarer Darmbewegungen doch Darmparalyse zu fürchten hat, entweder sofort eine Oeffnung in das Cöcum zu machen — ein Drainrohr oder ein sehr grober Pezzer'scher Katheter wird in das Cöcum eingeführt und mittels einer Tabaksbeutelnaht fixirt —, oder auch einen Theil des Cöcum zwischen die Gazetampons vor zu legen, um nach einigen Stunden oder Tagen, wenn es die Umstände erfordern, den Darm zu öffnen. Es muss ja rationell erscheinen, den Dünndarminhalt auf dem nächsten Wege zu entleeren und nicht zu verlangen, dass unter diesen Umständen der Darminhalt den langen Weg rund um die Bauchhöhle herum durch das Colon und seine Krümmungen machen soll.

In einigen Fällen hat sich Verfasser gezwungen gesehen, eine Fistel am Dünndarm anzulegen, aber das ist ein reines Hazardspiel, denn man kann unter diesen Umständen fast eben so leicht dazu kommen, ein Loch in eine der obern Jejunumschlingen zu stechen, als in eine der untern Ileumschlingen. In Verfassers Fällen hat sich die „temporäre" Darmfistel nach kurzer Zeit erweitert und den Charakter eines Anus praeternaturalis angenommen. Das ganze Dünndarmstück zwischen diesem Anus und dem Cöcum ist zusammengefallen und die Darmschlingen sind durch adhäsive Peritonitis zusammengewachsen zu einem unentwirrbaren Knäuel, der, wenn die Patienten am Leben geblieben wären, zu einer Ileo-Colostomie gezwungen haben würde, um die Fistel zur Heilung zu bringen. Verfasser will es deshalb in Fällen von ausgebreiteter Peritonitis befürworten, dass man entweder sofort eine Fistel am Cöcum anlegt oder auch einen Theil der Cöcalwand zwischen den Tampons vorlagert, um, wenn es die Umstände erfordern, den Darm öffnen zu können, was zweckmässig mit dem Thermokauter geschieht und nicht mit Schmerz verbunden ist.

Sollte man nach gemachtem Bauchschnitte merken, dass man in eine gesunde Peritonealhöhle gekommen ist und dass die Infection wider Vermuthen in einer oder in mehreren Höhlen abgekapselt ist, so tamponirt man die Bauchhöhle um den Infec-

tionsherd (oder die Infectionsherde) herum mit steriler Gaze und macht danach Bauchschnitte direct in jeden „Abscess“ mit Entleerung des Exsudats, Tamponade und Drainage. Danach wechselt man Kautschukhandschuhe und Instrumente, die Tamponade wird herausgenommen aus der gesunden Bauchhöhle, der erste Bauchschnitt wird in Etagen zusammen genäht und mit Collodium oder Paste bedeckt.

Nachbehandlung.

Häufiger Verbandwechsel, so dass man die Möglichkeit starker Ansaugung von der Bauchhöhle aus nach dem Verband zu erlangen kann. Ebenso wie es ein gutes Zeichen zu sein pflegt, wenn man bei der Operation viel Exsudat (Eiter) findet, so ist es auch in prognostischer Hinsicht günstig, wenn die Secretion in den Verband hinein während der nächsten Tage reichlich ist. Im Uebrigen wird auf die Abtheilung a verwiesen.

Das Symptom, das die allermeiste Besorgniss und Mühe verursacht, ist die Darmparalyse, die sich in einer sehr grossen Zahl dieser Fälle einstellt und in den spät operirten Fällen nicht einmal durch irgend ein Mittel gelindert werden kann.

Es gilt als Regel, den Patienten nicht eher etwas per os zu geben, als bis die Flatus angefangen haben, durch den Anus oder durch eine Darmfistel abzugehen. Man sucht den Abgang derselben durch häufige Ausspülungen des Rectum oder Cöcum u. s. w. durch eine angelegte Fistel zu befördern. Sobald als möglich wird per os Karlsbader Wasser, Bitterwasser, erst zum Versuche esslöffelweise, dann in grösseren Dosen, gegeben oder Calomel in der Dosis von 5—10 cg. In der neuesten Zeit ist Apocodeinum chlor. als Laxirmittel empfohlen worden, das subcutan in Dosen von 1—2 cg gegeben werden kann. Verfasser hat es in vielen Fällen angewendet und, wie es scheint, nicht ohne Wirkung. Ein taugliches subcutanes Abführmittel dürfte sehr grosse Bedeutung erlangen.

Wenn bei Darmparese der Darm und der Magen mit Flüssigkeit gefüllt sind, muss man diese durch Magenausspülungen 2 bis 3 Mal täglich entfernen. Das bringt eine grosse subjective Erleichterung für den Patienten und hat grosse therapeutische Bedeutung dadurch, dass dadurch die Resorption zersetzten Magendarminhaltes vermindert wird.

Von grosser Bedeutung ist es, den Allgemeinzustand des Patienten zu heben zu suchen — ernährende Klystire, nöthige Tonica und bei ausgehungerten Kranken Oel und Traubenzuckerlösungen (5—10%) subcutan (s. S. 49).

Eine Behandlung, auf die Verfasser grosse Hoffnung in diesen

Fällen setzt, ist die Infusion von Kochsalzlösung (ungefähr 0,9 procentig) subcutan oder intravenös. Schon seit 1889—1890 hat er diese Infusionen angewendet, in der Absicht, dadurch den Wasserverlust des Körpers zu ersetzen, die resorbirten Toxine zu verdünnen, den Blutdruck zu erhöhen und die Diurese zu befördern, sowie möglicher Weise auch die Resorption von der Bauchhöhle aus zu vermindern (s. S. 67). Es erscheint am natürlichsten, das subcutane Verfahren anzuwenden, so lange die Blutcirculation so gut ist, dass man eine rasche Resorption der infundirten Flüssigkeit erwarten kann. Hierdurch wird Kochsalzlösung langsamer den Blutgefässen und dem Herzen zugeführt, als es bei der intravenösen Methode der Fall ist. Man muss ferner annehmen, dass die Kochsalzlösung während der Zeit, in der sie von den subcutanen Geweben resorbirt wird, in ihrer chemischen Zusammensetzung eine Veränderung erleidet, so dass diese der des Blutserum näher kommt. Sobald aber die Beschaffenheit des Pulses derart ist, dass man eine rasche Resorption des subcutan angewendeten künstlichen Serum nicht erwarten kann, wird es intravenös gegeben in Dosen von 1000, 1500 und 2500 ccm, die langsam im Verlaufe von ½—1½ Stunden eingegossen werden. Die Wirkung dieser Infusionen scheint nicht selten unmittelbar lebenrettend zu sein, obwohl leider oft bald vorübergehend. Wenn der Zustand des Pulses es gestattet, wendet man bei der nächsten Infusion das subcutane Verfahren an. Bei schwacher Herzthätigkeit kann es oft zweckmässig sein, 2—3 Proc. Alkohol der Kochsalzlösung zuzufügen, wenn sie subcutan gegeben wird. In der Klinik in Upsala hat man in allen ernsteren Fällen von Peritonitis die Gepflogenheit, während der ersten Tage nach der Operation 500—2500 ccm Kochsalzlösung in einer oder 2 Gaben subcutan oder intravenös zu geben, je nach der Beschaffenheit des Pulses. Oft ist diese Behandlung lange Zeit fortgesetzt worden. Seit Michaux und Lejars im Jahre 1896 ihre bemerkenswerthen Resultate bei intravenösen Kochsalzinfusionen „à doses massives", d. h. 4000—6000 ccm für den Tag, in 2 bis 4 Dosen, veröffentlicht haben, hat Verfasser in mehreren Fällen von Peritonitis ebenso wie in andern Fällen von schwerer Sepsis dieses Verfahren angewendet, ohne dass er hat verstehen können, dass es in höherem Grade lebenrettend wirkte, als die vorher erwähnten geringeren Dosen. Doch ist es in einzelnen Fällen vollkommen indicirt, während des ersten Tages Dosen von 4000—5000 ccm zu verabreichen. Man hat auf jeden Fall zu erwägen, ob das Herz mit so grossen Flüssigkeitsmengen zu arbeiten vermag (Lungenödem!).

Da die Peritonealhöhle ein grosser Lymphraum ist, glaubt Verfasser, dass man durch reichliche Kochsalzinfusionen die Lymphsecretion in die Peritonealhöhle hinein vermehren und dadurch in nicht operirten Fällen das Toxine verdünnen, in operirten und mit Drainage behandelten das Wegführen derselben durch die Drainage in hohem Grade befördern kann. Das ist eine Ansicht, die Verfasser schon lange hegt, die experimentell zu bekräftigen oder zu widerlegen er aber keine Zeit gehabt hat. Einer seiner Schüler, Dr. F. Zachrisson, der lange mit intravenösen Kochsalzinfusionen bei Verblutung experimentell gearbeitet hat, schrieb jedoch schon 1898 in einer Preisschrift, die bei der schwedischen Gesellschaft der Aerzte eingereicht wurde: „Hier möge es mir gestattet sein . . auf einen in praktischer Hinsicht interessanten Obductionsbefund an einem Thiere hinzuweisen, das kurz nach einer Infusion starb. Das Peritoneum war in diesem Falle bedeutend feuchter als gewöhnlich, und in den hinteren Theilen der Peritonealhöhle wurden unbedeutende Ascitesansammlungen angetroffen. Dieser Befund ist interessant, wenn er im Zusammenhang mit dem guten Effect betrachtet wird, den Kochsalzinfusionen bei der Behandlung der diffusen Peritonitis zu haben scheinen." Mehrere klinische Beobachtungen scheinen dafür zu sprechen, dass die Ansicht des Verfassers richtig ist. Besonders erinnert er sich, wie in einem Falle von bei der Operation ganz trockener, diffuser, centraler Peritonitis nach Appendicitis während der Behandlung mit grossen intravenösen und subcutanen Kochsalzinfusionen eine ganz reichliche Secretion von der Bauchhöhle aus (4 Verbandswechsel täglich) auftrat. Patient, ein 22 Jahre alter Mann, wurde gesund (Chirurgische Universitätsklinik in Upsala. 1901. Nr. 91 A).

Wenn die Patienten Schmerz nach der Operation haben, giebt man Morphium subcutan in so grosser Dose, als nothwendig ist, den Patienten schmerzfrei zu machen. Es ist indessen fast die Regel, dass Morphium nicht gebraucht wird. Durch den grossen offenen Bauchschnitt bekommen nämlich die erweiterten Därme den nöthigen Raum. Der Druck auf das Diaphragma und auf die Bauchwand hört auf diese Weise auf, und damit verschwinden auch die Schmerzen, wozu auch die Tamponade beiträgt dadurch, dass sie die Reibung der Därme gegen die kranke Parietalserosa unmöglich macht.

Was nun die Resultate betrifft, so sind diese weit davon entfernt, glänzend zu sein, sie werden aber immer besser und besser werden, je mehr man gelernt hat, eine zeitige Diagnose zu stellen, und je mehr alle Aerzte eine klare Vorstellung davon bekommen haben, dass ausgebreitetere, diffuse eitrige Peritonealinfectionen

auch bei operativer Behandlung so geringe Aussicht auf die Rettung des Lebens bieten, dass das ganze medicinische und chirurgische Streben darauf gerichtet sein muss, dass sie nicht vorkommen.

Krogius hat in seiner vor 1 Jahre erschienenen Arbeit: „Ueber die vom Processus vermiformis ausgehende diffuse eitrige Peritonitis und ihre chirurgische Behandlung“ (Jena 1901) aus 58 Veröffentlichungen, von denen jede mindestens 4 Fälle umfasst, 680 Operationen zusammengestellt, von denen 194, d. h. 28,5 % zur Genesung führten. Von diesen Operationen findet sich indessen in 48 bemerkt, dass sie wegen progedienter, fibrinös-eitriger Peritonitis ausgeführt wurden, mit 34 Genesungen. In der ganzen Literatur hat Krogius, 9 eigene Fälle (von 30 operirten) eingerechnet, 294 Krankengeschichten von Pat. mit diffuser eitriger Peritonitis nach Appendicitis gefunden, in denen nach der Operation Heilung erfolgte. Die Prognose ist schlechter für Pat. mit perforirendem Magengeschwür und besonders für solche Geschwüre im Ileum.

Die wichtigsten Todesursachen sind Mikrobämie und Toxinämie, zu deren Entstehung auch die Darmparalyse in manchen Fällen wesentlich beiträgt.

Aber auch bei den Fällen mit tödtlichem Ausgange kann man manchmal sagen, dass die Operation nicht ohne Resultat gewesen ist. Das Leben wird verlängert, die Schmerzen verschwinden, die Darmperistaltik kommt oft in den Gang, die Peritonitis kann ausgeheilt werden, indem man bei der Section kein Exsudat mehr findet und die Serosa sowohl da, wo sie frei ist, als auch da, wo sie unter Tamponade liegt, ein natürliches oder fast natürliches Aussehen hat. Andere Male findet man einen oder mehrere kleine intraperitoneale Abscesse, Lymphdrüsensuppurationen u. s. w., obwohl die Pat., klinisch genommen, von ihrer Peritonitis genesen geschienen hatten.

Im Laufe des letztvergangenen Jahres hat Verf. in drei Fällen, in denen die Pat., nach vieler Arbeit — Darmfistel u. s. w. — gerettet schienen, den Tod nach unstillbarer Diarrhoe eintreten sehen, die mehrere Tage bis gegen zwei Wochen dauerte. Nur in einem Falle wurde die Section gestattet, und in ihm waren keine grossen Veränderungen in der Darmschleimhaut zu sehen. Es ist wohl anzunehmen, dass die Diarrhoe eine Toxinwirkung ist. In einigen Fällen ist die Diarrhoe glücklich bekämpft worden dadurch, dass man alle Ernährung per os eingestellt und Olivenöl und Kochsalzlösung subcutan gegeben hat.

Ausführliche Literaturverzeichnisse finden sich u. A. bei Robin-

son, Byron, The Peritoneum, Chicago 1899, Tietze in den Mittheil. a. d. Grenzgebieten d. Med. u. Chir. Bd. V.; Krogius (s. S. 71) und in der Arbeit des Verf. „Ueber die Behandlung des perforirenden Magen- und Duodenalgeschwüres". Mittheil. a. d. Grenzgebieten der Med. u. Chir. Band IV. Ausserdem erinnert Verf. an seine Arbeit „Ueber Appendicitis", Wien 1895, die in schwedischer Sprache im Nord. med. Arkiv schon 1893 erschienen war.

Diese Arbeit wurde im Januar und Februar 1901 geschrieben. Bei der Correctur im März 1902 wurden einige kleinere Aenderungen und Zusätze angebracht. In Bezug auf die S. 19, 20 vorgeschlagenen Blut- und Harnuntersuchungen bei Peritonitispatienten hat Verfasser zu erwähnen, dass eine Anzahl Harnuntersuchungen im pathologischen Institut in Upsala gemacht worden sind und dass Dr. Jörgen Jensen (Prof. Tscherning's Klinik in Kopenhagen) auf Anregung des Verfassers einige Blutuntersuchungen gemacht hat. Noch ist es zu früh, über diese Untersuchungen etwas mitzutheilen, aber Dr. Jensen hat, wie auch der Verfasser, den Eindruck, dass man auf dem eingeschlagenen Wege fortschreiten und versuchen müsse, durch gleichzeitige Untersuchungen von Exsudaten und Gewebstheilen aus der Bauchhöhle, sowie von Blut und Harn den oder die im einzelnen Falle pathogenen Mikroben zu Leibe zu kommen. Gegen die Harnuntersuchungen kann immer angeführt werden, dass gewisse Bakterien, z. B. die Pneumokokken, wie anzunehmen ist, sich nicht im Harne nachweisen lassen, weil er für sie zu sauer ist, darin zu leben. Es wäre wünschenswerth, dass solche Studien über die Aetiologie der Peritonitis vorgenommen würden in einer Klinik mit hinreichender Arbeitskraft und hinreichenden äussern Mitteln, um jede einzelne Untersuchung so vollständig wie möglich zu machen. Es würde sich so Gelegenheit zu anaëroben Culturen und zu den nöthigen Thierversuchen finden.

II.

Mittheilungen aus Peking.[1]) Nr. 1.

Ueber einige Schussverletzungen.

Von

Dr. Georg Perthes,

Privatdocent an der Universität Leipzig und 1. Assistenzarzt der chirurg. Univ.-Klinik, früher Oberarzt im 6. ostasiat. Feldlazareth.

(Mit 6 Abbildungen im Text und Tafel I, Fig. 1, 2, 3.)

Nach den ausgedehnten Erfahrungen über Schussverletzungen, insbesondere durch kleinkalibrige Handfeuerwaffen, um welche der südafrikanische Krieg die Chirurgie bereichert hat, erscheint es nicht angezeigt, das kleine Beobachtungsmaterial von Schussverletzungen, das ich in Peking grösstentheils an Chinesen sammeln konnte, in extenso zu veröffentlichen und allgemeine Schlussfolgerungen daraus abzuleiten. Ich möchte mich vielmehr darauf beschränken, als casuistische Beiträge nur einzelne Beobachtungen mitzutheilen, welche auch nach den Veröffentlichungen deutscher und englischer Chirurgen vom südafrikanischen Kriegsschauplatze noch von Interesse erscheinen können.

Heilungen ohne Behandlung.

Ein Theil der beobachteten Schussverletzungen bei Chinesen stammte aus der Zeit der Belagerung der Gesandtschaften im Juli 1900 und meine Hilfe wurde 6 bis 10 Monate später wegen der zurückgebliebenen Folgezustände in Anspruch genommen. Ich war erstaunt, bei dieser Gelegenheit neben den zurückgebliebenen Störungen öfters Heilungsvorgänge zu beobachten, die nicht zu erwarten waren, wenn man bedachte, dass diese Verletzungen so gut wie gänzlich unbehandelt geblieben waren. Der chinesische Arzt — und ebenso der Chinese, der sich selbst behandelt — streut, wenigstens in Peking, auf jede frische Wunde ein rothes Pulver pflanzlicher Herkunft,

1) Das Material zu den folgenden Mittheilungen stammt zum Theil aus dem Feldlazareth Nr. 6 des Deutschen ostasiatischen Expeditionskorps (Chefarzt Oberstabsarzt Dr. Thiele), in welchem der Verfasser während der Dauer der Etablirung in Peking vom November 1900 bis zum August 1901 als ordinirender Arzt der chirurgischen Abtheilung thätig war, zum Theil wurde es in einer gleichzeitig vom Verfasser ausserhalb des Lazareths geleiteten Poliklinik für Chinesen gewonnen.

welches mit dem Blute bei der grossen Trockenheit der Luft sehr schnell zu einer trockenen, dicken Kruste verklebt, er reicht auch innerlich Medicin, aber er macht keinen Wundverband und enthält sich jeden chirurgischen Eingriffes, wie des Sondirens oder des Suchens nach dem Geschoss. Unter dieser primitiven Behandlung sah ich nun nicht nur Weichtheilverletzungen zur Heilung kommen, sondern es war auch in drei Fällen durch Röntgenstrahlen zu constatiren, dass Splitterfracturen des Humeruskopfes, des Olecranon, des Condylentheiles des Humerus vorgelegen hatten, dass aber trotzdem diese complicirten Schussfracturen ohne Zurückbleiben von Fisteln unter einer Behandlung geheilt waren, bei der das einzige Gute darin besteht, dass keine Finger oder Instrumente in den Schusskanal eingeführt werden. Es fiel dann weiter in drei Fällen auf, dass Schussfracturen der langen Röhrenknochen zu völlig fester Consolidation gekommen waren, trotzdem aseptische Heilung ausgeblieben war, Eiterung und Fistelbildung sich eingestellt hatten, Sequester sich abstiessen und in 2 Fällen auch das Geschoss nahe bei der Fractur liegend gefunden wurde.

Das Röntgenbild Fig. 1 auf Tafel I stammt von einer 31jährigen Frau, welche 10 Monate vorher von einem chinesischen Soldaten aus kurzer Distanz von hinten in den linken Oberschenkel geschossen war. Einschussnarbe zweifingerbreit über und etwas hinter dem Condylus internus femoris. Etwas darüber eine reichlich Eiter entleerende Fistelöffnung, durch welche die Sonde 10 cm tief, schräg nach aussen und oben vordrang und das Vorhandensein beweglicher Sequester constatirte. Das Femur war um 6 cm verkürzt, die Fractur aber völlig fest consolidirt. Am 5. Mai 1901 Spaltung der Fistel, Extraction der Sequester. Das an der Vorder- und Aussenseite völlig eingeheilte Geschoss wird an seinem Platze belassen.

Vergleiche auch die auf Seite 80 und 87 mitgetheilten Fälle.

Knochenschüsse.

Unter den Knochenverletzungen ist eine Schrägfractur der Tibia wegen des Mechanismus ihrer Entstehung von besonderem Interesse.

Es handelte sich um einen Schuss aus deutschem Militärgewehr, welcher aus weniger als 20 m Entfernung den Unterschenkel eines davonlaufenden Kuli durchbohrt hatte. Das bei seitlicher Durchleuchtung gewonnene Röntgenbild, Fig. 2 auf Tafel I, zeigt eine ziemlich steile Schrägfractur der Tibia, deren eine Bruchlinie leicht spiralig verläuft. Da bei der Aufnahme Einschuss und Ausschuss durch Metallmarken bezeichnet sind — die Spitze der kleinen Dreiecke entspricht der Mitte des Ein- bezw. Ausschusses — so ist klar, dass die Fractur er-

heblich tiefer gelegen ist als der Schusskanal. Das obere Ende der Fracturlinie liegt 2, das untere 9 cm unter dem Schusskanal. In der Höhe des Schusskanales lassen Tibia und Fibula keine Abnormität erkennen.[1]) Das bei Durchleuchtung von vorne nach hinten gewonnene Röntgenbild, Fig. 3 auf Taf. I, zeigt das Gleiche, es zeigt weiter, dass die Verbindungslinie von Ausschuss[2]) und Einschuss[3]) durch das Spatium interosseum hindurchgeht, und es lässt ferner erkennen, dass von dem Condylus externus tibiae eine flache Scheibe abgesprengt ist. Der gleiche Verlauf des Schusskanales durch das Spatium interosseum liess sich auch ohne Röntgenstrahlen durch die Untersuchung des Patienten sicherstellen. Der Fall kam unter aseptischer Occlusion und Gypsverband zur glatten Heilung.

Es hat ein durch den Zwischenknochenraum zwischen Tibia und Fibula hindurchgehender Schuss Tibia und Fibula in der Weise auseinander gesprengt, dass eine Schrägfractur der Tibia unterhalb und eine Losreissung des Fibulaköpfchens mit einer kleinen Scheibe der Tibia von der Tibia oberhalb des Schusskanales erfolgt ist.

Es handelt sich also um Schussfracturen, die nicht an der Stelle der Gewalteinwirkung entstanden, also um indirecte Schussfracturen.

Die Beobachtung solcher indirecten Schussfracturen der Extremitätenknochen ist nicht neu. Lacronique[4]) beschreibt einige derartige, experimentell an Leichen erzeugte Verletzungen und stellt aus der Literatur 12 im Leben beobachtete Fälle zusammen, denen Richter[5]) einige weitere hinzufügt. Alle diese Fracturen waren durch das ältere grosskalibrige Bleigeschoss erzeugt. — Von Beobachtungen solcher Verletzungen durch das moderne Kleinkalibergeschoss ist mir nur eine in dem Werke der Medicinalabtheilung

---

1) Die Metallmarke, welche bei der Aufnahme an der Hinterfläche des Unterschenkels — mit ihrer Fläche parallel der Strahlenrichtung — lag, ist auf der Platte sehr deutlich, in der Reproduction leider nur andeutungsweise zu erkennen. Der deshalb nachträglich hinzugefügte Pfeil entspricht genau der Schussrichtung. Zwei Aufnahmen von einem mit entsprechenden Metallmarken versehenen normalen Unterschenkel, das eine Mal in Streckstellung, das andere Mal in extremer Beugestellung des Knies ergaben, dass sich die Haut bei diesen Stellungsveränderungen nur wenig nach oben resp. unten verschiebt. Auch bei extremer Beugestellung des Knies würde in unserem Fall die Verbindungslinie von Einschuss und Ausschuss die Fractur nicht treffen.

2) An der Vorderfläche des Beines markirt durch das grössere Metalldreieck.

3) An der Hinterfläche des Beines markirt durch das kleinere Metalldreieck.

4) Lacronique, Des fractures dites indirectes des os longs par petits projectils de guerre. Arch. de Méd. mil. 1886. Août.

5) Richter, Centralbl. für Chirurgie. S. 77.

des Kriegsministeriums[1]) unter den Rinnen- und Tangentialschüssen mitgetheilte Beobachtung bekannt geworden, auf welche auch R. Köhler[2]) verweist. „Ein Humerus auf 50 Meter Entfernung beschossen zeigte an der Streifstelle eine runde, 3 mm breite, 1 mm tiefe oberflächliche Ausfräsung und ganz unabhängig von der Treffstelle, durch keine Fissur oder Splitterungslinie mit ihr verbunden einen glatten Schrägbruch des Knochens ohne die geringste Splitterung.“ Wie in diesem Falle, so lagen auch in einem Theil der von Lacronique beschriebenen Rinnen- bezw. Tangentialschüsse vor, in einem anderen aber waren die Knochen auch von voll aufschlagenden, aber wahrscheinlich matten Geschossen getroffen worden, in allen berichteten Fällen aber wurde eine directe Berührung des Geschosses mit dem Knochen an einer anderen Stelle als der Fractur durch Beobachtung festgestellt oder angenommen.

Nun giebt es aber auch indirecte Schussfracturen, bei denen die Gewalt des Geschosses erst durch die Vermittlung von Weichtheilen auf den Knochen übertragen wird. Es sind das die indirecten Schussfracturen des Schädels, auf welche wohl zuerst E. v. Bergmann[3]) aufmerksam gemacht hat, welche aber später bei der Beobachtung der Sprengwirkung der Kleinkalibergeschosse am Vollschädel noch grössere Bedeutung gewonnen haben.

In unserem Falle nun kann angenommen werden, dass das den Zwischenknochenraum passirende Geschoss die Knochen auseinanderdrängte, so die Tibia über die Elasticitätsgrenze hinaus bog, bis die Schrägfactur unterhalb des Schusskanals entstand, während das Beiseitedrängen der Fibula einen Rissbruch der Tibia in der Nähe des Fibulaköpfchens erzeugte.

Es fragt sich nur, ob die Knochen von dem Geschoss direct gestreift und bei Seite gedrängt wurden, oder ob, wie bei dem Mechanismus der Schädelschüsse, die Weichtheile die Gewalt übertragen haben. Die Möglichkeit kann nicht unbedingt bestritten werden, dass in meinem Fall das Geschoss die Tibia oder die Fibula gestreift habe, trotzdem die Röntgenbilder keine Spur davon erkennen lassen. Dass aber beide Knochen von dem Geschosse berührt sind, ist deshalb nicht anzunehmen, weil die Distance derselben beim Erwachsenen

1) Die Wirkung und kriegschirurgische Bedeutung der neuen Handfeuerwaffen, herausgegeben von der Medicinalabtheilung des königl. Kriegsministeriums Berlin. S. 382.

2) Köhler, Die modernen Kriegswaffen. Berlin 1900. Bd. II. S. 583.

3) E. v. Bergmann, Indirecte Schussfracturen am Schädel. Centralbl. f. Chirurgie. 1880. S. 114.

an der Stelle des Schusses 15—16 mm, das Kaliber des Geschosses aber nur 7,9 mm beträgt, das Geschoss genau quer durch das Spatium interosseum hindurchging und ein Querschläger nach der Form von Einschuss und Ausschuss ausgeschlossen ist. Da beide Knochen eine Gewalteinwirkung durch das Geschoss erfahren haben, so ist also zum mindesten auf den einen derselben die Gewalt durch Vermittlung der Weichtheile übertragen, und es weist der Fall darauf hin, dass auch an den Extremitäten eine Abgabe lebendiger Kraft von dem Geschoss an die umgebenden Weichtheile erfolgen kann, und dadurch auch in der Nachbarschaft des Schusskanals Wirkungen ausgeübt werden können.

Die Beobachtungen von Lähmungen nicht direct vom Schuss getroffener, ihm nur benachbarter Nerven[1]) sind ja auch ohne die Annahme eines solchen Vorgangs schwer verständlich.

Wie aus den Berichten der Chirurgen des südafrikanischen Kriegsschauplatzes, besonders aber aus den Röntgenbildern von Küttner hervorgeht, ist als typisches Bild der Fractur eines von einem kleinkalibrigen Geschoss getroffenen Knochens die Splitterfractur anzusehen, es sind jedoch glatte Schrägfracturen an den Diaphysen der langen Röhrenknochen nicht gerade ganz selten beobachtet worden. Der Gedanke liegt nahe, dass auch diese Schrägfracturen solche indirecten Schussfracturen und wahrscheinlich Biegungsbrüche sind, ein Gedanke, der um so wahrscheinlicher wird, wenn man hört, dass in einem Theil dieser Fälle die Continuitätstrennung des Knochens nicht in der Höhe des Schusses erfolgt sei (Küttner[2])).

Wie allgemein anerkannt, richtet sich die Prognose der Schussfracturen in erster Linie nach der begleitenden Weichtheilverletzung. Ist der Ausschuss und Einschuss klein und bleibt die Wunde aseptisch, so ist trotz ausgedehnter Splitterung die Prognose günstig, während die umgekehrten Verhältnisse eine gegentheilige Prognose bedingen.

Dass aber auch bei schwerer Zersplitterung einer Humerusdiaphyse mit Entstehung eines grossen trichterförmigen Ausschusses und Hinzutritt schwerer septischer Infection der Ausgang nicht nothwendig ungünstig zu sein braucht, das lehrte uns eine Verletzung bei einem 30jährigen Chinesen, der auf 10 Meter Entfernung von deutschem Militärgewehr getroffen worden war.

Der Patient kam am 3. Tage ohne Verband in Behandlung. An der linken Hand die typischen Symptome completer Radialislähmung.

1) Vergl. Dent, British med. Journal. 1900. Bd. I, S. 406, und Küttner, Bruns Beitr. z. klin. Chirurgie. Bd. 28. S. 750.

2) l. c. S. 755.

Pfennigstückgrosser verklebter Einschuss an der Hinterfläche des linken Oberarms in der Mitte. An der Vorderfläche ein grosser Wundtrichter, mit einer äusseren Oeffnung von mindestens Fünfmarkstückgrösse (Ausschuss). Der Wundtrichter war mit schmierigen Gewebsfetzen ausgekleidet. Das Röntgenbild zeigte eine Comminutivfractur des Humerus mit einer Splitterungszone von 16 cm Ausdehnung. Die Wunde entleerte viel Eiter, in dem die Fliegenmaden wimmelten. Doch war der Allgemeinzustand kein schlechter, die Temperatur kam nicht über 38,2. Nach breiter Spaltung der unterminirten Haut, Extraction der losen Splitter und Gazeausfüllung reinigte sich die Wunde und am 30. Tage bestand von dem grossen Wundtrichter nur noch eine feine, sehr wenig secernirende Fistel.

Bei derartigen Beobachtungen ist man versucht, auch bei den Chinesen eine geringere Empfindlichkeit gegenüber eitriger Infection anzunehmen als bei den Europäern, so wie das von Plehn[1]) und Bartels[2]) an den Schwarzen Ostafrikas beobachtet worden ist.

Von Mac. Cormac[3]) und Küttner[4]) wird hervorgehoben, dass bei Schussfracturen der Diaphysen auffallend häufig Geschosse oder Geschosstheile stecken bleiben. Charakteristisch in dieser Beziehung ist folgende Schussverletzung durch ein japanisches Militärgewehr aus 15 Meter Entfernung. Der Schuss hat (bei einem 18jährigen Chinesen) eine Fractur des linken Femur in der Mitte veranlasst. Ich sah den Patienten mit schon consolidirter Fractur 6 Monate nach der Verletzung. Es fand sich an der Stelle des Einschusses und Ausschusses je eine Fistel. Trotz dem Vorhandensein eines Ausschusses wies aber der Röntgenapparat im Femur den — wie sich bei späterer Extraction zeigte — leeren und zerrissenen Geschossmantel nach. Es hat sich also der Geschossmantel von dem Inhalt getrennt, ersterer ist in aufgerissenem Zustande zwischen den Fragmenten liegen geblieben, der Inhalt aber ist in der Schussrichtung weitergeflogen und hat den Körper durch den Ausschuss verlassen. Trotzdem die Verletzung nicht aseptisch blieb, erfolgte völlige Consolidation der Fractur mit 10 cm Verkürzung.

Geschossextractionen.

Dass primäre Geschossextractionen nur noch in seltenen Ausnahmefällen indicirt sind — bei Druck des Geschosses auf Gefässe und Nerven, oder Lage des Geschosses in der Nähe verletzlicher Theile — das ist allgemein anerkannter Grundsatz geworden. Doch dürften trotz Asepsis und Kleinkalibergeschossen auch im 20. Jahr-

1) Plehn, Deutsche med. Wochenschrift. 1896. S. 544.

2) Max Bartels, Culturelle und Rassenunterschiede in Bezug auf die Wundkrankheiten. Vortrag gehalten in der freien Vereinigung der Chirurgen Berlins am 10. Januar 1887. 3) Lancet. 1900. I. S. 1486. 4) l. c. S. 760.

hundert die Fälle nicht ganz selten bleiben, in denen die secundäre Entfernung des Geschosses wegen dadurch bedingter Störungen indicirt ist.

Die häufigste dieser Störungen ist sicherlich die, dass beim Ausbleiben der aseptischen Heilung durch die Fremdkörper eiternde Fisteln unterhalten werden, die nach Entfernung des Geschosses mit den etwa vorhandenen Sequestern zur Heilung kommen. Sechs unserer chinesischen Patienten wurden aus diesem Grunde operirt.

Auffallend war, dass zwei Chinesen, die beide wegen eiternder Fisteln am Oberschenkel die fremde ärztliche Hülfe in Anspruch nahmen, von der Anwesenheit der Geschosse, eines 45 g schweren Granatsplitters und einer Schrapnellkugel, die sie über ein halbes Jahr in der Adductorenmusculatur beherbergt hatten, nichts wussten und abgesehen von der Eiterung der Fisteln keine Beschwerden hatten.

Doch ist das Bestehen einer Fistel keineswegs die einzige Indication zur secundären Geschossextraction. So wurde ein Bleigeschoss aus der Mitte des unteren Epiphysentheiles des Femur entfernt, welches hier einen Knochenabscess und dadurch heftige Schmerzen unterhielt, während der Einschuss vollkommen verheilt war. Ein anderes Bleigeschoss, welches nach querer Perforation das ganzen Gesichtsschädels auf der anderen Seite hinter dem Processus articularis mandibulae unter dem äusseren Gehörgang stecken geblieben war, wurde entfernt, weil es durch seine Einkeilung an der genannten Stelle rein mechanisch Kieferklemme verursachte.

Für die Extraction tiefliegender Geschosse kann von einem Chirurgen, der über eine Röntgeneinrichtung verfügt, gefordert werden, dass er sich vor der Operation nicht nur durch Aufnahme oder Durchleuchtung von der Lage des Geschosses eine ungefähre Vorstellung macht, sondern die Lage des Geschosses ganz genau bestimmt, womöglich so exact, dass eine an gegebener Stelle in gegebener Richtung eingestossene Nadel mit Bestimmtheit den Körper treffen würde. Extractionen in der Tiefe gelegener Geschosse können schwierig sein, wenn die Lage nur ungefähr bekannt ist, sie sind spielend leicht nach vorausgegangener, ganz genauer Localisation und Eintragung der Lage in ein construirtes Querschnittsbild des betreffenden Körpertheils.

Die beste Methode für diesen Zweck ist die von Levy-Dorn[1]), deren Princip übrigens auch dem Angerer-Rosenthal'schen[2]) Punctographen zu Grunde liegt. Da das Verfahren zu wenig be-

1) Bericht über den Chirurgencongress 1898. Centralbl. f. Chirurgie 1897, S. 35; 1898, S. 617.

2) Centralbl. f. Chirurgie. 1898. Nr. 18.

kannt ist, so sei hier seine Technik so beschrieben, wie wir sie an der Leipziger Chirurg. Klinik, übrigens ohne Kenntniss der Levy-Dorn'schen Veröffentlichung und daher in Einzelheiten von seinen Angaben, wie ich glaube in vortheilhafter Weise, abweichend ausgebildet hatten, und wie sie uns in Peking wiederholt für Geschossextractionen gute Dienste geleistet hat.

Der den Fremdkörper enthaltende Körpertheil wird mit einem Gummiband umgeben, dessen Enden durch eine Schieberpincette zusammengehalten sind. Das Band liegt dem Körpertheil fest elastisch an. Man biegt sich aus Draht — am besten aus dickem Bleidraht oder dünnem Bleirohr — zwei Ringe mit angebogenem Haken. Mit diesem letzteren werden sie an dem Bande aufgehängt, der eine nach dem Beschauer zu, der andere auf der abgewandten Seite, und sind an dem Bande hin und her zu verschieben (Fig. 1). Nun durchleuchtet man und verschiebt die Ringe so, dass der Schatten des Fremdkörpers in die Mitte der beiden Ringschatten fällt, eine Aufgabe, die auch im Dunkeln sehr leicht zu bewerkstelligen ist. Das Gummiband hält die Ringe an den gewünschten Stellen fest, und im Hellen macht man dann mit Farbstift in der Mitte der Bleiringe je eine Marke. In anderer Richtung wird die Durchleuchtung ein zweites Mal wiederholt. Mittelst eines um den Körpertheil in der Höhe der erhaltenen 4 Marken umgelegten Bleistreifens (Cyrtometer) [die 4 Marken liegen aus mathematischen Gründen immer in einer Ebene] zeichnet man sich die Contur des Körpertheils unter Uebertragung der Marken a b c d auf Carton auf Fig. 2). Der Schnittpunkt der beiden diagonalen Verbindungslinien a c und b d der 4 Marken giebt die Lage des Fremdkärpers (Fig. 2). Skizzirt man sich nun die anatomische Lage der Organe in dem Querschnitte, so kann man leicht die aus anatomischen Gründen für die Operation günstigste Richtung bestimmen — in der Figur etwa Richtung m r. Ist diese bezeichnet, so schneidet man das Querschnittsbild aus dem Carton heraus und kann nun die dadurch entstehende Schablone (Fig. 3) an den Körpertheil anlegen, wobei die Marken d a b der Schablone natürlich auf die entsprechenden Marken der Haut kommen. Die Figur 3 giebt in ver-

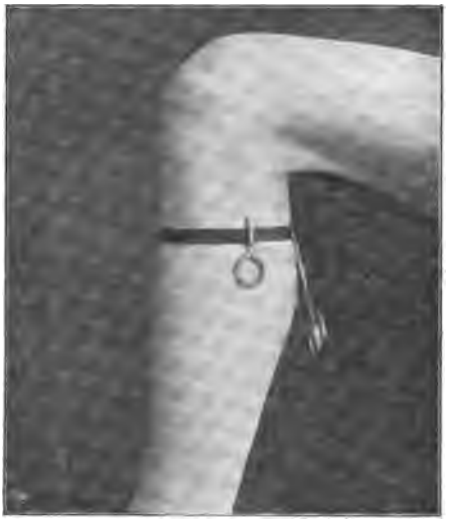

Fig. 1.

kleinertem Maassstabe die Schablone, mit deren Hilfe der oben, Seite 79 erwähnte Fall von Knochenabscess operirt wurde. Die Linie m r zeigt darin

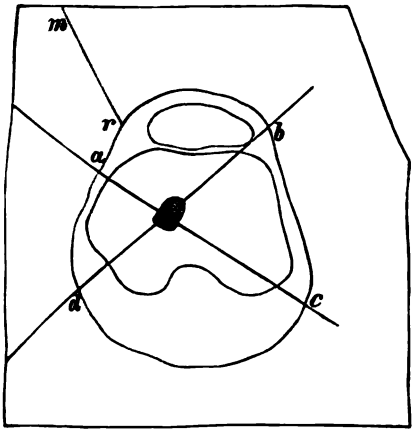

Fig. 2.

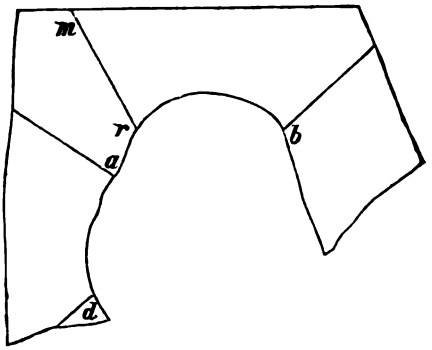

Fig. 3.

die Richtung an, in welcher die Operation vorzugehen hat. Sie giebt die Richtung und Stelle, in der eine Nadel eingestossen werden könnte, um in einer aus dem Querschnittsbilde ersichtlichen Tiefe mit Sicherheit den Fremdkörper zu treffen.

Dies Verfahren mit dem Gummiband und den verschiebbaren Ringen hat sich uns als weit bequemer erwiesen als die Verwendung des Angerer'schen Punctographen, abgesehen davon, dass die genannte Bandvorrichtung überall — selbst in Peking — leicht zu improvisiren ist. Das Manipuliren mit den beiden Punctographen im Dunkeln ist dagegen keineswegs immer ganz einfach. Auch die Construction des Querschnittsbildes auf Papier ist wesentlich besser als das Verfahren Angerer's, der aus der Distance der auf der Haut erhaltenen Marken die Tiefe des Fremdkörpers durch Rechnung findet, denn diese Rech-

Fig. 4.

nung stimmt nur unter der Voraussetzung, dass Hinterfläche und Vorderfläche parallel sind. Durch das Ausschneiden der Schablone gewinnt man ausserdem einen Wegweiser, welcher während der Dauer der Operation immer zur Hand ist. — Fig. 4 veranschaulicht die Localisation eines Geschosses im Gehirn, welche an einem Patienten in der Leipziger chirurgischen Klinik vorgenommen wurde. Es wurde hier in drei — nicht wie oben beschrieben in zwei — Richtungen durchleuchtet, und Herr Geheimrath Trendelenburg liess hier, statt den Gang der Leitstrahlen in ein Querschnittsschema einzutragen, ihn durch 3 Schnüre in einem macerirten Schädel darstellen. Das kleine von den 3 Schnüren begrenzte Dreieck bezeichnet die Lage des Geschosses. Wäre das Geschoss punktförmig klein und die Uebertragung der Strahlenrichtungen mathematisch genau, so müssten sich die 3 Schnüre in einem Punkte schneiden. Die Kleinheit des Dreieckes weist auf die Richtigkeit der Localisation hin. Die Extraction des Geschosses wurde nicht ausgeführt, da dasselbe ohne Störungen eingeheilt war. — In Leichenschädel eingeschossene Projectile haben wir öfter localisirt und uns nachher durch das prompte Gelingen der Extraction von der Richtigkeit der Localisation überzeugt.

Nervenschüsse.

Von den Schussverletzungen der Nerven kamen drei lange Zeit, vier bis zehn Monate nach der Verletzung wegen Neuralgien und Lähmungen in unsere Behandlung. Hier boten die vorgenommenen Operationen die Möglichkeit, durch anatomische und mikroskopische Untersuchung [1]) die Grundlage dieser Folgezustände kennen zu lernen.

In dem Falle Wuën (complete Radialislähmung bei consolidirter Schussfractur des Humerus S. 87) constatirten wir anatomisch eine nur theilweise Zerreissung der Nerven. Während der grössere Theil durchtrennt war, lässt sich im mikroskopischen Präparat des resecirten Nerven ein etwas über millimeterbreiter Streifen continuirlich vom centralen zum peripheren Ende verfolgen. Es erinnert dieser Befund der theilweisen Durchtrennung an das, was Dent [2]) aus dem südafrikanischen Kriege berichtet, dass das kleinkalibrige Geschoss nicht selten bei Verletzung der Nerven einige Faserbündel an einer oder gar an beiden Seiten intact lasse. Doch ist unser Befund nicht mit Sicherheit in demselben Sinne zu deuten, denn möglicherweise hat nicht das Geschoss, sondern ein Splitter des zerschossenen Humerus die theilweise Durchtrennung der Nerven veranlasst. — Wichtiger von therapeutischem Gesichtspunkte erschien mir daher der Befund, dass die stehen geblie-

1) An den conservirten Nerven in Leipzig unter freundlicher Unterstützung des Herrn Privatdocent Dr. Saxer, 1. Assistent des patholog. Institutes, ausgeführt.

2) British medical Journal. 1900. I. S. 406.

benen Nerventheile nicht nur wie der ganze verletzte Abschnitt der Nerven in derbe Narbenmasse eingebettet, sondern dass auch die einzelnen feineren Nervenbündel durch zwischengelagerte Narbenschwielen auseinandergedrängt sind. Ein Versuch der Auslösung des erhaltenen Nerventheiles hätte da keinen Zweck gehabt.

Die Neuralgieen waren bei dem Patienten Cho (Ulnarisverletzung S. 88) vier Monate nach der Verwundung ganz ausserordentlich heftig. Bei der Auslösung des Nervus ulnaris aus der festen Narbenschwiele des Schusskanales im unteren Drittel des Oberarmes erschien der Nervenstamm in dem Bereich der Verletzung stark verdickt, seine Continuität erschien jedoch makroskopisch erhalten. Trotz der Auslösung bestanden die Neuralgieen in unverminderter Heftigkeit weiter, und es blieb nichts anderes übrig, als 4 Tage später den Nervus ulnaris zu resecciren, ein Entschluss, der bei der gleichzeitig bestehenden vollständigen Ulnarislähmung berechtigt erschien. Die mikroskopische Untersuchung des resecirten Stückes ergab dann eine weitere Rechtfertigung. Die Continuität der Nerven ist nicht erhalten, wie es makroskopisch den Anschein hatte, und an der Verletzungsstelle hat sich eine nervöse Neubildung entwickelt, die durchaus den Amputationsneuromen gleicht. Im Bindegewebe durchflechten sich in den verschiedensten Richtungen enorm reichliche Mengen neugebildeter Nervenfasern. Dadurch ist auch die schon makroskopisch erkennbare Verdickung der Nerven bedingt. Auch in dem Falle Guo-Bing-Djang (S. 89 Ulnarisschuss) konnte die mikroskopische Untersuchung die Neurombildung als Ursache der Neuralgieen constatiren.

Bei der klinischen Untersuchung steigerte in unseren beiden Fällen von Ulnarisneuralgie Druck auf den Nerven an der Verletzungsstelle die Schmerzen in ganz erheblichem Maasse — ein Befund, der mit der Druckempfindlichkeit der Amputationsneurosen in Parallele zu setzen ist.

Mit Rücksicht auf unsere mikroskopischen Befunde scheint es mir nicht richtig, die Auslösung des Nerven aus dem Narbencallus bei Neuralgieen allein in Betracht zu ziehen.[1]) Gewiss wird man bei der

1) Küttner vertritt folgenden Standpunkt: Bei primären Lähmungen sei man sehr zurückhaltend mit der Operation, jedenfalls warte man so lange, bis die Spontanheilung ausgeschlossen ist. Anders verhält es sich mit den secundären Neuralgieen und Lähmungen. Da hier die Möglichkeit der Narbenconstriction viel näher liegt, so darf oder soll man sich viel eher zur Operation entschliessen. Man befreit den Nerv aus Narbe oder Callus und verlagert ihn am besten in gesundes Gewebe. Dass auch diese Operationen häufig erfolglos bleiben, hängt wohl damit zusammen, dass auch der Nerv selbst in seinem Innern vernarbt ist (l. c. Seite 751).

Operation wegen secundärer Neuralgieen und Lähmungen den Nerven zunächst freilegen und dann, wenn er in seinem ganzen Verlauf normales Aussehen und Consistenz hat, sich mit der Auslösung und eventuellen Verlagerung in normales Gewebe begnügen. Wenn er aber selbst hart und narbig ist, ganz besonders aber, wenn der klinische Befund und die Untersuchung des freigelegten Nerven Neurombildung ergiebt, dann kommt die Resection des Nerven in Betracht. Im Falle Cho habe ich es mit der Resection des Ulnaris bewenden lassen. Die Neuralgie wurde damit beseitigt, die Lähmung gelassen, so wie sie war, und der Patient war, als ich ihn 5 Monate nach der Operation wieder sah, ganz zufrieden mit dem Erfolg. Im Allgemeinen aber, zumal in europäischen Verhältnissen, wird man mehr verlangen müssen: die Wiedervereinigung der Enden der resecirten Nerven. Drei Verfahren können diese ermöglichen. Das einfachste, aber auch dasjenige, was wohl am wenigsten Aussicht auf Erfolg bietet, ist die Nervenplastik unter Bildung von Läppchen aus dem gleichzeitig gespaltenen Nerven. In dem Falle Guo-Bing-Djang wurde dieses Verfahren gewählt — der Erfolg aber aus äusseren Gründen nicht mehr beobachtet. — Zweitens käme in Betracht die Knochenverkürzung zur Ermöglichung der Nervennaht, ein Verfahren, welches Trendelenburg bei der Radialislähmung durch Humerusfractur bekanntlich vorzügliche Erfolge ergeben hat. — Drittens wird man sich an die experimentellen Arbeiten über Nervenregeneration, insbesondere die Studien von Vanlair über die Ableitung des Nerven erinnern können, welche ergeben, dass bei der Nervenregeneration „die jungen Nervenfasern ausnahmslos in Verbindung mit dem erhalten gebliebenen centralen Theile der alten Nervenfaser entstehen und dass sie von hier aus in der Bahn des degenerirten peripherischen Theils der Nerven allmälich bis an die äusserste Peripherie fortschreiten". „Den Fasern kann die einzuschlagende Richtung bis zu einem gewissen Grade vorgeschrieben werden, in dem man die Verbindung zwischen den durchtrennten Enden durch geeignete als Leitbahn dienende Zwischenstücke herstellt" (Marchand[1]). Da uns als solche Leitbahnen dienliche resorbirbare Magnesiumröhrchen oder formalingehärtete Gelatineröhren in Peking nicht zur Verfügung standen, so versuchte ich im Falle Wuën ein Stück der Vena basilica desselben Armes zur Vereinigung der Stümpfe des Nervus radialis zu verwenden. Doch erwies sich das Lumen der Basilica als zu eng. Vielleicht wäre der Plan mit einem Stück der Vena saphena durchführbar gewesen. Ich begnügte mich jedoch damit,

1) Marchand, Der Process der Wundheilung. Deut. Chirurgie. Lief. 16. S. 339. Stuttgart. 1901.

zwischen dem centralen und peripheren Nervenstumpf zahlreiche Fäden feinster Darmseide als Leitbahnen einzuschalten, wie das von Forssmann[1]) in einem Theil seiner so interessanten Thierversuche mit gutem Erfolge hinsichtlich der Leitung der Nervenregeneration gemacht worden ist. Die Seidenfäden heilten bei Wuën per primam ein, der Erfolg konnte aber nicht mehr controllirt werden.

Der 29jährige Chinese Wuën wurde im Juli 1900 von einem Soldaten (welcher Nationalität?) von der Stadtmauer herab durch den rechten Arm geschossen und darauf von einem chinesischem Arzt mit rother pulverförmiger Medicin an der Wunde behandelt. Streckung der rechten Hand war angeblich gleich nach der Verletzung unmöglich. An der Vorderseite des rechten Oberarms 5 mm im Durchmesser betragende Einschussnarbe. An der Aussen- und Hinterseite Fistelöffnung, durch welche die Sonde in eine Knochenhöhle im Humerus eindringt. Der recht Humerus ist um 1 1/2 cm verkürzt. Das Röntgenbild zeigt in der Mitte des Humerus spindelförmigen Callus, in diesem jedoch auf der Aussenseite eine über haselnussgrosse Höhle. Dabei liegt ein kleiner Sequester. Völlige motorische Radialislähmung. Jedoch wird leise Berührung überall an der Hand wahrgenommen, aber in der Gegend des Létiévant'schen Punktes oberhalb der Basis des Zeigefingers an der Streckseite nicht ganz richtig localisirt. — 28. Mai 1901: Extraction des Sequesters aus der haselnussgrossen Ausschusshöhle. Tamponade. — 29. Juni 1901: Wunde völlig vernarbt. — 3. Juli 1901: Freilegung des Nerv. radialis. Derselbe ist in Narbengewebe fest eingebettet, erscheint jedoch nicht völlig durchtrennt. Wegen der narbigen Degeneration im Bereich der Verletzung Resection von 4 cm. Ueberbrückung des Defects mit feinen Seidenfäden. 13. Juli 1901 Wunde geheilt.

Das resecirte Stück wurde mit Formalin fixirt und in Alkohol gehärtet. Da — leider — damit die Markscheidenfärbung unmöglich geworden, wurde es an zahlreichen mit Hämatoxylin und nach van Gieson gefärbten Schnitten untersucht. An dem einen centralen Ende lassen sich in derbes Bindegewebe eingebettet und durch dicke Bindegewebsschichten von einander getrennt, mehrere Nervenbündel nachweisen. Der stärkste derselben, 3 1/2 mm breit, biegt seitlich ab und endigt frei unter Aufhören der Nervenscheide — offenbar die Stelle theilweiser Durchtrennung des Nerven. Es schliesst sich eine 1 1/2 cm lange Bindegewebszone an, welche nur an dem einen Rande von wenigen Nervenbündeln durchzogen ist. In dem peripheren Ende des Stückes finden sich wieder mehrere durch Bindegewebe auseinandergedrängte Nervenbündel. Degenerationserscheinungen sind wegen der ungünstigen Fixirung nicht klar zu erkennen. Neubildung in der Bindegewebszone zwischen centralem und peripherem Nervenstumpfe ist in diesem Falle spärlich.

Der 20jährige Kuli Cho erhielt nach seiner Angabe im September 1900 von einem Chinesen auf 15 m Entfernung einen Schuss und wurde ohne Verband mit innerlich dargereichter Medicin behandelt.

---

1) Ziegler's Beiträge. Bd. 24. S. 56. 1898.

Nachdem das Gefühl in den 3 letzten Fingern und Bewegungen der linken Hand gleich gestört waren, begannen angeblich am 6. Tage Schmerzen, die an Intensität zunahmen. — Patien klagte am 5. Februar über heftige Schmerzen im 4. und 5. Finger der linken Hand, die ganz besonders unter den Fingernägeln der genannten Finger empfunden werden. Die Schmerzen sind immer vorhanden, werden aber zeitweise heftiger. An der linken Hand Atrophie der M. interossei, sowie des Daumen und Kleinfingerballens. Die Endphalangen des 2.—5. Fingers können nicht gestreckt werden. Bei jedem Streck-

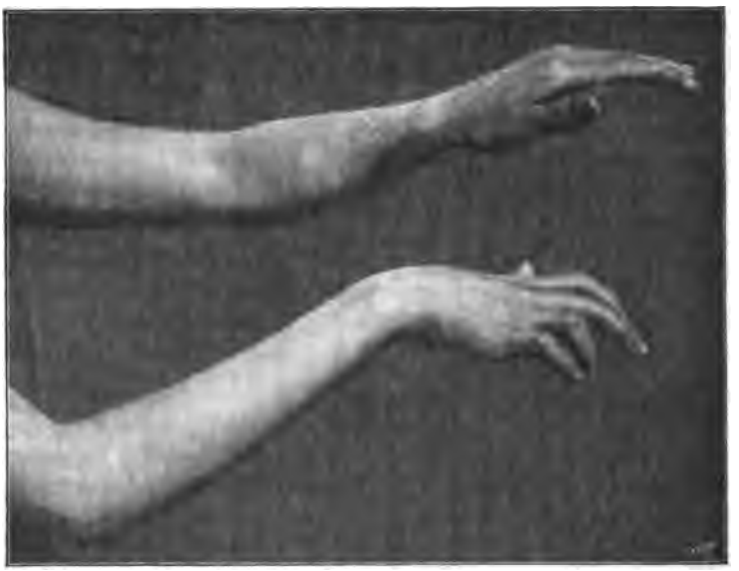

Fig. 5.

versuche der Hand tritt Krallenstellung auf. (Vergl. die nach Photographie gefertigte Fig. 5). Die Beugecontractur der Endphalangen am 4. und 5. Finger stärker als am 2. und 3. Spreizung der Finger beschränkt, Zusammenbringen activ unmöglich. Beugung der Hand und der Finger, sowie Opposition des Daumens gut möglich. An dem kleinen Finger besteht Anästhesie für Berührung, auch an dem entsprechenden Theil der Mittelhand. Auch die ulnare Streckseite des 4. Fingers, nicht die übrigen Theile desselben sind anästhetisch. In dem Gebiete der Anästhesie für Berührung werden Nadelstiche in geringer Tiefe als deutlich schmerzhaft empfunden. — Am Oberarm findet sich dreiquerfingerbreit oberhalb des Condylus internus humeri eine 5 mm im Durchmesser betragende Narbe, eine zweite gleiche Narbe an der Hinterfläche des Oberarmes etwas höher. Druck auf die dazwischen gelegene Partie löst an einer Stelle heftige Schmerzen im kleinen Finger aus. — 2. Februar 1901: Chloroform, bogenförmiger Schnitt im Sulcus occipit. int., die Einschussnarbe umschliessend. Zurückpräpariren

des Lappens. Der N. ulnaris findet sich in derben Narbencallus eingebettet und wird ausgelöst. — 6. Februar: Wunde reactionslos. Doch sind die Neuralgieen noch in der alten Heftigkeit vorhanden. Es wird deshalb mit Rücksicht darauf, dass eine complete Ulnarislähmung besteht, die per primam verklebte Wunde getrennt und ein 3 cm langes Stück des N. ulnaris, welches eine harte stark verdickte Partie einschliesst, resecirt. — 7. Febr.: Schmerzen verschwunden. — 15. Februar: Wunde per primam geheilt. Doch klagt Patient noch über leichte zuckende Schmerzen unter den Fingernägeln, die aber nicht entfernt mehr die frühere Heftigkeit haben. Im Juli sah ich den Patienten wieder, frei von Neuralgieen. Das resecirte Stück ist in gehärtetem Zustand 24 mm lang. Härtung und Fixirung wie im Fall Wuën. Am centralen Ende von dicker Bindegewebshülle umgeben ein Nerv, dessen Fasern fächerartig auseinander gehen. Sie strahlen in der Mitte des Präparates, welche dem verdickt erschienenen Theile des Nerven entspricht, in eine Bindegewebsmasse aus, die von zahlreichen, wohl neugebildeten Fasern durchzogen ist, die sich in den verschiedensten Richtungen durchflechten. Daneben finden sich zahlreiche Blutgefässe von capillarem Charakter. Das Ganze ist rings von einer derben Bindegewebshülle umgeben. Erst jenseits dieser findet sich im peripheren Ende des Präparates ein Nervenstumpf, der keinen Zusammenhang mit dem centralen Nervenende oder den neugebildeten Nervenfasern hat.

Der 62jährige Kaufmann Guo Bing Djang gab an, vor 10 Monaten von einem japanischen Soldaten aus 100 Schritt Entfernung von hinten durch den rechten Ellbogen geschossen zu sein. Es soll sehr starke Blutung erfolgt sein, die nach einem halben Tage stand. Die Wunde eiterte und heilte nach Ausstossung von Knochenstückchen nach 4 Monaten. Patient klagt über taubes Gefühl und zeitweise Schmerzen im 4. und 5. Finger.

Am rechten Arm fand sich auf dem Condylus internus humeri eine mit dem Knochen fest verwachsene Narbe, eine zweite genau in der Mitte der Ellbogenbeuge. Das Ellbogengelenk ist beweglich, doch fehlt an völliger Streckung 30^0, die Beugung ist nur bis zum rechten Winkel möglich. Druck unmittelbar hinter der ersten Narbe wird im 4. und 5. Finger schmerzhaft empfunden. An der rechten Hand besteht Beugecontractur des 5., 4. und 3. Fingers, am deutlichsten am 5. Spreizung des 4. und 5. Fingers unmöglich, der übrigen Finger mangelhaft. Anästhesie für feine Berührung am 5, nicht am 4. Finger, und an der Ulnarseite der Mittelhand, hier an der Streckseite ausgedehnter als an der Beugeseite. Schmerzempfindung wird in dem anästhetischen Gebiete durch tiefere Stiche sehr deutlich ausgelöst. — In Chloroformnarkose und Esmarch'scher Blutleere wurde der Knochen am Condylus internus freigelegt. Es zeigt sich, dass der Condylus internus abgesplittert ist, ein Stück ist weiter nach vorne dislocirt und hier festgewachsen. Der Nervus ulnaris ist ebenfalls beträchtlich nach vorn verlagert und dem Knochen adhärent. Er geht hier in einen Knoten von über Kirschkerngrösse über, doch lässt sich dann der Nerv oder ein Narbenstrang nach hinten umbiegend zu dem peripheren ebenfalls am Ende etwas ver-

dickten Stumpfe verfolgen. Die narbige bezw. verdickte Partie wird resecirt. Nach Wegkneifen eines Knochenstückes mit der Lüer'schen Zange ist es möglich, die beiden Stümpfe sehr zu nähern und sie durch eine Plastik am peripheren Stumpfe ganz zur Vereinigung zu bringen. — Die Wunde heilte per primam. Der Erfolg wurde nicht mehr controllirt. Das resecirte Stück ist 28 mm lang. An dem centralen Ende in dichtes Bindegewebe eingebettet in seiner Structur anscheinend unveränderter Nerv. Derselbe strahlt in der Mitte des Präparates fächerartig aus und geht in eine Gewebsmasse über, in welcher in allen Richtungen sich kreuzende markhaltige Nervenfasern und Bindegewebe mit einander vermischt sind. Auf dem anderen Ende des Präparates ebenfalls ein Nervenstamm, dessen Continuität sich aber centralwärts nicht verfolgen lässt. Doch steht er mit dem nervenfaserhaltigen Bindegewebe — der neurotisirten Narbe — in directem Zusammenhang. — An vielen Stellen des Präparates sieht man Riesenzellen und ungefärbte Fasern von der Structur der Seidenfäden liegen.

Es hat also eine Einheilung von Seidenfasern aus der Kleidung des Verletzten in der Nervennarbe stattgefunden.

Gefässverletzungen.

Von Verletzungen grösserer Gefässstämme sei der folgende Fall hervorgehoben, in welchem Gangrän des rechten Fusses eintrat nach einer Verwundung, bei der ein Mantelgeschoss die Arteria iliaca externa getroffen oder wenigstens die Circulation derselben unterbrochen hatte.

Der 35 Jahre alte chinesische Klempner Chang hat nach seiner Angabe in einem Strassenkampfe in Peking im Juni 1900 — einen Tag nach der Ermordung des deutschen Gesandten — einen Schuss von vorne in die rechte Leistengegend erhalten. Er fiel sofort nach der Verletzung nieder und hatte einen sehr beträchtlichen Blutverlust, so dass die Beinkleider von oben bis unten blutig durchtränkt waren. Bewusstlos wurde er jedoch nicht. Nach einem halben Tage stand die Blutung. Ein chinesischer Soldat untersuchte den Verletzten, fühlte in der Gesässgegend das Geschoss dicht unter der unverletzten Haut liegen und entfernte es durch einen Einschnitt. Das Geschoss hatte angeblich einen Stahlmantel. Ein Verband wurde niemals gemacht. Einige Tage später bemerkte der Verwundete, der in seiner Wohnung auf dem Kang lag, eine starke Schwellung des rechten Beines. Die Haut sei ganz durchscheinend geworden, als ob sich Wasser darin befände. Ueber die Farbe der Zehen weiss Chang nichts anzugeben, da der Fuss mit Opium eingeschmiert wurde. An dem Fussrücken erfolgte ein Aufbruch der Haut unter Entleerung reichlicher Flüssigkeit. Mehr als 20 Tage nach der Verletzung fielen die Zehen ab. Im Verlaufe der nächsten Wochen riss sich der Patient angeblich ein Stück des Fusses nach dem andern ab. Die Schwellung des Beines hielt 3 bis 4 Monate an. — Seit 2 Monaten bestand der folgende Zustand, den wir am 1. April

constatirten: Die vordere Hälfte des rechten Fusses fehlte vollständig. Auf der Vorderfläche des Stumpfes sah man einen nicht ganz handtellergrossen Defect, in dem vorne das an seinen drei Gelenkfacetten leicht kenntliche Os naviculare, hinten die vordere untere Kante des Calcaneus frei zu Tage lag. Die Knochen waren völlig schwarz gefärbt. Sie waren eingefasst von einem Ring narbig veränderter Haut. Das Sprunggelenk war frei beweglich. Die Haut des Beines bot sonst die normale Beschaffenheit. In der rechten Leistengegend fand sich 1 cm unterhalb der Verbindungslinie beider Spinae ant. sup., fingerbreit nach Innen von der Mitte zwischen Spina ant. sup. und Symphyse eine 1 cm lange, 1/2 cm breite Narbe, welche frei gegen die Unterlage beweglich war. Eine zweite 3 cm lange, 1 cm breite Narbe fand sich drei Querfinger breit hinter der Spitze des rechten Trochanter major und war ebenfalls frei beweglich. An dem rechten Bein bestand kein Oedem oder Venenerweiterung, jedoch fehlte der Puls der rechten Arteria femoralis vollständig, während er links sehr deutlich hebend zu fühlen war. Die Sensibilität war im ganzen rechten Beine normal, ebenso die Motilität, doch war die Musculatur des rechten Beines bei dem im übrigen kräftig musculösen Manne atrophisch. Patient ging mit einer Krücke, ohne mit dem rechten Fusse aufzutreten. — 6. April 1901. Operation nach Pirogoff. Die Knochensubstanz des Calcaneus und der Malleolen war auffallend weich. — 1. Mai: Operationswunde geheilt, Calcaneus fest angeheilt. — 20. Juni: Der Fall wird in der militärärztlichen Gesellschaft zu Tientsin vorgestellt.

Die Gangrän des vorderen Theiles des rechten Fusses ist durch eine Unterbrechung des Blutstromes in der Arteria iliaca externa bedingt, welche sich durch Aufhebung der Pulsation in der Arteria femoralis documentirt. Dafür dass das Mantelgeschoss eine directe Verletzung des Gefässstammes hervorgerufen hat, ohne dass diese Verblutung zur Folge gehabt hätte, spricht die durch Einschuss- und Ausschussnarbe gegebene Richtung des Schusskanals, welche die grossen Gefässe trifft, und der Umstand, dass die Gangrän des Fusses sich rasch nach der Verletzung entwickelte. Doch kann die Möglichkeit eines secundären Verschlusses der Arteria in der unmittelbaren Nachbarschaft des Schusskanales nicht ganz von der Hand gewiesen werden.

Während in früheren Feldzügen derartige Fälle von Gangrän einer Extremität nach Gefässverletzung nicht selten gewesen zu sein scheinen[1]), sind aus dem südafrikanischen Feldzuge, in dem so häufig Aneurysmen nach Arterienverletzungen gesehen wurden, Berichte über analoge Vorkommnisse nicht bekannt geworden. Makins[2]) berichtet allerdings von secundären Circulationsstörungen an Extremitäten, die sich in einer nicht direct von dem Schusse getroffenen Arterie aus-

1) Vgl. Fischer, Kriegschirurgie, Bd. I, S. 222. Deutsche Chirurgie, Lief. 17a. Stuttgart. 1882.

2) British Medical Journal. 1900. I. S. 474.

bildeten, weil die Narbenconstriction in der Umgebung das Kaliber des Gefässes wesentlich verengte. Doch handelte es sich da nicht um eine vollständige Circulationsunterbrechung mit folgender Gangrän.

Perforirende Bauchschüsse.

Perforirende Bauchschüsse mit Verletzung des Darms durch Kleinkalibergeschoss habe ich vier Mal beobachtet und drei Mal die Laparotomie — $3^1/_2$, 4 und 18 Stunden nach der Verletzung — ausgeführt. Ein Fall — der unten (Seite 96) genauer besprochene Fall von Schuss durch Blase und Dünndarm — ist nach Blasennaht und Darmresection geheilt, die beiden anderen sind gestorben.

Unser Verfahren entsprach nicht ganz den Anschauungen der Chirurgen des südafrikanischen Kriegsschauplatzes, nach welchen „Bauchschüsse durch Kleinkalibergeschoss nur ausnahmsweise eine Laporatomie indiciren". Doch glaube ich trotzdem, dass die drei Operationen mit Recht unternommen sind. Der Versuch, die beiden Gestorbenen zu retten, hat nichts geschadet, denn in Folge weit klaffender Risse des Cöcum oder Colon wären sie ohne Operation sicher verloren gewesen, und die Operation schien von vornherein noch eine gewisse Chance zu bieten. Der dritte geheilte Fall aber hat seine Heilung der Operation zu verdanken, denn es fanden sich vier Löcher im Darm, die durch keinen Schleimhautprolaps und keine Verklebungen in der Umgebung gegen die Bauchhöhle abgeschlossen waren und die doch wohl, zumal bei der gleichzeitig bestehenden Urininfiltration in Folge des Blasenschusses den Tod durch Peritonitis bedingt hätten.

Es liegt mir fern, die Laparotomie im Felde für Behandlung der Bauchschüsse als Regel empfehlen zu wollen. Die Gründe, die dagegen von den englischen, deutschen und amerikanischen Kriegschirurgen in übereinstimmender Weise vorgebracht wurden, sind zu einleuchtend. Die Schwierigkeiten, denen die Bauchchirurgie nach einem grösseren Gefechte begegnen muss, sind zu evident. Die Verhältnisse in China, in denen wir die Laparotomie für erlaubt hielten, waren auch nicht eigentlich kriegerische, es war ein eigenartiges Mittelding zwischen Krieg und Frieden. Immerhin wichen doch die äusseren Bedingungen, unter denen wir in Peking eine zeitweise reiche operative Thätigkeit hatten, so sehr von den Verhältnissen chirurgischer Kliniken und Krankenhäuser in Deutschland ab, dass sie als feldzugsähnliche bezeichnet werden können und dass wir uns sehr an die localen Verhältnisse anzupassen hatten. Die Erfahrungen, die wir dabei machten, legten den Gedanken nahe, ob nicht auch im Feldzuge die Acco-

modation an die veränderten Umstände noch vollkommener erfolgen und so die Indicationsstellung zu Operationen, speciell den Bauchoperationen für einzelne Fälle den im Frieden nach wie vor gültigen genähert werden kann.

Ein wie mir scheint beherzigenswerther Vorschlag in dieser Hinsicht ist von Treves gemacht. Er geht dahin, das Verband- und Tupfmaterial wenigstens für unvorhergesehene Operationen in Conservenbüchsen fertig sterilisirt mitzunehmen. Die naturgemäss nur kleinen Sterilisatoren der Feldlazarethe erlauben nur das Sterilisiren einer kleinen Quantität von Verbandstoffen mit einem Mal, so dass die Vorbereitung für eine grössere Operation ein mehrmaliges wiederholtes Sterilisiren von je $^3/_4$ Stunde erfordert.

Dann klagt Treves, dass es nicht möglich sei, im Felde Tücher und Operationsmäntel in genügender Menge zu sterilisiren. Auch wir haben diese Schwierigkeit empfunden und halfen uns so, dass wir statt der Tücher grosse Stücke zu dem Zweck mitgenommenen Gummistoffes (Mosettig-Battist, Continentalverband-Battist) nicht durch Dampf sterilisirten, sondern zusammen mit den Instrumenten auskochten. Der dünne Gummistoff nimmt in dem Sterilisator wenig Platz fort. Während das Sterilisiren im Dampf $^3/_4$ bis eine Stunde beansprucht, ist das Kochen in 10 Minuten erledigt und man kann den Gummistoff nach der Benutzung einfach abwischen und für die nächste Operation wieder nach Auskochen aufs Neue benutzen, eventuell ihn auch in Ermangelung eines Operationsmantels sich als Operationsserviette vorstecken lassen.

Noch wichtiger als im Frieden ist es sicherlich, im Felde oder feldzugähnlichen Verhältnissen bei aseptischen Operationen die Zahl der Hände, die mit den Instrumenten oder der Wunde in Berührung kommen, möglichst zu beschränken. Besonders kann das Unterpersonal in einem Feldlazareth die Hände nicht so pflegen, dass man ihm die Berührung der Instrumente bei der Operation gestatten könnte. Wir haben daher stets auf das Anreichenlassen der Instrumente verzichtet, die Instrumente nach dem Auskochen vor der Operation so selbst geordnet und bereit gelegt, dass jedes mit einem Griff zu erreichen war, die Nadeln natürlich mit schon eingefädelten Nähten ausgekocht. Als Unterbindungsmaterial wurde mit Rücksicht auf möglichste Einfachheit der Asepsis nur gekochte Seide verwendet.

Gummihandschuhe haben uns in septischen Fällen zum Schutz der eigenen Hände und damit indirect zum Schutz der weiterhin zu behandelnden Wunden mehrfach gute Dienste geleistet. Dass sie gelegentlich — besonders dann wenn weniger reichlich abgekochtes Wasser zur Ver-

fügung steht, als es in dem Feldlazareth 6 in Peking der Fall war — auch zum Ersatz der Händedesinfection von Werth sein können, ist mir nach den seit 1898 in der Leipziger chirurgischen Klinik damit gemachten Erfahrungen nicht zweifelhaft.

Zur Beleuchtung bei nächtlichen Operationen bewährten sich wiederholt gut die auf Vorschlag von Herrn Oberarzt Assmy von dem Feldlazareth 6 mitgenommene Acetylen-Fahrradlaternen. — Alles das sind Kleinigkeiten! Sie mögen aber hier erwähnt sein, um anzudeuten, dass die grossen Schwierigkeiten, welchen die operative Chirurgie im Feldzuge begegnet, auch dazu auffordern müssen, auf ihre Ueberwindung zu sinnen, und dass es nicht unbedingt nothwendig ist, mit Rücksicht auf die ungünstigen äusseren Verhältnisse das „Gehen lassen, wie's Gott gefällt" für die Therapie der Bauchschüsse ein für alle Mal zum unbedingten Grundsatze zu machen.

Folgendes sind unsere Fälle:

I. Ein 22jähriger Chinese wurde am 15. December 1900 mit deutschem Militärgewehr auf 10 m Entfernung geschossen und dem Lazareth überbracht. Der Patient war ziemlich collabirt, hatte heftige Leibschmerzen. Die Bauchdecken waren stark gespannt. Der Einschuss befand sich in der rechten oberen Glutäalgegend drei Querfinger breit unterhalb der rechten Crista ossis ilei, der Ausschuss vorne handbreit oberhalb der Mitte des Lig. Poupartii. Beide Wunden waren nicht ganz pfennigstückgross. Bei der 4 Stunden nach der Verletzung vorgenommenen Laparotomie fanden sich nach Eröffnung des Abdomen mit einem schrägen Schnitte in der Gegend des Ausschusses oberhalb des Poupart'schen Bandes fünf Perforationen des Darmes, zwei 3 und 5 cm lange Risse an der Hinter- und Vorderseite des Cöcum, eine seitliche Perforation einer Dünndarmschlinge, endlich zwei weitere Perforationen des Dünndarms, welche als Einschuss und Ausschuss einander entsprachen. Die drei erstgenannten Darmwunden wurden durch seitliche Darmnähte geschlossen, die beiden letztgenannten machten wegen starker Quetschung des verletzten Darmabschnittes die Darmresection und circuläre Naht nothwendig. Trotzdem ein beträchtlicher Blutverlust aus verletzten kleineren Gefässen der Fossa iliaca stattgehabt hatte, erholte sich der Patient zuerst von dem Eingriff, starb aber 16 Stunden nach der Verletzung unter Symptomen der Peritonitis. Die Section ergab thatsächlich peritonitische Veränderungen in der Blinddarmgegend, wahrscheinlich ausgehend von einem nicht geschlossenen kleinen Riss an der Basis des Processus vermiformis. Die etwa erbsengrosse Perforation an dem Ansatze des Wurmfortsatzes war übersehen worden, da eine weitere Verletzung des Blinddarmes nicht mehr zu erwarten war, nachdem Einschuss und Ausschuss im Cöcum gefunden und vernäht waren.

II. Der 2. Fall betraf einen deutschen Unteroffizier, welcher in Taku durch einen Unglücksfall aus nächster Nähe einen Schuss aus deutschem Militärgewehr in die linke Regio hypochondriaca erlitten hatte. Ein Ausschuss fehlte. Ich sah den Fall 18 Stunden nach der Verletzung. Es be-

standen ausgesprochene peritonitische Symptome, Aufstossen und Erbrechen, bei starker Spannung der Bauchdecken. Trotzdem die Prognose nicht günstig gestellt werden konnte, wurde die Laparotomie in der Idee unternommen, den Fortschritt der Peritonitis möglicherweise aufhalten zu können. Nach Eröffnung des Abdomen am Rande der linken Musculus rectus fanden sich zwei mehrere Centimeter lange Risswunden an der Vorder- und Hinterseite des Colon descendens in der Nähe der Flexura lienalis. In der linken seitlichen Partie des Abdomen fand sich trübe, sanguinolente Flüssigkeit mit Kothbeimengungen. Nach Schluss der Darmwunden mit Lembert'schen Nähten wurde die Umgebung mit Gaze tamponirt. Patient starb 8 Stunden nach der Operation, und die Section ergab allgemeine Peritonitis. Die Operation war mit Rücksicht auf die Beleuchtungsverhältnisse am späten Nachmittage in einem ungedeckten Hofe eines Chinesenhauses ausgeführt. Die Temperatur war dort die für Laparotomieen durchaus günstige. Als der Hautschnitt gemacht war, liess sich plötzlich eine Taube auf die sterilen Instrumente nieder, so dass durch das erneute Auskochen eine Verzögerung der Operation entstand. Abgesehen von dieser Störung liess sich die Operation trotz der primitiven Verhältnisse ohne Verstoss gegen die Asepsis durchführen.

Ein Fall von perforirendem Bauchschuss ging uns erst am vierten Tage nach der Verletzung zu. Es bestand eine Darmfistel, welche den grössten Theil des Darminhaltes entleerte. Trotzdem am 14. Tage nach der Verletzung der Sporn der Darmfistel operativ beseitigt wurde, entleerte sich der Haupttheil des Darminhaltes aus der Fistel und Patient starb am 24. Tage nach der Verletzung hauptsächlich in Folge der Inanition.

III. Der 25jährige Chinese war am 29. Mai 1901 von einem französischen Soldaten aus nächster Entfernung, wenige Meter, durch den Bauch geschossen. Er ging gleich noch eine Treppe hinauf auf einen Speicher und war im Stande, sich nach seiner etwa 2 Kilometer (3 Li) entfernten Wohnung zu begeben.

2. Juni: Einschuss rechts an der Synchondrosis sacroiliaca, Ausschuss vorne links zwei Querfinger breit oberhalb des Tuberculum pubis. Es besteht Aufstossen und Brechneigung. Doch ist der Leib weich und nicht besonders empfindlich. Aus dem Ausschuss entleert sich reichlich Dünndarminhalt, — Die Temperatur bleibt normal. Es erfolgt Abgang blutigen Stuhls per rectum, doch geht der grössere Theil des Darminhaltes durch die Fistel ab. Es wurde deshalb am 14. Juni der Versuch gemacht, eine Enteroanastomose zwischen der zuführenden und abführenden Schlinge der Darmfistel herzustellen. Nach Eröffnung der Abdominalhöhle in der Medianlinie fanden sich jedoch alle Darmschlingen fest mit einander verlötet, dazwischen ein abgekapselter Kothabscess. Es wurde deshalb nur der Sporn der Darmfistel von der erweiterten Fistel aus nach Art der Wirkung der Dupuytren'schen Darmschlinge gespalten und die Wundränder durch Nähte von dem Darmlumen aus vereinigt. Doch entleerte sich nach wie vor der grössere Theil des Darminhaltes aus der Fistelöffnung.

Patient starb sehr abgemagert am 22. Juni. Die Section wurde durch die Sitten des Landes unmöglich gemacht.

Ein vierter Fall vermehrt die Casuistik der Blasenschüsse, welche — wenigstens aus den letzten Jahrzehnten — keineswegs reichhaltig ist.

IV. Der Musketier N. wurde am 9. Juni anderthalb Stunden vor der Aufnahme in das Lazareth durch einen versehentlich auf 5 Schritt Entfernung abgefeuerten Schuss aus einer Mauser'schen Rückstossladepistole in den Bauch getroffen. In dem Momente der Verletzung knickte der Verwundete plötzlich mit dem rechten Bein ein und fiel hin. Bald darauf traten heftige Schmerzen in der Unterbauchgegend auf. Die Aufnahme erfolgte 1 Uhr Mittags und der Verletzte gab an, dass er den Vormittag noch nichts gegessen und längere Zeit vor dem Unfall nicht Urin gelassen habe. Status 1 Uhr: Patient macht den Eindruck eines Schwerverletzten. Gesicht blass. Lippen leicht bläulich. Pulsfrequenz 120. In der Mitte zwischen Nabel und Schambeinfuge zwei Querfinger breit rechts von der Mittellinie eine Einschussöffnung von 1 cm Durchmesser, aus welcher sich wenig blutig-wässerige Flüssigkeit (Urin?) entleert. In der rechten Gesässgegend grade 10 cm nach rechts aussen vom After eine gleichgrosse Oeffnung. Der Bauch ist flach. Die Bauchdecken sind stark gespannt, und die Palpation besonders in der Unterbauchgegend sehr empfindlich. Es besteht Hochstand der Leber, die untere Dämpfungsgrenze findet sich drei Querfinger breit oberhalb des rechten Rippenbogens. Patient hat Drang zum Urinlassen, der Versuch, den Drang zu befriedigen, erzeugt aber die heftigsten Schmerzen. Das rechte Bein kann angezogen, im Hüftgelenk flectirt werden, Fuss und Zehen sind jedoch activ nicht beweglich. Es besteht Anästhesie im Ischiadicusgebiet. Der Katheterismus ergiebt wenig Urin, der zuerst klar abfliesst, dann aber zuletzt stark mit Blut gemischt ist. 3 Uhr—3 1/2 Stunden nach der Verletzung — Chloroform. Hautschnitt in der Medianlinie vom Nabel bis zur Symphyse. Nach Durchtrennung der Linea alba ergiebt sich, dass das Peritoneum weit von der Bauchwand durch sulziges Oedem oder vielmehr Urininfiltration abgedrängt ist. Präperitoneal wird die Vorderwand der Blase freigelegt, und es erscheint der Schnabel eines in die Blase eingeführten Katheters. Die damit erkannte Oeffnung in der Blase ist gross genug, um den Zeigefinger passiren zu lassen. Sie wird zur Feststellung des Ausschusses in der Blase erweitert. Nach Beckenhochlagerung wird die Blase abgetastet und der Inspection zugänglich gemacht, ein Ausschuss jedoch nicht gefunden. Verschluss der Blasenwunde mit Lembert'schen Nähten. Nun Eröffnung der Peritonealhöhle. Es zeigt sich eine Dünndarmschlinge doppelt durchbohrt. Es handelt sich um zwei Paare von Schussöffnungen, die ca. 8 cm von einander entfernt liegen. Die Oeffnungen entsprechen dem Kaliber der Mauserpistole und sind rund. Ein Verschluss besteht nicht, doch ist ausgetretener Darminhalt in der Umgebung nicht zu sehen. Der Darm ist beinahe leer. Die Schlinge wird in der Ausdehnung von 13 cm resecirt und die circuläre Darmnaht ausgeführt. Eine Revision des ganzen übrigen Dünndarms ergiebt keine weitere Verletzung. In die Peritonealhöhle wird rechts neben der Blase

ein Gazebausch eingeführt, in den prävesicalen Raum kommt ein dickes Drain und vier Gazestreifen. Im Uebrigen wird die Bauchhöhle geschlossen und ein Verweilkatheter eingeführt. — 10. Juni: Es sind ca. 1000 ccm blutigen Urins abgeflossen. Starke Flüssigkeitssecretion durch die Gazetampons. Mittags erbricht Patient zweimal, hat Nachmittags wiederholt Aufstossen, der Leib ist jedoch weich. Der Puls ist Abends deutlich unregelmässig. — 13. Juni: Seit gestern Mittag kein Erbrechen und fast kein Aufstossen mehr. Temperatur Abends 39 °. Puls gut. Der Katheter wird, weil verstopft, entfernt. Vom 16. Juni an Temperatur normal. Ebenso Stuhlgang und Urinentleerung, doch war der Urin leicht getrübt.

Die Symptome der Ischiadicuslähmung unverändert. — Eine am 8. Juli aufgenommene Sensibilitätsprüfung ergab in dem im Schema Fig. 6 angezeichneten Gebiet Anästhesie für leise Berührung.[1])

Trotzdem die Blasen- und Darmnaht dauernd dicht hielt, war die Heilung der Wunde durch Abstossung der zur Unterbindung benutzten Seidenfäden verzögert und erst am 30. November war die Wunde vollkommen vernarbt. — In den ersten Wochen nach der Verletzung stellte sich trotz normaler Darmfunctionen und subjectivem Wohlbefinden eine stärkere Abmagerung ein. Doch war von Mitte October, nachdem Patient die Heimreise beendigt, der Ernährungszustand wieder annähernd normal. Die motorische Lähmung am rechten Bein blieb in gleichem Umfange bestehen, ebenso die Anästhesie für Berührung, während Nadelstiche am Fusse überall empfunden wurden. Es bildete sich hochgradige Atrophie der Musculatur und Spitzfussstellung am rechten Beine aus. Wegen dieser Folgen der Lähmung des Nervus ischiadicus wurde Patient am 30. December als ganz invalide zur Heimath entlassen.

Fig. 6.

Die vorstehende Verletzung war durch Schuss aus einer Mauserrückladepistole erfolgt. Das Kaliber des Geschosses (7,63 mm) ist bekanntlich fast dasselbe wie das des Militärgewehres M. 88 (7,9 mm) und die Geschossarbeit der Pistole an der Mündung entspricht nach v. Bruns[2]) ziemlich der des Gewehrs auf 1000 m Entfernung.

Die Symptome, die der Blasenschuss hervorrief, waren die typischen: heftiger Harndrang und bei dem Versuche, ihn zu befriedigen, heftigster Schmerz, während der Katheter nur wenig blutigen Urin zu Tage förderte. Aus dem Einschuss zwischen Nabel und

1) Der Befund bestätigt die Angaben von F. Schultze gegenüber den gewöhnlich citirten Angaben von Henle, nach denen die mediale Fläche der Haut der grossen Zehe und das angrenzende Gebiet von dem N. saphenus innervirt werden soll. Vergl. Schultze, Lehrbuch der Nervenkrankheiten. Stuttgart. 1898. S. 92.

2) v. Bruns, Die Wirkung und kriegschirurgische Bedeutung der Selbstladepistole. Beitr. Bd. XIX. 1897.

Symphyse floss wenig wässrige Flüssigkeit, die nicht wohl etwas anderes als Urin sein konnte. Damit war die Diagnose der Blasenverletzung so gut wie sicher, und die Angabe des Verletzten, dass er längere Zeit vorher keinen Urin gelasen habe, machte es wahrscheinlich, dass die Blase in gefülltem Zustande von dem Schusse getroffen war. — Gleichzeitig legte die schon zwei Stunden nach der Verletzung beobachtete Spannung der Bauchdecken, auf die als Frühsymptom der subcutanen Darmruptur besonders Trendelenberg aufmerksam gemacht hat, den Gedanken an eine Darmperforation nahe.

Bei der Operation waren wir erstaunt, nur eine Oeffnung in der Blase, keinen dem Einschuss entsprechenden Ausschuss zu finden. Doch erklärt sich das aus der Richtung des Schusskanals, der etwas rechts von der Medianlinie in der Mitte zwischen Nabel und Symphyse begann, die Blase unter ausgiebiger Eröffnung ihres Cavums streifte, schräg nach rechts unten in's kleine Becken eintrat um dieses nach doppelter Durchbohrung einer Darmschlinge unter gleichzeitiger Verletzung des Nervus ischiadicus durch das Foramen ischiadicum majus zu verlassen.

Mehrere Umstände kamen zusammen, um den günstigen Ausgang herbeizuführen. Es war möglich, den Verletzten drei und eine halbe Stunde nach dem Unglücksfall unter Verhältnissen zu operiren, die eine Beherrschung der Asepsis gestatteten. Auch war der Darm bei der Verletzung ziemlich leer gewesen und Darminhalt höchstens in ganz geringer Menge ausgetreten.

Bei dem Vergleiche unseres Falles mit dem, was die Literatur über Blasenschüsse bietet, ergab sich, dass unsere Lehre über diese Verletzung, soweit sie sich auf thatsächliches Beobachtungsmaterial und nicht auf die allgemeinen chirurgischen Principien und auf die sehr werthvollen Analogieschlüsse aus den zahlreichen Beobachtungen von Blasenrupturen stützt, auf die Erfahrungen zurückgreift, die Bartels[1]) im Jahre 1878 gesammelt hat. Diese Sammlung umfasst 285 Fälle aus der Literatur mehrerer Jahrhunderte mit 65 Todesfällen=24½ Proc. Bei dem Alter dieser Veröffentlichung und vor Allem der von Bartels verwertheten Literatur erschien es wünschenswerth, die neueren Publicationen seit 1878 zu sammeln. Ich fand Folgendes:

Fall 1—17. Der Sanitätsbericht über die deutschen Heere im Kriege gegen Frankreich 1870/71 berichtet über 57 Blasenschüsse, von

1) Bartels, Die Traumen der Harnblase. Langenb. Archiv. Bd. XXII. S. 519.

denen 36 = 63 % tödtlich verliefen. Ueber 17 durch Gewehrgeschosse Verwundete liegen genauere Nachrichten vor.[1])

Fall 18, Pozzi[2]). 13jähriger Knabe mit Revolver von 7,5 mm verletzt. Der Schuss dringt schräg von oben rechts nach links unten ein und hat die gefüllte Blase getroffen. Subjectives Symptom: Harndrang. Objectiv: Katheter entleert 200 gr. blutigen Urin. Erbrechen. Acht Stunden nach der Verletzung Laparotomie. Befund prävesicale Urininfiltration. Darm zeigt drei Durchbohrungen und drei Quetschungen. Blase an der hinteren Wand und am Blasenhalse durchbohrt. Darmwunden und hintere Blasenwunde durch Naht geschlossen. Gegen die Wunde am Blasenhals kommt ein Gazetampon. Tod 52 Stunden nach der Operation.

Fall 19, Polis.[3]) 30jähriger Patient mit Revolver auf 10 m Entfernung verletzt. Einschuss 4½ cm oberhalb und rechts vom Schambogen. Ausschuss fehlt. Aus dem Einschuss entleert sich am 2. Tage ausser Blut auch Urin. Nach 8 Tagen Urininfiltration, welche die Einschusswunde in eine Fistel umwandelt und eine zweite Fistel am Oberschenkel erzeugt. Drei Monate nach der Verletzung wird durch Sectio alta ausser einer etwas incrustirten 10 mm Revolverkugel ein nussgrosser Kalkphosphatstein entfernt, welcher um ein Stück Hose gebildet ist. Fistellose Heilung.

Fall 20, Haga.[4]) Japanischer Offizier durch ein chinesisches Gewehrgeschoss auf 1000 m Entfernung verletzt. Kleiner Einschuss oberhalb der Symphyse in der Medianlinie. Subjectiv Harndrang. Leibschmerz. Katheter entleert keinen Urin, nur wenig Blut. Zwei Stunden nach der Verletzung Laparotomie. An der Vorderwand der Blase in dem vom Peritoneum überkleideten Bereich eine etwa kreisrunde Oeffnung. In der Bauchhöhle reichlich leicht blutig gefärbte Flüssigkeit. Zweite Oeffnung in der Blase oder eine Darmwunde wird nicht gefunden. Blasenwunde und Bauchwunde wird genäht. Tod 14 Stunden nach der Operation.

Fall 21. Wiemuth[5]) (Hallenser Klinik). Schuss mit der Jagd-

---

1) Vergleiche Sanitätsbericht über die deutschen Heere im Kriege gegen Frankreich 1870/71, herausgegeben von der Med. Abth. des Königl. Preuss. Kriegsministeriums Berlin, 1888, III. Bd., Specieller Theil, 1. Abtheilung, III. chirurg. Theil A, Verwundungen des Kopfes und des Rumpfes. — Da die Krankengeschichten, von denen Bartels allerdings zwei als seine Nr. 37 und 268 schon verwerthet hat, bereits in dem Sanitätsbericht übersichtlich zusammengestellt sind, verzichte ich hier auf ihre Wiedergabe. Die von Beck (Neue Beobachtungen über Zerreissung wichtiger Organe des Unterleibs. Deutsche Zeitschrift f. Chirurgie, Bd. XIX, S. 480) beobachteten Fälle von Blasenschüssen sind in dieser Tabelle des Sanitätsberichtes mit enthalten.

2) Revue de Chirurgie. 1887. I. S. 78. Ausführlich referirt Centralblatt f. Chirurgie. 1887. S. 661.

3) Annales des maladiees des organes génito-urinaires. 1892.

4) Kriegschirurgische Erfahrungen aus dem japanisch-chinesischen Krieg 1894—1895. Langenb. Archiv. 55. Bd., S. 278.

5) Die Behandlung der Schussverletzungen. Langenb. Arch. Bd. 60. Fall 59.

büchse. Einschuss unterhalb der linken Synchondrosis sacroiliaca. Thalergrosser Ausschuss am linken horizontalen Schambeinast. Patient kommt sehr collabirt zur Aufnahme, stirbt am selben Tage. Section: Geschoss hat das Rectum durchbohrt, die hintere und untere Blasenwand zerrissen, dann den horizontalen Schambeinast zertrümmert und hier das Becken wieder verlassen. Das Peritoneum war zweimal durchschossen.

Aus dem südafrikanischen Feldzuge sind bis jetzt folgende Fälle von Blasenschüssen veröffentlicht:

Fall 22. Mac Cormac. Lancet. 1900. I. S. 59. Verletzung wahrscheinlich durch Granatsplitter. „Er hat sich gut erholt, aber es besteht eine anderthalb Zoll lange, ein Zoll breite Oeffnung, in der vorderen Bauchwand, welche mit der Blase communicirt. Sämmtlicher Urin entleert sich durch diese Oeffnung, in welcher die Blasenschleimhaut zu Tage liegt. Der untere Rand der Oeffnung liegt $1^1/_4$ Zoll oberhalb der Symphyse, so dass man eine Verletzung des Peritonealraumes annehmen sollte. Doch hat Patient niemals darauf hindeutende Symptome gehabt."

Fall 23. Mac Cormac. Lancet. 1900. I. S. 187. Einschuss (Mausergewehr) in der Höhe des linken Trochanter major zwei Zoll dahinter. Ausschuss zwei Zoll oberhalb des rechten Trochanter. Drei oder vier Tage bestand Hämaturie, die dann verschwand. Patient befand sich darauf vollkommen wohl.

Fall 24. Watson-Cheyne. British medical Journal 1900. S. 1193. Case XI. Einschuss (Mausergewehr) in der Medianlinie zwei Zoll oberhalb der Symphyse. Ausschuss zwei Zoll oberhalb des linken Trochanter. Der Urin floss zur hinteren Wunde aus, aber die Blase fasste 240 g. Die hintere Wunde wurde erweitert und drainirt. Tod 9 Tage nach der Verletzung.

Fall 25. Watson-Cheyne. Case XVIII wie bei Fall 24. Einschuss in der Mitte des unteren Theils des Kreuzbeins. Ausschuss grade über der Symphyse. Zuerst starke Schmerzen in der Unterbauchgegend, mit Spannung der Bauchdecken und Erbrechen. Abgang von Blut mit dem diarrhoischen Stuhl. Vier Tage nach der Verletzung Ausfluss von Urin aus der vorderen Wunde. Am 8. Tage gebessert abgegeben.[1])

Fall 26. Thomson. British medical Journal 1900. I. S. 909. Einschuss zwei Zoll hinter und etwas unter der Spina ant. sup. ossis ilei sinistri. Ausschuss an der Spina posterior inferior rechts. Vier Tage lang Hämaturie. 25 Tage nach der Verletzung sind die Wunden geheilt, Patient geht umher und hat nur zeitweise vermehrten Harndrang.

Fall 27. Thomson wie Fall 26. Einschuss drei Zoll unterhalb des Nabels, einen halben Zoll links von der Medianlinie. Ausschuss an

---

1) Watson Cheynes, Fall XIX. ist wegen zu grosser Unvollständigkeit der Angaben nicht zu verwerthen.

Treves berichtet (British med. Journal, 1900. I. S. 862), dass er mehrere Fälle von Wunden der Prostata und des Blasengrundes mit und ohne Communication mit dem Darme gesehen habe, sowie dass bei Betheiligung der Prostata Epididymitis nicht ungewöhnlich sei, macht jedoch über den Ausgang der Fälle keine Mittheilung.

der Basis des Steissbeins. Einmal Hämaturie. Niemals Temperatursteigerung. 25 Tage nach der Verletzung ist Patient wohlauf.

Fall 28. Küttner. Bruns Beitr. z. klin. Chir. Bd. 28. S. 799. Ein Bur erhielt beim Uriniren, als die Blase zur Hälfte entleert war, von einem Kanadier einen Schuss auf 150—200 m durch die den Penis haltende Hand und das Becken. Er fiel und liess ca. 20 Minuten später blutigen Urin. Weitere Erscheinungen von Seiten der Blase und aller übrigen Beckenorgane sind nicht aufgetreten. Die Heilung erfolgte glatt. Das Geschoss hatte die Symphyse, die Blase durchschlagen und das Becken durch das Foramen ischiadicum minus verlassen, ohne sonstigen Schaden anzurichten. Mathiolius berichtet — Deutsche militärärztl. Zeitschrift 1900 S. 593 — dass in den verschiedenen Lazarethen der Expeditionen der deutschen Vereine vom rothen Kreuz im Burenkriege unter im ganzen 26 Bauch- und Beckenschüssen ein Schuss durch die Blase beobachtet wurde, bei dem der Einschuss an der Peniswurzel, der Ausschuss zwei Finger breit hinter dem Trochanter major sich befand. Der Fall ist offenbar mit dem Küttner'schen identisch.

Fall 29. Hildebrandt cit. von Küttner, vgl. Fall 28. Verletzung des Blasengrundes, vielleicht auch eines Ureters am Eintritt in die Blase. Es bildete sich eine Fistel am Einschuss, aus der sich Anfangs aller, später ein Theil des Urins entleerte.

Fall 30. Lillpopp cit. von Küttner, vgl. Fall 28. Einschuss durch das Foramen ischiadicum majus, Ausschuss über der Symphyse. Entfernung ca. 450 m. Bald nach der Verletzung Entleerung blutigen Urins. Dauernd starker Urindrang. Peritonitis. Tod nach 48 Stunden.

Die Regeln für die Behandlung der Blasenschüsse stehen noch nicht unbedingt fest, was bei der Kleinheit des aus den letzten Jahrzehnten vorliegenden Beobachtungsmateriales nicht zu verwundern ist. Die meisten Autoren geben die Regel, dass die Blasenschüsse nach denselben Principien zu behandeln sind, wie die Blasenrupturen. Doch betreffen die zweifelhaften Punkte mehr Detailfragen, z. B. die, ob man, wie v. Bramann[1]) fordert, in jedem Falle von Blasenschuss die Sectio alta oder nicht vielmehr bei rein intraperitonealen Blasenschüssen die Laparotomie ohne vorherige Eröffnung der vorderen Blasenwand zu machen hat, ob sich bei Schüssen am Blasengrunde nicht die Freilegung vom Damme aus, vielleicht hier auch mit folgender Drainage der Blase ohne Naht, mehr empfiehlt als die sectio alta.

Im Principe aber herrscht Uebereinstimmung der Anschauungen: Ein Schuss durch die Blase fordert im Allgemeinen den operativen Schluss der Blasenwunden durch die Naht.

---

1) v. Bramann, Verhandl. d. Deutschen Gesellsch. f. Chirurgie. 1893. Vgl. Centralbl. f. Chirurgie. S. 61.

v. Bramann's These 8 lautet: „Bei Schussverletzungen der Blase ist die Sectio alta und Blasennaht nebst Anwendung des permanenten Katheters unter allen Umständen geboten."

Zumal für die Blasenschüsse, welche mit einer Verletzung des Peritonealraumes oder gar des Darmes complicirt sind, ist diese Forderung gut gestützt. Denn die 28 Peritonealblasenschüsse, die Bartels unter seinen 285 Fällen fand, sind sämmtlich gestorben, und wenn auch in den oben referirten, spontan geheilten Fällen 23, 26 und 28 die Möglichkeit einer Mitverletzung des Peritoneum gegeben ist, so kann doch auch heute nicht an der im Allgemeinen ungünstigen Pronose nicht operirter intraperitonealer Blasenschüsse gezweifelt werden. Daraus ergiebt sich die Forderung der Laparotomie, sofern die äusseren Verhältnisse sie gestatten, von selbst.

Thatsächlich ausgeführt ist aber der Bauchschnitt mit Blasennaht bei intraperitonealen Blasenschüssen nur dreimal, in den Fällen von Pozzi, Haga (s. o. Fall 18 und 20) und dem unseren. Wenn uns kein Fall der ausserdeutschen Literatur entgangen ist, wäre unser Fall bis jetzt der einzige, der mit günstigem Erfolge operirt wurde, während intraperitoneale, durch Laparotomie geheilte Pfählungs- bezw. Stichverletzungen von Alsberg[1]), Fontan[2]) und Rosenbaum[3]) veröffentlicht worden sind.

Aber auch für die extraperitonealen Blasenschüsse muss die operative Hilfe indicirt erscheinen, wenn man sieht, dass alle spontan geheilten Fälle mit Ausnahme von vier Kleinkaliberverletzungen aus dem südafrikanischen Kriege erst nach langem Bestehen von Urinfisteln zur Heilung gekommen sind. Ein Urtheil von Dent[4]) weist darauf hin, dass die vier erwähnten, glatt geheilten Blasenschüsse auch auf dem südafrikanischen Kriegsschauplatz Ausnahmen darstellen, Ausnahmen, die jedenfalls für die Friedenspraxis die Forderung der operativen Intervention bei allen Blasenschüssen nicht illusorisch machen können.

1) Münchener med. Wochenschrift. 1901. Nr. 3.

2) Centralbl. f. Chirurgie. 1901. S. 412.

3) Rosenbaum (Tiflis), Recovery after intraperitoneal wound of the bladder. The Lancet 1891, I, S. 1215. (Dolchstich.)

4) Dent, British medical Journal, 1900, I., S. 1100 schreibt: Wunden der Blase sind nicht sehr häufig und sind im Allgemeinen ausgedehnt und zerrissen, denn während das Darmbein gewöhnlich durchbohrt wird, haben die Aeste des Schambeines und Sitzbeines eine Neigung zu ausgedehnter Splitterung. In wenigen Fällen trat Heilung ein, nachdem sich eine Urinfistel ausgebildet hatte, da der Urin aus der Blase direct nach dem Damm oder der Schamgegend zu entleert wurde; aber die Prognose ist im Allgemeinen ungünstig, und es stellen diese Patienten immer besorgnisserregende Fälle dar.

III.

Mittheilungen aus Peking.[1]) Nr. 2.

Ein Fall von Fibroma molluscum, vorwiegend der linken Hand mit Steigerung des Knochenwachsthums.

Von

Dr. **Georg Perthes,**

Privatdocent an der Universität Leipzig und I. Assistenzarzt der chir. Univ. Klinik, früher Oberarzt im 6. ostasiat. Feldlazareth.

(Mit 1 Abbildung im Text und Tafel I, Fig. 4, 5, 6.)

Seit von Recklinghausen[2]) in zwei Fällen von multiplen Fibromen der Haut den Ausgang der Geschwülste an dem Nervenbindegewebe und die Natur der multiplen Fibrome als Neurofibrome nachweisen konnte, nimmt neben der Frage, ob der damals erhobene Befund auch in allen übrigen Fällen gemacht werden kann, hauptsächlich die weitere von v. Recklinghausen zum Theil schon beantwortete Frage das Interesse in Anspruch, ob andere Affectionen, welche mehrfache klinische Beziehungen zu den multiplen Fibromen aufweisen, sich mit diesen zu einer pathologisch einheitlichen Gruppe vereinigen lassen.

Diese Affectionen sind einerseits die bindegewebigen Tumoren der grösseren Nervenstämme, die multiplen Neurome oder falschen Neurome, das Rankenneurom P. v. Bruns, andererseits die diffusen Bindegewebsneubildungen in der Haut, welche als Lappenelephantiasis, Elephantiasis mollis (Virchow), Elephantiasis congenita fibromatosa (v. Esmarch und Kulenkampff) bezeichnet werden. Da die congenitale Elephantiasis nicht von dem sogenannten falschen Riesenwuchs zu trennen ist, so würden die Fälle von Riesenwuchs, bei welchen die Vergrösserung der Extremität auf Bindegewebsneubildung beruht, eventuell ebenfalls mit in diese eine, hier ins Auge gefasste Gruppe von Neubildungen einzuordnen sein, von deren Aetio-

1) Vergleiche die Anmerkung zu Mittheilung Nr. 1 auf S. 73.

2) v. Recklinghausen, Ueber die multiplen Fibrome der Haut und ihre Beziehungen zu den multiplen Neuromen. Berlin 1882.

logie wir nur das eine mit guten Gründen vermuthen können, dass sie auf eine abnorme, oft ererbte, congenitale Anlage zurückzuführen sind. — Die pathologische Wesenseinheit der Tumoren der Nervenstämme mit den multiplen Neurofibromen der Haut, oder was dasselbe heisst, mit dem Fibroma molluscum (Virchow) kann als sichergestellt gelten.

Die klinischen und pathologischen Beziehungen der Elephantiasis congenita zu den Neurofibromen der Haut sind jedoch noch nicht vollkommen geklärt, da in einem Theil der Fälle von congenitaler Lappenelephantiasis der Ausgang von dem Nervenbindegewebe nicht nachgewiesen werden konnte, vielmehr die Bindegewebsneubildung auf Wucherung des Bindegewebes der Gefässe, der Haarbälge und der Schweissdrüsen zurückgeführt werden musste.

Es ist nicht meine Absicht, die berührten Fragen mit Hilfe des Mikroskops der Lösung näher zu führen. Ich will vielmehr nur vom rein klinischen Standpunkte einen Fall mittheilen, der jedoch gerade mit Rücksicht auf die Beziehungen der Lappenelephantiasis und des Riesenwuchses zu den multiplen Neurofibromen Interesse verdient.

Ein etwa 30jähriger Chinese berichtete, dass die Geschwülste, die an seinem Körper verstreut waren, aus seiner Kindheit herstammten und ungefähr mit dem dritten Lebensjahre bemerkt worden waren. Während diese Angabe ganz bestimmt gemacht wurde, konnte ich auf die Frage, ob die Geschwülste in den letzten Jahren noch gewachsen waren, von dem etwas stumpfsinnigen Individuum durch den Dolmetscher keine klare Antwort erhalten.

Die Hautfarbe des Mannes war die hellbraune des chinesischen Landvolkes. An dem ganzen Oberkörper fanden sich sehr zahlreiche Geschwülste von Stecknadelkopf- bis Haselnussgrösse an der Oberfläche verstreut (Fig. 1 und Fig. 4 auf Tafel I). Die grösseren Knoten waren zum Theil etwas gestielt. Die Haut über den Tumoren erschien unverändert, liess sich aber nicht an allen Stellen frei gegen die Geschwulst verschieben. Die Consistenz der Geschwülste war im Allgemeinen weich, doch wiesen einzelne, besonders die kleineren eine derbere festere Consistenz auf. Zwischen den Knoten fanden sich zahlreiche etwa linsengrosse braune Pigmentflecke. Am dichtesten waren die Geschwülste an Brust und Rücken ausgesäet, doch fanden sich auch viele am Gesicht und beiden Armen. Vom Nabel abwärts waren sie spärlicher und an den unteren Extremitäten sah man nur ganz vereinzelte Geschwülste.

Einen besonderen Befund bot die linke Hand dar. Das Volumen der ganzen linken Hand mit Ausnahme des vierten und fünften Fingers sowie des zweiten Daumengliedes war auf das Mehrfache des Normalen vermehrt. Die Weichtheile waren in eine lappige Tumormasse verwandelt, welche das Skelett der Hand mit Ausnahme der bezeichneten Finger auf der Dorsal- und der Volarseite umgab. Besonders umfangreich waren die Geschwulstlappen auf der Vola manus. Die Haut

liess sich von der Geschwulstmasse nicht abheben, im Uebrigen erschien sie intact. Die tiefen Furchen zwischen den einzelnen Lappen schienen den normalen Furchen in der Palma manus zu entsprechen. Auf der Beugeseite des Vorderarmes erstreckte sich die Schwellung bis in dessen Mitte und ging hier ohne scharfe Grenze in die Umgebung über. Die Consistenz der Geschwulst war weich. Auf Druck verkleinerte sie sich gar nicht, auch bei längerem Hochheben des Armes verringerte sich der Umfang nicht. Es liess sich kein flüssiger Inhalt aus ihr fortdrücken. — Die Sensibilität war im Bereiche der Geschwulst deutlich herabgesetzt, aber nicht vollständig aufgehoben.

Fig. 1.

Beim Vergleich mit der rechten Hand, an der die Vola manus völlig frei von Tumoren war, fiel die beträchtliche Verlängerung des zweiten und dritten Fingers der linken Hand auf. Wenn man die entsprechenden Punkte beider Hände aneinanderlegte, so überragte der linke Mittelfinger den rechten um 4 cm. Sehr deutlich bringt das auch das Röntgenbild (Fig. 6 auf Taf. I) zur Anschauung. Es zeigt, dass die Verlängerung alle Phalangen und Metacarpen der beiden genannten Finger betrifft. Dabei sind die einzelnen Knochen nur verlängert, nicht verdickt, eher im Gegentheil schmächtiger als normal. Die erste Phalanx des Mittelfingers zeigt eine deutliche Verbiegung. Seinem Capitulum fehlt die normale runde Form, vielleicht ist die Unregelmässigkeit der Contur durch eine Absprengung des peripherstен Stückes des Capitulum bedingt. Die ersten drei Zwischenknochenräume erscheinen auf dem Röntgenbilde dadurch beträchtlich verbreitert, dass die Metacarpen auseinandergedrängt sind.

Das linke Handgelenk sowie sämmtliche linken Fingergelenke mit Ausnahme derer des vierten und fünften Fingers waren Schlottergelenke. Die Endphalangen des zweiten und dritten Fingers liessen sich bis zur Berührung mit den zweiten Phalangen, also um 180° dorsal flectiren. Ebenso liess sich die Hand bis zur Berührung des Handrückens mit dem Vorderarm dorsalwärts umknicken. Fig. 5 zeigt die extreme Dorsalflexion der letzten Mittelfingerphalanx sowie des Handgelenks unter alleiniger Wirkung der Schwere. In dem Handgelenke sowie den Gelenken des

zweiten und dritten Fingers liessen sich abnorme seitliche Verschiebungen ausführen. Trotzdem war der Patient im Stande, alle Bewegungen mit der linken Hand auszuführen und mit ziemlicher Kraft zuzugreifen. Auf den Vorschlag einer Operation oder Probeexcision wollte der Mann leider nicht eingehen.

Die Diagnose des Leidens kann im Hinblick auf den klinischen Befund allein als völlig gesichert gelten, trotzdem die Möglichkeit zur histologischen Untersuchung nicht gegeben war. Es handelt sich um multiple weiche Fibrome in Combination mit einer Elephantiasis congenita fibromatosa (Elephantiasis mollis) der linken Hand. Es hat sich die Neubildung auf beiden Seiten der Hand, besonders aber an der Vola manus sowie der unteren Hälfte der Beugeseite des linken Unterarms entwickelt.

An der befallenen Hand finden sich sehr ausgesprochene, durch Steigerung des Knochenwachsthums bedingte Verlängerungen aller Glieder des 2. und 3. Fingers.

Das gleichzeitige Vorkommen multipler Fibrome mit der Lappenelephantiasis ist ein bemerkenswerthes, keineswegs ungewöhnliches Vorkommniss. Ja es scheint sogar, dass die Combination der grossen weichen Fibrome, wie sie sich am häufigsten an der Schulter, dem Nacken, der Beckengegend finden, mit einer Aussaat von multiplen weichen Fibromen am ganzen Körper häufiger ist als ihr isolirtes Vorkommen — ein klinischer Hinweis auf die oben berührten pathologischen Beziehungen der beiden Affectionen.

Die Localisation des Fibroma molluscum an der Hand, wie es in unserem Fall zur Beobachtung kam, gilt als ungewöhnlich.

Die multiplen weichen Fibrome kommen nach Winiwarter[1]) und Kölpin[2]) „an der Vorderseite der Hand spärlich oder garnicht vor", aber auch das Auftreten der mit den multiplen Fibromen aller Wahrscheinlichkeit nach wesensgleichen Lappenelephantiasis ist an der Hand sehr viel seltener als an der oberen Beckengegend, dem Nacken und Hinterkopf (v. Esmarch und Kulenkampff).[3]) Das Freibleiben der Handteller von multiplen weichen Fibromen ist übrigens kein unbedingtes Gesetz, hat doch Zusch[4]) einen Fall be-

1) Winiwarter, Die chirurgischen Krankheiten der Haut und des Zellgewebes. Stuttgart 1892. S. 509.

2) Kölpin, Ein Fall von Fibroma molluscum multiplex mit Elephantiasis im Bereich des rechten Armes, Inaug.-Dissert. Greifswald 1897.

3) v. Esmarch u. Kulenkampff, Die elephantiastischen Formen. Hamburg 1885. S. 207.

4) Zusch, Ein Beitrag zur Lehre von den multiplen Fibromen und ihrer Beziehung zu den Neurofibromen. Virch. Arch. 160. S. 497.

obachtet, bei dem die Fibrombildung an den Fingern begann und sehr bald die Vola manus betheiligte. Ein Fall von Elephantiasis congenita fibromatosa, die so wie bei unserem Patienten an bestimmten Theilen der Beugeseite der Hand ausgebildet war, ohne sich jedoch mit multipler Fibrombildung zu verbinden, ist von Friedrich[1]) beobachtet.

Fälle, in denen die congenitale Elephantiasis die ganze obere Extremität befällt (Henderson-Shanghai[2]), Mainzer[3]), oder in denen sich grosse durch Elephantiasis mollis bedingte Tumoren am Arme finden, ohne jedoch die Hand zu betheiligen (Hodges[4]), Kölpin (l. c.) sind ebenfalls veröffentlicht worden.

Eine besondere Beachtung verdient in unserem Fall die abnorme Länge der Phalangen und Metacarpen der bei den rings von elephantiastischem Gewebe eingehüllten Finger, des Zeigefingers und Mittelfingers der linken Hand.

Wie ein Blick auf das Röntgenbild lehrt, handelt es sich da nicht zugleich um eine Verdickung, sondern vielmehr nur um eine beträchtliche Steigerung des Längenwachsthums der Knochen.

Zwei Deutungen dieses Befundes sind möglich. — Entweder das Knochenwachsthum wurde gesteigert in Folge der durch die Elephantiasis mollis bedingten Circulationsanomalien und des durch die Anwesenheit der Geschwulstmasse gegebenen Reizes oder die Knochenverlängerung ist unabhängig von der Elephantiasis, wie diese primär entstanden und auf eine abnorme, congenitale Anlage zurückzuführen Eine bestimmte Entscheidung zwischen diesen beiden Möglichkeiten lässt sich nicht geben. Immerhin lassen sich Gründe anführen, die mehr für die letztere Möglichkeit der primären Steigerung des Knochenwachsthums ohne directe Abhängigkeit von der Fibromatose zu sprechen scheinen.

Wenn die fragliche Verlängerung Folge der Fibromatose wäre, so würde sie analog sein den Knochenveränderungen bei der erworbenen — endemischen oder sporadischen — Elephantiasis, der Elephantiasis Arabum.

---

1) Friedrich in Handbuch der prakt. Chirurgie von v. Bergman, v. Bruns und v. Mikulicz. Bd. IV. 1. S. 334.

2) Siehe Fischer, Der Riesenwuchs. Deutsche Zeitschr. f. Chir. Bd. XII. S. 16.

3) Mainzer, Ein Fall von Elephantiasis congenita. Deutsche med. Wochenschrift. 1899. S. 436.

4) Hodges bei v. Esmarch. l. c. S. 208.

Virchow[1]) beschreibt nun die Knochenveränderungen bei dieser Krankheit folgendermaassen: „Schreitet der Process bis auf den Knochen fort, so ist es überaus häufig, dass aus den tieferen Lagen des Periostes, welche unmittelbar auf dem Knochen liegen, allmählich neue Knochenschichten sich erzeugen, dass aber die Bindegewebsbildung sich complicirt mit einer wahrhaften Knochenbildung, dass sie gleichsam eine knöcherne Basis bekommt. — In manchen Fällen findet sich eine glatte Periostose, in anderen eine unregelmässig warzige ja stachlige Bildung von dem sonderbarsten Aussehen. Für die Geschichte aller pathologischen Ossification überhaupt sind diese Processe von nicht geringem Interesse, insofern, als man sich überzeugen kann, dass die Knochenbildung sich nicht auf das Periost beschränkt, sondern mit in die extraperiostalen Schichten, hier in die elephantiastischen Schichten hineingreift. In höheren Graden verschmelzen die hervorwachsenden Knochenmassen untereinander, und es entstehen dadurch Synostosen, welche benachbarte Knochen miteinander in Verbindung setzen. Bei der harten Elephantiasis des Unterschenkels ist es ganz gewöhnlich, dass Tibia und Fibula sich an verschiedenen Stellen miteinander vereinigen, dass Calcaneus und Astragalus in einer gemeinschaftlichen Masse verschmelzen". Diese Veränderungen bei echter erworbener Elephantianis sind also sehr verschieden von dem in unserem Fall beobachteten gesteigerten Längenwachsthum. Es kommen ferner nach Winiwarter „derartige Hyperostosen meistens nur bei Elephantiasis (acquisita) in Folge von Caries oder Nekrose und bei Geschwürsbildung besonders am Unterschenkel vor". „Fehlt die Geschwürsbildung bei Elephantiasis, dann scheinen auch die Knochen keine Verdickung aufzuweisen, sie behalten ihre normalen Dimensionen."

So spricht denn der Vergleich mit der erworbenen Elephantiasis, die als solche keine Knochenveränderungen zu erzeugen scheint, dagegen, dass die Verlängerung der Knochen bei congenitaler Elephantiasis von der Bindegewebswucherung direct abhängig sei.

Ein zweiter Grund:

Wenn die Entwicklung der angeborenen Elephantiasis als solcher einen Reiz für das Knochenwachsthum abgäbe, so wäre in allen Fällen eine Verlängerung der Knochen zu erwarten, in denen in der Nähe noch in der Wachsthumsperiode befindlicher Knochen sich eine Elephantiasis mollis entwickelt. Dieser Erwartung entsprechen aber die Thatsachen nicht.

1) Virchow, Geschwülste. Bd. II. 1. Hälfte. S. 311. Vergleiche auch Esmarch und Kulenkampff, l. c. S. 46.

Allerdings constatirte Kölpin (l. c.) bei einer ausgedehnten Elephantiasis mollis des rechten Armes mit multiplen Fibromen der Haut eine beträchtliche Verdickung des Humerus und der Vorderarmknochen an dem von der Lappenelephantiasis befallenen Arme. Bei dem mit dem Fibroma molluscum wesensgleichen Rankenneurom wurde Knochenhypertrophie in unmittelbarer Nähe des betreffenden Tumors gefunden an dem Unterkiefer [1]), an dem Stirnbeine [2]), der Schläfenbeinschuppe [3]), an der Crista ossis ilei. [4]) Diese Beispiele lassen sich beträchtlich vermehren, wenn man die von Fischer [5]) theils selbst beobachteten (Fall 9, Fall 16 und 18) theils gesammelten (Henderson und Little [5]) Fälle von falschem Riesenwuchs hierher rechnet, in denen beträchtliche Knochenverlängerungen an Arm und Bein bei sehr ausgedehnter „Lipomatose" an derselben Extremität gefunden wurde. Trotzdem in allen diesen Beobachtungen nur von einer enormen Entwickelung von Fettgewebe die Rede ist, machen die Beschreibungen und Abbildungen es wahrscheinlich, dass es sich damals (vor 1879) um nichts anderes gehandelt hat, als was wir jetzt als Elephantiasis congenita bezeichnen und auf eine ausgedehnte Fibromatose, nicht Lipomatose zurückführen. — Auf jeden Fall ist Steigerung des Knochenwachsthums bei congenitaler Elephantiasis und verwandten Affectionen öfters gesehen worden.

Diesen Beobachtungen aber stehen Fälle gegenüber, in welchen trotz ausgedehnter congenitaler Elephantiasis einer ganzen Extremität die Knochen doch gänzlich normal sich entwickelt haben (Jordan [6]), Mainzer (l. c.), Friedrich (l. c.), und es ist endlich auf Fälle aufmerksam zu machen, bei denen an einer mit multiplen Fibromen behafteten Extremität das Knochenwachsthum nicht nur nicht gesteigert war, sondern im Gegentheil zurückgeblieben ist (Zusch (l. c), Köbener [7]), Roux [8]). Diese Beobachtungen sind mit der Annahme, dass die Fibromatose an sich einen Reiz für das Knochenwachsthum

1) P. v. Bruns, Ueber das Rankenneurom. Bruns Beitr. Bd. VIII. S. 1. Fall 19.

2) Ebenda Fall 18.

3) Volkmann, Andry und Lacroix, siehe Adrian, Ueber Neurofibromatose und ihre Complicationen. Bruns Beitr. Bd. XXXI. S. 16.

4) Dessauer und P. v. Bruns, wie 1, Fall 33a.

5) Vergleiche Fischer, l. c. S. 16.

6) Jordan, Patholog. anatomische Beiträge zur Elephantiasis congenita Ziegler's Beitr. z. path. Anat. Bd. VIII. S. 71. Fall II. Seit dem 6. Lebensmonate entwickelte Elephant. fibromatosa congenita cruris dentis, fibromata mollusca und naevi pigmentosi.

7) Virchow's Archiv 93. S. 343.

8) Siehe Adrian, l. c. S. 16.

abgebe, nicht wohl zu vereinen. Sie machen vielmehr die Annahme wahrscheinlicher, dass die Störung des Knochenwachsthums ebenso wie das Fibroma molluscum selbst auf einer fehlerhaften Keimanlage beruht, und dass die entstandene Abnormität ähnlich wie der wahre Riesenwuchs eine Missbildung darstellt. Diese Auffassung erhält durch die Thatsache eine Stütze, dass die Neurofibromatose nicht gerade selten in Combination mit anderweitigen congenitalen Missbildungen und Wachsthumsstörungen aufgetreten ist. So wurde — wie aus der Arbeit von Adrian (l. c.) hervorgeht — congenitaler Defect einer Tibia, Defect zweier Rippen und der Sternalportion der M. pectorales, Defect einer Niere mit Uterus bicornis, Epispadie, Kryptorchisums, Makroglossie in Combination mit multiplen Neurofibromen beobachtet, und besonders auf das Zurückbleiben manches Neurofibromkranken im ganzen Körperwachsthum und die dadurch bedingte, häufig zwerghaft kleine Statur dieser Patienten aufmerksam gemacht.

IV.

Mittheilungen aus Peking.[1]) Nr. 3.

Ueber Leberabscess bei Typhus abdominalis.

Von

Dr. **Georg Perthes**,

Privatdocent an der Universität Leipzig und I. Assistenzarzt der chir. Univ.-Klinik, früher Oberarzt im 6. ostasiat. Feldlazareth.

Von vier Fällen von Leberabscess, welche im Feldlazareth 6 in Peking zur Beobachtung und zur Operation kamen, können drei als Fälle von „tropischem Leberabscess" bezeichnet werden, während der vierte sich im Anschluss an einen Typhus abdominalis entwickelte. Selten nur ist der Leberabscess als Complication des Unterleibstyphus beobachtet, noch seltener aber durch Operation zur Heilung gebracht. Nur ein einziger Bericht über einen mit gutem Erfolg operirten Fall liegt vor, und nur zwei, in denen die bakteriologische Untersuchung des Eiters ausgeführt worden ist. Unter diesen Umständen scheint die Beobachtung eines Falles von Leberabscess im Anschluss an Typhus, der bakteriologisch[2]) untersucht und durch Operation geheilt worden ist, die Veröffentlichung zu verdienen.

Der 22jährige Seesoldat P. erkrankte am 25. November unter dem Gefühl von Frösteln und Leibschmerzen. Bald darauf stellte sich Durchfall und Fieber ein. Bei der Aufnahme ins Lazareth am 3. December 1900 — dem 9. Krankheitstage — betrug die Temperatur 39,0°, die Pulsfrequenz 86. Die Zunge war fleischroth, geschwollen; an den Lungen waren Symptome einer leichten Bronchitis nachweisbar. Der Leib im linken Hypochondrium war druckempfindlich, die Milz deutlich fühlbar. Roseolen waren nicht zu sehen. Der Stuhlgang erfolgte zweimal täglich, der Stuhl war dünnbreiig, der Urin enthielt wenig Eiweiss. — Die damals besonders mit Rücksicht auf Milzschwellung, das Verhalten von Temperatur und Puls (relative Pulsverlangsamung), sowie den allgemeinen Eindruck gestellte Diagnose des Typhus wurde später durch die Widalsche Reaction bestätigt, die am 55. Krankheitstage mit 1 : 30 positiv ausfiel. — Der Verlauf war zunächst der eines mittelschweren oder leichten Falles von Typhus. Die Temperaturcurve wies tägliche beträchtliche Remissionen auf. Die tägliche Acme sank bis zum 17. Krank-

1) Vgl. die Anmerkung zu Mittheilung Nr. 1.

2) Von Herrn Oberarzt Dr. G. Mayer.

heitstage auf 38,0° und blieb vom 20. Krankheitstage unter 37,5°. Der Stuhlgang war vom 17. Krankheitstage an geformt, erfolgte täglich einmal. Darmblutungen kamen niemals zur Beobachtung. Seit dem 42. Krankheitstage war Patient als Reconvalescent ausser Bett. Am 49. Krankheitstage erfolgte eine einmalige vorübergehende Steigerung auf 38,6°. Am 69. Krankheitstage erneute plötzliche Steigerung auf 39,2°. Patient klagte dabei über heftige Schmerzen im Epigastrium. Die Tags darauf vorgenommene Urinuntersuchung ergab etwas Eiweiss, sowie granulirte Cylinder und zahlreiche bewegliche Bacillen. Es wurde eine geringe Verbreiterung der Leberdämpfung um etwa Zweiquerfingerbreite ohne Icterus constatirt. Da die Vergrösserung der Leberdämpfung rasch zunahm und die Temperaturen täglich 39,0° erreichten oder sogar überschritten, so wurde am 13. Februar 1901 — dem 81. Krankheitstage — der Patient von dem Chefarzte Herrn Oberstabsarzt Dr. Thiele mit der Wahrscheinlichkeitsdiagnose des subphrenischen Abscesses der chirurgischen Abtheilung überwiesen. Der Befund an diesem Tage war folgender: Patient sieht sehr blass aus und ist stark abgemagert. Temperatur am 12. Februar Abends 39,1°, Pulsfrequenz 118. Puls leicht zu unterdrücken. Obere Grenze der Leberdämpfung in der Mammillarlinie im 4. Intercostalraum, in der Scapullarlinie am Angulus scapulae, in den seitlichen Partien in entsprechender Höhe. Untere Grenze der Leber durch Palpation und Percussion gleichmässig bestimmt vier Querfinger breit unterhalb des Rippenbogens in der rechten Mammillarlinie. Palpation im Epigastrium etwas empfindlich. Abdomen im Uebrigen flach, weich, nicht empfindlich. Das ganze Gebiet der vergrösserten Leberdämpfung ist von absolut gedämpftem Schall eingenommen, ohne tympanitische Zone auch bei Lagewechsel. Lungen ohne Besonderheit. — Eine Probepunction in der vorderen Axillarlinie im 7. Intercostalraume hatte zunächst negatives Ergebniss. Erst beim Einstossen der Canule in 6 cm Tiefe überwand die Spitze einen deutlichen Widerstand, und es wurde grünlich-gelber Eiter aspirirt. Es wurde nun in Chloroformnarkose zunächst noch in der Annahme des subphrenischen Abscesses von einem ca. 8 cm langen Schnitt aus 6 cm der 9. Rippe von mir resecirt. Nach Durchtrennung des Zwerchfells erschien die Leberoberfläche überall glatt, blank. Ihre ganze Oberfläche war abzutasten, ohne dass der palpirende Finger etwas Besonderes fand. Es musste sich also um einen Abscess nicht auf der Leber, wie angenommen war, sondern in ihr handeln, eine Diagnose, die durch erneute Punction gesichert wurde. Den Sitz des Abscesses konnte man durch Palpation in die Kuppe der Leber verlegen, denn man fühlte daselbst eine Resistenz, die sich gegenüber dem weicheren Lebergewebe darunter deutlich abhob. Die Leberoberfläche wurde mit ziemlich tiefgreifenden Nähten, die das Zwerchfell und Intercostalmusculatur fassten, fixirt. Ein Einstich in die Leber nach innen und oben entleerte in etwa 4 cm Tiefe etwa ein Liter unter ziemlich starkem Druck stehenden Eiter. In die Wunde kamen zwei starke Drainrohre. Die Umgebung wurde mit Gaze ausgestopft. — Der in sterilem Reagenzglas aufgefangene Eiter wurde von Herrn Oberarzt Dr. G. Mayer, Leiter der hygienischen Station für die deutschen Truppen in Peking, bakteriologisch untersucht. Im Ausstrichpräparat fanden sich

neben Kettenkokken zahlreiche Stäbchen. Die Bacillen wurden durch Plattenverfahren isolirt. Sie gaben sämmtliche Reactionen der Typhusbacillen. Die Culturen wurden später mit positivem Ergebniss verwandt, um in anderen Fällen von Typhus die Widal'sche Reaction anzustellen. — Der Patient überstand den Eingriff gut. Die Temperatur fiel am Tage der Operation zur Norm ab. Erscheinungen peritonealer Reizung traten nicht auf. Schon am 19. Februar — 5 Tage nach der Operation — machten sich wieder abendliche Steigerungen geltend, und es traten gleichzeitig Durchfälle auf mit Entleerung eines glasigen Schleimes, jedoch ohne Blutbeimengungen. Zeitweise hatte Patient bis zu 8 Entleerungen in einer Nacht. Da die untere Lungengrenze rechts hinten unten drei Querfinger breit höher stand als links, auch vorne der untere Leberrand noch um zwei Querfingerbreiten überragte, so lag der Verdacht eines weiteren, hinten in der Leberkuppe vorhandenen Leberabscesses nahe. Dass man am Thorax oberhalb der Dämpfungsgrenze rechts hinten unten wenig Knisterrasseln hörte und Patient wenig schleimigeitriges Sputum entleerte, während die übrige Lungenuntersuchung normale Befunde ergab, sprach nicht dagegen. Es wurden am 23. März mehrfache Probepunctionen mit negativem Ergebniss vorgenommen. Auch liess sich nach beträchtlicher operativer Erweiterung der ziemlich eng gewordenen Drainageöffnung — unter erneuter Rippenresection — von der Höhle des Leberabscesses aus ein weiterer, etwa vorhandener Leberabscess nicht nachweisen. Als die Temperatursteigerungen anhielten, wurde am 28. April die Leberoberfläche durch Laparotomie von vorne, von einem parallel dem rechten Rippenbogen verlaufenden Schnitte aus, freigelegt, abgetastet und punctirt, jedoch kein Abscess gefunden. Die Temperatursteigerungen hielten bis zum 9. Mai an, ebenso die Durchfälle. In dem dünnbreiigen Stuhl fand sich einmal eine geringe Spur frischen Blutes, niemals Eiter. Vom 9. Mai an blieben die Temperaturen normal, der Allgemeinzustand besserte sich, und vom 22. Juni an war Patient täglich ausser Bett. Am 7. Juli wurde er aus dem Lazareth entlassen, nachdem er als nicht mehr tropendienstfähig gemeldet war. Er war blass und mager, konnte jedoch ohne Beschwerden längere Zeit umhergehen. Die von der Operation des Leberabscesses herrührende Wunde hatte sich in eine tief eingezogene Narbe verwandelt. Die Lebergrenzen waren normal, nur rechts hinten unten am Thorax in zwei bis drei Querfingerbreite noch geringe Verkürzung des Percussionsschalles. Die Untersuchung der Lunge ergab nichts Abnormes. Der Urin war frei von Eiweiss. Das Körpergewicht betrug am 12. Juni 47,5 kg, am 23. Juni 51,5 kg, am 7. Juli 53,0 kg.

Nach Beendigung der Heimreise wurde in Bremerhaven am 5. October völliges Wohlbefinden constatirt und der Mann als gesund zur Heimath entlassen.

Das Wesentliche an der mitgetheilten Krankengeschichte ist Folgendes: Ein Soldat, welcher sich in der Reconvalscenz von einem anscheinend leichten Typhus befand, erkrankte am 65. Krankheitstage erneut unter beträchtlicher Temperatursteigerung, plötzlichen Schmerzen im Epigastrium und Albuminurie. Eine rasch zunehmende Leber-

vergrösserung und circumscripte Empfindlichkeit in der Lebergegend waren die Hauptsymptome, welche auf die Annahme eines Leberabscesses [1]) hindrängten. Derselbe wurde durch Punction nachgewiesen und nach Annähen der Leber an die Bauchwand durch einseitige Incision drainirt. Dadurch wurde die Heilung des Patienten ermöglicht, welche, wenn auch mit Verzögerungen, erfolgte. In dem aseptisch aufgefangenen Eiter fanden sich Typhusbacillen mit Streptokokken in Mischung.

Romberg [2]) hob 1890 in einer Arbeit über Leberabscesse bei Typhus abdominalis unter Mittheilung eines Falles aus der Curschmann'schen Klinik die Seltenheit dieser Complication hervor. Er konnte nur 19 Fälle, darunter nur 5 klinisch und pathologisch gut beobachtete zusammenstellen.

Er unterschied unter diesem Material je nach der Genese drei Arten von verschiedene Fällen:

1. Leberabscesse in Folge typhöser Ulcerationen der Gallenwege;
2. Leberabscesse, die einer eitrigen Pylephlebitis in Folge der Darmaffection ihre Entstehung verdanken, und
3. Leberabscesse, die auftreten als Theilerscheinung einer allgemeinen Pyämie, die ihrerseits von einem anderen Punkte des Körpers, z. B. von einem Decubitus ausgegangen ist.

Die Fälle der letzten Gruppe verdienen nicht in gleicher Weise in Betracht gezogen zu werden, wie die der beiden ersten. Diese pyämischen Leberabscesse hängen nicht unmittelbar von der Darmaffection ab. Sie unterscheiden sich in nichts von Leberabscessen, die als Theilerscheinung anderer, nicht durch Typhus bedingter Pyämie beobachtet sind. Wenn auch nicht geleugnet werden soll, dass der Typhus zum Zustandekommen von secundären Eiterinfectionen prädisponirt und sich somit ein indirecter Causalnexus des Typhus mit dem Leberabscess auch für diese Gruppe herstellen lässt, so sind doch die Fälle der beiden erstgenannten Kategorieen in ganz anderer, directerer Weise von der Darmerkrankung abhängig. Es dient der Klarheit, wenn wir uns auf die Betrachtung dieser Fälle, in denen der Leberabscess als Folge der Darmerkrankung selbst auftritt, beschränken. Damit schrumpft freilich das Beobachtungsmaterial ganz bedenklich zusammen, trotzdem seit Romberg's Arbeit vier weitere Beobachtungen (einschliesslich der oben mitgetheilten) veröffentlicht sind. Beobachtungen von Leberabscessen in directer Abhängigkeit von

1) Ursprünglich auf die Annahme eines subphrenischen Abscesses.

2) Romberg, Berliner Klinische Wochenschrift. 1890. S. 192.

dem Typhus werden gegeben von Klebs[1]), Tüngel[2]), Asch und Bernard[3]), Bückling[4]), 2 Fälle, Romberg[5]), Lannois[6]), Osler[7]) und Swain[8]).

Mit dem oben mitgetheilten sind es im Ganzen 10 Fälle[9]), von

---

1) Klebs, Handbuch d. path. Anatomie. 1868, S. 480.

2) Tüngel, Klinische Mittheilungen aus der med. Abtheilung des allgem. Krankenhauses in Hamburg aus den Jahren 1862—1863, S. 171, citirt von Thierfelder in v. Ziemssen's Handbuch der speciellen Pathologie und Therapie. 2. Aufl. 1880. Bd. VIII. 1. S. 84.

3) Asch, Berliner klin. Wochenschrift. 1882. Nr. 51. S. 772 und Bernhard, Jahrb. f. Kinderheilkunde. N. F. 1886. Bd. 25. S. 303.

4) Bückling, 36 Fälle von Leberabscess. Dissertation. Berlin. 1868. S. 21.

5) Romberg, l. c.

6) Lannois, Pylephlebite et abscès du foie consecutifs à la fièvre typhoide. Revue de med. 1895. Nr. 11.

7) Osler, Hepatic complications of typhoid fever. Edinburgh med. Journ. 1897. II. S. 426.

8) Swain, A contribution to the surgery of hepatic-abscess caused by the bacillus typhosus. British medical Journal. 1898. July 16.

9) Zwei eigene Fälle werden ganz kurz erwähnt von Curschmann (d. Abdominaltyphus. Wien. 1898. S. 195). — Funke theilt in seiner Inauguraldissertation „Zwei Fälle von Leberabscess mit Ausgang in Heilung", Würzburg 1893 einen Fall mit, in welchem im Verlaufe eines Unterleibstyphus Vergrösserung der Leber und Druckempfindlichkeit derselben constatirt wurde, welche sich später allmählich von selbst zurückbildete. Die Diagnose „Leberabscess", die ohne Punction oder Operation auf die beiden genannten Symptome hin gestellt wurde, erscheint um so unsicherer, als z. B. Crespin (Déterminations hépatiques de la fièvre typhoide en Algérie, Gazette des hôpitaux. 1897. S. 1415) 16 Fälle von Typhus mit schmerzhafter Leberschwellung mittheilt, in welchen trotz der schmerzhaften Vergrösserung der Leber kein Abscess angenommen und zum Theil durch Autopsie die Abwesenheit von Abscessen nachgewiesen wurde. — Als Anhalt für die Beurtheilung der relativen Häufigkeit von Leberabscessen bei Typhus theilt Romberg folgende Uebersichten mit: 677 Typhusfälle aus der Leipziger Klinik mit 88 Todesfällen und einem Fall von Leberabscess (l. c.); 3686 Fälle aus dem Hamburger allgemeinen Krankenhause mit 362 Todesfällen, und keinem einzigen Fall von Leberabscess; 927 Sectionsberichte von Typhusleichen aus dem Münchener path. Institut mit 10 Fällen von Leberabscess (Dopfer, Münch. med. Wochenschrift 1888. S. 621). — Die Statistik von Dopfer wurde nun 1891 von Hölscher (Ueber die Complicationen von 2000 Fällen von letalen Abdominaltyphus. Münch. med. Wochenschrift. 1891. S. 43) auf 2000 Fälle erweitert, unter denen sich im Ganzen 12 Fälle von Leberabscess fanden. — Vierhuff berichtet dann über die in den Jahren 1886—1896 im Stadtkrankenhause zu Riga beobachteten Complicationen des Typhus abdominalis (Aerztl. Bericht des Stadtkrankenhauses zu Riga für die Jahre 1886—1896, Riga, N. Kymmel's Verlag. 1897. S. 80) und fand bei 1186 Typhusfällen vier Leberabscesse, von denen einer nach vorübergehender Ausbildung eines Pneumothorax durch Expectoration des Eiters zur Ausheilung kam, doch war die Diagnose

denen jedoch bei dreien (Klebs und Bückling) nur der Sectionsbefund mitgetheilt ist. So klein dieses Material auch ist, so erlaubt es doch einige wenige Punkte zu erkennen, die Interesse verdienen.

Die Entstehungsweise des Leberabscesses wurde in acht Fällen auf dem Sectionstisch ermittelt. Bei dem Objecte der Klebsschen Beobachtung lagen typhöse Ulcerationen der Gallenwege vor, in den übrigen secirten Fällen handelte es sich um eine eitrige Pfortaderthrombose, die sich in die Leber hinein erstreckte. Es spricht nun Vieles dafür, dass auch in den beiden geheilten Fällen der Leberabscess einer Thrombose der Pfortader und embolischer Verschleppung septischer Thrombentheile in die Leber seine Entstehung verdankt.

Das erste Auftreten der Complication war ein durchaus plötzliches und ging mit acutem Anstieg der vorher normalen Temperatur, mit plötzlichen heftigen Schmerzen in der Lebergegend bei unserem Patienten, mit initialem Schüttelfrost bei dem Swain'schen einher. Das sind die Erscheinungen, die wir auch sonst bei der Pylephlebitis suppurativa beobachten, und die wir deuten als Ausdruck der Aussaat vorher unbemerkt gebildeten septischen Thrombenmaterials in die Leber hinein.

Auch in den Fällen von Asch und Bernard, von Romberg und Lannois kam ein solcher acuter Beginn mit Schüttelfrost zur Beobachtung, und sein Substrat wurde nachher bei der Section in den Pfortaderthromben gefunden, der seine Emboli abbröckeln liess. Wir werden nicht fehlgehen, wenn wir auch in den geheilten Fällen die gleichen Symptome auf die gleiche Weise erklären. Allerdings, eine vollkommene Thrombose des Pfortaderstammes können wir bei den geheilten Patienten nicht annehmen, denn eine völlig ausgebildete Pylephlebitis suppurativa verläuft wohl immer letal. Dass aber eine Thrombose einzelner Pfortaderäste vorgelegen habe, erscheint möglich und wahrscheinlich.

Die bakteriologische Untersuchung des Eiters wurde drei Mal bisher bei Leberabscessen durch Typhus ausgeführt und ergab drei Mal Typhusbacillen, in Mischung mit anderen Bacillen, mit

---

des Leberabscesses in diesem Falle nur eine Wahrscheinlichkeitsdiagnose. — Osler (Hepatic complications of typhoid fever. Edinburgh, Medical Journ. 1897. II. S. 426) erwähnt, dass in China Alexander Jamieson (China Imperial Customs Medical Report, Shanghai, 37. issue 1891) einen Fall von Leberabscess nach Typhus beobachtete. Doch hält Osler selbst nach der Beschreibung des Sectionsbefundes es für wahrscheinlich, dass es sich nicht um einen typhösen, sondern um einen dysenterischen Leberabscess gehandelt habe.

Staphylococcus pyogenes aureus in dem Swain'schen Fall, mit nicht näher bezeichneten Kokken und Bacillen in dem von Lannois, mit Streptokokken in dem unseren. Es ist schwer zu sagen, wieviel bei der Erzeugung der Eiterung die Eberth'schen Bacillen, wieviel die Eiterkokken verschuldeten. Dass aber die Typhusbacillen bei der Erzeugung des Leberabscesses zum mindesten einen gewissen Antheil hatten, das darf mit Rücksicht auf die sonst nachgewiesenen eitererregenden Eigenschaften der Typhusbacillen wohl mit Recht angenommen werden. Sind doch jetzt nicht nur bei Typhusosteomyelitis und Periostitis, sondern auch bei Typhusabscessen in anderen Organen, z. B. Milz und Epididymis Typhusbacillen einwandsfrei nachgewiesen und zwar meist in Reincultur, seltener in Mischung mit gewöhnlichen Eitererregern. — Für die Genese der Typhusosteomyelitis haben nun Ebermaier[1]), Quincke[2]) und Ponfick[3]) die Vorstellung begründet, dass es sich da nicht um eine ausschliessliche Ansiedelung der Bacillen an den betreffenden Punkten handelt, dass vielmehr beim Ablauf des Typhus in den blutbildenden Organen und insbesondere im Knochenmark Typhusbacillen verstreut sind, nun aber an einzelnen (besonders — etwa durch ein Trauma oder andere unbekannte Umstände — prädisponirten Punkten eine besonders intensive Wirkung entfalten können. Thatsächlich konnte Quincke in einer grösseren Zahl von Typhusleichen im Mark verschiedener Knochen Typhusbacillen nachweisen. Man könnte, zumal bei der Uebereinstimmung der bakteriologischen Befunde daran denken, dass die Genese der zur Heilung gekommenen Leberabscesse nach Typhus eine ähnliche ist.

Doch weist der plötzliche, meist mit Schüttelfrost einsetzende Beginn, der bei der Ausbildung von Typhusculturen im übrigen Körper besonders denen am Knochensysteme sich nicht in dieser Weise findet, wie oben dargelegt, zu deutlich darauf hin, dass die Entstehung in den geheilten Fällen dieselbe ist wie die, welche bei den Secirten nachgewiesen wurde: Thrombose der Pfortaderwurzeln und Embolie.

Der Zeitpunkt des Auftretens der Abscesse in der Leber scheint mit dem Verhalten der Typhusmetastasen im übrigen Körper übereinzustimmen. Wenn es berechtigt ist, den Beginn der Abscessbildung auf den Tag des plötzlichen Fieberanstiegs mit Schüttelfrost

1) Ebermaier, Ueber Knochenerkrankungen bei Typhus. Deutsch. Archiv f. klinische Med. Bd. 44. 1889.

2) Quincke, Zur Pathologie des Abdominaltyphus. Typhusbakterien im Knochenmark. Berliner klin. Wochenschrift. 1894. Nr. 15.

3) Ponfick, Ueber Metastasen und deren Heilung. Berliner klin. Wochenschrift. 1894.

zu verlegen, so erfolgte er in dem Fall von Asch und Bennard am 24. Tage, in dem Romberg'schen am 27. Tage, in dem von Lannois in der 7. Woche des Typhus, in dem Swain'schen in der 8. Woche und in unserem am 65. Krankentage, in den letztgenannten drei Fällen in der Reconvalescenz, nachdem die Temperatur schon kürzere oder längere Zeit normal gewesen war. — Auch die Typhusosteomyelitis entwickelt sich am häufigsten „bei Kranken, die sich in der Reconvalescenz befinden und schon 1—2 Wochen fieberlos waren" (Klemm[1]), doch kommt auch ein früheres Auftreten vor.

Die Symptome des Leberabscesses nach Typhus scheinen sich — abgesehen von der oben besprochenen Art des Beginns — nicht von denen der sonstigen Leberabscesse zu unterscheiden, und wir haben um so weniger Anlass, hier darauf einzugehen, als die tropischen Leberabscesse uns zur Beschäftigung mit der Symptomatologie nöthigen werden. Icterus ist nur in dem Romberg'schen Falle zur Beobachtung gekommen.

Als Romberg seine Arbeit schrieb, waren die Fälle von Leberabscess nach Typhus, die überhaupt beobachtet waren, alle zur Section gekommen. Inzwischen sind zwei Fälle durch Operation geheilt, und es fragt sich, ob weiterhin diese seltenen Fälle von Leberabscess nach Typhus öfters als bisher der chirurgischen Therapie sich zugänglich erweisen werden. Es wird das davon abhängen, ob die Eiterung meistens in Form multipler kleiner oder isolirter grosser Abscesse auftritt. Leider scheint gerade die eitrige Pfortaderthrombose, deren ursächliche Bedeutung wir kennen lernten, mit Vorliebe zum Entstehen multipler Abscesse in der Leber Anlass zu geben. Bezeichnende Beispiele liefern die Fälle von Romberg, von Asch und Bernard, von Bückling und von Lannois. Gegen multiple kleine Abscesse oder Eiterherde, die vielfach verästelt gangartig die Leber durchsetzen, ist die chirurgische Therapie natürlich machtlos.

1) Klemm, Die Knochenerkrankungen im Typhus. Archiv für klinische Chirurgie. Bd. 46. 1893.

Vgl. Ebermaier's Krankengeschichten l. c.

V.

Mittheilungen aus Peking.[1]) Nr. 4.

Ueber tropische Leberabscesse.

Von

Dr. Georg Perthes,

Privatdocent an der Universität Leipzig und 1. Assistenzarzt der chirurg. Univ.-Klinik, früher Oberarzt im 6. ostasiat. Feldlazareth.

Von fast allen Autoren, die sich mit unserem Thema beschäftigt haben, wird hervorgehoben, dass die Eingeborenen in den Tropen ganz unvergleichlich viel seltener von Leberabscess befallen werden als die eingewanderten Europäer.[2]) Trotzdem das Klima von Nordchina kein eigentlich tropisches ist, machten wir dort eine ähnliche Erfahrung. Es gingen im Frühjahr 1901 dem Feldlazareth 6 in Peking drei deutsche Soldaten mit tropischem Leberabscess zu und auch die Mittheilung Haasler's[3]), der in Tientsin während der Dauer der Expedition fünf Sectionen von Leberabscessen nach Dysenterie machte, beweisen, dass diese Affection auch sonst in dem Expeditionscorps wiederholt gesehen worden ist. Dagegen konnten wir unter einer Zahl von über elfhundert ausserhalb des Lazarethes von uns behandelten Chinesen, einer Zahl, die die der Aufnahmen in das Lazareth 6 nicht unbeträchtlich überstieg, keinen einzigen derartigen Fall beobachten.

Im Allgemeinen wird diese Prädisposition der Europäer auf das üppigere Leben und ganz besonders auf den Abusus alcoholicus zurückgeführt. Die drei Soldaten aber, welche wir an der klimatischen Lebereiterung erkrankt sahen, waren keineswegs Potatoren und ebensowenig waren „reichliche Mahlzeiten mit Genuss von stark gewürzten

1) Vergleiche die Anmerkung zu Mittheilung Nr. 1.

2) Vgl. Sachs, Operative Behandlung der Leberabscesse. Archiv f. klin Chirurgie. Bd. 19. — Smits, Chirurgie d. Leberabscesses, Archiv f. klin. Chirurgie. Bd. 61.

3) Haasler, Ueber Folgeerkrankungen der Ruhr. Deutsche med. Wochenschrift. 1902. Nr. 2 und 3.

Speisen" bei ihnen an der Tagesordnung! Es stimmt diese Beobachtung mit der Mittheilung von Windsor[1]) überein, dass auch mässig lebende junge Europäer in Indien in acuter Weise an Leberabscess erkranken, und macht es wahrscheinlich, dass der Alkohol und das üppigere Leben nicht die einzigen Momente sein können, welche diese auffallend verschiedene Prädisposition der Rassen erklären.

Die Frage, ob die Dysenterie als die alleinige Ursache des tropischen Leberabscesses anzusehen ist, eine Frage, die neuerdings dahin erweitert worden ist, ob beide immer durch den gleichen Erreger (die Amoeba coli?) veranlasst werden, konnte durch meine Beobachtungen nicht gefördert werden. In unseren drei Fällen liessen sich im Eiter weder durch mikroskopische Beobachtung, noch durch — freilich nur auf Agar bei Luftzutritt angelegte — Culturen, Bakterien oder Amöben nachweisen, der Eiter erschien bei der bakteriologischen Untersuchung steril. Aber es beweist das ja höchstens die Abwesenheit von aerob wachsenden Bakterien in unseren Fällen, es beweist nicht die Abwesenheit von Amöben, die sich nach Windsor's Mittheilungen erst dann gut nachweisen lassen, wenn der aufgefangene Eiter bei Blutwärme gehalten und bei Blutwärme lebend untersucht wird. Das haben wir versäumt. So waren wir hinsichtlich der ätiologischen Fragen allein auf das Klinische und Pathologische angewiesen. Bei dem einen unserer Kranken fanden sich bei der Section noch unverheilte dysenterische Geschwüre im Colon, wie denn auch Haasler bei allen seinen 5 secirten Fällen schwere dysenterische Dickdarmveränderungen constatirte, bei unseren beiden anderen durch Operation geheilten Patienten dagegen war weder im Beginn noch im weiteren Verlauf der Krankheit ein Symptom der Dysenterie nachweisbar. Sie erkrankten beide ganz plötzlich, ohne dass Durchfälle geschweige denn blutiger Stuhlgang aufgetreten wäre.

Der plötzliche Beginn war bei unserem Kranken I (S. 128) so ausgesprochen, dass dieser die Stunde anzugeben wusste, in der er Nachts mit Schmerzen erkrankte, nachdem er Nachmittags zuvor von Peking nach Tungchou geritten war. Dieser plötzliche rasche Verlauf scheint nach den Angaben der Literatur nicht das Gewöhnliche zu sein. Mehrere Autoren, z. B. Windsor, Howard und Hoover[2]), Haasler[3]) heben das Langsame, Schleichende des Verlaufes beim tropischen Leberabscess als besonders charakteristisch hervor, und nur

1) Windsor, Lancet 1897. Dec. 11. S. 1527.

2) American Journal of medical sciences. 1897. II. S. 272.

3) l. c. S. 47.

Scheube[1]) spricht davon, dass die Krankheit „oft plötzlich mit Frost oder leichten Frostschauern beginnt". In unserem Falle I wurde am zehnten Tage ein über gänseeigrosser Leberabscess mit grossen nekrotischen Leberstücken in dem Eiter operirt.

Bei den beiden anderen Patienten war allerdings der Verlauf weniger acut. Sie verspürten zwar auch an einem bestimmten Tage zum ersten Male Schmerzen in der Lebergegend, waren aber trotzdem noch im Stande, weiter Dienst zu thun, und waren auch zeitweise ganz frei von Beschwerden. Erst zwei Monate nach dem Tage, der als Krankheitsbeginn angesehen werden muss, konnte die Diagnose auf Leberabscess gestellt werden.

Es kam eine Reihe von Symptomen zur Beobachtung, welche als charakteristisch für den Leberabscess bekannt sind. Die Schmerzen waren in allen drei Fällen heftig und wurden mit ziemlicher Bestimmtheit in die Lebergegend, im Falle II jedoch auch in die Gegend der rechten Schulter verlegt. Das Fieber hielt sich in dem rasch verlaufenden Fall I dauernd auf ziemlich beträchtlicher Höhe und wies nur leichte Remissionen auf, bei dem chronisch verlaufenden Fall II wechselten Perioden fast normaler Temperatur mit nicht sehr beträchtlichen Steigerungen, bis schliesslich am Tage vor der Operation unter einem plötzlichen Paroxysmus von Schmerzen in der Leber, Kleinerwerden des Pulses und Erbrechen die Temperatur auf 38,7° stieg.

Die Vergrösserung der Leber war in allen drei Fällen nachweisbar und documentirte sich im Falle III sehr deutlich schon der Inspection erkennbar durch eine ausgesprochene Vorwölbung der rechten unteren Thoraxpartieen. Während hier die Ausdehnung der Leber fast ausschliesslich in der Richtung nach oben erfolgt war, war in den Fällen I und II eine Vergrösserung der Leber sowohl in der Richtung nach oben wie nach unten zu constatiren — eine Beobachtung, die nicht ganz zu der Angabe Pel's[2]) stimmt, dass die Vergrösserung der Leber nur nach oben für den Leberabscess charakteristisch sei. Es mag sein, dass in Folge der oft rasch durch Leberabscess bedingten Zwerchfelllähmung die Ausdehnung nach oben in der Richtung des geringeren Widerstandes leichter und häufiger erfolgt (Langenbuch[3]). Dass sie aber immer nur nach oben erfolge, hat bereits Smits auf Grund vielfacher Erfahrungen bestritten, indem er

1) Die Krankheiten der warmen Länder. 2. Aufl. Jena 1900. S. 547.

2) Pel, Ueber die Diagnose der Leberabscesse. Berliner klinische Wochenschrift. 1890. Nr. 34.

3) Siehe S. 13.

die Verschiedenheiten in der Ausdehnung mehr nach oben oder unten wohl mit Recht in Abhängigkeit bringt von dem verschiedenen Sitze des Abscesses in der Leber. Sehr deutlich konnten wir die Zunahme der Lebervergrösserung von Tag zu Tag in Fall I und II beobachten und dadurch eine Indication gewinnen, die geplante Operation nicht länger hinauszuschieben. Als Symptome der entzündlichen Reizung der Pleura diaphragmatica ist wohl der trockene Husten anzusprechen, der sich in Fall I in quälender Weise geltend machte, denn eine Ursache für sein Auftreten war an den Lungen nicht zu finden, und er verschwand unmittelbar nach der Entleerung des Abscessses.

Von den Symptomen, welche für Leberabscess als charakteristisch gelten, haben wir zwei vermisst. Die schmerzhafte Spannung des Musculus rectus der rechten Seite war in unseren Fällen nicht vorhanden, im Gegentheil, der Leib war weich und bei den mageren Patienten sehr gut auch in der Tiefe zu palpiren. Nur dann spannte sich der rechte Rectus reflectorisch, wenn man versuchte, unterhalb des rechten Rippenbogens den unteren Leberrand direct abzutasten.

Das Fluctuationsgefühl in den Intercostalräumen, auf das vielfach besonderer Werth gelegt wird, ist ein Symptom, welches für einen grossen, der Bauchwand direct anliegenden Abscess Bedeutung haben mag — es wird sicher vermisst werden, wenn der Abscess noch in Bildung begriffen ist, oder noch eine einige Centimeter dicke Schicht von Lebergewebe den Abscess von der Bauchwand trennt. Wir haben in dem oben mitgetheilten Fall von Typhusleberabscess die Leber nach Eröffnung der Abdominalhöhle abpalpirt, um den Sitz des vorher durch Probepunction in ca. 6 cm Tiefe festgestellten Abscesses zu ermitteln, waren aber bei dieser directen Palpation nicht im Stande, Fluctuation zu fühlen. Insbesondere traf für diesen Fall nicht ein, was Langenbuch [1]) schreibt „Die Fluctuation des Abscesses hat ihre Eigenart, sie ist nicht die einer Cyste wie z. B. der prallgefüllten eines Echinococcus, sondern gleicht eher der Empfindung der Finger, wenn sie einen schlaffwandigen, mit einem ölig schleimigen Fluidum, etwa flüssigem Schweineschmalz, wie Béhier sagt, erfüllten Sack palpiren". Im Gegentheil der fühlende Finger fühlte an der Stelle des Abscesses eine erheblich vermehrte Resistenz, die sich sehr deutlich von dem übrigen weicheren Lebergewebe abhob und der Einstich in die Leber an der Stelle dieser vermehrten Resistenz

1) Langenbeck, Chirurgie der Leber. Bd. I. S. 283, Deutsche Chirurgie. Lief. 45c.

bewies dann, dass sie der Eiterhöhle entsprach. Wenn das bei unmittelbarer Betastung der Leberoberfläche in eröffneter Bauchhöhle der Fall war, um wieviel weniger würde man bei Palpation durch die Intercostalmusculatur jene weiche Fluctuation haben erwarten dürfen!

Ein Symptom, das in unseren drei Fällen sehr markant auftrat, scheint — soviel ich sehe — noch nicht die Beoachtung gefunden zu haben, die ihm sicherlich für manche Fälle zukommt, ich meine die Aenderung des Athmungstypus. Die Athmung wurde eine rein costale, die Zwerchfellathmung war vollkommen aufgehoben und zwar in solchem Maasse, dass an den Bauchdecken im Epigastrium, wo normaler Weise bei der Inspiration eine leichte Vorwölbung zu Stande kommt, eine beträchtliche inspiratorische Einziehung zur Beobachtung kam. Die Athmungsfrequenz war dabei gesteigert, die Patienten leicht dyspnoisch.

Zwei Erklärungen sind für dieses Symptom möglich. Entweder man kann annehmen, dass die Patienten mit Rücksicht auf die Schmerzen, welche der Druck des sich contrahirenden Zwerchfells auf die Abscessleber ausübt, activ aber unwillkürlich die Zwerchfellaction ausschalten — oder man nimmt an, dass durch Betheiligung des Zwerchfells an dem Entzündungsvorgang in der Leber eine Zwerchfelllähmung zu Stande gekommen ist. Mehreres deutet auf die Richtigkeit der letzteren Auffassung hin. Der trockene Husten, der mit dem Momente der Eiterentleerung verschwindet, ist ein Symptom der Reizung der Pleura diaphragmatica und damit auch der Betheiligung des Zwerchfells an den Entzündungserscheinungen. Auch das Zustandekommen eines Pleuraexsudates durch Fortleitung der Entzündung von der Leber aus (Fall II und III) ist ohne Alteration des Zwerchfells nicht wohl denkbar. Noch mehr spricht aber Folgendes dafür: Handelte es sich nur um eine active Ruhigstellung des Zwerchfells, so würde auch das Epigastrium bei der Athmung ruhig bleiben. Die leichte aber sehr deutliche passive Einziehung der Bauchdecken in der Phase der Inspiration weist aber auf ein passives Hochgezogenwerden des Zwerchfells und damit auf eine Zwerchfellparese hin. — Es stimmt auch diese Erklärung durchaus zu den als richtig angenommenen Anschauungen. Die Vorwölbung, die die Zwerchfellkuppe bei hoch in der Leber gelegenen Leberabscessen erfährt, wird jetzt nicht mehr so erklärt, dass die sich vergrössernde Leber das Zwerchfell hinaufdränge, sondern vielmehr durch die Annahme, dass bei einer rasch sich ausbildenden Zwerchfelllähmung der negative Druck im Pleuraraume, dem ein positiver im Abdomen gegenübersteht, eine Vorwölbung des Zwerchfells nach oben zur Folge haben

muss und dass die mit dem Zwerchfell durch Adhäsion und Bänder verbundene Leber demselben nach oben folgt (Langenbuch)[1].

Die genannte Veränderung des Athmungstypus ist in den Arbeiten über Leberabscess kaum erwähnt. Langenbuch, Sachs, Smits, Pel z. B. berichten nichts davon, und nur Scheube sagt: „die Athmung ist gewöhnlich beschleunigt und zeigt vorwiegend costalen Typus". Howard und Hoover allerdings machen ausführliche Mittheilungen über die rasche Betheiligung des Zwerchfells beim Leberabscess, sie konnten seine Lähmung daran erkennen, dass der Eiter nach der Incision nicht bei der Inspiration sondern bei der Exspiration ausströmte, und sie erklärten diese Erscheinung durch die Befunde am Zwerchfell bei der Autopsie. Dass man aber schon vor der Eröffnung des Abscesses, zum mindesten manchmal, diese Zwerchfelllähmung an den passiven Bewegungen der Bauchdecken erkennen kann, erwähnen sie nicht. Und doch war dieses Symptom eines, was uns unter allen mit am frühesten auffiel und die Diagnose des Leberabscesses nahelegte, noch ehe dann die rasche Zunahme des Lebervolumens von Tag zu Tag auf die Vornahme der Probepunction und Operation hindrängte.

Um den Sitz des Eiterherdes genauer zu localisiren, erinnerten wir uns an ein Symptom, auf das von Bergmann beim Hirnabscess, besonders dem otitischen, aufmerksam gemacht hat. „Fast immer steigert sich der Kopfschmerz oder tritt, wenn er gerade nicht vorhanden war, sofort hervor, sowie man auf die über ihm oder in seiner Nähe gelegene Schädelstelle klopft, eine Percussion, die ich für ausserordentlich wichtig halte". Dieser Satz kann mutatis mutandis genau auch auf den Leberschmerz angewendet werden. Wie es scheint, ermöglicht die Prüfung mit der kurzen Percussion eine viel genauere Localisation des Herdes, als es mit der einfachen Prüfung der Empfindlichkeit auf Druck der Fall ist. Wenigstens waren wir mit Hilfe dieses Symptoms drei Mal im Stande, gleich bei der ersten Probepunktion den Eiterherd richtig zu erreichen.

Endlich fiel dem die Blutuntersuchung vornehmenden Bakteriologen Herrn Oberarzt Mayer in zwei Fällen auf, dass die Zahl der weissen Blutkörperchen sehr stark vermehrt war. In der Curschmann'schen[2] Klinik in Leipzig wird nun seit einigen Jahren der

1) l. c. S. 285.

2) Curschmann, Zur diagnostischen Beurtheilung der vom Blinddarm und Wurmfortsatz ausgehenden, entzündlichen Processe. Münchener med. Wochenschrift. 1901. Nr. 48.

Feststellung beträchtlicher Leukocyten für die Diagnose von uneröffneten Eiterherden insbesondere bei der Perityphlitis Werth beigemessen. Es wäre möglich, dass der Zählung der weissen Blutkörperchen und Feststellung einer bedeutenderen Vermehrung grade für die Diagnostik sonst verborgener Leberabscesse als unterstützende Mittel von Bedeutung werden könnte. Wir konnten jedoch mangels eines Thoma-Zeiss'schen Zählapparates in Peking der Frage nicht näher treten.

Die Probepunction ganz zu vermeiden und sie, wie Kehr[1]) will, ganz durch eine Probeincision in Schleich'scher Anästhesie zu ersetzen, halte ich nicht für möglich. Denn nicht immer weiss man bestimmt, wo man den Abscess zu erwarten hat, und die Diagnose seines Sitzes bleibt auch in den Fällen, in denen die Empfindlichkeit an circumscripter Stelle besonders auf Percussion so ausgesprochen ist, wie in unseren Fällen, immer mehr oder weniger eine Wahrscheinlichkeitsdiagnose.

Eine Punction kann man ohne Schwierigkeiten an mehreren Stellen wiederholen, wenn man an der ersten keinen Eiter fand, während es umständlicher und weniger empfehlenswerth ist, eine ganze Reihe von Incisionen bis auf die Leber nebeneinander anzulegen. Ausserdem ist die Punction, wenn der Leberabscess nicht ganz an der Oberfläche liegt, auch nach der Freilegung durch Schnitt doch nicht zu entbehren, denn schwerlich wird es zu rathen sein, wenn der Schnitt die blanke Oberfläche der Leber freilegt, das Messer oder den Thermocauter in die Leber einzusenken, ohne dass vorher die Hohlnadel die Anwesenheit des Abscesses grade an der bestimmten Stelle bewiesen hat. Allerdings erkennt Smits[2]) in einer neueren grösseren Arbeit über die Chirurgie des Leberabscesses die Schädigungen an, die eine Probepunction unter Umständen herbeiführen kann, den Austritt von Eiter in den Stichcanal und in die Peritonealhöhle, die Blutung aus grösseren Aesten der Vena portarum, die Verwundung eines in nächster Nähe gelegenen Organes, aber er schliesst daraus nicht, dass die Probepunction ganz zu verbannen ist, sondern nur, dass erstens tiefe Punctionen des linken Leberlappens und nahe am Leberrande zu unterlassen sind und am besten auch weniger tiefe Punctionen in dieser Gegend nur nach vorheriger Freilegung vorgenommen werden, und zweitens, dass man an die erfolgreiche Probepunction die Operation direct anzuschliessen hat. Dem ist unbedingt zuzustimmen.

1) v. Bergmann, Handb. der prakt. Chirurgie. 1900. Bd. III. 1. Hälfte Seite 489.

2) Archiv f. klin. Chirurgie. Bd. 61.

Als Methode der Operation des Leberabscesses wird mehr und mehr die Punctionsdrainage zu Gunsten der Schnittmethode verlassen, und oft (vergl. Madelung[1]), Smits (l. c.) sind die Gründe dargelegt, die zu Gunsten des letzteren Verfahrens sprechen. Der Hauptgrund bleibt der, dass die durch einen Punctionskanal gegebene Oeffnung zu enge ist. Die Erfahrung in Fall I brachte das sehr deutlich zur Anschauung, sowohl bei der Operation als ganz besonders in der Zeit der Nachbehandlung gingen aus der Abscesshöhle so grosse nekrotische Stücke von Lebergewebe ab, dass auch die Incisionsöffnung nur eben gross genug war, um dem am sechsten Tage nach der Operation entleerten Stück den Austritt zu gestatten. Einen Drainageschlauch in einer Punctionsöffnung würde ein solches Stück niemals passirt haben. — Dass es nothwendig ist, die Leberoberfläche — wenn Adhäsionen noch nicht bestehen — an der Bauchwand vor Eröffnung des Abscesses zu fixiren, dass der „rapide" Einstich in die Leber (Little) ohne Rücksicht auf Verwachsungen den Principien der Chirurgie widerspricht und gefährlich ist, das ist wohl jetzt allgemein anerkannt — ich verweise auf die Ausführungen Langenbuch's und Madelung's — und die Wahl bleibt wesentlich zwischen der zweizeitigen und der einzeitigen Schnittmethode. In unseren vier Fällen — ich ziehe hier den Typhusabscess mit in Rechnung — wurde einzeitig operirt, zwei Mal, weil schon Adhäsionen da waren, zwei Mal, weil wir unter unseren Augen die Zunahme des Lebervolums von Tag zu Tag und damit die rasche Vergrösserung des Abscesses constatirt hatten. Es erschien da ein weiteres Zuwarten bis zur Verwachsung der Peritonealblätter nicht unbedenklich, auch wenn man den durch Schmerz und Dyspnoe gequälten Kranken diesen Aufschub hätte zumuthen wollen. Es ist sicher sehr richtig, dass „die zweizeitige Methode jedenfalls für die Leberabscesse nicht als Normalmethode wird erklärt werden dürfen" (Madelung).

Bei unseren 4 Operationen war in jedem Fall Rippenresection nothwendig, um den im rechten Leberlappen gelegenen Abscess anzugreifen. In beiden Fällen, in denen Adhäsionen fehlten, wurde nach dem Freilegen[2]) der Leberoberfläche die Leber an der Bauchwand fixirt,

---

1) Madelung, Handb. d. spec. Therapie innerer Krankheiten. Herausgegeben v. Penzoldt u. Stintzing. Bd. IV. S. 944.

2) Trotzdem wir, der Lage der resecirten Rippen entsprechend, erwarten mussten, den Complementärraum der Pleura zu passiren, stiessen wir doch nach der Resection der Rippe auf das unmittelbar angelagerte Zwerchfell. Wahrscheinlich wurden bei der Incision des inneren Rippenperiostes gleichzeitig die durch den Hochstand der Zwerchfellkuppe fest aneinander gepressten und

durch Seidennähte, welche die Lebersubstanz und Glisson'sche Kapsel, Zwerchfell und Intercostalmusculatur fassten, und dann der Einschnitt in die Leber mit dem Messer gemacht. Vielleicht ist es zweckmässiger, so wie Smits empfiehlt, vor dem Annähen der Leber den Abscess durch Punction zu entleeren, da dann die Zerrung der Nähte bei der Incision und bei Verschiebung der Leber nach der Entleerung des Abscesses weniger wahrscheinlich ist. Doch haben unsere vor der Eröffnung angelegten Nähte gehalten, und ein Einfliessen von Eiter in die Abdominalhöhle haben wir nicht zu beklagen gehabt.

Die Heilung erfolgte bei den geheilten beiden Fällen von tropischem Leberabscess ziemlich rasch, im Verlauf von vier, bezw. sechs Wochen. Als Todesursache in dem ad exitum gekommenen Falle sind die multiplen Abscesse anzusehen, die sich neben dem drainirten noch vorfanden, daneben die Schwächung des allgemeinen Kräftezustandes durch die Dysenterie.

Gewiss werden derartige Verhältnisse öfters den Erfolg einer Operation vereiteln. Die Operation deshalb aber nur für Ausnahmefälle zu reserviren und wesentlich auf die bereits dem Durchbruch durch die Bauchdecken nahegekommenen Abscesse zu beschränken wie Haasler[1]) es auf Grund seiner Sectionen thun zu müssen glaubt, scheint mir weder mit Rücksicht auf die Literatur[2]), die so zahlreiche günstige Operationsergebnisse berichtet, noch durch die eigenen Erfahrungen geboten.

Selbst wenn neben einem grösseren noch mehrere kleinere Abscesse vorhanden sind, wird man dem Patienten durch die Drainage des grössten Eiterherdes nur nützen können, zumal eventuell kleinere benachbarte Abscesse später in die eröffnete Höhle spontan perforiren können. In jedem Falle, in dem die Symptome den Verdacht auf das Vorhandensein eines Leberabscesses nahelegen, halte ich den Versuch der Ermittelung seines Sitzes hauptsächlich mit Hilfe der Probepunction und bei positivem Ergebniss die Incision und Drainage des Eiterherdes für zweckmässig.

---

aneinander adhärenten Pleurablätter mit durchtrennt. Dieses unbemerkte Passiren des Complementärraumes der Pleura hat Nachtheile nicht gehabt, da Lufteintritt in den Pleuraraum bei dem Hochstand der Zwerchfellkuppe unmöglich war, und unmittelbar nach der Durchtrennung des Zwerchfells und Freilegung der Leberoberfläche die zur Fixation der Leber angelegten Nähte, ausser dem Zwerchfell Pleurablätter, Rippenperiost und Intercostalmuskeln mit fassten.

1) Haasler l. c.

2) Vgl. z. B. Smits l. c.

Krankengeschichten.

I. Kanonier G., 23 Jahre alt, ritt am 28. Mai 1901 bei grosser Hitze von Peking nach Tungchou. In der Nacht erkrankte er mit heftigen Schmerzen in der rechten Seite, so dass er weder auf dem Rücken noch auf der rechten Seite liegen konnte. Vom 1. Juni auf der inneren Abtheilung des Feldlazareths. Andauernd heftige Schmerzen in der Lebergegend. Temperatur schwankt zwischen 38,4° und 40,0°. Da gleichzeitig eine rasch zunehmende Vergrösserung der Leber, besonders nach oben in den seitlichen Partieen constatirt wurde, so wurde Patient am 6. Juni auf die chirurgische Abtheilung verlegt.

Status: Patient macht einen schwerkranken Eindruck. Temperatur 39,6°, Pulsfrequenz 116. Hautfarbe und Conjunctiven ganz leicht icterisch, doch wird im Urin Gallenfarbstoff nicht gefunden. Athmung sehr frequent, coupirt. Der Typus der Athmung ist ein rein costaler, die Zwerchfellathmung ist vollkommen aufgehoben. Auch scheint die rechte Seite des Thorax sich etwas weniger an der Athmung zu betheiligen als die linke. Patient klagt über sehr starken Hustenreiz, ohne jedoch Sputum expectoriren zu können. Untersuchung der Lungen ergiebt, abgesehen von der Verschiebung der rechten unteren Lungengrenze (s. u.) nichts Abnormes. Abdomen flach, eher sogar etwas eingezogen, im Allgemeinen nicht empfindlich. Dagegen wird die Palpation unterhalb des rechten Rippenbogens sofort sehr schmerzhaft empfunden und löst eine reflectorische Spannung der Bauchdecken aus. Milz nicht vergrössert. Leberdämpfung überragt den Rippenbogen in der Mammillarlinie um 1 bis 2 Querfingerbreite. Nach oben reicht die Leberdämpfung in der mittleren Axillarlinie bis zur 5. Rippe, in der Mammillarlinie bis in den 4. Intercostalraum. Hinten reicht die Dämpfung zwei Querfinger höher als links. In dem ganzen Gebiet der Leber ist der Schall absolut gedämpft ohne tympanitischen Beiklang. In der seitlichen Rumpfgegend etwa der 7. Rippe entsprechend ist die Percussion enorm schmerzhaft. Bei Untersuchung des Blutes schienen Herrn Oberarzt Dr. Mayer (ohne Zählung!) die weissen Blutkörperchen an Zahl sehr stark vermehrt zu sein. — Operation in Chloroformnarkose. Probepunction an der Stelle der grössten Empfindlichkeit auf Percussion im 7. Intercostalraum in der mittleren Axillarlinie ergiebt trübes blutig-seröses Exsudat, dann einzelne Eiterflocken, schliesslich reinen dicken Eiter. Deshalb Resection von 4 cm der 8. Rippe. Es wird nach der Eröffnung des Peritonealraumes die Glisson'sche Kapsel an die Bauchwand angenäht und nun durch Einstich in die Leber eine etwa gänseeigrosse Abscesshöhle eröffnet, aus derselben entleeren sich grössere nekrotische eitrige Brocken und Fetzen, neben dem blutigen Exsudat und Eiter. Der Eiter schien gewissermaassen den Bodensatz in dem blutig serösen Exsudat zu bilden. An die Wundhöhle kommen 2 dicke Drains, die Umgebung wird mit Gaze ausgestopft. Am Tage der Operation fiel die Temperatur zur Norm ab und blieb sich dann dauernd normal, die Schmerzen verschwanden. Die Eitersecretion war mässig, doch gingen in der ersten Zeit nach der Operation noch wiederholt Stücke nekrotischen Lebergewebes ab, das grösste über tauben-

eigrosse am 6. Tage nach der Operation. Am 15. Tage wurden die Drains fortgelassen. Am 20. Juli war die Wunde vernarbt.

Am 2. October 1901 wurde nach beendeter Rückreise in Bremerhaven ausser der reizlosen Narbe entsprechend der 8. Rippe und vereinzelten bronchitischen Geräuschen an der rechten Lunge nur normale Befunde constatirt. — Der bei der Operation gewonnene Eiter wurde an ungefärbten und gefärbten Ausstrichpräparaten mikroskopisch untersucht, ohne dass Mikroorganismen gesehen wären. Ausstriche auf Agar bei Luftzutritt und 37,0° gehalten, blieben steril.

II. Der 24 Jahre alte Seesoldat F. meldete sich am 7. April 1901 krank wegen Stichen, die er beim Athmen rechts unten am Brustkorb empfand, sowie wegen Hitzegefühl, das mit Frösteln abwechselte. Seit zwei Tagen hatte er schon über allgemeines Uebelbefinden zu klagen gehabt. — Die objective Untersuchung ergab weder an diesem noch den folgenden Tagen eine Ursache für die Beschwerden. Die Temperatur war normal, an der Lunge nichts Abnormes, die Leber und Milz nicht vergrössert. Stuhlgang war geformt, erfolgte einmal täglich. Doch hielten die Hitze und die Schmerzen bei tiefem Athmen sowie Hustenreiz an, und es traten vorübergehend leichte abendliche Temperatursteigerungen auf. Deswegen 20. Mai Aufnahme in's Lazareth 6, dabei abgesehen von den leichten Temperaturerhöhungen und leichten Schmerzen in der Lebergegend nichts Abnormes. Eine Vergrösserung der Leber war nicht nachweisbar. Erst am 14. Juni wurde eine geringe Ausdehnung der Leber über dem rechten Rippenbogen und Empfindlichkeit des unteren Leberrandes constatirt. Am 23. Juni steigerten sich die Schmerzen in der Lebergegend anfallartig zu ausserordentlicher Heftigkeit, der Puls wurde kleiner, die Temperatur, die Morgens 37,8 betragen, stieg auf 38,7, es trat Erbrechen ein und das Abdomen erschien leicht aufgetrieben. Am 24. Juni Verlegung zur chirurgischen Station. — Status: Patient blass, mager, klagt über heftige Schmerzen in der rechten Flanke direct oberhalb des Rippenbogens. Temperatur 38,3. Puls klein, frequent. Kein Icterus. Athmung ziemlich oberflächlich von rein costalem Typus. Bei Inspiration tritt eine Einziehung der Abdominalwand auf. Die untere Lungengrenze in der Mammillarlinie auf der 4. Rippe, hinten vier Querfinger breit höher als links. Die Leber überragt nach unten den Rippenbogen um 3 cm. Ein Vergleich mit dem Tags zuvor aufgenommenen Befunde ergiebt eine deutliche Zunahme der Leberdämpfung. Die Palpation des unteren Leberrandes ist empfindlich. Percussion oberhalb des Rippenbogens wird an ziemlich gut umschriebener handtellergrosser Stelle als sehr schmerzhaft angegeben. Die linke Hälfte des Abdomen ist weich, gut zu palpiren. Erbrechen und Aufstossen bestehen nicht. — Operation in Chloroformnarkose. Probepunction zunächst im 5. Intercostalraum in der vorderen Axillarlinie ergiebt keinen Eiter, sondern wenig gelb-röthliches, leicht getrübtes Exsudat (Pleuraexsudat). Nun Probepunction an der vorher ermittelten Stelle der grössten Empfindlichkeit im 9. Intercostalraum in der anderen Axillarlinie. Ergebniss: dickflüssiger Eiter. Resection der beiden benachbarten. Nach Durchtrennung der nächsten Schicht zeigt sich, dass feste Adhäsionen zwischen Leber und Peritoneum parietale und wohl auch zwischen beiden Pleurablättern

bestehen. Einschnitt in die Leber. Entleerung von etwa 200 ccm dicken Eiters. Die Untersuchung des Eiters hatte dieselben negativen Ergebnisse wie in Fall I. — Die Temperatur blieb vom Tage der Operation an normal, doch traten vier Tage nach der Operation heftige Durchfälle auf. Der Stuhlgang war dünnbreiig, enthielt jedoch niemals Blutbeimengungen. Die Durchfälle hielten 10 Tage an. Am 5. August konnte Patient als Reconvalescent mit geheilter Wunde abgegeben werden.

III. Der 25 Jahre alte Musketier S. erkrankte Ende April bei einer Expedition in's Gebirge mit Schmerzen der rechten Seite und Verstopfung. Die Schmerzen waren zeitweise so heftig, dass er nicht laut sprechen konnte. Doch that Patient nach vorübergehender Besserung noch Dienst. Am 27. Juni dem Lazareth überwiesen. Temperatur 39,8°. Schmerzen in der Lebergegend und unterhalb derselben. Rechts hinten am Thorax feuchtes Rasseln. Husten und spärlicher Auswurf. 3 diarrhoische Stühle pro Tag. 3. Juli: Starke Spannung des Leibes. Gegend des Colon descendens stark druckempfindlich. Stuhlgang zehnmal täglich, diarrhoisch aber ohne Blutbeimengungen. 9. Juli. Wegen starker Zunahme der Schmerzen in der Lebergegend und Ausbreitung der Leberdämpfung nach oben, besonders rechts hinten unten am Thorax, wird Patient zur chirurgischen Station verlegt. Die Temperatur, die am 27. Juni bis zum 2. Juli zwischen 39,8 und 38,2 bewegt hatte, war von da an meist normal und wies nur einzelne vorübergehende Steigerungen bis 38,2° auf. 9. Juli. Status: Patient macht einen schwerkranken Eindruck, er ist ziemlich mager, die Gesichtszüge sind schmerzlich verzogen. Temperatur 37,9°, Pulsfrequenz 96, Puls klein. Athmung rein costal und coupirt. Bei der Inspiration wird die Abdominalwand eingezogen. Abdomen weich, nirgends besondere Druckempfindlichkeit unterhalb des Rippenbogens. Milz nicht vergrössert. Obere Lebergrenze in der Mammillarlinie vorne auf der fünften Rippe, geht entlang der fünften Rippe nach hinten oben in die Höhe. Unten schneidet die Leberdämpfung mit dem Rippenbogen ab. In dem Gebiet der Leberdämpfung kein tympanitischer Schall. Hintere obere Grenze im 4. Intercostalraum drei Querfinger breit oberhalb des Angulus scapulae. In den seitlichen Partieen der Lebergegend, entsprechend der 7. und 8. Rippe, bei Percussion sehr ausgesprochene Empfindlichkeit. Spitzenstoss des Herzens 1 cm intramammillär im 4. Intercostalraum. Rechts hinten unten vereinzelte feuchte Rasselgeräusche. Es wird wenig schleimiges Sputum expectorirt. — Operation in Chloroformnarkose. Punction des Thorax im 5. Intercostalraum in der vorderen Axillarlinie ergiebt gelbes seröses, nur wenig getrübtes Exsudat. Eine weitere Punction an der Stelle der grössten Empfindlichkeit in der vorderen Axillarlinie im 8. Intercostalraum ergiebt Eiter. Nach Resection der 8. Rippe und Durchtrennung der Zwerchfellmusculatur erscheint zunächst in der Wunde die blanke Leberoberfläche, dann aber quillt von hinten dickflüssiger Eiter hervor. Man erkennt, dass hier ein Substanzdefect der Leber besteht in der Form eines breiten und tiefen Kraters mit ganz scharfem Rande. Diese Höhle wird durch Resection eines weiteren Stückes der 8. Rippe noch weiter hinten ganz zugänglich gemacht, und es entleeren sich im Ganzen 300 ccm Eiter. Die Untersuchung des Eiters hatte dieselben negativen Ergebnisse wie in Fall I. Die Höhle

hat ungefähr Gänseeigrösse. Sie wird mit zwei starken Gummidrains und Gaze drainirt. Patient erholte sich zunächst von dem Eingriffe gut, die Temperatur hielt sich zwischen 36,0° und 37,0°. Auch nach der Operation bestand jedoch weiter Durchfall, und es enthielt der braune breiige Stuhl zuweilen kleine Blutspuren. Am fünften Tage nach der Operation musste ich die Beobachtung des Kranken wegen meiner Abreise von Peking aufgeben. Nach Mittheilung des behandelnden Collegen Herrn Oberarzt Dr. Wiesinger ist er am 26. Juli 1901 gestorben. „Die Obduction ergab: Zahlreiche dysenterische Geschwüre verschiedenen Stadiums im ganzen besonders oberen Theil des Dickdarms und multiple Abscesse der Leber, deren grösster durch die Operationswunde drainirt ist. Doch waren daneben noch kirsch- bis walnussgrosse meist nahe der oberen Convexität vorhanden. Ausserdem hatte sich ein kleines rechtsseitiges Empyem entwickelt.“—„Der Tod erfolgte nach starker Abmagerung und blutigen Durchfällen an Herzschwäche. Vorübergehend bestanden Collapstemperaturen, dann auch wieder Fieber. Ein weiterer Eingriff ist nicht mehr vorgenommen, verbot sich auch wohl durch den schlechten Kräftezustand.“

VI.

Mittheilungen aus Peking.[1]) Nr. 5.

Ueber Spalthand.

Von

Dr. **Georg Perthes,**

Privatdocent an der Universität Leipzig und 1. Assistenzarzt der chirurg. Univ.-Klinik, früher Oberarzt im 6. ostasiat. Feldlazareth.

(Mit 5 Abbildungen im Text und Tafel II, Fig. 1—8.)

Als „Spalthand" wird nach Kümmel[2]) diejenige Missbildung bezeichnet, bei welcher unter theilweisem oder völligem Defect des mittleren, resp. der mittleren Finger ein bis in den Metacarpus oder bis an den Carpus reichender Spalt die Hand in zwei Theile trennt. Eine ganz analoge Missbildung des Fusses stellt der „Spaltfuss" dar.

Vom ätiologischen Standpunkte ist die Spalthand besonders interessant. So naheliegend wie bei wenig anderen Missbildungen erscheint bei Betrachtung des einzelnen missbildeten Gliedes der Gedanke, dass eine äussere Einwirkung — etwa ein Amnionstrang oder eine Amnionfalte — die Hand bei ihrer Bildung von aussen gespalten oder die Entwickelung in den mittleren Partieen hintangehalten habe. Und doch ergiebt ein Ueberblick über die Summe der beobachteten Fälle Gründe, die darauf hinweisen, dass hier nicht äussere Ursachen, sondern primäre Veränderungen des Keimes die Missbildung zu Stande kommen liessen. Eine bestimmte Entscheidung in dem einen oder anderen Sinne, so wie sie von anderer Seite versucht wird, können wir allerdings nicht geben. Wir kommen bei der Abwägung der vorliegenden Thatsachen nicht über „Möglichkeit" und „Wahrscheinlichkeit" hinaus. Aber auch die Möglichkeiten zu erwägen, ist nicht ganz müssig, denn wir gewinnen dadurch Gesichtspunkte, unter denen die bekannten Thatsachen zu betrachten und neue zu sammeln sind.

1) Vergleiche die Anmerkung zu Mittheilung Nr. 1.

2) Um Wiederholungen zu vermeiden, ist das Literaturverzeichniss am Schlusse der Arbeit angefügt.

Ein etwa 35jähriger Chinese in Peking gab an, dass die Difformitäten, die er an allen vier Extremitäten aufwies, seit seiner Geburt beständen und dass seine Mutter mit ähnlichen Missbildungen behaftet sei. Die Mutter zu sehen, gelang mir nicht. Der Mann selbst hatte die folgenden Veränderungen an Händen und Füssen: Wie die Photographie (Fig. 1 auf Tafel II) und das Röntgenbild (Fig. 2 auf Tafel II) zeigen, fehlen an der linken Hand der 2., 3. und 4. Finger vollständig, einschliesslich der zugehörigen Metacarpen. Daumen und kleiner Finger sind unverändert. Soweit das Röntgenbild erkennen lässt, scheinen die Handwurzelknochen in normaler Zahl und Anordnung vorhanden. Die Veränderungen der rechten Hand (Röntgenbild II, Fig. 3 auf Tafel II) sind analog, jedoch ist die Difformität insofern hochgradiger, als der durch den Defect der drei mittleren Finger bedingte Spalt bis in den Carpus hinein reicht und die distale Reihe der Carpalknochen zwischen Carpale 1 und 2 auseinanderdrängt. 7 Handwurzelknochen sind auf dem Röntgenbilde (wenigstens auf der Platte bei geeigneter Durchleuchtung) zu erkennen. Ob der nicht sichtbare achte dem Os pisiforme, das so häufig auf dem Röntgenbilde nicht in Erscheinung tritt, oder dem fehlenden Carpale 2 entspricht, ist nicht zu entscheiden. Hochgradiger als links ist rechts die Difformität auch insofern, als auch die letzte Phalanx des kleinen Fingers einschliesslich des Nagels fehlt.

Fig. 1.

Die Defecte an den Füssen (Fig. 4 auf Tafel II) sind noch weit ausgedehnter als an den Händen. Es ist beiderseits nur eine einzige Zehe — die fünfte — mitsammt ihrem Metatarsus vorhanden. Links gehen Tibia und Fibula in normaler Configuration in die Malleolen über. Unter und vor dem Malleolus internus palpirt man einen Knochen, welcher dem Talus entspricht, aber erheblich kleiner als ein normaler Talus ist. Ein Caput tali existirt nicht, und es fehlen Os naviculare, die cuneiformia und

sämmtliche Knochen der 1. bis 4. Zehe. Der Calcaneus ist vorhanden und steht mit dem rudimentären Talus in normaler oder annähernd normaler Verbindung. Das Os cuboideum ist — wenn vorhanden — mit dem Calcaneus verschmolzen, und an dieses schliesst sich Metatarsus V nach vorne an mit drei Phalangen, die eine hakenförmig nach innen sich krümmende kleine Zehe bilden (vgl. Röntgenbild III, Fig. 5 auf Tafel II). — Während also links das Sprunggelenk intact ist, geht rechts die Difformität noch über dieses hinauf und betheiligt auch Tibia und Fibula (vgl. Röntgenbild Fig. 6 auf Tafel II). Die Tibia verjüngt sich nach unten sehr stark und endigt in einem runden daumendicken von unveränderter Haut überzogenen Stumpfe. Aehnlich die in ihrem unteren Abschnitte hinter der Tibia gelegene Fibula, welche wenig tiefer als die Tibia herabreicht. Tibia und Fibula sind durch

Fig. 2a, b, c, d.

einen tiefen bis fast in die Mitte des Unterschenkels reichenden Spalt getrennt, welcher die die Knochen umgebenden Weichtheile in zwei Theile sondert und von normaler Haut ausgekleidet ist. An der Fibula hängt nun der vorhandene kleine Rest des Fusses, eine aus drei Gliedern bestehende Zehe — offenbar die kleine —, welche mit der Rückseite nach unten gekehrt ist, ein Metatarsus, und daran anschliessend eine Knochenmasse von eigenthümlicher Form, welche wegen ihrer Lage an der Fibula wohl richtig als ein mit dem Cuboid verschmolzener Calcaneus gedeutet wird. Dieser ganze Rest eines Fusses ist gegen die Fibula in geringer Ausdehnung zu verschieben.

Zum Gehen sind diese Füsse völlig untauglich. Der Mensch rutscht auf den Knieen umher. Die Function der Hände dagegen ist verhältnissmässig gut. Die beiden Theile der Hummerscheere können einander bis zur Berührung der Fingerspitzen genähert, vor Allem aber sehr weit dorsal- und volarwärts flectirt werden (Fig. 1). Der Mann ist daher im Stande, ohne Schwierigkeit seine Mahlzeit mit den chinesischen Essstäbchen einzunehmen, sowie sich selbst an- und auszukleiden.

Klarer als durch die Beschreibung werden die vorliegenden Verhältnisse durch das beistehende Schema (Fig. 2).

Es handelt sich um beiderseitige Spalthände mit Defect des II., III. und IV. Fingers einschliesslich der zugehörigen Metacarpen, sowie um einen Defect der tibialen Theile beider Füsse, durch den die vier tibialen Zehen, die entsprechenden Metatarsen und Theile des Tarsus beiderseits in Wegfall gekommen sind. Die Defecte sind besonders an den Füssen rechts hochgradiger als links. Am rechten Fusse fehlt auch das unterste Ende der Tibia, während links der Defect im Bereiche des Talus sein Ende erreicht.

In der Literatur liegt die Beobachtung eines ganz gleichen Falles nicht vor. Der hohe Grad der Defecte an den Händen und Füssen, die Form der Fussmissbildungen und vor Allem die Combination der verschiedenen Missbildungen an den vier Extremitäten ist ganz ungewöhnlich.

Eine immerhin auffallende Uebereinstimmung bietet eine Beobachtung Fischer's (35), wenigstens was den Befund am rechten Fuss anlangt, dessen Abbildung der unseren (Fig. 2) vollkommen gleicht. An dem rechten Fuss von Fischer's Patienten fand sich eine analoge tiefgehende Spaltung zwischen Tibia und Fibula, die tibialen Antheile des Fusses fehlten wie bei unserem Patienten; nur die kleine Zehe [1]), mit den entsprechenden Theilen des Metatarsus und Tarsus waren vorhanden und auch gewissermaassen an der Fibula in die Höhe gerückt.

Die Missbildungen an den drei anderen Extremitäten des Fischer'schen Patienten waren different. Es fand sich Defect der grossen Zehe mit Spaltung im Bereich des Metatarsus am linken Fuss, Spaltbildung mit Anlage von sechs Fingern an der rechten Hand an der linken nur ein doppelter Nagel am Zeigefinger, also Andeutung von Polydaktylie.

Im Hinblick auf die Hände unseres Patienten kann es nicht zweifelhaft sein, dass wir unseren Fall in die Kategorie Spalthand einzuordnen haben.

Es sind bisher Beobachtungen von Spalthand oder Spaltfuss oder beidem an 59 Individuen veröffentlicht worden.[2])

---

1) Fischer hält die vorhandene Zehe für die grosse, doch scheint es mir nach dem Vergleich mit dem anderen Fusse desselben Patienten, bei dem auch die grosse Zehe fehlt, und nach der Lage der vorhandenen Zehe an der Fibula nicht zweifelhaft, dass sie, sowie bei unserem Patienten, als die kleine anzusprechen ist.

2) Kümmel (17) stellt die von ihm gesammelten Fälle in einer Tabelle von 64 Nummern zusammen, wobei jede missbildete Extremität eine Nummer aus-

Ob es ein reiner Zufall ist, dass unter diesen 59 Individuen sich vier Angehörige des chinesischen Volkes (Fälle von Paster (24), Thomson (32) 2 Individuen, unser Fall) befinden, das doch sonst relativ wenig Material für klinische Beobachtungen geliefert hat, kann ich nicht entscheiden.[1])

Unter den 59 Individuen finden sich 35 männliche und 14 weiblichen Geschlechts, 10 sind einfach als „Kinder" oder in ähnlicher unbestimmter Weise bezeichnet. Das männlichen Geschlecht scheint also relativ häufiger befallen zu sein.

Der Vergleich der einzelnen gespaltenen Hände und Füsse ergiebt verschiedene Formen, die sich in einer zusammenhängenden Reihe ordnen und als verschiedene Grade derselben Affection auffassen lassen. Als Anfangsglied dieser Reihe wäre Spaltbildung und partieller Defect des Mittelfingers, als Endglied unser extremer Fall zu nennen, bei dem sämmtliche Finger nebst Metacarpen mit Ausnahme von Daumen und kleinem Finger ausgefallen sind. —

Relativ häufig besteht neben der Spaltbildung — wenn überhaupt noch mehr als als 2 Finger erhalten sind — Syndaktylie, z. B. bei Ausfall des Mittelfingers zwischen dem vierten und fünften Finger und auch zwischen Daumen und Zeigefinger, trotzdem sonst im Allgemeinen Syndaktylie zwischen diesen beiden ein ausserordentlich seltenes Vorkommniss darstellt.

Weniger häufig als Syndaktylie werden Andeutungen von Polydaktylie in Verbindung mit der Spaltbildung erwähnt. Das Verhältniss ist dann so, dass von einzelnen scheinbar defecten Fingern noch Rudimente nachweisbar, daneben aber noch ein oder zwei überzählige vorhanden sind (Fälle von Otto (23), Thomson (32), Fischer (35).

Zuweilen kommt eine eigenartige brückenförmige Verbindung im Grunde des Spaltes so zu Stande, dass die erste Phalanx eines im übrigen defecten Fingers quergestellt und mit dem Köpfchen des be-

---

macht. Wie eine Durchsicht der von Kümmel angegebenen Literatur ergiebt, fanden sich diese 64 missbildeten Hände und Füsse an 29, nicht, wie Klaussner ausrechnet, an 33 Individuen. Zu dem Material Kümmel's sind inzwischen Beobachtungen an 30 weiteren Individuen hinzugekommen. Vgl. die Literaturübersicht am Schluss.

1) Dass man — wenn nicht der Augenschein trügt — an den Chinesen in Chili noch häufiger Hände mit Polydaktylie sieht, als in Europa, das ist ausser mir auch anderen Aerzten des deutschen Expeditionscorps, z. B. Oberarzt Börger in Tschang-ping-tschu, aufgefallen. — Eine Götterstatue in den allen Japanreisenden bekannten Tempeln von Nikko (Japan) ist mit typischen Spalthänden und Spaltfüssen gebildet, was doch wohl auch vermuthen lässt, dass der Künstler diese Form einmal am Menschen gesehen hat.

nachbarten Metacarpus (Fälle von Nicaise (22), Guermonprez (12), Roloff (29)) oder auch mit der ersten Phalanx eines benachbarten Fingers (Fall von Friedrich (7)) in knöchener Verbindung ist.

Die in Rede stehende Missbildung betrifft meistens mehr als eine Extremität. Bei den 59 beobachteten Individuen war missbildet:

Eine Hand 11 mal (Fälle von Paulicky (25), Kümmel (17), v. Walther (33), Annandale (2), Klaussner (16) bei 3 Individuen, Guermonprez (12), Dowd (5), Riedinger (28), Joachimsthal (13));

beide Hände 5 mal (Fälle von Chaleux (3) 2 Individuen Nicaise (22), Wipper (34), Klaussner (16));

beide Füsse 9 mal (Fälle von Gentrowicz (11), Guermonprez (12), Roloff (29), Geoffroy St. Hilaire (10), 5 Individuen der von C. Mayer beschriebenen Familie);

beide Füsse und eine Hand 4 mal (Fälle von Ewh (6) C. Mayer (19), 3 Individuen);

beide Füsse und beide Hände 30 mal!! Dabei handelte es sich in diesen 30 Fällen um:

Combination von Spalthänden und Spaltfüssen 20 mal (Fälle von Fronhöfer (8), C. Mayer (19) 5 Individuen, Friedrich (7), Paster (24), Kirmisson (14), Meller (20), Pye (27) Pott (26), Anders (1), De Bout (4), Marchand (18), Morel-Lavallé (21), Thomson (32), Otto (23), Schäfer (30), Scoutetten (31));

Combination von Spaltfüssen mit Randdefecten der Hände 8 mal (Pott (26), Anders (1), Thomson (32), Scoutetten (31) 4 Individuen, Gaillard (9));

Combination von Spalthänden bezw. Spalthand und Andeutung von Polydaktylie mit Randdefecten der Füsse 2 mal (unser Fall und Fischer (35)).

48 mal unter 59 Fällen war mehr als eine Extremität difform.

Dass beim Befallensein nur eines Gliedes stets die Hand das betheiligte war und die Veröffentlichung eines isolirten Spaltfusses noch nicht vorliegt, mag auf zufälligen äusseren Gründen beruhen. Wenn mehrere Extremitäten befallen sind, so sind die Missbildungen an den verschiedenen Gliedern nicht gleichartig ausgebildet.

Annähernde, wenn auch nicht vollkommene Symmetrie besteht meistens zwischen der rechten und linken Seite, während die Difformitäten von Händen einerseits und Füssen anderseits meist grössere Differenzen aufweisen.

Handelt es sich um gleichzeitiges Vorkommen von Spaltfüssen und Spalthänden, so sind meistens die Defecte an den Füssen hochgradiger als an den Händen (in 5 Fällen der Mayer'schen Familie); es kommt jedoch auch das umgekehrte Verhalten vor (Anders (1) der Vater).

Es ist nun bemerkenswerth, dass typische Spaltbildungen an einem Gliede sich mit anderen Difformitäten an den andern Gliedern desselben Individuums combiniren können. Nächst der Combination mit Syndaktylie ist die Combination von Spaltfüssen mit Randdefecten an den Händen die wichtigste. In den acht beobachteten Fällen waren stets die radialen Finger die defecten. Combination von Defecten der tibialen Abschnitte beider Füsse mit Spalthänden ist nur in unserem Falle, Randdefect der ulnaren, bezw. fibularen Seite der Extremität jedoch noch nie in Combination mit Spaltfüssen oder Spalthänden beobachtet worden.

Das gleichzeitige Vorkommen von radialseitigen Randdefecten an den Händen mit Spaltfüssen oder umgekehrt von tibialen Randdefecten mit Spalthänden weist darauf hin, dass es sich da nicht um principiell verschiedene Missbildungen handelt, dass man vielmehr diese Randdefecte als Endglied in der oben angedeuteten Reihe auffassen kann, die mit Defecten am Mittelfinger beginnt.

Dass die Spaltbildung der Hände und Füsse relativ häufig vererblich ist, das ist bekannt (Kümmel (17)). Zwei Punkte sind aber noch nicht ausgesprochen: Dass die Vererbung in der überwiegenden Zahl der Fälle vom Vater auf das Kind erfolgt, sodann dass das Erbe meist in etwas veränderter Form übernommen wird. Von den 59 in Betracht gezogenen Individuen ist bei 24 angegeben, dass sie das Uebel von einem der Eltern übernommen haben.[1]) Vom missbildeten Vater oder durch eine normale Mutter vom Grossvater (Fall Kümmel's (17) haben 19 den Fehler geerbt — (Meyer (19) 12 Individuen, Anders (1) 2 Individuen, Geoffroy (10), Thomson (32), Schäfer (30), Kümmel (17), Scoutetten (31), von der missbildeten Mutter dagegen nur 5 (Scoutetten (31) drei Individuen, Thomson (32), Chaleux (3)) bezw. mit meinem Fall 6. Bei den beiden Kindern, über die Pott (26) berichtet, handelt es sich um Geschwister, die von einem normalen Elternpaar stammen. In keinem einzigen der Fälle, in denen Erblichkeit constatirt ist und genauere Beschreibungen der elterlichen und kindlichen Missbildung vorliegen, ist die Difformität bei den Eltern und dem Kinde die gleiche. Bei dem Sohn

1) Rechne ich meinen Fall hinzu, trotzdem die Angabe des Chinesen uncontrollirt blieb, so erhöht sich die Zahl auf 25.

eines an allen vier Gliedern missbildeten Vaters kann eine Hand vollkommen frei bleiben, während die andere Hand und die Füsse die Spaltbildung aufweisen (Fälle von Mayer (19)), und umgekehrt kann ein Fingerdefect, der bei dem Vater nur an einer Hand besteht, bei den Kindern an beiden Händen auftreten (vgl. Kümmel's (17) Stammbaum). Der Vater von Thomson's (32) Patienten hatte alle fünf Finger an jeder Hand, wenn auch difform ausgebildet, ja es ist an der einen Hand sogar ein überzähliger Metacarpus constatirt; der Sohn hingegen weist einen vollständigen radialen Randdefect beider Hände auf, so dass nur der vierte und fünfte Finger erhalten sind. Es ist also bei der Vererbung der Missbildung sowohl eine Abschwächung wie eine Steigerung beobachtet worden. So wie die Thatsache der Combination der Spaltbildung mit Syndaktylie, mit Randdefecten, mit Polydaktylie die principielle Zusammengehörigkeit dieser Missbildung mit den genannten Formen erkennen lässt, so thun dasselbe auch die Thatsachen der Vererbung. Der Vater einer Frau mit Spaltfüssen hatte an jedem Fusse nur eine fünfte Zehe (Geoffroy Saint Hilaire (10)); der von Anders (1) erwähnte Grossvater, dessen Sohn und Enkel Spaltfüsse und Randdefecte an den Händen aufwiesen, litt an Syndaktylie einer Hand. Die Frau in Thomson's (32) Stammbaum, welche einen spaltfüssigen Sohn, den Vater eines spaltfüssigen Enkels gebar, hatte einen überzähligen Finger an einer Hand. Man wird in diesen Fällen für die in der Form zwar sehr verschiedenen Missbildungen bei den Eltern keine principiell andere Ursache suchen dürfen als bei der Difformität des Kindes, welches das Erbtheil in veränderter Form übernahm.

Dieselben beiden grossen Klassen von Ursachen, die für die Entstehung der Missbildungen überhaupt in Frage kommen, müssen hier in Betracht gezogen werden: die „inneren", auf einer fehlerhaften Beschaffenheit des männlichen oder weiblichen Keimes beruhenden oder die äusseren, welche im Laufe der Entwicklung auf die vorher normale Anlage wirken.

Fassen wir zunächst die letzteren ins Auge. Die Spaltform der Missbildung legt von vornherein den Gedanken nahe, dass eine Falte des Amnion „die freie Spitze der Handanlage, die später den Mittelfinger bildet, in sehr früher Zeit getroffen habe". „Es bildet sich entweder eine Adhäsion an ihm, oder die bereits etwas abgesonderte Fingeranlage weicht aus und die Falte trifft in den Zwischenraum daneben. Der kann dann mächtig durch den Zug und Druck des Amnion vergrössert, vertieft werden. Zu gleicher Zeit werden die benachbarten Fingeranlagen seitlich verdrängt." Das ist die Erklärung, die Kümmel

für die Mehrzahl der Fälle für die wahrscheinlichste hält. Und in der That macht sie das Zustandekommen einer gleichzeitig ausgebildeten Syndaktylie der dem Spalte benachbarten Finger durch Aneinanderdrängung ihrer Anlagen ganz wohl verständlich. Besonders aber rufen, wie schon Kümmel mit Recht hervorhebt, die Fälle, in denen eine Querstellung der Grundphalanx des sonst fehlenden Mittelfingers beobachtet wird (s. o.), direct den Gedanken wach, dass hier der Druck, der den peripheren Theil des Mittelfingers nicht zur Ausbildung kommen liess, den proximalen aus der Längsrichtung in die quere umgelegt und ihn zur Verwachsung mit seinen Nachbarn gebracht hat.

Und doch! — die Thatsache, dass in der Mehrzahl der Fälle von Spalthand mehr als eine Extremität betheiligt ist, spricht gegen diese Erklärung. Es ist ja durchaus möglich, dass eine Falte des Amnion einmal genau die Mittelfingeranlage einer Hand trifft; dass sich aber dasselbe Vorkommniss in genau derselben Weise auf der anderen Seite an symmetrischer Stelle wiederholt, muss als sehr unwahrscheinlich bezeichnet werden. Und nun vollends gar an allen vier Extremitäten. Da kein Grund aufzufinden ist, der zur Faltenbildung gerade an den der Extremitätenanlage gegenüberstehenden Theilen des Amnion führen könnte, so ist die Annahme, dass alle vier Extremitätenanlagen genau in der Mitte durch Amnionfalten gespalten seien, überaus gekünstelt. Und wollte man ein derartiges Zusammentreffen an vier verschiedenen Stellen für einen einzigen Fall einmal gelten lassen, so ist doch die Thatsache, dass von den 59 beobachteten Individuen bei nicht weniger als 30 alle vier Extremitäten befallen waren, mit der genannten Annahme nicht vereinbar.

Ganz dieselben Gründe sind Fronhöfer (8) entgegenzuhalten, der die Erklärung der Spaltbildung an beiden Händen und Füssen durch Spontanamputation als von vornherein gegeben ansieht und daraus folgert, dass die gleichzeitig vorhandene Hasenscharte ebenfalls durch amniotische Adhäsionen bedingt sein müsse. Spontanamputationen an allen vier Extremitäten gleichzeitig sind allerdings beobachtet, dass aber an allen vier Extremitäten gerade die mittleren Finger und Zehen durch umschnürende Amnionstränge herausamputirt werden, ist nur sehr schwer denkbar.

Eine dritte mögliche Erklärung wäre die, dass durch abnorme allgemeine Enge des Amnion die prominentesten Theile der Hand- und Fussanlagen von Druck getroffen und ihre Entwicklung hintangehalten werde. Diese Annahme ergiebt die Möglichkeit des Verständnisses für das gleichzeitige Auftreten an beiden Händen und Füssen. Es erwächst ihr aber die Schwierigkeit zu erklären, wie

ein Druck, der doch nur flächenhaft wirken kann, die Mittelfingeranlagen in tiefgehender Weise schädigen, die in den ersten Embryonalstadien nur um Bruchtheile von Millimetern entfernten Anlagen des zweiten und vierten Fingers aber intact lassen kann. Doch hilft über diese Schwierigkeit die Hypothese Kümmel's hinweg. Nach seiner Vorstellung bildet sich im Beginne der Entwicklung bei abnormer Enge des Amnion und wenig Fruchtwasser eine Adhäsion zwischen dem Amion und den am meisten prominenten Theilen des Fötus, den mittleren Partieen der Extremitätenanlagen. Bei allmählicher Zunahme des Fruchtwassers und dementsprechender Ausdehnung des Amnionsackes werden dann die adhärenten Theile also die mittleren Finger oder einer derselben aus der Handanlage herausgerissen. Gegen diesen zweiten Kümmel'schen Erklärungsversuch, den er selbst allerdings nur für einen kleineren Theil der Fälle aufstellt, lassen sich allerdings dieselben Bedenken wie gegen seine andere Erklärung nicht geltend machen.

Eine besondere Beleuchtung verdienen nun alle Erklärungsversuche unter Beobachtung der Thatsachen der Vererbung. Kümmel sagt: „Spalthand und Spaltfuss sind nicht selten exquisit vererblich" (l. c. S. 45) und weiter „vererbte Missbildungen sind zweifellos endogene" (l. c. S. 61). Trotzdem zieht er bei der Erklärung der fraglichen Missbildung nur exogene Ursachen heran. Ist das berechtigt? Jedenfalls muss K. annehmen, dass ein Theil der Fälle, die in denen Vererbung eine Rolle spielt, auf endogenem Wege, der Rest auf exogenem Wege zu Stande gekommen ist. Ganz die gleichen Formen müssten danach auf ganz verschiedenem Wege zu Stande kommen. Wir sehen nun, dass von den 59 Individuen 24 ihre Difformität nachweisbar durch Erbschaft übernommen haben, und wir müssen zugeben, dass möglicher Weise auch in dem übrigen Theil der Fälle Vererbung eine Rolle gespielt hat. Denn wenn eine normale Mutter die Missbildung ihres Vaters auf ihr Kind übertragen kann (Fall Kümmel's), dann kann die Möglichkeit nicht von der Hand gewiesen werden, dass auch bei den Fällen, in denen die Missbildung bei den Eltern nicht constatirt ist, sie doch in weiter zurückliegenden Generationen vorhanden war. Es würde damit die Möglichkeit einer einheitlichen Erklärung aller Spalthände durch innere Ursachen gegeben sein. Aber sei dem, wie ihm wolle! Mag man die ganze Zahl der Fälle einheitlich erklären wollen oder nicht, für einen beträchtlichen Theil der Fälle ist jedenfalls Erblichkeit nachgewiesen. Für diesen muss eine fehlerhafte Beschaffenheit des Keimes und zwar bei der Uebertragung der Vererbung besonders vom Vater aus vorwiegend des männlichen

Keimes angenommen worden. So fragt es sich denn weiter: Können wir uns eine Vorstellung machen von der Art, wie diese fehlerhafte Beschaffenheit des Keimes zu Stande kommt?

Zweimal findet sich die Angabe, dass der Vater des missbildeten Individuums vor der Zeugung desselben eine Verletzung erlitt, die in ihrer Localisation den Missbildungen des Sohnes entsprach. Scoutetten berichtet über einen Mann, der im Alter von 25 Jahren von einem Gerüst stürzte und dabei sehr bedeutende Verletzungen an Händen und Füssen erlitt. „Sein Sohn hatte nur einen einzigen Finger an jeder Hand und nur grosse und kleine Zehe an jedem Fusse." Seine Enkel und Urenkel wiesen ähnliche Missbildungen, an den unteren Extremitäten Spaltfüsse auf. Klaussner (15) berichtet über einen Knaben mit linksseitiger Spalthand, dessen Vater in seinem 12. Lebensjahre durch den Tritt eines Ochsen eine Verstümmelung der linken Hand in der Weise erlitten hatte, dass ihm Mittelfinger und Ringfinger bis auf kleine Stümpfe verloren gingen.

Der Knabe selbst weist an der gleichen Hand Defect von Mittelfinger und Ringfinger mit Spaltbildung auf. Es könnte in Scoutetten's, wie in Klaussner's Fall Vererbung von Verletzungen vorliegen. Doch ist der Bericht über Scoutetten's Beobachtung zu kurz, um eine Controlle der Thatsache zu erlauben, dass die entstandene Missbildung wirklich der erlittenen Verstümmelung entspricht. Klaussner glaubt, dass in seinem Falle an dieser Thatsache wohl kein Zweifel obwalten könne. Ich glaube das Gegentheil. Denn wie Klaussner beschreibt, und wie die Röntgenbilder zeigen, sind beim Vater Mittel- und Ringfinger unter Erhaltung von kleinen Stümpfen der Grundphalangen verloren gegangen, bei dem Kinde aber fehlen sie völlig, es fehlen auch die entsprechenden Metacarpen, vielleicht sogar Theile des Carpus und es besteht ausserdem noch Syndaktylie von Daumen und Zeigefinger. Da kann von einer vollkommenen Analogie der Defecte bei Vater und Sohn doch keine Rede sein. Auch die Klaussner'sche Beobachtung ist also nicht eindeutig genug, um einen Beleg für die oft zugestandene, öfter in Abrede gestellte Möglichkeit der Vererbung von Verstümmelungen abzugeben. Jedenfalls ist in allen anderen Fällen von Spaltfuss von einem Trauma, das diese erbliche Missgestaltung erzeugt habe, keine Rede.[1])

1) Auch bei dem Stammbaume von Kümmel's Familie mit vorwiegend linksseitigen Spalthänden findet sich freilich Trauma der linken Hand bei dem Stammvater verzeichnet. Als der Mann sich den Mittelfinger der linken Hand abhackte, um sich dem Kriegsdienste zu entziehen, war aber seine Frau, die das mit Entsetzen sah, bereits mit dem spalthändigen Knaben schwanger. Kümmel legt also mit Recht dieser Angabe keine Bedeutung bei.

Die „Vererbung erworbener Eigenschaften“ könnte nun noch in anderer Weise eine Rolle spielen. Es wäre möglich, dass die Spalthand zuerst einmal während der Entwicklung der Frucht durch exogene Ursachen, Folgen der Amnionadhäsionen entsteht, und dass diese einmal erworbene Eigenschaft sich dann weiter vererbt. Doch kann man diese Möglichkeit, die Kümmel (l. c. S. 61) zur Erklärung der Erblichkeit der Missbildungen heranzieht, aus dem Grunde ausschliessen, weil bei dem Kinde ein ausgebildeter Defect da auftritt, wo beim Vater nur eine geringe Difformität vorhanden war, weil auch einseitige Spalthand des Vaters beim Sohne als doppelseitige auftreten kann. Die Annahme der Möglichkeit von Vererbung erworbener Eigenschaften könnte doch nur das Auftreten gleichartiger nicht aber erheblich gesteigerter Störungen bei den Nachkommen verständlich erscheinen lassen.

Drittens wäre die Erklärung als Zeichen des Atavismus in Betracht zu ziehen.

Wenn jemand die Spalthand als Rückschlag auf ein früheres Stadium unserer Stammesgeschichte zurückführen wollte, so wäre ihm entgegenzuhalten, dass ein solches Stadium der zweiklauigen Hand bei unseren muthmaasslichen Ahnen in der Thierreihe nicht bekannt ist, dass im Gegentheil, wie bei den Erklärungsversuchen der Polydaktylie dargelegt ist (v. Bardeleben), eine Urform mit einer mehr als fünfstrahligen Hand- und Fussanlage das Wahrscheinlichste ist, dass endlich und hauptsächlich das Vorkommen der Vererbung in veränderter Form die Auffassung als Rückschlag unwahrscheinlich macht. Die Annahme eines Rückschlags kann doch niemals gleichzeitig die Ueberzahl der Finger bei der Grossmutter und den Fingerdefect beim Enkel erklären (Thomson's Fall).

Nicht so bestimmte Gründe sind einer vierten Eventualität gegenüber aufzufinden, welche in den Kreis der Betrachtung gezogen zu werden verdient. Man kann sich denken, dass bei der fraglichen Missbildung es sich nicht handelt um eine Vererbung der Missbildung als solcher, sondern um Vererbung der äusseren Momente, welche diese Missgestaltung zu Wege bringen: der Engigkeit des Amnion und der mangelhaften Production des Fruchtwassers. Die Thatsache, dass in der Ueberzahl der Fälle das Erbe vom Vater und Sohn nicht von der Muter übernommen wurde, würde nur dann gegen diese Auffassung sprechen, wenn die Production des Fruchtwassers nur von dem mütterlichen Organismus, nicht von dem kindlichen abhinge. Es lassen jedoch auch die Arbeiten, die das Fruchtwasser der Kreissenden fast ausschliesslich als ein Transsudat der mütterlichen Blutgefässe nach-

weisen, für die erste Zeit der Embryonalentwicklung auch die wesentliche Betheiligung der Frucht an der Fruchtwasserproduction zu, während andere Arbeiten das Fruchtwasser als alleiniges Product des Foetus hinstellen.[1])

Hängt aber die Secretion des Fruchtwassers in irgendwie wesentlicher Weise von der Frucht selbst ab, so besteht auch die Möglichkeit, dass ein verspäteter Beginn der Fruchtwassersecretion, oder eine Herabsetzung ihrer Intensität durch Erbschaft vom Vater her bedingt ist. Solange wir keinen Grund haben, diese Möglichkeit, so wenig wahrscheinlich sie auch erscheint, zurückzuweisen, müssen wir bei der Deutung unserer Missbildungen wählen: Entweder wir nehmen eine Veränderung des Keimplasmas als directe Ursache für den Ausfall der Extremitätentheile an, oder wir denken, dass auf fehlerhafte Keimanlage nur die Beschränkung der Fruchtwasserproduction zurückzuführen ist, welche ihrerseits wieder die fraglichen Missbildungen secundär entstehen lässt. In beiden Fällen aber müssen wir hinsichtlich der ersten Entstehung dieser Keimveränderung unser Ignoramus in vollem Umfange eingestehen.

Es lässt sich übrigens dieselbe Frage auch für eine Zahl anderer mehr oder weniger vererblicher Missbildungen aufwerfen, die ebenfalls durch Enge und sonstige Anomalien des Amnion in Folge Fruchtwassermangels „erklärt" worden sind, für die Polydaktylie, die Randdefecte der Hand, die Hasenscharten. Eine Entscheidung zwischen den beiden Möglichkeiten könnte vielleicht von dem folgenden Gesichtspunkte aus getroffen werden.

Handelt es sich um eine Veränderung des Keimplasmas, welche an sich die fragliche Missbildung bedingt, so wird sich diese Veränderung in den verschiedenen Generationen in derselben oder wenigstens in ähnlicher Weise geltend machen. Handelt es sich dagegen nur um die Vererbung der mangelhaften Fruchtwasserproduction, so ist weit weniger Regelmässigkeit in dem Auftreten der Missbildungen in den verschiedenen Generationen zu erwarten. Der sogenannte Zufall kann dann bei Ausbildung der einzelnen Missgestaltung eine viel grössere Rolle spielen und verschiedene Formen bei Eltern und Nachkommen erzeugen.

Thatsächlich haben wir oben bemerkt, dass die uns beschäf-

---

1) Vergl. Schweve, Ueber die Herkunft des Fruchtwassers und seine Bedeutung für die Frucht, Inaug.-Dissertation, Jena 1896, und Schaller, Ueber Phloridizindiabetes, Schwangerer und Neugeborener und dessen Beziehungen zur Frage der Harnsecretion des Fötus. Archiv für Gynäkologie. LVII. Bd. S. 516. 1899. — Jaquet, Ueber die Oligohydramnie, Zeitschrift für Geburtshilfe und Gynäkologie. Bd. VII. S. 502.

tigende Missbildung niemals in genau derselben Form vom Elter auf das Kind übergegangen ist. Dem steht aber die Beobachtung gegenüber, dass wenigstens der Haupttypus der Missbildung in einigen Familien (z. B. der Mayer'schen) durch Generationen streng beibehalten wird, Beobachtungen, die in analoger Weise an den mit Polydaktylie belasteten Familien gemacht worden sind. Grade von diesem Gesichtspunkte des Vergleiches der Form der Missbildung in den verschiedenen Generationen wäre die Beschaffung weiteren thatsächlichen Materials von Interesse. Vorläufig bleibt die Frage „nur endogene Ursachen?" oder „endogene Ursachen unter Mitwirkung exogener?" für die genannten Missbildungen in suspenso.

Es mag somit als möglich, wenn auch nicht als wahrscheinlich anerkannt werden, dass bei der Genese dieser Formen, sogar dann, wenn sie vererblich auftreten, äussere Ursachen wesentlich mitwirken. Dass aber von vornherein, wie Kümmel glaubt, „das Causalitätsbedürfniss wohl jeden zu dem Streben veranlasst, das Gebiet der endogenen Missbildungen, deren Entstehung wir ohne das Rechnen mit ganz unbekannten Grössen nicht begreifen können, möglichst einzuschränken", das kann ich nicht zugeben. Von vornherein haben innere und äussere Ursachen das gleiche Recht auf objective Prüfung. Denn ein Factum wird darum nicht unwahrscheinlicher, dass es sich unserem Verständniss entzieht. Auch die wunderbare Thatsache, dass aus der Combination eines Eis und eines Spermatozoon ein Mensch wird, können wir „ohne das Rechnen mit ganz unbekannten Grössen nicht begreifen", und doch ist es eine Thatsache.

Beobachtungen von Spalthand und Spaltfuss.

1) Anders, Jahrbuch für Kinderheilkunde. Band XVI. S. 535. (2 Individuen, Vater und Sohn.)

2) Annandale, Th., The malformations, diseases and injuries of the fingers and toes. Edinburgh 1865. Cit. nach Kümmel. (1 Individuum.)

3) Chaleux, Cas de malformation des mains. Journal de méd. de Bordeaux. 1890. Nr. 28. Ref. Centralblatt für Chirurgie. 1890. p. 615. (2 Individuen, Mutter und Kind.)

4) Le Dentu et Delbet, Traité de chirurgie. Bd. X. S. 1220. Abbildung und kurze Notiz über den Fall von Émile Debout.

5) Dowd Charles N., Cleft Hand. Annales of Surgery. Bd. XXIV. 1896. (1 Individuum.)

6) Ewh, Ueber angeborene Defecte der Extremitäten. Inaug.-Dissert. Erlangen 1890. (1 Individuum.)

7) Friedrich in v. Bergmann, v. Bruns und v. Mikulicz, Handbuch der prakt. Chir. Bd. IV. S. 340. (1 Individuum).

9) Fronhöfer, Archiv für klinische Chirurgie. Bd. LII. 1890. S. 883. (1 Individuum.

9) Gaillard, Gazette médicale de Paris. 1859. No. 51. Jahresber. herausgeg. v. Canstatt Elsenmann. 1860. IV. p. 117. (1 Individuum.)
10) Geoffroy St. Hilaire, Histoire des anomalies de l'organisation. p. 678. (1 Individuum.)
11) Gintrowicz, Ein Fall von doppelseitiger Zehenanomalie. Inaug.-Dissert. Würzburg (Posen) 1889. Cit. n. Kümmel. (1 Individuum.)
12) Guermonprez, Bull. et. mémoires de la societé de chirurgie. 1884. S. 722. (2 Individuen.)
13) Joachimsthal, Die Missbildungen der oberen Extremitäten. Ergänzungsheft 2 zu den Fortschritten auf dem Gebiet der Röntgenstrahlen. (1 Individuum.)
14) Kirmisson, Lehrbuch der chirurgischen Krankheiten angeborenen Ursprungs, Uebersetzt von Deutschländer. Stuttgart 1899. S. 357. (1 Individuum.)
15) Klaussner, Ein Beitrag zur Casuistik der Spalthand und zur Frage der Vererbbarkeit eines durch Verletzung gesetzten Defects in Festschrift zum siebzigsten Geburtstag von Carl von Kuppfer. Jena 1899. S. 33. (1 Individuum.)
16) Klaussner, Ueber Missbildungen der menschlichen Gliedmaassen und ihre Entstehungsweise. Wiesbaden J. F. Bergmann. 1900. (3 weitere Individuen.)
17) Kümmel, Die Missbildungen der Extremitäten durch Defect, Verwachsung und Ueberzahl. Bibliotheca medica Atheilung E. Heft 3. Stuttgart. E. Nägele. (1 Individuum mit Stammbaum.)
18) Marchand, Artikel Missbildungen in Eulenburg's Realencyklopädie. III. Aufl. XV. Band. S. 581. (1 Individuum.)
19) C. Mayer, Zur Casuistik der Spalthand und des Spaltfusses. Ziegler's Beiträge zur pathologischen Anatomie. Band XXIII. 1898. S. 20. (13 Individuen in einer Familie.
20) Meller, Berliner klin. Wochenschr. Bd. XXX. 1893. S. 232. (1 Individuum.)
21) Morel-Lavallée, Bull. et méd. de la societé de Chir. 1884. S. 727. (1 Individuum.)
22) Nicarde, Nicaise S. 759. (1 Individuum.)
23) Otto, Monstrorum sexcentorum descriptio anatomica. Vratislaviae 1841. Ref. von Ewh. (1 Individuum.)
24) Paster, Virchow's Archiv. Bd. CIV. S. 54. (1 Individuum.)
25) Paulicky, Ueber congenitale Missbildungen. Deutsche Militärärztliche Zeitschrift. Bd. XI. 1882. S. 199. (1 Individuum.)
26) Pott, Jahrb. f. Kinderheilkunde. Bd. XXI. S. 392. (2 Individuen, Geschwister.)
27) Pye, Lancet. 1889. II. S. 1119. (1 Individuum.)
28) Riedinger, Photogr. Monatshefte für Medizin und Naturwissenschaft No. II. 1896. Ref. v. Klaussner (16). (1 Individium.)
29) Roloff, Fortschritt a. d. Gebiet d. Röntgenstrahlen III. 5. (1 Individuum.)
30) Schäfer, Bruns Beitr. z. klin. Chir. Bd. VIII. S. 436. (1 Individuum.)
31) Scoutetten, Caust. Jahresber. 1858. IV. S. 16. (5 Individuen einer Familie.)
32) Thomson, British med. Journal. 1892. Vol. I. p. 1188. (2 Individuen, Vater und Sohn.)
33) v. Walther, Gräfe und Walther's Journal XIII. S. 373. (1 Individuum.)
34) Wipper, Ueber einen Fall von symmetrischer Perodaktylie. Inaugural-Dissertation. München 1886. (1 Individuum.)
35) H. Fischer, Der Riesenwuchs. Deutsche Zeitschrift für Chirurgie. Bd. XII. S. 33. Abbildg. Taf. III u. IV. Nr. 16a und b. und 17. (1 Individuum.)

Nachtrag zu der Mittheilung über Spalthand.

Herr Professor Friedrich hatte die Liebenswürdigkeit, mir die Untersuchung des von ihm veröffentlichten, oben erwähnten Falles zu ermöglichen. Es war mir das um so werthvoller, als ein jüngerer Bruder des Knaben ganz analoge, noch nicht beschriebene Missbildungen aufweist. Auch an dieser Stelle spreche ich Herrn Professor Friedrich für die Ueberlassung der Beobachtung meinen besten Dank aus.

Die beiden Knaben stehen jetzt in dem Alter von 13 und 2½ Jahren. ihre Eltern sind normal gebildet und wissen von anderen Missbildungen In der Familie nichts zu berichten.

Es besteht bei dem älteren Knaben[1]) an der linken Hand Syndaktylie der Weichtheile des 4. und 5. Fingers, Defect der Phalangen des 2. und 3. Fingers mit Ausnahme der 1. Phalanx des 3. Fingers, welche quergestellt und mit der Basis der ersten Phalanx des vierten Fingers verbunden ist. An der rechten Hand: Defect der 2. und 3. Phalanx des Zeigefingers sowie des Mittelfingers; die eine Phalanx des letzteren ist quergestellt und mit der 1. Phalanx des 4. Fingers verbunden. Am linken Fuss: Defect der 2. und 3. Zehe einschliesslich der Metatarsen. Am rechten Fuss beschränkt sich der Defect auf die 2. Zehe und den entsprechenden Metatarsus. Die kleinen Zehen beider Füsse sind von Herrn Prof. Friedrich operativ entfernt und die Spaltbildung im Bereiche des Metatarsus geschlossen worden. Der Gang des Knaben ist unbehindert.

Der Knabe von 2½ Jahren zeigt (vgl. Röntgenbild Fig. 7, 8 auf Tafel II, die in dem Bilde links gelegene Hand ist die rechte Hand des Knaben) an der rechten Hand Syndaktylie zwischen Daumen und Zeigefinger bis zur 2. Phalanx, sowie Defect des 3. Fingers. Die abnorme Verbindung zwischen Daumen und Zeigefinger beruht darauf, dass sich zwei erste Phalangen des Daumens finden, dessen eine mit der zweiten Phalanx des Zeigefingers verbunden ist. Ebenso ist die 1. Phalanx des Zeigefingers doppelt angelegt, die eine ulnare Anlage jedoch nur spärlich entwickelt ist. Die 1. Phalanx des dritten Fingers ist quergestellt und mit der Basis der 1. Phalanx des 4. Fingers verbunden. An der linken Hand fehlen der 2. und 3. Finger bis auf die 1. Phalanx des dritten, welche quergestellt und mit der 1. Phalanx des 4. Fingers verwachsen ist. An beiden Füssen fehlen die 2. und 3. Zehe mitsammt einem Theil des Metatarsus. Es besteht beiderseits ein Spalt entsprechend dem Defect der 2. Zehe, der bis in den Metatarsus hineinreicht.

Als besonders beachtenswerth erschienen an den vorstehenden Beobachtungen die folgenden Thatsachen, welche, wie oben S. 136. dargelegt, zum grössten Theil auch an anderen Fällen beobachtet worden sind.

---

1) Vergleiche v. Bergmann, Handbuch der prakt. Chirurgie. Band IV 1. Hälfte. S. 340.

Es handelt sich um zwei Knaben, entsprechend der im Allgemeinen ausgesprochenen stärkeren Betheiligung des männlichen Geschlechts. Bei beiden weisen alle vier Extremitäten einen Defect der mittleren Finger bezw. Zehen auf. Die Defecte sind bei beiden Knaben an den Füssen hochgradiger als an den Händen, und bedingen hier eine ausgesprochene Spaltbildung. An den Händen verbindet sich der Defect bei beiden Individuen mit anderen Missbildungen. Es besteht Syndaktylie zweier Finger an der linken Hand des älteren, an der rechten des jüngeren Knaben. Bei dem Letzteren findet sich gleichzeitig mit dem Defect des Mittelfingers der linken Hand die Andeutung von Polydaktylie, denn es weist diese Hand sieben erste Fingerphalangen auf. An den beiden Händen beider Brüder findet sich Querstellung der ersten Phalanx des Mittelfingers und brückenförmige Verbindung desselben mit der Phalanx des vierten Fingers.

An den Füssen des jüngeren Knaben stimmen die Missbildungen auf beiden Seiten vollkommen überein.

Im Uebrigen bestehen Verschiedenheiten zwischen rechter und linker Seite, jedoch ist bei beiden Individuen der Defect links bedeutender als rechts. Die Analogie der Anomalieen beider Brüder ist viel weitgehender als die Uebereinstimmung der Missbildungen an Händen und Füssen desselben Individuums.

Die Beobachtungen sind geeignet, die Gründe, welche oben für die Entstehung der uns beschäftigenden Missbildung durch fehlerhafte Keimanlage und gegen ihre Bildung aus äusseren, später auf den Embryo wirkenden Ursachen dargelegt wurden, noch mehr zu stützen. Vor Allem weist, wie oben (S. 144) gezeigt, die weitgehende Uebereinstimmung der Missbildungen der beiden Brüder mit Entschiedenheit auf eine Entstehung aus inneren Ursachen hin, welche im Einzelnen anzugeben wir freilich ausser Stande sind.

VII.

Aus dem Kantonsspital in Winterthur. (Direction: Dr. R. Stierlin.)

Ueber Brucheinklemmung des Processus vermiformis.

Von

Dr. **A. Barth**, Secundärarzt.

(Mit 1 Abbildung.)

Der Processus vermiformis ist dasjenige Organ des menschlichen Körpers, welches im letzten Decennium in allen Ländern eine besondere Bedeutung gewonnen hat, seitdem die von ihm ausgehenden Erkrankungen immer mehr Gegenstand der operativen Behandlung geworden sind. Seit der ersten Resection des Wurmfortsatzes durch Krönlein im Jahre 1884 sind bis heute gewiss nicht weniger als 3000 Arbeiten erschienen, denn Edebohls hat kürzlich nur bis zum Jahre 1898 schon 2500 Arbeiten über das Thema Appendicitis aus der Literatur zusammengestellt. Es ist dies wohl die einzige Krankheit, über welche in so kurzer Zeit eine so stattliche Zahl von Arbeiten in die Oeffentlichkeit gelangte. Die meisten dieser Arbeiten beschäftigen sich aber nur mit den entzündlichen Veränderungen des an normaler Stelle liegenden Wurmfortsatzes. Nicht gar zu selten kommen aber, namentlich bei ungewöhnlicher Länge, oder bei sehr gut entwickeltem Mesenteriolum, Verlagerungen des Processus vermiformis vor. In der allerneuesten Zeit sind mehrere Arbeiten erschienen, welche die Erkrankungen des im Bruchsack befindlichen Wurmfortsatzes behandeln. Er wurde sowohl bei Leisten- als auch bei Schenkelbrüchen gefunden und zwar nicht nur bei rechtsseitigen, sondern auch bei linksseitigen Brüchen wurde er schon mehrmals beobachtet, ohne dass ein Situs inversus vorhanden war.

Die Erkrankungen des verlagerten Processus vermiformis erzeugen meistens ein ganz anderes Krankheitsbild, als wir es bei gewöhnlicher Appendicitis zu sehen gewohnt sind. Das Vorkommen solcher Fälle kann für den Patienten oft verhängnissvoll werden. So beschreibt Sonnenburg einen Fall von Appendicitis perforativa im Bruchsacke

einer linksseitigen Leistenhernie, bei welchem die klinische Diagnose auf chronische Peritonitis gestellt wurde. Die Section ergab eine diffuse Peritonitis, ausgegangen von gangränösem und an mehreren Stellen perforirtem Wurmfortsatz.

Was nun die Incarceration des Wurmfortsatzes anbetrifft, so gehört diese zu den seltenen Krankheiten. Bajardi konnte aus der Literatur 98 Fälle von reinen Wurmfortsatzbrüchen zusammenstellen. Unter diesen figuriren 47 als incarcerirte Brüche. Nach genauer Betrachtung der Fälle kommt Bajardi zu dem Resultat, dass unter diesen 47 nur 10 sichere Fälle von acuter Einklemmung sind.

Sonnenburg ist sogar der Ansicht, dass es sich bei den bisherigen Veröffentlichungen von Incarceration des Wurmfortsatzes zweifellos immer um Entzündung und nicht um Einklemmung des Processus vermiformis gehandelt habe. Er meint, der Umstand, dass man bei diesen Fällen meist Abscesse vorfand, spreche sehr für seine Auffassung, auch lasse sich aus den analogen Befunden bei der Appendicitis gangraenosa wohl ohne Weiteres annehmen, dass in den Fällen, in denen es sich um Nekrose des Appendix handele, diese nicht von der Einklemmung sondern von der Entzündung des Fortsatzes herrühre, und glaubt, wenn Fälle von einer Incarceration vorkämen, diese zu den grössten Seltenheiten gehören.

Dass Sonnenburg in seiner Auffassung etwas zu weit geht, beweist die in letzter Zeit aus der Literatur zusammengestellte grössere Anzahl von Fällen von reiner Incarceration des Wurmfortsatzes. Am beweiskräftigsten sind wohl die Fälle von Rose, Sendler, Riese und Anderen, wo so früh zur Operation geschritten werden konnte, bevor eine secundäre Entzündung eingetreten war. Mehr oder weniger ausgesprochene Entzündungserscheinungen findet man bei jeder Darmeinklemmung sehr bald nach der Incarceration, im höchsten Grade muss aber der Appendix dazu neigen, da in seiner Schleimhaut zahlreiche Lymphfollikel sich finden, die bekanntlich sehr leicht sich entzünden.

In Fällen, wo die Entzündungserscheinungen schon sehr weit vorgeschritten sind, ist es oft schwierig zu entscheiden, welches Moment das primäre ist, die Entzündung oder die Incarceration. Bei genauer Analysirung und Betrachtung des ganzen Krankheitsbildes wird es wohl in den meisten Fällen gelingen, die Entscheidung zwischen Entzündung und Incarceration zu treffen.

Da nun die Diagnose der Incarceration des Wurmfortsatzes noch grossen Schwierigkeiten unterliegt, so mag es gerechtfertigt erscheinen, die zur Beobachtung kommenden Fälle zu veröffentlichen.

Unser Fall betrifft eine 80 jährige Frau B., die aus gesunder Familie stammt und ausser einer Brustfellentzündung, die sie im Kindesalter durchgemacht hat, nie krank gewesen sein soll. Am 22. April verspürte Patientin beim Heben einer schweren Last einen plötzlichen Schmerz in der rechten Schenkelbeuge. Es stellte sich sehr rasch Uebelkeit, Appetitlosigkeit, Stuhl- und Windverhaltung und Erbrechen ein, auch kolikartige Schmerzen, namentlich in der unteren Bauchgegend, fehlten nicht. Am 1. Mai, also volle 8 Tage nach dem Auftreten der ersten Erscheinungen, liess die sehr indolente Patientin einen Arzt rufen, der einen eingeklemmten Schenkelbruch diagnosticirte und Patientin sofort dem Spitale überwies, wo sie mit folgendem Status aufgenommen wurde.

Mittelgrosse stark abgemagerte Frau mit sehr schlaffer Musculatur und geringem Fettpolster. Pupillen mittelweit, gut reagirend. Blick etwas ängstlich. Zunge sehr stark belegt und trocken. Es besteht ein leichter Bronchialkatarrh. Herzgrenzen normal, Herzaction sehr unregelmässig. Töne über allen Klappen rein.

Puls sehr klein unregelmässig, beschleunigt 112 p. Minute. Athmung etwas beschleunigt, vorwiegend costal. Temperatur nicht erhöht.

Patientin klagt über Schmerzen in der rechten Schenkelbeuge, woselbst ein taubeneigrosser Tumor zu sehen ist. Die Haut darüber ist wenig verschieblich, nicht geröthet. Die Consistenz des Tumors ist hart, die Percussion ergiebt gedämpften Schall. Rings um den Tumor herum sind geschwellte Lymphdrüsen zu fühlen. Palpation ist sehr schmerzhaft, Das Abdomen ist leicht meteoristisch und giebt bei der Percussion überall normalen tympanitischen Schall. Zu erwähnen ist noch, dass Patientin vorher nie an einem Bruch gelitten hat.

Am 1. Mai, 8 Tage nach Entstandensein der Hernie kam Patientin zur Operation. In Anbetracht der bestehenden Bronchitis und der sehr schlechten Herzaction entschloss ich mich, die Herniotomie unter Schleichscher Anästhesie auszuführen. Gleich nach Durchtrennung der Haut präsentirten sich mehrere entzündlich geschwollene Lymphdrüsen, aus welchen der Bruchsack, theils stumpf, theils scharf herauspräparirt werden musste. Bei der Eröffnung des Bruchsackes entleerte sich nur wenig stinkendes trübes Bruchwasser. Der Bruchinhalt wurde von einer 10 cm langen, stark geblähten gangränösen Schlinge des Processus vermiformis gebildet. Die Einklemmung im Schenkelkanal war so eng, dass kaum noch eine Sonde neben der Schlinge durchgeführt werden konnte. Ich versuchte nun nach Dilatation der Bruchpforte den Wurmfortsatz hervorzuziehen, allein ohne Erfolg, es gelang nicht einmal die Schnürfurche zu Gesicht zu bekommen. Es wurde nun sofort die Herniolaparotomie angeschlossen. Nach Spaltung des Ligamentum Poupartii liess sich die incarcerirte Schlinge ohne Weiteres aus dem Bruchsack herausheben. Verwachsungen waren weder im Bruchsack noch am Bruchsackhalse zu finden. Dagegen war die Spitze des Processus vermiformis in der Nähe des inneren Leistenringes mit einigen Darmschlingen verklebt. Die Lösung gelang sehr leicht, dabei entleerte sich ein etwa einen Theelöffel grünen, stinkenden Eiters enthaltender Abscess. Der Wurmfortsatz wurde nach Mikulicz amputirt, ein Drain eingelegt und die Bauchwunde in 4 Etagen geschlossen.

Der Verlauf war Anfangs ein sehr guter, nach einigen Wochen aber, nachdem die Wunde bis auf einen kleinen Epitheldefect geheilt war, starb Patientin an Alterschwäche. Bei der Section war ausser brauner Atrophie des Herzens und der Leber nichts Pathologisches zu finden.

Der resecirte Wurmfortsatz hatte eine Länge von 16 cm, wovon 10 cm auf die incarcerirte Schlinge, 4 cm auf den distalen, 2 cm auf den proximalen Theil, von der Schnürfurche an gerechnet, fielen. Am distalen Theile ganz in der Nähe der Schnürfurche war eine kleine kaum stecknadelkopfgrosse Perforation zu constatiren (Fig. 1). Das Mesenteriolum war sehr gut entwickelt und reichte bis zur Spitze des Wurmfortsatzes.

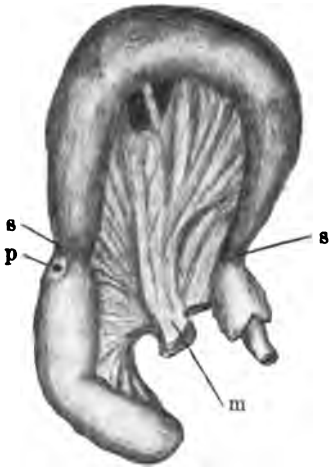

Fig. 1.
In Wirklichkeit lagen die beiden Schenkel der Schlinge bei s dicht aneinander. s Schnürfurche. p Perforation. m Mesenteriolum.

Die incarcerirte Schlinge war gangränös und enthielt im Innern ziemlich viel coagulirtes Blut. Die Gangrän hatte ihre Grenze an der Schnürfurche. Kothsteine oder Fremdkörper wurden nicht gefunden. An der Spitze des Wurmfortsatzes war das Lumen in der Ausdehnung von 3 cm obliterirt. Bei der mikroskopischen Untersuchung dieses Theiles zeigte sich an Stelle der Schleimhaut ein sehr zellreiches Gewebe. Eine Lumen war auch mikroskopisch nicht mehr nachweisbar. Nach Ribbert ist dieser Vorgang der Obliteration nicht etwa als die Folge einer vorausgegangenen Entzündung anzusehen, sondern als eine Involutionserscheinung, die der Bedeutung des Wurmfortsatzes, als eines in Rückbildung begriffenen Organs, entspricht.

Suchen wir nun folgende Frage zu entscheiden: Handelt es sich in unserm Falle um eine primäre Incarceration des Wurmfortsatzes mit secundärer Entzündung, oder um eine primäre Appendicitis im Bruchsack?

Für die Annahme Incarceration spricht schon der Umstand, dass Patientin früher nie an einem Bruch gelitten hat. Beim Heben der schweren Last wurde der Processus vermiformis in Folge des erhöhten intraabdominellen Druckes durch den sehr engen Schenkelring hinausgepresst und eingeklemmt. Es ist wohl über allen Zweifel erhaben, dass die sehr bald aufgetretenen Einklemmungserscheinungen Folgen der Incarceration waren und nicht, wie verschiedene Autoren annehmen, sympathische (?) Erscheinungen einer Peritonitis. Nach dieser Erklärung müssten also erst dann stürmische Erscheinungen auftreten, wenn sich entzündliche Processe auf das Peritoneum fortgepflanzt hätten. Obschon in unserem Falle bei der Operation, die 8 Tage nach dem Entstanden-

sein des Bruches vorgenommen wurde, ein etwa walnussgrosser Abscess an der Innenseite des Schenkelringes vorhanden war, so kann wohl kaum davon die Rede sein, dass dieser die Einklemmungssymptome hervorgerufen habe. Damals als die Erscheinungen auftraten konnte er noch gar nicht vorhanden gewesen sein, denn sonst hätte er im Verlaufe von 8 Tagen einen grösseren Umfang annehmen müssen. Seine Entstehung ist wohl auf jenen Zeitpunkt zurückzuführen, wo der in Folge der Einklemmung gangränös gewordene Wurmfortsatz perforirte. Auch Brieger berichtet über einen Fall, wo 5 Stunden post operationem der Exitus letalis erfolgte und trotz prägnanter Incarcerationssymptomen bei der Section absolut kein Zeichen einer bestehenden Peritonitis nachweisbar war. Einen weiteren Beweis für die Annahme einer primären Incarceration liefert der Umstand, dass die Gangrän fast haarscharf an der Schnürfurche ihren Abschluss fand und nur am distalen Ende dieselbe um einige Millimeter überschritt. Wollten wir entzündliche Processe als Ursache der Gangrän annehmen, so wäre gar kein Grund denkbar, warum sie gerade an der Bruchpforte ihre Grenzen finden sollten. Ferner hätten sich bei primärer Entzündung Verwachsungen im Bruchsack oder an der Bruchpforte finden müssen.

Nach all den eben angeführten Gründen kann wohl kein Zweifel mehr obliegen, dass es sich in unserem Falle um eine primäre Incarceration gehandelt hat, die dann secundär zu Perforation des Processus vermiformis und zu entzündlichen Veränderungen der nächsten Umgebung desselben führte.

Ein dem unsrigen sehr ähnlicher Fall ist in der Arbeit von Safert zu finden.

„Es betrifft dies eine 62jährige Frau, bei welcher sich plötzlich im Anschluss an schweres Heben 8 Tage vor der Aufnahme eine Anschwellung in der rechten Schenkelbeuge entwickelte. Es stellten sich im Laufe der Zeit Appetitlosigkeit, Uebelkeit, Frösteln, Stuhlverstopfung, Erbrechen, sowie starke kolikartige Leibschmerzen ein. Die Geschwulst vergrösserte sich, wurde schmerzhaft und roth und stellt sich zur Zeit dar als hartinfiltrirte, blauroth verfärbte, flache, knapp handbreit über der rechten Schenkelbeuge liegende Geschwulst. Bei der Operation, 8 Tage nach Entstandensein der Hernie, entleerte sich sofort circa ein Esslöffel voll grauer, kothig riechender Eiter; die Abscesshöhle setzt sich nach oben in einen langen engen Kanal fort, aus dem sich am nächsten Tage ausser vielem Eiter ein dunkelbraun verfärbtes, dünnes ca. 8 cm langes wurmförmiges Gebilde mit engem Lumen (der entzündete und nekrotische Processus vermiforis) entfernen lässt. Fremdkörper resp. Kothsteine, nach denen speciell geforscht wird, werden mit Sicherheit nicht gefunden.“ Der Fall ging innerhalb 4 Wochen in Heilung über.

In diesem Falle handelt es sich ebenfalls um eine acquirirte, incarcerirte, gangränöse, reine Hernie des Wurmfortsatzes.

Wenn wir nun über die Art und Weise, wie eine Incarceration des Wurmfortsatzes entsteht, ins Klare zu kommen suchen, so unterscheidet sich nach den heutigen Anschauungen dieselbe nur wenig von der Einklemmung eines anderen Darmtheiles, denn nachdem sich der früher so energisch geführte Streit über die Theorie der Bruucheinklemmung gelegt hat und die Mehrzahl der Einklemmungen als elastische anerkannt wird, können wir nicht weit fehl gehen, wenn wir diesen Entstehungsmodus der Einklemmung für den Wurmfortsatz als Regel annehmen.

Jackle glaubt zwar, nach Analogie der Roser'schen Ventiltheorie, dass in den meisten Fällen durch in den Wurmfortsatz hineingelangte Kothpartikelchen entzündliche Processe hervorgerufen werden die dann einen klappenartigen Verschluss an der Gerlach'schen Klappe herbeiführen. Diese Theorie scheint mir aber nur wenig der Wirklichkeit zu entsprechen. Einmal weil man bei vielen Leuten im Wurmfortsatz kleine Kothpartikelchen ohne irgend eine Spur von entzündlichen Veränderungen findet; dann ist, wenn die Entzündung der Incarceration vorausgeht, nicht einzusehen, warum sie gerade an der Bruchpforte Halt machen sollte.

Kommt es nun durch elastische Einschnürung zur Incarceration, so entsteht durch die Compression der dünnwandigen Venen eine venöse Stauung; während die widerstandsfähigeren Arterien immer noch Blut zuführen, vermehrt sich die Stauung rasch, wodurch eine Transsudation von Flüssigkeit zu Stande kommt. Schliesslich führt es, wie auch in unserem, Falle zu ziemlich starken Hämorrhagien unter die Serosa und in's Innere des Darmes. Wird in diesem Stadium die Einklemmung nicht gehoben, so tritt Nekrose und Gangrän des Wurmfortsatzes ein. In der Folge kommt es zu Perforation und subcutanen Abscessen. Sehr häufig aber greift auch der entzündliche Process auf das Peritoneum über und führt zu einer Peritonitis diffusa.

Zum genauen Studium der Incarceration des Wurmfortsatzes eignen sich am besten die Fälle, wo die Operation so früh vorgenommen wurde, bevor hochgradig entzündliche Veränderungen auftreten konnten. Rose, Sendler und Riese beobachteten solche Fälle, die hier der Vollständigkeit halber angeführt werden sollen.

Der Fall von Rose betrifft eine 54jährige Frau, welche seit 9 Jahren an einem rechtsseitigen Schenkelbruch litt. Vor 3 Tagen verspürte sie beim Heben einer Last plötzlich Schmerzen im Bauch, ferner trat häufiges Erbrechen, Stuhl- und Windverhaltung auf. Die Operation

ergab eine sehr kleine eingeklemmte Schlinge des Wurmfortsatzes. Das eingeklemmte Stück war schwarzroth verfärbt und gleichmässig aufgetrieben. Der von der Einklemmung freigebliebene Theil zeigte die natürliche blassrothe Farbe. Das Mesenteriolum war sehr gut entwickelt; es hatte an der Basis die Breite eines kleinen Fingers und verlief immer schmaler werdend bis zur Spitze des Processus vermiformis.

Sendler machte bei einem 5 Wochen alten Knaben die Herniotomie eines rechtsseitigen Leistenbruches, der schwere Incarcerationserscheinungen hervorrief. Als Bruchsackinhalt fand sich einzig und allein der mit einem wohl ausgebildeten Mesenteriolum versehene Wurmfortsatz. Er war in der Mitte geknickt, nirgends verwachsen, braunroth gefärbt und stark aufgetrieben. An seiner Basis zeigte er eine scharfe Strangulationsfurche.

Riese operirte eine 51jährige Frau, die seit einigen Jahren das Bestehen eines rechtsseitigen Schenkelbruches bemerkt hatte, der jedoch, wenn er einmal austrat, stets leicht zurückging und ihr keine Beschwerden machte. Plötzlich beim Heben eines schweren Kessels trat der Bruch wieder aus, und dabei hatte Patientin ein ziehendes Gefühl am Nabel.

Am 5. Tage nach dem Austritt des Bruches kam sie in ärztliche Behandlung und gab an, ein Spannungsgefühl im Leibe, Brechneigung und reichlich Aufstossen zu haben. Es fand sich eine prall gespannte Geschwulst in der rechten Schenkelbeuge, die Haut darüber war entzündlich geröthet, über der Basis tympanitischer Schall, starke Spannung im Bruchsack, davor geschwollene Drüsen. Der Leib war meteoristisch aufgetrieben, keine Peristaltik. Bei der Operation zeigten sich zuerst 2 grosse ödematös durchtränkte Drüsen und dahinter ein gänseeigrosser Bruchsack. Im Bruchsack, aus welchem viel trübes Bruchwasser abfloss, lag ein daumendickes braunschwarzes, nirgends mit dem Bruchsack verwachsenes Gebilde, das sich als Appendix entpuppte. Das Mesenteriolum war sehr stark verdickt. Nach Spaltung der Bauchdecken nach oben wurde der Wurmfortsatz, unter Bildung einer Manschette amputirt. Heilung in 3 Wochen.

Der Wurmfortsatz zeigte eine sehr deutliche scharfe Schnürfurche 3 cm unterhalb der Basis, darüber blauschwarz verfärbt. Das Mesenteriolum war sehr gut entwickelt und ebenfalls stark geschwollen. Die oberhalb der Schnürfurche liegende Partie des Appendix war ganz zart, ebenso der hier inserirende Theil des Mesenteriolum.

In all diesen Fällen mit Einschluss des unsrigen ist den Operateuren immer eine sehr gute Entwickelung des Mesenteriolum aufgefallen. Rose ist der Ansicht, dass nur ein Wurmfortsatz mit Mesenteriolum sich activ einklemmen könne, da der Processus vermiformis ohne Mesenteriolum, in all den Fällen, wo er sich neben anderen, durch die Incarceration stark verfärbten Darmschlingen im Bruchsacke befand, stets durch seine Blässe auffiel und nicht einmal Zeichen passiver Einklemmung aufwies.

Um über die Annahme Rose's eine absolut sichere Entscheidung treffen zu können, sind die Beobachtungen der Fälle mit Angaben

über die Beschaffenheit des Mesenteriolum noch zu klein. Es wäre zu wünschen, dass in Zukunft in solchen Fällen ein grösseres Augenmerk auf das Mesenteriolum gerichtet würde.

Wie kommen nun bei der grossen Mehrzahl der Fälle von Einklemmung des Wurmfortsatzes Incarcerationserscheinungen zur Beobachtung, ohne dass eine Behinderung der Darmpassage vorhanden ist? Diese Frage wird von den Autoren verschieden beantwortet. Einige glauben, es handle sich um Knickung oder Axendrehung des benachbarten Darmrohres. Diese Theorie findet eine Stütze in dem in der deutschen militärärztlichen Zeitschrift veröffentlichten Falle, in welchem Patient 12 Stunden nach der Operation starb unter Fortbestehen der Incarcerationserscheinungen. Bei der Section fand man, dass in Folge der gesteigerten Peristaltik und der bedeutenden Blähung eine halbe Axendrehung des Dünndarmes hervorgerufen wurde, die dann zum Darmverschluss führte.

Nach der Meinung Klein's und anderer Autoren hängen die heftigen Erscheinungen nicht von den localen Veränderungen am Wurmfortsatz ab, sondern von einer auf die Nachbarschaft übergreifenden Peritonitis. Diese Erklärung befriedigt wohl in den wenigsten Fällen und wird auch durch verschiedene genau beobachtete und durch die Section controllirte Fälle widerlegt. Am plausibelsten scheint mir die Ansicht derjenigen zu sein, welche die Quetschung des Darmes und seiner Nerven als Ursache der Incarcerationserscheinungen annehmen. Für diese Theorie sprechen die interessanten Experimente von Kirstein, der wenigstens bei Hunden den Beweis geliefert hat, dass die Symptome der Einklemmung eine Folge der Misshandlung des eingeklemmten Darmes und seiner Nerven sind.

Als weiterer Beleg können auch die Darmwandbrüche herangezogen werden. Wenn auch bei Darmwandbrüchen die Passage ausserordentlich eng sein kann, so hat man doch solche gefunden, wo an eine Behinderung der Darmpassage gar nicht za denken war, und doch machten sich die heftigsten Incarcerationserscheinungen bemerkbar.

Das oft Tage lang anhaltende Erbrechen, die Stuhl- und Windverhaltung und der Meteorismus nach Magen- und Darmoperationen, bei welchen Darmklemmen in Anwendung kamen, ist wohl in manchen Fällen auf die oft zu starke Quetschung des Darmes und seiner Nerven zurückzuführen.

Auch die in den Arbeiten von Aue, Hermes und Brunner beschriebenen Incarcerationserscheinungen bei Einklemmung der Blase, können wohl kaum anders als durch Quetschung der Blase und ihrer

Nerven hervorgerufen werden. Brunner giebt an, dass in keinem Falle von Blaseneinklemmung Symptome von Seiten der Blase vor der Operation bestanden, sondern es waren durchaus Symptome vorhanden, die auf Einklemmung des Darmes hindeuteten, und die Operation wurde stets unternommen in der Meinung, eine gewöhnlich incarcerirte Hernie vor sich zu haben.

Diese, bei Wurmfortsatz-, Blasen- und Darmwandbrüchen gemachten Beobachtungen legen nun den Gedanken nahe, es könnten auch bei den gewöhnlichen incarcerirten Hernien die ersten Einklemmungserscheinungen nicht eine Folge der Kothstauung, sondern der Darmquetschung sein. Wird nun die Incarceration nicht bald gelöst, so treten die Erscheinungen der Darmocclusion auf, zu denen das Kothbrechen, der hochgradige Meteorismus und vor Allem die Veränderungen des Allgemeinbefindens zu rechnen sind, welch' letztere nach Mollière und Lépine auf einer Autointoxication durch Zersetzungsproducte beruhen.

Was nun die Heftigkeit der Symptome bei Wurmfortsatzincarceration anbetrifft, so kann dieselbe sehr verschieden sein. In den Fällen von Rose, Sendler und Anderen traten sehr rasch die heftigsten Symptome auf. Jackle und Tacke betonen in ihren Arbeiten, dass die Einklemmungserscheinungen nur gering seien, ja sogar fehlen können.

Es sollen hier noch einige Fälle von Briançon aufgeführt werden, wo die Incarcerationssymptome nicht besonders stark ausgesprochen sind.

1. Fall. Bei einem Manne, der niemals einen Bruch gehabt haben will, treten plötzlich leichte Einklemmungserscheinungen auf. Da keine Hernie zu entdecken ist, unterbleibt die Operation und der Kranke stirbt. Bei der Section findet man eine rechte Inguinalhernie mit eingeklemmtem brandigen Appendix.

2. Fall. Bei einer Frau von 42 Jahren findet man in einer plötzlich aufgetretenen, eingeklemmten, irreponiblen, rechtsseitigen Cruralhernie als Bruchsackinhalt den ulcerirten Appendix. Abgesehen von der Schmerzhaftigkeit des Bruches waren krankhafte Erscheinungen vor der Operation nicht vorhanden. Nach Resection des Appendix baldige Heilung.

3. Fall. Eine 45jährige Frau hat seit 2 Jahren einen rechtsseitigen Schenkelbruch; derselbe klemmt sich plötzlich ein und kann nicht zurückgebracht werden. Schmerzhaftigkeit gering, Stuhlgang regelrecht, Erbrechen nicht vorhanden; trotzdem entschliesst sich die Patientin zur Operation. Bei derselben findet man als Bruchinhalt den eingeklemmten 15 cm langen Appendix, unterhalb der Einklemmungsstelle ist er völlig obliterirt. Nach Resection des Appendix baldige Heilung.

4. Fall. Bei einer Krankenwärterin, die seit 2 Jahren eine rechte Schenkelhernie hat, treten plötzlich leichte Einklemmungserscheinungen

auf; als man zur Operation schreitet, findet man als Bruchinhalt den gerötheten Appendix, derselbe wird resecirt.

Die Heftigkeit der Incarcerationserscheinungen hängt wohl ab von der Intensität der Strangulation. Je enger die Bruchpforte ist, um so stärker wird die Darmquetschung und die daraus resultirenden Einklemmungserscheinungen sein.

Sind ja doch auch bei den gewöhnlich eingeklemmten Hernien die Incarcerationserscheinungen oft von ganz verschiedener Heftigkeit. Bei den Einen treten plötzlich die heftigsten Erscheinungen auf, bei den Andern sind sie Anfangs so gering, dass Tage vergehen können, bis ärztliche Hilfe in Anspruch genommen wird. Dem entsprechend sind auch die localen Veränderungen oft ganz verschiedene. In den einen Fällen finden wir schon nach einigen Stunden hochgradige Veränderungen, Nekrose und Gangrän, des Darmes, während in anderen Fällen der Darm nach ein, zwei und mehr Tagen durch nichts anderes als durch eine bräunlich-blaue Farbe auffällt.

Interessant ist noch in unserem Falle die starke Aufblähung der incarcerirten Wurmfortsatzschlinge, welche auch in den von Rose und Sendler beobachteten Fällen stark ausgesprochen war. Es fragt sich nun, wie kann eine Auftreibung des für gewöhnlich fast luftleeren Wurmfortsatzes zu Stande kommen. Ich konnte in der mir zur Verfügung stehenden Literatur für diese Erscheinung der Aufblähung nur bei Rose eine Erklärung finden, die aber bei genauerer Ueberlegung nicht ganz befriedigt. Rose macht nämlich die Gasexhalation aus den Gefässen und den geringeren Druck im Bruchsack für die Gasauftreibung verantwortlich und erinnert in Bezug auf den geringeren Druck im Bauchsacke an die Versuche von Robert Boyle, der nachwies, dass alle Organe (Leber, Herz, Rückenmark) und Secrete (Blut, Milch, Galle) unter dem Recipienten der Luftpumpe reichlich Gas entwickeln. Zur Erklärung der Gasexhalation aus den Gefässen führt er den Versuch von Bronislaw Kader an. „Wenn derselbe eine Darmschlinge am lebenden Thier vollständig ausstrich und entleerte und dann um diese leere Schlinge und ihr Gekröse eine feste Gummischnur legte, die Bauchhöhle antiseptisch schloss, so fand sich bei der Wiedereröffnung nach einigen Stunden oder Tagen, dass die leere jetzt geblähte paralytische Schlinge unter Wasser geöffnet doch Gas entleerte."

Was lässt sich nun gegen diese Theorie von Rose einwenden? Es ist ja richtig, dass die in den Geweben und im Blut enthaltenen Gase ausströmen können, wenn sich die Druckverhältnisse ändern, dagegen ist fraglich, ob zwischen Bauchhöhle und Bruchsack die Druckdifferenz so gross ist, um eine erhebliche Aufblähung der ein-

geklemmten Schlinge bewirken zu können. Ferner kann auch bei innerer Incarceration eine sehr hochgradige Blähung der Darmschlingen vorkommen. Ich erinnere an einen von meinem Chef, Herrn Dr. Stierlin, im Correspondenzblatt für Schweizerärzte veröffentlichten Fall, wo ein mächtiges Darmconvolut durch den Processus vermiformis strangulirt wurde. Das ganze Packet war brandig und so enorm gebläht, dass vielerorts die Serosa geplatzt und an manchen Stellen auch die ganze Darmwand eingerissen war.

Was die Gasexhalation aus den Gefässen in's Darmlumen anbetrifft, so ist diese schon aus physikalischen Gründen unmöglich. Gas könnte aus den Gefässen nur so lange in's Darmlumen einströmen bis in demselben die gleiche Gasspanung wie im Gefässsystem hergestellt wäre. Da aber nach Hermann die Kohlensäurespannung, und auf die kann es doch wohl nur ankommen, in einer abgebundenen Darmschlinge bedeutend grösser ist als selbst im venösen Blute, so kann von einer erheblichen Gasexhalation aus den Gefässen in's Darmlumen kaum die Rede sein.

Ferner ist mir nicht klar, woher in den Fällen, wo wir eine zum Platzen geblähte und blauverfärbte Schlinge finden, das Gas herkommen soll. Eine Gaszufuhr von Seiten des Blutes ist, sobald die Strangulation eine vollkommene ist, ausgeschlossen. Es könnte höchstens an die in den Geweben der eingeklemmten Schlingen enthaltene Kohlensäure gedacht werden. Nehmen wir nun an, diese Kohlensäure könnte in's Darmlumen einströmen, so wäre meiner Ansicht nach diese Gasmenge doch viel zu gering, um die Schlinge zum Platzen bringen zu können.

Man kommt wohl der Wirklichkeit am nächsten, wenn wir annehmen, dass diese Gasauftreibung, der „locale Meteorismus", wie sich Rose ausdrückt, seine Entstehung der Zersetzung der im Darmlumen enthaltenen organischen Stoffe durch die Darmbakterien verdankt.

Wenn wir nun voraussetzen, der Wurmfortsatz werde vollkommen leer, d. h. frei von Koth und Gas, durch die Bruchpforte hinausgepresst und eingeklemmt, so kann doch eine Gasauftreibung zu Stande kommen. In Folge der Strangulation wird nämlich eine hochgradige Ernährungsstörung gesetzt, welche einen Zerfall der Schleimhaut des Darmes nach sich zieht. Diese abgestorbenen Gewebe, wie auch das in Folge der Stauung in's Darmlumen ausgetretene Blut wird von den Darmbacterien zersetzt, wobei das die Aufblähung bewirkende Gas gebildet wird. Auf ganz analoge Weise lässt sich auch der Versuch von Bronislaw Kader, den Rose als Stütze seiner Theorie anführt, er-

klären. Es ist dabei nur noch zu bemerken, dass es sich bei diesem Versuch nicht um eine vollkommen leere Darmschlinge gehandelt hat, denn durch blosses Ausstreichen wird es niemals gelingen, die Darmbakterien, ja nicht einmal sämmtlichen Koth aus der betreffenden Schlinge zu entfernen. Von der Richtigkeit dieser Behauptung kann man sich bei jeder Darmresection überzeugen. Man mag den Darm ausstreichen so viel man will, immer findet man in dem resecirten Stück in den Falten und Buchten der Schleimhaut noch Koth und natürlich auch Bakterien.

Ich glaube nun, da wir die Darmbakterien als Urheber der Aufblähung des Darms kennen gelernt haben, der Kader'sche Versuch würde, ausgeführt an einem neugeborenen Thier, das noch keine Bakterien in seinem Darmrohr beherbergt, negativ ausfallen.

Was den Grad der Aufblähung anbelangt, so ist derselbe von verschiedenen Momenten abhängig. Einmal kommt dabei die Anzahl der Bakterien, dann die Menge der im Darmlumen enthaltenen organischen Stoffe und schliesslich auch die Dauer der Incarceration in Betracht. In Fällen, wo die eingeklemmte Darmpartie eine Menge Bakterien und viel organische Stoffe enthält, kann in verhältnissmässig kurzer Zeit eine Ruptur des Darmes eintreten. Dies Ereigniss trat in dem oben kurz erwähnten Falle von innerer Incarceration, in Folge Strangulation einer grossen Darmpartie durch den Processus vermiformis, schon nach 24 Stunden ein.

In Bezug auf die Diagnose der Incarceration des Wurmfortsatzes lässt sich bis jetzt noch nichts Sicheres aussagen. In allen bis jetzt bekannten Fällen wurde die sichere Diagnose erst während der Operation gemacht.

Ob es überhaupt jemals gelingen wird, eine absolut sichere Diagnose zu stellen, ist wohl fraglich, denn die Erscheinungen sind zu ähnlich denjenigen einer gewöhnlichen Darmeinklemmung.

Die Therapie kann, wenn die schonend ausgeführte Taxis nicht zum Ziele führten, wohl keine andere als die operative sein, die je früher ausgeführt, eine um so günstigere Prognose giebt.

Die Operation wird wohl regelmässig in der Resection des Wurmfortsatzes bestehen müssen, da derselbe doch immer mehr oder weniger pathologische Veränderungen aufweisen wird. Auch in den Fällen, wo eine Reposition ohne Gefahr möglich wäre, ist die Resection zu empfehlen. Einmal wegen der functionellen Unwichtigkeit des Wurmfortzatzes, dann aber auch wegen der grossen Gefahren, die einem jeden Menschen aus diesem Organ erwachsen können. Ferner

giebt Resection quoad vitam keine schlechtere, quad sanationem aber sicher eine bessere Prognose.

Zum Schlusse sei noch bemerkt, dass es sich in der grossen Mehrzahl der Fälle von Incarceration des Wurmfortsatzes um Schenkelbrüche handelt. Dies hat wohl seinen Grund einmal in der topographischen Lage des Wurmfortsatzes, dann aber auch in der Enge des Schenkelkanals, in welchen der dünne und oft sehr bewegliche Processus vermiformis leicht hineingepresst werden kann.

Literaturverzeichniss.

1) Rose, Deutsche Zeitschrift für Chirurgie. Bd. XXXV.
2) Sonnenburg, Pathologie u. Therapie des Perityphlitis. III. Auflage. S. 183
3) Bajardi, Centralbl. f. Chirurg. 1895.
4) Brieger, Archiv für klin. Chirurgie. Bd. XLV.
5) Safert, Deutsche Zeitschrift f. Chirurgie. Bd. XXXVIII.
6) Sendler, Centralblatt f. Chirurgie. April 1896.
7) Eules, St. Bartholom. hosp. separt. 1896. Centralbl. f. Chirurg. Novbr. 1897.
8) Ritter v. Hofmann, Centralblatt für Chirurgie. Dezember 1897.
9) Riese, Deutsche med. Wochenschrift. No. 43. 1900.
10) Jackle, Dissertation. Marburg.
11) F. Brunner, Deutsche Zeitschrift für Chirurgie. Bd. XLVII.
12) R. Bundschuh, Beiträge z. kl. Chirurgie. Bd. XXXI. 1901.
13) F. Tacke, Beiträge z. kl. Chirurgie. Bd. XXIX. 1900.
14) H. Kaposi, Beiträge z. kl. Chirurgie. Bd. XXVIII. 1900.
15) Habs, Deutsche Zeitschrift für Chirurgie. Bd. XXXII.
16) O. Föderl, Archiv für kl. Chirurgie. Bd. LVI.

VIII.

Pterygium colli.

Von

Dr. med. **Funke**,
Ehemalig. Anatom-Chirurg. Assistenten.
z. Z. in Melle i. H.

(Mit 4 Abbildungen.)

Im Jahre 1883 schrieb im Archiv für Anthropologie XIV. Bd., S. 343—348 stud. med. O. Kobylinski „Ueber eine flughautähnliche Ausbreitung am Halse." Der Aufsatz stammte aus der Vogel'schen Klinik in Dorpat. Zum Schlusse spricht er im Voraus seinen Dank aus für jede, auch die kleinste Mittheilung, die auf seinen Fall Bezug hat. Nun, ich bin in der Lage, seinem Wunsche nachzukommen.

Am 9. December consultirte mich ein hiesiger Bürger, um ihm Aufklärungen zu geben über das auffallende Zurückbleiben im Wachsthum seiner Tochter.

Die Anamnese ergab folgendes:

Der Vater des Mädchens leidet an Tuberculose der Lungen, Mutter ist gesund. Die einzige Schwester ist ebenfalls gesund. Die Mutter gebar das Mädchen, als sie 27 Jahre alt war, als erstes Kind. Es wog bei Geburt $6\frac{1}{4}$ Pfund. Die Geburt verlief normal ohne ärztliche Hilfe. Das Kind wurde von der Mutter 1 Jahr lang genährt, von $1\frac{1}{4}$ Jahr lernte es gehen. Die Sprache lernte es leicht, zeigte auch sonst gute Intelligenz. In den ersten Jahren litt das Kind oft an angeschwollenen Füssen, Ursache konnte ich nicht erfragen, Mutter giebt an, es habe den Urin schlecht lassen können. Von 2 Jahren hatte es Lungenentzündung, welche gut heilte. Die Abnormität des Halses zeigte sich schon bei der Geburt, jedoch glaubt die Mutter, dass der Fehler schlimmer geworden sei.

Das Mädchen selbst fällt bei der Untersuchung zunächst durch seine Kleinheit auf. Bei einem Alter von 15 Jahren $7\frac{1}{2}$ Monaten besitzt es eine Grösse von nur 135 cm, ein Gewicht von 78 Pfund. Ausser der Halsmissbildung zeigt es einen normalen Körperbau. Der Kopf hat einen Umfang von 52 cm, eine Länge von der Glabella bis Protuberantia occip. gemessen von 17 cm und eine grösste Breite von 15 cm. Die Kopfhaare sind von schwarzbrauner Farbe und reichlich entwickelt. Die

Stirn hat von der Haargrenze bis zur Nasenwurzel eine Höhe von 10,8 cm und eine Breite von 7,2 cm. Die Nase von der Wurzel bis zur Spitze 4,5 cm lang. Der Mund 4,2 cm breit. Entfernung der beiden inneren Augenwinkel 2,8 cm, die Breite des Auges 3,4 cm. Entfernung des Processus zygomat. von einander 7,8 cm. Von der Haargrenze bis zur Spitze des Kinnes 18 cm.

Die Ohren sind verhältnissmässig gross, wie auf Fig. 1 sichtbar. Ihre Stellung schräge von oben hinten nach unten vorn. Die Ohrmuschel sitzt zu tief, wenn wir den Angaben Henle's (Handbuch der

Fig. 1.

Anatomie II. Auflage 1873, Seite 759) folgen. Er sagt: „Die als normal angenommene Stellung der Auricula ist die zwischen zwei horizontalen Linien, von welchen die obere die Augenbraue, die untere die Nase berührt, ziemlich in der Mitte zwischen Stirn und Hinterkopf."

Ein Blick auf Fig. 1 und 2 zeigt, dass die obere Spitze lange nicht die Augenbraue erreicht, die untere dagegen fast die Horizontale des Mundwinkels. Die Länge der Auricula betrug rechts 6,5 links 6,7 cm. Der Helix war links in weitester Entfernung 2,2 cm, rechts 1,75 cm vom Scheitel entfernt, also weit abstehend. Die schräge nach vorn unten verlaufende Stellung des Ohres (Fig. 2) bedingt, dass der Anthelix vor dem Helix, nicht hinter ihm liegt. Was die Gehörfunction betrifft, so ist dieselbe beiderseits normal.

Wir kommen zur Beschreibung des Halses, der die zu beschreibende

Abnormität zeigt. Pterygium colli möchte ich als Namen dafür vorschlagen. In der normalen Lage der Fig. 1 sieht man beiderseits deutlich eine Falte vom Proc. mastoid. zum Acromion verlaufen. Da das Mädchen gut genährt ist, so fällt sie weniger auf wie in dem Kobilinskischen Falle. Die Falte erhebt sich im Durchschnitt 3 cm über das Hautniveau. Dieselbe ist weich und auf der Unterlage verschieblich. Eigentümlich ist die starke Behaarung derselben (Fig. 2), welche links 5 cm, rechts 7,3 cm vom Proc. mastoid. nach unten reicht. Die Maasse des Halses sind von der Kinnspitze bis zum Sternum 10 cm. Die untere Breite des Halses, gemessen dort, wo die Falte in die horizontale Lage übergeht, vorne 21 cm, der ganze Umfang 39 cm. Die obere vordere Breite, gemessen unterhalb der Ohrmuschel, 19 cm, der ganze obere Umfang 32/½ cm. Von Acromion zu Acromion sind 26 cm. Von Proc. mastoid. bis zum Acromion rechts wie links 13,75 cm, vom Acromion bis zum Jugulum (Mitte) r 12, b 13 cm. Der Kopf ist nach allen Richtungen frei beweglich, die Hautfalten hindern nicht.

Fig. 2.

Der Rumpf zeigt mehrere Abnormitäten. Zunächst fällt das gänzliche Fehlen der Mamma auf (Fig. 1 und 2). Die Brustwarzen sind nicht entwickelt, erheben sich nicht über das Niveau der Haut.

Weiterhin fällt sofort der gänzliche Mangel der Behaarung in der Achselhöhle und am Mons Veneris auf. Die Haut ist an dieser Stelle vollständig glatt. Sonst ist am Rumpfe nichts Besonderes zu finden, auch die äusseren Genitalen sind normal. Die Periode ist bisher (15¾ Jahr) noch nicht eingetreten. Die Maasse sind am Rumpfe folgende. Vom Jugulum bis Nabel 32 cm, vom Nabel bis zur Symphyse 15 cm. Die Brustwarzen sind 17 cm von einander entfernt. Der Brustumfang, dicht über den Mamillen, 66—73 cm. Die Spinae os. il. sind von einander 22,5 cm entfernt. Der Leibumfang 3,5 cm, oberhalb des Nabels 60,5 cm.

An den Extremitäten ist nichts Abnormes zu finden. Der rechte Arm vom Acromion bis Condyl. ext. humeri 27 cm, links ebenso, vom

Condylus bis Proc. styloideus radii rechts 20, links 19 cm lang. Die Hand ist rechts 14,2 cm lang vom Handgelenk bis zur Spitze des 3. Fingers, links 15,5 cm. Die Beine sind auch normal, rechts wie links 68 cm lang.

Die inneren Organe sind, soweit Palpation, Auscultation und Percussion ergeben, gesund. Bei der Unterhaltung fällt dann die nasale Sprache auf. Die Besichtigung ergiebt ein auffallend hohes Munddach. Die oberen Zahnreihen sind 3 cm von einander entfernt. Von der Raphe des harten Gaumens in der Mitte bis zu den oberen Zähnen sind rechts 2,8, links 3,2 cm. Der harte Gaumen erscheint gleichsam so gebildet, als hätte die Raphe des Os palatin. auf einem unbiegsamen Stabe gelegen und man hätte rechts und links an den Alveolarfortsätzen einen starken Zug nach unten ausgeübt während der ganzen Zeit des Wachsthums. Die Sinne des Mädchens sind normal.

Ein Vergleich mit dem Kobylinski'schen Falle zeigt zunächst völlige Uebereinstimmung. Dass die Fossa supraspinata oder supraclavicularis nicht in meinem Falle so besonders hervortreten, liegt darin, dass der Kobylinski'sche Patient sehr mager, meine Patientin dagegen sehr gut ernährt ist. Im Uebrigen stimmt die Beschreibung auch auf meinen Fall.

Nur schreibt er: „Scheinbar ist hier der Mus. cucullaris vergrössert und hat seine Insertion weiter bis zum Proc. mastoid. genommen. Dem ist allein nicht so, indem durch Elektricität der Musc. cucullaris als in der Hautfalte nicht befindlich erwiesen wird, und es scheint nur eine straffe Fascie der Haut als Grundlage zu dienen. In wie weit der Musc. splen. capitis et colli dabei im Spiele steht, kann nicht mit Sicherheit constatirt werden. Zur Untersuchung übriger Halsmuskeln haben wir weiter keinen Ankaltspunkt."

Letzteres kann ich nur bedauern, denn ich habe meinen Fall operirt und dabei mich durch Augenschein überzeugt, dass in der oberen Hälfte der Falte der Muscul. sternocleidomast. lag und unten hinten fanden sich Muskelfasern des Trapezius. Hätte Kobylinski den Sternocleidomast. anstatt des Cucullaris elektrisch gereizt, so hätte er auch bei der Contraction den Zug an der Hautfalte gesehen. Die beiden Blätter der Hautfalte erwiesen sich bei der Operation nicht als völlig verklebt, sondern die ganze exstirpirte Falte liess sich vollständig glatt auf die Tischfläche legen. Ebenso wenig war die Falte mit ihrer Unterlage fest verwachsen, sondern nur gewissermaassen abgehoben über dem von den Musculi sternocleidom. und cucullaris gebildeten Dreieck. Darunter lag die Fascie und unter derselben der Muscul. splenius capitis. Wenn Kobylinski sagt: „Es scheint der Knochen- und Muskelbau — mit einiger Reserve vielleicht in Betreff des Muscul. splenius capitis et colli — als ein vollkommen normaler

angenommen werden zu können, so muss ich gerade für diesen verdächtigen Muskel absolut normale Verhältnisse constatiren.

Wie gesagt, habe ich den Fall operirt, wobei sich als einzige Schwierigkeit wegen der concaven Form des Halses ergab, das richtige Maass zu treffen in dem zuviel oder zuwenig Wegnehmen. Die Fig. 3 zeigt uns die Patientin 4 Wochen post operationem. Letztere heilte in 9 Tagen aseptisch bis auf 2 Nahteiterungen. Die Maasse waren alsdann entsprechend gemessen wie vor der Operation,

Fig. 3.

unterer Umfang 34 cm, oberer Umfang 31 cm. Die übrigen Maasse dieselben.

Es fragt sich nun, wie diese Abnormität zu erklären ist. Mir scheint das, wenn man erst den fertigen Zustand zu Gesicht bekommt, recht schwierig. Kobylinski meint, weil die Abbildung (!) des Chimpanse etwas diesem Entsprechendes aufzuweisen scheint (!), die Abnormität als Atavismus im Sinne Darwin's erklären zu müssen.

Nun, ich kann mich seiner Ansicht absolut nicht anschliessen. Wenn ich nicht, wie Kobylinski, mir allein die Hautfalte ansehe, sondern auch die übrigen Veränderungen am Kopfe, so sieht es so aus, als ob nicht ein Zuviel am Halse vorhanden wäre, sondern als ob Jemand mit beiden Händen rechts und links in die Haut des Halses gegriffen und diese in Form einer Falte abgehoben hätte, und so während des embryonalen wie späteren Wachsthums festgehalten

hätte. Die Folgen waren davon, dass ein permanenter Zug am äusseren Ohre und auch den seitlichen Theilen des knöchernen Schädels (weil ja die Falte am Schädel seitlich befestigt ist) ausgeübt wurde. Können wir die Folgen davon sehen? Sehr gut sogar. Die Wirbelsäule, resp. die knöcherne Medianlinie des Schädels müssen wir bei dem Vorgang als feststehend annehmen und betrachten nur die betreffenden Theile von aussen nach innen. Die Ohrmuschel, und besonders ihr oberer, mit der Falte näher in Zusammenhang stehender Theil erscheint nach hinten und unten stark verzogen. Der Gehörgang ist in seiner äusseren Hälfte derart nach unten gebogen, dass es nicht möglich ist, etwas vom Trommelfell zu sehen. Die Pars horizontalis des Os palatin. mit dem Process. alveol. des Maxillare sind gleichfalls stark nach unten gezogen — daher das hoch gewölbte Munddach — und ein Blick auf Fig. 2 zeigt den Mund nicht in horizontaler Lage, sondern deutlich nach hinten und unten verzogen.

Fig. 4.

Es fragt sich nun weiter, was wir als Ursache dieses Zuges, von mir bildlich als von zwei Händen ausgeübt angenommen, annehmen sollen. Ich glaube amniotische Verwachsungen und keinen Atavismus. Das Zustandekommen solcher Verwachsungen wird ja dadurch so sehr begünstigt, dass Innenfläche des Amnion wie Oberfläche des Embryos von Ectoderm bekleidet sind. Ob nun solche Verwachsungen, secundäre Faltenbildungen u. s. w. durch Entzündungen oder nicht verursacht sind, ist hier nicht zu erörtern. Wir wissen jedenfalls, dass solche Missbildungen dadurch verursacht werden und die mannigfaltigsten Gestalten annehmen können durch verschiedenartige Zug- oder Druckwirkung, das mag uns genügen.

IX.

Zur Plattfuss-Therapie.

Von

Prof. C. Nicoladoni in Graz.

(Mit 5 Abbildungen.)

Unter den hochgradigen Plattfussformen ist besonders auf Eine hinzuweisen, welche für die Aetiologie dieses Leidens und seine rationelle Bekämpfung von grosser Bedeutung ist.

Es ist dies die nach unten durchgebogene — jene, bei welcher die Sohle nicht mehr platt, sondern bereits convex ist, so dass der Taluskopf in der Sohle vorspringt und ihre Hälften dies- und jenseits des Chopart'schen Gelenkes nach aufwärts abgebogen werden.

Diese Art des Plattfusses verdient nicht mehr den Namen eines statischen; denn es ist klar, er ist nicht durch die Gleichgewichtsbedingungen des stehenden Fusses erzeugt, — er könnte ja sonst nicht convex in den Fussboden hineingedrückt worden sein, was ja ein statischer Nonsens wäre.

Diese Form hängt mit dem Gehen und dem wichtigsten Acte desselben: dem Abwickeln des Fusses vom Boden und seinem Erheben auf die Fussspitze zusammen.

Dieses vollführt sich in jenem Momente, in welchem das andere Bein Spielbein ist, und während dieses Actes hat das federnde Fussgewölbe die ganze Last des Körpers zu übernehmen und nur auf die eine Stütze desselben, nämlich die Metatarsusenden weiterzugeben. Beim Abwickeln des Fusses beginnt die grösste Mnskelleistung des Unterschenkels und Fusses und die grösste Belastung des Fusses in Bezug auf seine relative Festigkeit. Die tiefen Wadenmuskeln und unter diesen in erster Reihe der M. Tib. posticus, ferner die Gesammtheit der kurzen Muskeln der Fusssohle falten und halten das knöcherne Fussgewölbe zusammen, und obwohl erstere den Fuss plantar flectiren, so halten sie doch andererseits das Fussgewölbe gefaltet und verhindern dessen Durchbiegung gegen die Sohle in dem Momente der

schwersten Belastung. — Der Peroneus brevis besorgt dies für den äusseren Fussrand, während der Peron. longus der queren Faltung vorsteht und sich dem Breittreten des Gewölbes entgegensetzt.

Dieser Muskel aber, der mit vortheilhaftestem Ansatze und mit dem mächtigsten Querschnitte das Erheben auf die Fussspitze durch Lüften der Ferse besorgt, sucht beim Geschäfte des Abwickelns der Fusssohle das Gewölbe in der Richtung von vorn nach hinten zu entfalten, den Fersenhöcker nach hinten und oben emporzuziehen. — Seine natürlichen Antagonisten sind alle in der Fusssohle gelegenen kurzen Sohlenmuskeln, welche mit ihrer lebendigen Function und mit Hilfe der in sie eingeschobenen Plantarfascie als Gewölbespanner bei jedem Schritte zu arbeiten haben.

Der Triceps surae ist aber ein gewaltiger Arbeiter, wie dies die Dicke seiner Sehne und die Fülle der Wade bekundet. Er hält am längsten aus, wenn alle Muskeln der Wade und Sohle erschöpft sind.

Wenn ein Mensch bei gehender Beschäftigung seine tiefe Wadenmusculatur, seine Peronei und seine Fusssohlenmuskeln bis zur Abspannung ermüdet hat, und er trotzdem noch immer mit einem solchen erschöpften Fusse weitergehen muss, — da ja eine allein stehende Beschäftigung nicht existirt — so wird zuletzt dabei nur mehr der Triceps surae als Abwickler arbeiten und der übrige Fuss als Skelett und Bändercomplex verwendet werden, welcher allen Belastungen keine lebendige Hilfe mehr entgegen zu setzen hat und daher der mechanischen Abnutzung verfallen wird.

Das Fussgewölbe wird durch Bänderdehnung und Knochendifformität locker werden, einsinken und schliesslich, da die Phase des Abwickelns beim Gehen nicht entbehrt werden kann, wird das früher gerade gestreckte Fussskelett beim Erheben auf seine Spitze gegen die Fusssohle im Chopart'schen Gelenk durchgebogen werden.

Es zeigt daher diese Form des Plattfusses auf das Deutlichste, dass für die Entwickelung unserer Difformität das Gehen des bereits ermüdeten Fusses — und nicht das Stehen — von ausschlaggebender Bedeutung sein muss.

Daraus geht hervor, dass unsere bisherige Therapie des redressirten Plattfusses mittelst Einlagen eine fruchtlose sein muss, und ich spreche es unbeirrt aus, dass die Heilresultate dieses Uebels gewiss keine glänzenden sind. Die Einlagen passen nur für den stehenden Fuss und sind für ihn allein nur gedacht, können daher ihren Zweck, das noch lockere Fussskelett beim Gehen gewölbt zu erhalten, nicht erfüllen.

Denn sobald sich der redressirte Plattfuss auf seine Spitze erhebt, liegt die Sohleneinlage als nutzloser Appendix an dem belasteten Fusse, der ohne jegliche Stütze der durchbiegenden Belastung und der Abbiegung des Fersentheiles nach oben preisgegeben ist.

Will man daher die durch Redressirung gewonnene neue Wölbung auch beim Gehen erhalten und sich mit der Zeit festigen lassen, so ist die erste Bedingung hiefür, dass der schädliche Einfluss des Fussabwickelns beim Gehen vermieden werde, entweder so, dass man diese Phase des Ganges ganz eliminirt, oder dass man eine solche Einrichtung trifft, dass ein Apparattheil die Stütze beim Abwickeln übernimmt, während unterdess der vom Chopart'schen Gelenk distal gelegene Theil des Fusses schwebend bleibt.

Dafür kann es nur folgende Typen geben:

1. Ausschaltung der Abwickelung mit Hilfe einer stelzenartigen

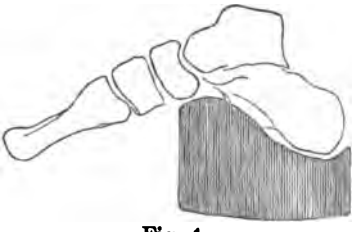

Fig. 1.

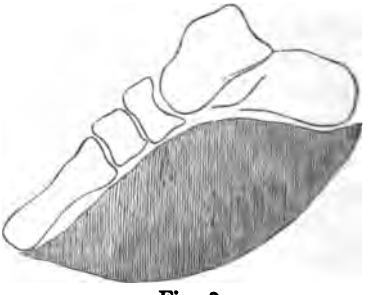

Fig. 2.

Vorrichtung, welche den Fuss nur bis zum Chopart'schen Gelenk unterstützt.

2. Erhaltung einer Art Abwickelung, jedoch ohne dass die Metatarsalköpfe als Stütze benutzt werden, und ohne dass der Fuss durch Zug an der Achillessehne durch den Triceps surae emporgezogen werde, also ohne dass beim Abwickeln der Fuss activ auf seine Spitze erhoben werde, durch eine von der Ferse bis zu den Metatarsusköpfen reichende Einlage mit kufenartiger Sohle, wo sich bei jedem Tritte das Skelett über die Einlage wölben muss.

Der 2. Typus erscheint als der praktisch besser ausführbare.[1])

Wenn es gelungen ist, dem Fusse die richtige Form wieder zu geben, d. h. die Fusswurzelknochen in ihre früheren relativen Lagen zurückzuführen und die gelockerten basalen Bänder so zu verkürzen, dass das Fussgewölbe seinen ursprünglichen anatomischen Halt wieder bekommen hat, dann handelt es sich bei jenen jugendlichen Formen,

1) S. Nr. 3 weiter unten.

die in Folge der wieder aufzunehmenden Beschäftigung durch Uebermüdung der sohlenfaltenden Musculatur zu recidiviren drohen, den insufficienten Halter des Fussgewölbes, den Tib. posticus so zu kräftigen, dass das neugewonnene Fussgewölbe auch bei auftretendem und sich abwickelndem Fusse nicht mehr sohlenwärts durchgebogen werden könne.

Sein kräftigster Antagonist in diesem Sinne ist der Triceps surae, wie dies oben hervorgehoben wurde.

Und so wie bei der Nachbehandlung des redressirten Plattfusses darauf geachtet wurde, dass jeder Zug an der Ferse durch die Achillessehne, also jedes Abwickeln des Fusses vermieden werde, so soll auch in Zukunft die fussgewölbefaltende Wirkung des Tib. posticus gekräftigt, die fussgewölbeverflachende Wirkung des Triceps surae, soweit die zu erhaltende Abwickelnng des Fusses es gestattet, entsprechend vermindert werden.

Es ist eine von mir schon vor Langem gezeigte Thatsache, dass die völlige Eliminirung der Achillessehne eine Fussform entstehen lässt welche dem Pes planus geradeswegs entgegengesetzt ist: nämlich einen Pes calcaneus sensum strictiosi.

Ich konnte an einem jungen Mädchen die Entwickelung eines hochgradigen Pes calcaneus zeigen, nachdem an ihm vor Jahren in der Kindheit durch einen Sensenhieb die Achillessehne durchtrennt wurde. Die Sehnenwunde wurde damals nicht genäht, sondern der proximale Stumpf verheilte mit dem tiefen Blatte der Fasciae surae, so dass der Triceps surae für immer seine Verbindung mit dem Calcaneus verlor.

Wir wissen, dass der dauernde Ausfall der Wirkung des Tric. surae auf die Abwickelung des Fusses einen Pes calcaneus zur Folge hat, in dem der bei jedem Schritte allein dem Zuge der Sohlenmusculatur überantwortete Proc. posterior calcanei von nun an nach abwärts wächst, zu einem Proc. inferior, das Fussgewölbe convexer und höher wird und sich in seinen Skeletttheilen jener Form annähert, welche die Chinesen den Füssen vornehmer Mädchen durch ein dem gleichen Ziele zustrebendes Bandagiren aufzuzwingen bestrebt sind.

Es ist in der That der Pes calcaneus das gerade Widerspiel des Plattfusses; — bei jenem ist der äussere und innere Fussrand hochgehoben, so dass man nicht mehr von einem Gewölbe des Fusses sprechen kann, sondern von einem Thorbogen; — bei diesem hingegen ist das äussere und innere Fussgewölbe auf den Boden zusammengefallen; — hier ist der Fuss breit durch Verflachung des queren Gewölbbogens, dort ist der Bogen hoch und steil, gothisch

und eine tiefe Längsfalte der Sohle macht dieses Verhältniss sofort äusserlich kenntlich; und endlich ist beim Pes calcaneus der Proc. posterior calcanei zu einem Proc. inferior geworden, während der Plattfuss durch einen langen Proc. posterior, der bisweilen auch zu einem Proc. superior auswächst, ausgezeichnet ist.

Es ist daher, von dieser Einsicht aus geleitet, ganz rationell, den Pes planus — wie es Hoffa gethan — mit Sehnenschnitt der Achillessehne zu behandeln — jedoch derart modificirt, dass man nach vollzogener querer Achillotenotomie den proximalen Sehnenstumpf durch eine gemachte Querlücke unter die tiefe Fascia surae schöbe, um vorläufig ein Wiederzusammenwachsen der Achillessehne zu vereiteln. — Es würde aus dieser künstlichen Insufficienz des Triceps surae sicher bei adolescenten Menschen ein Pes calcaneus traumaticus entstehen, weil für eine beliebig lange Zeit jedes Abwickeln des Fusses und jedes Erheben auf die Fussspitze durch den Triceps surae ausgeschaltet, diese Function allein den fussgewölbefaltenden Muskeln überantwortet bliebe und die Ferse allein nur dem nach vorne wirkenden Zuge der kürzeren Fusssohlenmuskeln unterworfen wäre. — Auch der das Fussgewölbe quer spannende Peron. longus gewänne dadurch an Uebergewicht, dass bei mangelhafter Erhebung auf die Fussspitze die Metastasusknochen nicht fächerförmig auseinander gelegt und der Fuss nicht mehr so wie früher verbreitert, sondern durch die ungehinderte Wirkung des Peron. longus gut in der Quere zusammengehalten würde; ebenso würde der einseitige Zug des Peron. brevis die äussere Fusswölbung unbekämpft heben können.

Ich halte es daher für einen ganz rationellen Vorschlag, zwecks der dauernden Redressirung der Plattfüsse bei Adolescenten für eine Zeit lang die Achillessehne auszuschalten, und sie erst dann wieder zu vernähen, wenn die einem Pes calcaneus sich nähernde Fussform zur Wiederaufnahme ihrer Function, d. i. des Abwickelns der Fusssohle und des Erhebens auf die Fussspitze auffordert. Es wäre dies freilich ein langwieriger Umweg, der zurückstehen muss, wenn sich ein anderer Weg bietet, auf welchem zwei Hauptindicationen der Plattfuss-Therapie genügt werden kann.

Vor Allem drängt sich der Gedanke auf, ob nicht durch Verkürzung des M. tib. posticus das Fussgewölbe vor dem Einsinken bewahrt werden könne.

Der M. tib. posticus ist ja nicht bloss ein supinirender Muskel. Seine starke über die volare Fläche des Tarsus weit ausgebreitete Sehne, ihr Verlauf um den Taluskopf herum, knapp unter dem Ligam.

calcaneo-naviculare macht ihn zum stärksten Fussgewölbspanner in frontaler Richtung.

Es ist nun in hohem Grade wahrscheinlich, dass dieser Muskel Varietäten in Bezug auf seine Stärke unterworfen ist, vielleicht auch in dem Verhältniss seiner Länge zu seiner Dicke. Es ist dies Gegenstand einer speciellen anatomischen Untersuchung, die einer meiner Schüler ausführen wird. Sollte sich dabei eine solche Stärkeschwankung herausstellen, so würde es leicht verständlich sein, dass Individuen mit Insufficienz dieses Muskels dem Einsturz des Fussgewölbes, d. i. der Plattfussentwickelung, viel mehr ausgesetzt sind, wenn durch Ueberanstrengung dieser gewölbehaltende Muskel leichter übermüdet wird.

Fig. 3.

Es wurde diese neue Operation bereits von Hoffa ausgeführt und von ihm darüber eine erfolgreiche Wirkung in Bezug auf das Dauerresultat des redressirten Plattfusses berichtet.

Ich habe, ohne Kenntniss davon gehabt zu haben, im Sommer 1901 bei einem Pes valgo calcaneus paralyt. den Tib. posticus mit bestem Enderfolge verkürzt und durch das gute Resultat dieses Falles mich veranlasst gesehen, bei einem adolescenten statischen Plattfusse eines jungen Mädchens die Sehne des Tib. posticus ebenfalls zu verkürzen. Obwohl der Fuss bereits genügend redressirt war, ging doch die Verkürzung nicht nach Wunsch zusammen, da nicht soviel Spielraum erreicht wurde, um die Durchschlingung des einen Sehnenendes durch den Spalt des anderen bewerkstelligen zu können. Aber selbst für den Fall, dass diese Absicht befriedigend erreicht wird, so wird ein verkürzter Tib. posticus dadurch nicht stärker — worauf es doch ankäme — und wird auch voraussichtlich wegen seiner bleibenden Insufficienz nicht verkürzt bleiben, sondern wieder gedehnt werden.

Nützlicher wird es sein, den Tib. posticus zu verstärken und zwar durch Entnahme der Hälfte des Triceps surae.

Ich schlage vor, von der Achillessehne die Hälfte abzuspalten, den Halbirungsschnitt bis ins Fleisch des Triceps surae fortzusetzen und die Sehne des so halbirten Muskels durch einen Schlitz der Sehne

des Tib. posticus diesseits seiner Sehnenscheide so hindurch zu schlingen, dass die gebildete Schleife unter kräftigster Anspannung in sich zurück vernäht wird, so dass nun beide auf die Tib. posticus-Sehne vereinigten Muskeln: der halbe Tricips surae und der gespannte Tib. posticus fortan mit vereinten Kräften zusammenwirken werden. Bei-



Fig. 4.

stehende schematische Figur erläutert die Art dieses Eingriffes.

Er erfüllt eine zweifache Indication:

Er stärkt den M. tib. posticus um ein Bedeutendes und macht ihn dadurch fähig, dem Gewölbedruck des sich abwickelnden Fusses eine bei jedem Schritte wirksame lebendige Kraft entgegenzusetzen. Das Abwickeln des Fusses wird nicht leiden, da die erborgte Hälfte des dazu erforderlichen Kraftaufwandes des Tricips surae dem Tib. posticus zu gleichem Effect übertragen wird.

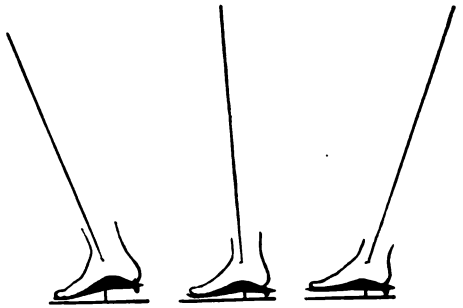

Fig. 5.

Diese Hälfte wird aber von nun an nicht mehr auf den Calcaneus geleitet und kann sich dort nicht mehr in dem gleichen Maasse missbildend entwickeln, weil den gedehnten und geschwächten kurzen Sohlenmuskeln nicht mehr der gewaltige Antagonist, sondern nur mehr der halbe Triceps surae entgegengespannt ist.

Es wird bei diesem Wechsel der Kräfte der das Fussgewölbe durchbiegenden Wirkung des Abwickelns ein sehr kräftiger Vorspann der Gewölbefaltung zur Verfügung gestellt und dadurch jene Uebermacht vermindert, welche beim Erheben auf die Fussspitze den hinteren Abschnitt des Fussgewölbes gerade emporzubiegen dann ge-

eignet ist, wenn dieser Tendenz nicht eine frische, kräftige Sohlenmusculatur entgegenwirkt.

Ich denke, dass diese Art der Sehnentransplantation allen dynamischen Unordnungen der Plattfussmusculatur begegnet und daher geeignet sein wird, das bisher leider so häufige Recidiviren des Plattfusses zu verhüten.

Nachtrag.

In nebenstehender Figur 4 ist ein Modell dargestellt, welches so eingerichtet gedacht ist, dass beim Gehakte das Erbeben auf die Fussspitze vermieden wird und doch die einzelnen Phasen des Schrittes (Fig. 5) am Fusse sich abspielen werden. — Es wird dies durch eine quere, dem Chopart'schen Gelenk entsprechende Achse ermöglicht, über welcher die Plattfusssohle nach vorn und hinten wippen kann. Der Fuss stösst dabei niemals mit der Spitze ab und wird daher nie dorsalwärts abgebogen.

Diese Sohle ruht auf einer geraden horizontalen Metallbasis, die in die Ledersohle des Schnürschuhes fest einzufügen sein wird.

Es wird wohl keine grosse Kunstfertigkeit dazu gehören, diese Vorrichtung in einem Schuh frei beweglich unterzubringen, und dem Gange ein gefälligeres Aussehen zu geben, als dies mit den oben angegebenen Einlagen möglich ist.

X.

Aus der chirurgischen Abtheilung des Luisen-Hospitals zu Aachen.
(Prof. Dr. W. Müller.)

Beiträge zur Kenntniss der Epiphysen-Osteomyelitis und deren Behandlung.

Von

Dr. **Ph. Ferd. Becker**,
Volontärarzt.

(Mit 13 Abbildungen.)

Da die Kenntniss der acuten Gelenkosteomyelitis in pathologisch-anatomischer Beziehung und namentlich in Bezug auf die Behandlung Besonderheiten bietet gegenüber der Schaftosteomyelitis einerseits, der tuberculösen Gelenkerkrankung andererseits, so dürften weitere Beiträge an der Hand einer zum Theil interessanten Casuistik zunächst zum mindesten nicht überflüssig erscheinen.

Der pathologisch-anatomische Befund ist in manchen der folgenden Fälle so charakteristisch, dass dieselben in diesen Zeilen Aufnahme gefunden haben, obwohl deren sonstige Krankengeschichte z. Th. als recht lückenhaft bezeichnet werden muss.

Im Plane der Arbeit lag es ursprünglich, eine möglichst grosse Anzahl von Nachuntersuchungen bezüglich des postoporativen Dauerresultates aufzunehmen. Hiervon musste jedoch Abstand genommen werden wegen des unvorhergesehenen schnell sich vollziehenden Wohnungswechsels des Herrn Professor Müller. Da auch Verfasser Aachen verlassen musste, so verblieb keine Zeit noch Gelegenheit, die Arbeit in dem beabsichtigten Umfange zu vollenden. Trotzdem übergebe ich im Einverständniss mit Herrn Professor Müller, dem ich für seine Unterstützung in der Ausführung der folgenden Zusammenstellung meinen aufrichtigsten Dank sage, diese fragmentarischen Beobachtungen der Oeffentlichkeit, weil dieselben als Einzelbefunde einerseits hinreichend interessant, z. Th. auch lehrreich sind, andererseits weil sie gewissermaassen ein kurzes zusammenfassendes Referat

über die im Verlaufe von 12 Jahren angestellten einschlägigen Beobachtungen darstellen.

Dass die in Rede stehende Erkrankung auch heute noch von vielen Aerzten, besonders wenn bereits ein secundäres Stadium eingetreten ist, gegenüber den viel häufigeren tuberculösen Erkrankungen nicht genug differenzirt wird, steht ausser Frage. Und sie bietet ja auch vielfach Aehnliches mit letzteren, gestaltet sich aber, rechtzeitig in ihrem Wesen erkannt, prognostisch wesentlich anders. Der Satz Morian's (1), es sei eine altbekannte Erfahrungsthatsache, dass sich die acute Osteomyelitis gerade nicht an den Lieblingssitzen der Tuberculose, d. h. in der Nachbarschaft der Gelenke zu localisiren pflege, besteht zwar im Ganzen zu Recht, aber wie wir sehen werden, ist doch der Procentsatz der Epiphysenerkrankungen acut-osteomyelitischer Natur ein weit grösserer als in früheren Statistiken angegeben wurde. Wir brauchen dabei keineswegs die längst bekannten Fälle zu berücksichtigen, in welchen ausgedehnte Diaphysenerkrankung in directer Fortsetzung mit Epiphysenerkrankung combinirt ist. Wir haben vielmehr die isolirten Erkrankungsherde in den Gelenkgebieten im Sinne, wie sie auch s. Z. von W. Müller (2) beschrieben worden sind.

Auf die osteomyelitische Epiphysitis namentlich mit Rücksicht auf die Erkrankung der benachbarten Gelenke ist von Volkmann, Schede, W. Müller u. a. vor langem aufmerksam gemacht worden. Neuerlich hat dieser Gegenstand, soweit das Hüftgelenk in Betracht kommt, eine eingehende und erschöpfende Bearbeitung durch v. Bruns und Honsell (3) gefunden. Wenn auch das Hüftgelenk mit Vorliebe acut-osteomyelitisch erkrankt und die Anfangssymptome, wie die Symptome im secundären Stadium in besonders prägnanter Weise bietet, so sind doch die übrigen grossen Gelenke des Körpers keineswegs so selten von dieser Krankheit betroffen, wie man aus der Literatur schliessen könnte.

Aus den einschlägigen Krankenjournalen des Luisen-Hospitals der Jahre 1888 — 1901 konnte ich 48 Fälle von Osteomyelitis der Gelenkgebiete zusammenstellen, unter 167 Fällen von acuter Osteomyelitis gleichgültig welcher Localisation (= 28,74 %). Schede (4) fand unter 23 Osteomyelitiskranken 5 Epiphysenfälle (= 21,74 %).

Haager (15) hat auf Grund seiner eingehenden Statistik gefunden, dass die Knochenenden häufiger erkranken als das Mittelstück; da er jedoch von der auf anatomische Verhältnisse sich stützenden Unterscheidung in Dia- und Epiphyse absieht, so können seine Zahlen von uns nicht zum Vergleiche herangezogen werden. Man bedenke

nur, den häufigen Beginn der Diaphysenerkrankung an der Metaphyse (vergl. Lexer (5)). In diesem Falle liegt eine Erkrankung des oberen oder unteren Knochenendes vor, obwohl anatomisch die Diaphyse sich krank erweist. Folgende Tabelle giebt Aufklärung über die in unseren 167 Fällen gefundene Vertheilung der Epi- und Diaphysenerkrankung an den einzelnen Röhrenknochen.

Knochen	Diaphyse	Obere Epiphyse	Untere Epiphyse
Femur	45	15	3
Humerus	18	1	4
Tibia	45	3	1
Fibula	5	—	1
Radius	4	2	—
Ulna	—	2	—
Ossa Metatarsalia	—	—	3
" Metacarpalia	1	—	—
Phalangen	2	—	1

Nach den Gelenkgebieten gruppiren sich unsere 48 Fälle wie folgt:

1. Hüftgelenk = 17 mal = 34,69 %
2. Kniegelenk = 6 " = 12,24 %
3. Gelenke des Fusses = 13 " = 26,53 %
   a. Sprunggelenk = 5 mal
   b. Intertarsalgelenke = 5 "
   c. Lisfranc'sches Gelenk = 2 "
   d. Metatarsophalangealgelenk = 1 "
4. Schultergelenk = 1 mal = 2,04 %
5. Ellbogengelenk = 8 " = 16,32 %
6. Gelenke der Hand = 4 " = 8,16 %
   a. Handgelenk = 1 mal
   b. Intercarpalgelenke = 3 "

Unsere Erkrankung wird wie die acute Osteomyelitis überhaupt bei jugendlichen Individuen und zwar mit Vorliebe bis zum Alter der Pubertät und auch schon in den ersten Lebensjahren beobachtet. Eine Reihe von Arbeiten (Townsend (6), Alibert (7), Braquehaye (8), Swoboda (9) und Hertzog (10)), weist darauf hin, dass die acute Osteomyelitis im frühen Kindes- ja Säuglingsalter durchaus nicht selten sei. Aus ihren Arbeiten scheint hervorzugehen, wie bereits von Bruns und Honsell bemerkt haben, dass die acute Osteomyelitis im frühen Kindesalter mit Vorliebe die Epiphysen betreffe. Aus der geringen Anzahl, über die wir Notizen fanden, geht bezüglich dieses Punktes hervor, dass im ersten Lebensjahre mindestens ebenso häufig die Epiphyse wie die Diaphyse erkrankt.

Folgende Tabelle mag dies darthun.

Alter	Osteomyelytis der Gelenke	Andere Localisation
Unter ½ Jahr . . .	3	—
7—12 Monate . . .	1	3
1—5 Jahren . . .	5	28
6—10 „ . . .	13	16
11—15 „ . . .	12	40
16—20 „ . . .	10	20
21—25 „ . . .	3	9
55 „ . . .	1	—

Die Multiplicität der Localisation, auf die Swoboda u. A. als bei Epiphysenosteomyelitis besonders häufig aufmerksam machen, konnten wir nur 3 mal constatiren, und zwar waren jedesmal 2 Gelenke befallen (I. 3 und III. 2, I. 5, I. 10).

Bakteriologische Forschungen haben ergeben, dass alle die bekannten Osteomyelitiserreger auch bei der Epiphysitis osteomyelitica gefunden werden. Die Untersuchungen Lexer's (5 und 11), der bei kleinen Kindern öfters Strepto- und Pneumokokken gefunden hatte, haben nicht zu dem Ergebniss führen können, dass diese Kokken häufiger Epiphysenosteomyelitis verursachen als die Staphylokokken. In unseren Fällen wurde, soweit darauf untersucht worden war, vorwiegend der Staphylococcus aureus in Reincultur und einige Male der St. albus gefunden.

Als veranlassendes Moment für den Ausbruch der Erkrankung wird wie bei der Schaftosteomyelitis ein Trauma gegentlich zu notiren sein. Es muss dieses seltene Vorkommen von Traumen vor Ausbruch der Epiphysitis hervorgehoben werden, da Kirchner (12) der einem Trauma gleich zu setzenden gesteigerten Muskelaction (Muskelzug an den Insertionsstellen) für die Enstehung der Osteomyelitis in seinem Falle (Schambeinepiphysen) und verallgemeinernd in den Fällen von osteomyelitischer Epihysenerkrankung wohl allzu grosse Bedeutung beilegt. Augenscheinlich bestätigt sich diese Hypothese Kirchner's, die viel Bestechendes an sich hat, nicht.

Sehr charakteristisch ist der anatomische Befund. Schuchhardt (13) unterscheidet zwei Formen: 1. Eine diffuse Form. Sie beschränkt sich selten auf die eigentliche Epiphyse, sondern greift durch Perforation des Epiphysenknorpels auf die benachbarte Diaphyse über (oder — was wohl viel häufiger derFall sein dürfte — umgekehrt erkrankt die Epiphyse von der Metaphyse aus). 2. Die herdförmige Osteomyelitis. Diese Form soll nicht so stürmisch, sondern mehr subacut oder chronisch verlaufen. Die Herde sind erbsen- bis wal-

nussgross, mit oder ohne Sequester. Sie brechen ins Gelenk durch oder münden extraarticulär. Sind diese Herde klein, so reagirt zuweilen das benachbarte Gelenk mit einer nur serösen Entzündung. Dass diese umschriebene Form besonders charakteristisch sei für die Epiphysenosteomyelitis, hat s. Z. Müller (l. c.) an der Hand sehr schöner anatomischer Präparate erwiesen.

Auch im Folgenden soll ein besonderes Gewicht auf dieses umschriebene, herdförmige Auftreten der Erkrankung gelegt werden, da ihm eine nicht zu unterschätzende Bedeutung in therapeutischer Beziehung zukommt.

Die Krankengeschichten werden nicht in extenso wiedergegeben, sondern nur in ihren wesentlichen Punkten skizzirt.

I. Fälle von acuter Osteomyelitis im Gebiete des Hüftgelenks fanden wir 17, hiervon betrafen 9 Gelenkkopf allein, 3 Gelenkkopf und Pfanne, 4 mal war die Pfanne allein erkrankt, in 1 Falle fehlen die Angaben.

a. 1. Eduard v. R., 13 Jahre.

Patient stammt aus scrophulöser Familie, erkrankte vor fünf Wochen plötzlich fieberhaft mit Schmerzen in der rechten Hüftgegend. Nach wenigen Tagen Anschwellung, spontane Empfindlichkeit und Druckschmerz. Abmagerung, kein Husten, keine Durchfälle.

Status: Rechtes Bein nach aussen rotirt abducirt, $2^1/_2$ cm scheinbar verlängert.

Grosser Abscess im oberen Drittel des Oberschenkels. Typische Druckpunkte wie bei Coxitis. In Narkose deutliche Bewegungsbeschränkung nachweisbar. Man fühlt keine Crepitation oder dergleichen.

28. April 1890. Nach Eröffnung des vorn in das Hüftgelenk führenden Abscesses Resectio coxae nach König mit Abmeisselung der Trochanterspangen. Schenkelkopf von Granulationen durchsetzt. Epiphyse liegt völlig gelöst als Sequester im Gelenk. Gelenkknorpel des Kopfes nur noch in Form von zwei kleinen Inseln erhalten. In der Pfanne ist der Knorpel erhalten bis auf einen grossen Defect HO. Ligam. teres zerstört. Gelenkkapsel ist in eine weiche Granulationsmasse verwandelt. Drainage.

Fieberfreier Verlauf. Nach 6 Wochen geheilt entlassen. Verkürzung beträgt $2^1/_2$ cm! Starke Knochenneubildung. Beweglichkeit gleich null.

Nach 4 Jahren nachuntersucht. Völlige Heilung, kein Recidiv in der verflossenen Zeit. Function sehr gut, geringe Beweglichkeit nach allen Richtungen hat sich eingestellt. Verkürzung etwa 5 cm.

2. Margarethe W., 10 Jahre, 9. Januar bis 4. März 1899.

Seit einem Jahr wegen Verdachts auf linksseitige tuberculöse Coxitis in poliklinischer Beobachtung. Mehrmonatliche Behandlung mit Jodoformglycerin-Injectionen. In den letzten Wochen steigern sich die Schmerzen. Starkes Hinken. Ueber den Beginn des Leidens war nichts Genaues zu erfahren.

Status: Sehr elendes Mädchen. Urin frei von Eiweiss. Linker Trochanter springt weit vor, ragt über die Roser-Nélaton'sche Linie bedeutend hinauf, ist stark verdickt. Becken schräg verschoben, compensatorische Skoliose der Lendenbrustwirbelsäule. Linkes Bein 5 cm verkürzt, nach aussen rotirt, adducirt. Kein Gelenkschmerz auf Druck. Röntgenbild weist starke Verbiegung des Schenkelhalses nach, der Kopf erscheint in die Länge ausgezogen und verdickt.

10. Januar 1899. In Aethernarkose Eröffnung des Gelenks, Schenkelkopf exstirpirt nach Lösung der festen Verwachsungen mit der Pfanne. Letztere mit dem scharfen Löffel ausgekratzt. Aus dem verdickten Trochanter wird ein Keil herausgemeisselt und der abgerundete Trochanter in die Gelenkpfanne gestellt. Drainage, Verband und Lagerung in Extensions-, Abductions- und Innenrotationsstellung.

Es handelt sich um eine höchst seltene Deformirung des Kopfes. Derselbe ist plattgedrückt, pilzförmig (Fig. 1). Die Epiphyse war ohne Zweifel früher gelöst. In der Pfanne sieht man einen tiefen Defect (Druckusur).

Fig. 1.

Glatter Heilungsverlauf. 4. März Wunde fast verheilt, Patientin geht gut mit leichtem Appreturverband ohne Schiene. Bein steht abducirt, etwas nach aussen rotirt. Zur Ambulanz entlassen.

3. Walter M., 17 Jahre. 29. April 1899 bis 15. Juni 1900.

Vorgeschichte nicht von Belang. Patient erkrankte vor vier Tagen mit Halsschmerzen und Frösteln. Vor 2 Tagen leichte Schmerzen im rechten Knie. Kopfschmerzen, Ohrenschmerzen, Temperatur bei der Aufnahme 39,9° C. Guter Ernährungszustand, Schwellung, Röthung und Druckempfindlichkeit des rechten Knies. Leichte Flexion im Knie.

Diagnose: Acuter Gelenkrheumatismus.

In den nächsten Tagen (Natr. salicylic.) fliegende Schmerzen im linken Sprung- und rechten Hüftgelenk. Systolisches Geräusch an der Herzspitze, im Urin mässig Albumen. Andauernd hohes Fieber. Rechtes Knie stark geschwollen, 37 cm Umfang (gegen 30 cm L). Heftige Schmerzen bei activen und passiven Bewegungen.

15. Mai Diagnose: Acute Osteomyelitis femoris.

16. Mai: Incision an der Innen- und Aussenseite oberhalb des Knies. Herd im Femur.

19. Mai: Schmerzen in der rechten Hüfte, Spontanfractur des rechten Oberschenkels oberhalb des Knies.

14. Juni: Andauernd heftige Schmerzen im rechten Hüftgelenk, geringe Schwellung. Schmerzen und Schwellung des linken Sprunggelenks. Incision. Grosser Herd im Talus. Exstirpatio tali. Aus dem Eiter wird Staphylococcus pyogenes aureus in Reincultur gezüchtet.

23. Juni. Alte Femurwunde granulirt gut. Starke Schwellung der rechten Hüfte, starke Schmerzen. Patient ist sehr heruntergekommen. Eröffnung des rechten Hüftgelenks. Femurkopf an der Oberfläche eburnirt, nahe der Insertion des Lig. teres kleiner peripherischer Herd mit 2 kleinen Sequestern (Fig. 2). Pfanne von Knorpel entblösst, mit

Granulationen bedeckt. Meisselresection des Kopfes. Excochleation der Pfanne.

12. Juli. Verlauf zufriedenstellend. Zunehmende Schmerzen im linken Fuss, namentlich in der Gegend des Malleolus ext. Einschnitt hierselbst und Aufmeisselung führt auf einen kleinen Herd im Malleolus selbst. Auskratzung der alten Wunde. In den nächsten Wochen allmähliche Heilung der verschiedenen Wunden. Starke Secretion nur am rechten Knie. Vorübergehend septische Durchfälle. Hohe Temperaturen (38,5° C) dauern bis Ende October.

10. November. Synechien im Hüft- und Kniegelenk. Brisement forcé, Massage bessern die Beweglichkeit. Starke Callusbildung im unteren Drittel des Femur, daselbst immer noch stark secernirende Fistel, Knochen rauh.

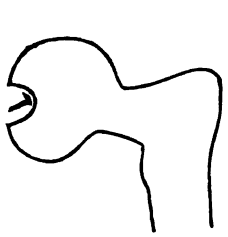

Fig. 2.

Fig. 3.

19. December. Entfernung mehrerer kleiner Sequester oberhalb des Knies.

12. Januar 1900. Schmerzen in der linken Ferse. Leichte Spitzfussstellung, in Narkose ausgeglichen.

15. Januar. Unterhalb des linken Knöchels kleiner Abscess. Eröffnung, Entfernung kleiner Sequester (Malleolensequester). Spitzfuss redressirt.

26. Februar. Nur noch am Oberschenkel eine auf den Knochen führende Fistel. Sonst alle Wunden verheilt. Pat. kann mit Krücken gehen.

15. Juni. Mit granulirender Wunde auf Wunsch entlassen.

4. Nikolaus K., 13 Jahre. 20. October 1899—17. März 1900.

Vor 3 Wochen plötzlich über Nacht mit Schmerzen im rechten Hüftgelenk erkrankt.

Status: Erhebliche Schwellung der Hüft- und Leistengegend. Haut geröthet. Druckschmerz besonders am Trochanter und längs des horizontalen Schambeinastes. Keine Fluctuation. Crepitation nicht mit Sicherheit nachweisbar. Rechtes Bein stark adducirt. Flexion und Extension frei. Abduction stark behindert.

Diagnose: Acute Osteomyelitis der Hüfte (Epiphysenlösung?).

Therapie. Extensionsverband. 15. November fieberfrei, steht mit Gehverband auf. 10. December fieberloser Verlauf. Pat. versucht ohne Verband zu gehen, fühlt aber sofort die heftigsten Schmerzen, hohes Fieber. Bettruhe, Streckverband lassen die Temperatur wieder abfallen.

29. December. In Aethernarkose Eröffnung des Gelenkes. Schenkelhals und der zum grössten Theil in der Epiphysenlinie gelöste Kopf entfernt. Kleiner osteomyelitischer Herd mit Sequesterchen im Kopfe nahe

der Insertionsstelle des Ligam. teres (Fig. 3). Ausräumung der mit Granulationsgewebe erfüllten Pfanne. Fieberfreier aseptischer Verlauf.

5. Februar 1900. Mässige Secretion, geht seit einigen Tagen mit Gehverband herum.

17. März 1900. Wunde fast vernarbt. Bein steht gut. Zur ambulanten Beobachtung entlassen.

5. Josef B., 11 Jahre. 20. Juli—30. December 1900.

Zwischen Neujahr und Weihnachten 1899 (also vor 1/2 Jahre) auf dem Eis gefallen. 3 Tage darauf hohes Fieber und heftige Schmerzen im rechten Knie- und Hüftgelenk. Pat. lag mehrere Wochen fest zu Bett. Das rechte Bein erheblich kürzer als das linke. Eiterung des Hüftgelenks. Später konnte Pat. wieder auftreten, hatte aber immer Schmerzen im Gelenk.

Status. Reelle Verkürzung des rechten Beins = 5—6 cm. Bein wird im Hüftgelenk in leichter Flexion und starker Adduction gehalten. Abduction unmöglich. Flexion, Extension und Rotation stark behindert; grosser Abscess über dem Hüftgelenk. Stark secernirende Fistel am Trochanter major und am Sternalende der Clavicula. Kein Albumen.

Fig. 4.

Diagnose. Coxitis (osteomyelitica).

23. Juli 1900. In Aethernarkose Eröffnung des Hüftgelenks. Schenkelhals quer durchmeisselt und der in der Epiphysenlinie gelöste nekrotische Kopf entfernt. Säuberung der Gelenkpfanne und der Kapsel von Granulationen. Abrundung des Schenkelhalses. Drainage. Verband in Extension, Abduction und mässiger Aussenrotation. Aseptischer Verlauf. In den nächsten Monaten mehrfach wegen osteomyelitischer Processe an Clavicula, Humerus und am Schädel operirt.

28. November. Plötzlich wieder Temperaturanstieg 39,4°. Heftige Schmerzen in der linken Hüfte, die bisher gesund geblieben war. Druckschmerz am Trochanter. Schwellung. Durchleuchtung ergiebt eine Verbiegung und Verdickung des Schenkelhalses (Coxa vara). Es handelt sich offenbar um einen versteckten centralen Herd im Schenkelhals. Pat. erinnert sich nunmehr, vor Eintritt ins Hospital eine Schmerzattacke im linken Hüftgelenk gehabt zu haben. Streckverband. Nach 4 Wochen lässt sich mit Röntgenstrahlen kein Herd mehr nachweisen. Alle Bewegungen sind in diesem Hüftgelenk ohne Schmerzen ausführbar. Rechte Hüftwunde bis auf eine kleine Fistel geheilt. Zur Ambulanz entlassen.

6. Aenni H., 9 Jahre.

Acute osteomyelitische Coxitis mit Eiterung direct nach Mittelohreiterung.

Heftige, plötzlich einsetzende Schmerzen in der linken Hüfte. Luxatio iliaca. Resectionsschnitt, Eröffnung des Gelenkes. Es findet sich ein himbeergrosser Herd mit kleinem Sequester von dicker Granulationsschicht umgeben, in der Mitte des Schenkelkopfes (s. Abb. 4); Knorpelüberzug an der entsprechenden Stelle zerstört, im Uebrigen völlig intact. Deshalb wird nach Ausmeisselung des Herdes der Kopf wieder reponirt. Drainage

des Gelenkes. Verlauf sehr gut. Heilung nach 4 Wochen. Später häufiger controlirt. Wegen zu starker Abduction wird Patientin in einer auswärtigen Anstalt orthopädisch nachbehandelt.

Nach 3 Jahren ist der Befund noch sehr zufriedenstellend. Ankylose in guter Stellung. Verkürzung knapp 1 cm.

7. Johann Schn., 40 Jahre.

Residuen alter metastatischer acut-osteomyelitischer Coxitis. Nach Spontanfractur war es in starker Aussenrotation zur Ankylose gekommen. Deshalb am 31. Juli 1901 Brisement forcé. Es bildete sich daraufhin ein grosser Abscess in der Hüftgegend und ein starker Bluterguss im Kniegelenk, der vereiterte. Arthrotomie und Drainage des Kniegelenks. Eröffnung des Hüftgelenks zur Resection. Man findet den Femurkopf mit der Pfanne verwachsen, in der Epiphysenlinie gelöst und durch Pseudo-

Fig. 5.

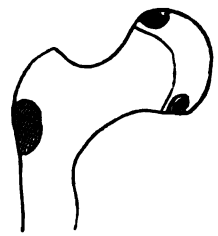

Fig. 6.



Fig. 7.

arthrose mit dem Hals verbunden, in Letzterem ein haselnussgrosser Herd mit Sequester (vgl. Abb. 5). Kopf wird entfernt. Vor Beendigung der Operation Chloroformasphyxie, Tracheotomie. Tod nach 4 Stunden.

8. Josefa C., 6 Jahre.

Vor 4 Wochen plötzlich mit Schmerzen im linken Hüftgelenk erkrankt. Unvermögen zu gehen, daher Bettruhe. Temperatur 38,1°. Starke Druckempfindlichkeit an Trochanter und Schenkelhalsgegend. Flexionscontractur von etwa 45°. Bein etwas adducirt und um 2 cm scheinbar verkürzt. Bewegungen mässig behindert.

Diagnose: Coxitis. Herd im Trochanter.

10. Juli 1893. Eröffnung des Hüftgelenks. Fibrinös-schwartiger Ausguss des Gelenks wie eine Abscessmembran. Es entleert sich aus dem Gelenk trübes Secret. Im Trochanter nach dem Schaft zu ein kleiner Herd, der ausgemeisselt wird. Im Schenkelkopf an der Epiphysengrenze 2 ganz kleine oberflächliche Herdchen (Fig. 6). Eine grössere Perforationsöffnung ins Gelenk fehlt. Knorpel des Kopfes nur über den beiden Herden gelockert. Lockerung der Epiphysenlinie. Lig. teres zerrissen. Pfannenknorpel völlig intact. Synovialis sammetartig geschwollen, geröthet. Aus dem luxirten Kopfe werden die beiden Herdchen ausgemeisselt, dann der Kopf wieder reponirt, Tamponade, Drainage, Verband.

4. August. Patientin steht auf, geht mit Krücken.

10. August, also 4 Wochen nach der Operation, kann das Kind ohne Stütze gehen und wird mit leichtem Verband nach Hause entlassen.

9. Frau R., 29 Jahre. 7. November 1898—14. Januar 1899.

Angeblich im 13. Lebensjahre wegen „Typhus mit Gelenkrheumatismus im Hüftgelenk“ 16 Wochen lang in einem Krankenhaus behandelt. Seit einigen Jahren allmählich zunehmende Hüftschmerzen, mässiges Hinken. Typisches Bild der Coxa vara. Beschränkung der Ab- und Adduction, reelle Verkürzung um 1 cm. Im Röntgenbild zeigt sich starke Verbiegung im Schenkelhals. Symptome von Arthritis deformans. Gelenkspalt nicht zu erkennen. Resectionsschnitt, Ausmeisselung zweier ganz kleiner sklerotischer Herdreste aus dem Hals (Fig. 7). Da der Gelenkraum sehr klein, der Kopf difform und mit überragenden Randwucherungen versehen ist, wird decapitirt. Abrundung des Schenkelhalses. Verband in Abductionsstellung.

Aseptischer Verlauf 16. December: Gehverband. 14. Januar 1899: Wunde fast verheilt. Bein wenig verkürzt. Pat. kann ohne Stütze gut gehen. Zur ambulanten Nachbehandlung entlassen.

b. In folgenden 3 Fällen spielten sich osteomyelitische Processe in Kopf und Pfanne ab.

10. Johann M., 13 Jahre 1. April—10. Mai 1893.

Pat. erkrankte vor 1/4 Jahre plötzlich fieberhaft mit Schmerzen in der rechten Hüfte, die sich allmählich steigern, Gehen wird unmöglich.

Status: Anämisch aussehender schlecht entwickelter Patient. Beide Beine stehen in beinahe rechtwinkeliger Flexionscontractur. Ueber der rechten Hüfte grosser Abscess. Temperatur 40° C.

1. April. In Chloroformnarkose Entleerung des Abscesses. Meisselresection der Hüftgelenkspfanne, und zwar sind es mehrere kleine Herde mit Sequesterchen im Sitzbeintheil der Pfanne sowie im anstossenden Theile des absteigenden Sitzbeinastes, die ausgemeisselt werden. Auf die gleiche Weise werden noch einige kleine Herdchen mit Sequestern aus dem Femurkopf entfernt. Der bei weitem grösste Theil des Kopfes bleibt erhalten. Drainage, Streckverband. Das linke Bein wird ebenfalls mittels Streckverbandes behandelt. Nach 6 Wochen zur ambulanten Nachbehandlung entlassen.

Wiederaufnahme am 22. Juli 1894.

Vor 1/2 Jahre war Patientin nochmals mit Schmerzen in der linken Hüftgegend erkrankt. Schwellung, Schmerzen. Es musste ein Abscess entleert werden. Es blieb eine secernirende Fistel.

Status: Das linke Bein verkürzt, steht in Flexion und Adduction.

Eröffnung längs des Fistelgangs, der auf den Schenkelhals führt. Nach Aufmeisselung findet man einen in Granulationen eingebetteten Sequester. An die Pfanne gelangt man von der Innenfläche des Darmbeins aus. Entfernung zweier kleiner Sequester aus dem Darmbeinabschnitt der Pfanne. Drainage. Bein in starker Abduction und Extension verbunden. Langsame Heilung. Ohne Fistel 9. September 1894 entlassen.

11. Josefine G., 10 Jahre.

Seit 5 Wochen acut erkrankt. Acute Osteomyelitis des rechten Hüftgelenks mit Spontanluxation. Gleichzeitig bestehen Fisteln am Humerus.

29. Januar 1894. Arthrotomie. Im unteren Pfannengebiete, ebenso an der Unterfläche des Schenkelhalses je ein kleiner Herd, die ausgekratzt werden (Fig. 8). Bei dem nun folgenden Einrenkungsversuche löst sich die

Epiphyse. Gleichwohl wird sie mitreponirt, da noch eine lose Verbindung mit dem Halse existirt. Im Laufe der nächsten Jahre wiederholt untersucht. Hüftgelenk fast unbeweglich, etwas Flexionscontractur. Function sonst gut.

12. Winand M., 15 Jahre. 10. April—26. November 1900.

Vor 26 Monaten (Februar 1898) plötzlich unter Frost erkrankt mit Schmerzen in der linken Hüfte. Seit 14 Tagen Schmerzen im linken Knie.

Status: Schwächlicher Knabe. Linkes Bein nach aussen rotirt. Jede Bewegung sehr schmerzhaft. Kniegelenk verdickt, Hüftgelenk in toto geschwollen. Trochanter stark verbreitert. Bein nicht verkürzt. In Narkose fühlt man bei Bewegungen im Hüftgelenk dumpfes Knirschen.

Diagnose: Osteomyelitis acuta colli femoris mit Epiphysenlösung.

Operation Anfangs verweigert, daher Extensionsverband.

25. April. Eröffnung des Gelenks. Entleerung von Eiter. Keine Epiphysenlösung. Im Schenkelhals einige kleine Sequester, ein Theil der Pfanne und der Kopfoberfläche rauh und zerstört. Auskratzung mit dem scharfen Löffel. Keine Resection, Drainage, theilweise Verschluss der Wunde, Extensionsverband.

Fig. 8.

28. Juni. Revision der Wunde. Erweiterung des Resectionsschnittes. Da bei der ersten Operation (25. April) möglichst conservativ verfahren worden war, müssen noch einige nekrotische Theile vom Pfannenrand und vom Schenkelhals entfernt werden. Verband mit Abductionsschiene.

Im Laufe der nächsten Woche treten Durchfälle auf. Temperatur nicht erhöht. Decubitus. Resectionswunde zeigt geringe Tendenz zur Heilung. Starke Secretion.

10. October. Plötzlich rapide Wendung zum Bessern.

5. November. Pat. geht seit einiger Zeit mit Krücken. Kniegelenk, das seither steif war, wird allmählich beweglich.

26. November. Auf Wunsch entlassen. Hüftgelenk steif, Kniegelenk gut beweglich. Verkürzung = 7 cm.

c. Die Pfanne und deren nächste Nachbarschaft waren vierfach Sitz des osteomyelitischen Processes.

13. Helene W., 7 Jahre.

Erkrankte vor längerer Zeit acut mit hohem Fieber und Schmerzen in der Hüfte. Seit einiger Zeit (wie lange konnte nicht eruirt werden) soll Hämaturie bestehen. Objectiv lassen sich Symptome der Coxitis nachweisen und eine auffallende Verdickung des Darmbeins.

18. Mai 1895. In Narkose Freilegung des Hüftgelenkes. Nach Eröffnung des Gelenkes entleert sich auch Urin durch die Hüftwunde. Vergeblich wird durch die Wunde nach einem Sequester in der Blase gesucht. Perforation der Blasenwand ist sichergestellt. Der Pfannenbezirk des Darmbeins ist nekrotisch. Der Femurkopf des Knorpels beraubt. Auskratzung, Drainage, Verband. Durch die Hüftwunde entleert sich noch lange Zeit Urin.

18. März 1896. Es besteht immer noch eine secernirende Fistel, doch wird kein Urin durch die Wunde mehr ausgeschieden.

Nach Eröffnung des Hüftgelenkes Meisselresection des absteigenden Scham- und des aufsteigenden Sitzbeinastes, ohne dass ein Herd zu finden wäre. Nach Eröffnung eines Abscesses zwischen Blase und Sitz-Schambeingegend werden aus demselben zwei kleine, ca. 1,5 cm lange, 0,3 cm breite, spitze, zackige Sequesterchen entfernt. Nunmehr rasche Heilung.

Nach einem Jahre nachuntersucht. Hüftgelenk steif, mässig abducirt. Verkürzung beträgt kaum 1 cm. Gang sehr gut.

14. Luise M., 15 Jahre.

Abgelaufene acut-osteomyelitische Coxitis. Herd im Darmbeinabschnitt der Pfanne. Ausmeisselung. Resection der Hüfte 3. October 1890. Genauere Angaben fehlen.

15. Andreas M., 19 Jahre, 6. Januar 1898 bis 29. März 1899.

Erkrankte vor etwa 9 Wochen plötzlich mit Schüttelfrost, Schmerzen in der rechten Hüfte. Wurde in einem Krankenhause wegen Gelenkrheumatismus behandelt. Andauernd hohes Fieber. Patient kommt sehr herunter.

Status: Elend aussehender junger Mensch. Innere Organe gesund, Rechtes Bein stark adducirt, flectirt und innenrotirt. Bewegungen beschränkt und schmerzhaft. Druckschmerz auf dem Trochanter und der rechten Darmbeinschaufel. Temperatur 39° C.

7. Januar 1899. Zunächst kein Herd im Darmbein gefunden. Periost der Crista und Spina ossis ilei deutlich verdickt. In der Tiefe an der Innenseite der Darmbeinschaufel ein grosser, extraperitoneal gelegener Abscess, der noch einigen Eiter enthält. Kein Herd zu finden. Punction des Hüftgelenks ergiebt geringe Menge klarer seröser Flüssigkeit. Drainage.

24. Januar. Incision über der Crista ossis ilei. Diese und ein Theil der Darmbeinschaufel aufgemeisselt. Dabei kommt man auf der Innenfläche der Darmbeinschaufel auf Granulationen mit kleinen Sequestern. Man kann die Darmbeinschaufel in ihrer ganzen Dicke durchstossen. Hüftgelenk zeigt sich eröffnet. Man fühlt den ganz rauhen Pfannenrand und Gelenkkopf. Resectionsschnitt auf den Trochanter. Schenkelkopf abgemeisselt und aus dem Gelenk entfernt. Derselbe ist zum grossen Theil vom Knorpelüberzug entblösst, Epiphysenlösung. Toilette des Gelenkes. Drainage. Streckverband.

29. März. Glatter Wundverlauf. Bein wenig adducirt, sehr wenig flectirt, etwas verkürzt. Patient kann mit weichem Verband auf Krücken gehen. Zur ambulanten Nachbehandlung entlassen.

16. Martin M., 13 Jahre, 26. Juli bis 9. August 1896.

Vor 6 Monaten plötzlich erkrankt, angeblich „Nervenfieber mit Entzündung der linken Hüfte". Nach dreiwöchentlicher Behandlung mit Umschlägen Besserung. Vor 10 Tagen plötzlich wieder heftige Schmerzen in derselben Hüfte. Bewegungsfähigkeit behindert. Fieber.

Status: Haut über dem linken Trochanter und der linken Spina il. ant. sup. in Handtellergrösse teigig geschwollen, geröthet, druckempfindlich.

Diagnose: Coxitis osteomyelitica.

28. Juli. Resectionsschnitt. Ein Fistelgang führt nach der Darmbeinschaufel, desshalb Hautschnitt über der Spina il. ant. sup.; dicht unter dieser im Knochen ein walnussgrosser, osteomyelitischer Herd, (Abb. 9). Ausmeisselung.

d) Ohne genauere Angabe bezüglich des anatomischen Befundes erwähne ich noch Fall:

17. Ludwig Schr., 7 Jahre, 16. Juli 1889.

Angeblich vor 3 Monaten plötzlich Fieber, Schmerz in der rechten Hüfte. Nach drei Wochen Incision eines Abscesses am Oberschenkel. Darnach habe sich das Bein aus dem Gelenk ausgesetzt. Seit 3 Wochen Gehen unmöglich.

Status: Luxatio iliaca. Kopf auf dem Darmbein zu fühlen.

Weitere Daten fehlen.

Bezüglich der Aetiologie ist zu sagen, dass in den meisten Fällen wie bei Müller und v. Bruns-Honsell die Krankheit plötzlich vorher völlig gesunde Menschen ohne bekannte Veranlassung befiel; einmal war eine Mittelohreiterung, zweimal ein Trauma vorangegangen. Von den 17 Patienten standen bei Beginn des Leidens 6 im Alter von 6—10 Jahren, 8 im Alter von 11—15, 2 zwischen 16 und 20 Jahren, in einem Fall (Ia 7) blieb der Beginn unbekannt. In 4 Fällen (a. 2, 7, 9, b. 14) handelte es sich um bereits abgelaufene Processe. Innerhalb der ersten 6 Wochen nach Beginn der Erkrankung kamen 8 Patienten in Behandlung; innerhalb des ersten Jahres ausserdem 6.

Fig. 9.

Primär trat die Erkrankung 13 mal auf, 4 mal scheinbar metastatisch. 6 mal war die Diagnose Anfangs nicht richtig gestellt worden, und zwar hatte man 2 mal Gelenkrheumatismus, 2 mal Typhus mit Gelenkentzündung, 2 mal Verdacht auf Tuberculose angenommen.

Bei Beurtheilung der pathologisch-anatomischen Verhältnisse ist zu berücksichtigen, dass die epiphysäre Osteomyelitis des Hüftgelenks in Folge der intracapsulären Lage der Epiphysenlinie auch Processe umgreift, die sich am obersten Diaphysenabschnitt abspielen. Herde in der oberen Femurepiphyse sensu strictiore sind, wie v. Bruns und Honsell betonen, sehr selten. Wir fanden sie 4 mal (Fall 3, 4, 6 und 8). In 2 Fällen waren die beiderseitigen Hüftgelenke befallen.

Spontane Epiphysenlösung wurde 4 mal beobachtet, einmal bestand eine auffallende Lockerung in der Knorpelfuge (Fall 8), einmal kam es zur Epiphysenlösung beim Einrenkungsversuch. Einmal wurde Pseudarthrose nach Brisement forcé wegen Ankylose nach Spontanfractur beobachtet (7). In 2 Fällen trat Luxation ein (11 und 17).

Die am Schenkelhals bei Osteomyelitis auftretenden Difformitäten

haben v. Bruns und Honsell eingehend besprochen. In Fall 2 sieht man als Endproduct des osteomyelitischen Processes eine Gestaltveränderung des Kopfes offenbar nach Erweichung, Dislocation und Deformirung der Epiphyse. Der Trochanter ist verdickt, der Schenkelhals steht beinahe in einem rechten Winkel zum Schaft, ist flaschenförmig aufgetrieben, der verbreiterte Kopf sitzt pilzförmig dem Halse auf und zeigt unregelmässige Gestalt. In Fall 5 liegt ebenfalls ein ohne offene Eiterung verlaufener Process vor. Das Resultat ist auch hier eine Deformirung. Der Schenkelhals ist verdickt und verbogen im Sinne einer Coxa vara. Auch Fall 9 gehört dem ersten Typus der osteomyelitischen Schenkelhalsverbiegung nach v. Bruns-Honsell an: Ein- und Abwärtsbiegung des Kopf-Halstheils. Gleichzeitig ist der Hals verlängert, ein Befund, den v. Bruns-Honsell nicht mit Sicherheit in einem ihrer Fälle erheben konnten. Auch in diesem Falle zeigte der Kopf Deformirung.

Bezüglich Symptome und Verlauf ist nichts zu sagen, was nicht schon von W. Müller und v. Bruns und Honsell hinreichend eingehend behandelt worden ist. Bei Weitem die meisten Fälle setzten acut mit mehr oder weniger ausgesprochenen Allgemeinerscheinungen ein und verliefen unter Eiterung, bis ein chirurgischer Eingriff erfolgte; nur in 2 Fällen verlief die Krankheit ohne offene Eiterung. Diese Patienten wurden mit Streckverbänden behandelt.

Beachtenswerth ist die im Fall 13 eingetretene seltene Complication (Perforation der Blase).

Der therapeutische Eingriff bestand meist in der Resection. In den Fällen 6, 8, 10, 11, 12, 13 war es jedoch möglich, der conservativen Ausmeisselung vor der folgenschweren Gelenkausrottung den Vorzug zu geben, und zwar mit gutem Erfolge hinsichtlich Dauerheilung und Function bei allerdings mehr oder weniger ausgesprochener Gelenkankylose.

II. Von den 6 Fällen von Osteomyelitis des Kniegelenks betreffen 4 die untere Epiphyse des Femur, 3 die obere der Tibia.

1. Sofie W., 20 Jahre, 3. Januar bis 10. Februar 1897.

Patientin fiel am 27. December 1896 eine Treppe hinab und blieb mit dem linken Knie im Geländer hängen. Rasch zunehmende Anschwellung und Schmerzen zwingen Patientin zur Bettruhe.

Status: Kniegelenk beträchtlich geschwollen, schmerzhaft, wenig geröthet. Knie mässig flectirt. Bewegungsbeschränkung in Folge Schmerzen, Temperatur 38,9°.

Diagnose: Schwere Coxitis. Osteomyelitis acuta?

5. Januar. Gegend der Epiphysenlinie teigig geschwollen. Grosse Druckempfindlichkeit des Femur und der Tibia.

18. Januar. Septische Temperaturen, kein Erguss mehr im Gelenk.

Tibia sehr druckempfindlich in der Epiphysenlinie. Unterschenkel nach aussen rotirt.

Schnitt am inneren Rande der Patella nach abwärts. Epiphysenlinie der Tibia nicht deutlich erkennbar, Ausmeisselung eines Fensters aus der Epiphyse. Kein Eiter. Gelenkknorpel der Tibia leicht abhebbar. Direct gegenüber der besonders schmerzhaften Tibiastelle findet sich im Condyl. internus femoris dicht unter dem Gelenkknorpel ein bohnengrosser, ganz frischer osteomyelitischer Herd (Fig. 10). Beginnende Gewebszerstörung und Granulationswucherung. Kein Eiter. Umgebung des Herdes hyperämisch ödematös. Ausmeisselung des Herdes. Im Gelenk wenig trüb-seröses Exsudat. Antinosineinstreuung, Drainage, Verband.

1. Februar. Wunde granulirt gut.

16. Februar. Mit Gypsverband zur ambulanten Nachbehandlung entlassen.

2. Frl. Th., 29 Jahre alt, 13. März bis 25. März 1899.

Fig. 10.

Fig. 11.

Trauma vor 22 Jahren mit direct anschliessender Gonitis. Seit 1/2 Jahre Schmerzen im rechten Knie. Gänseeigrosser harter Tumor in der Kniekehle. Flexion im Kniegelenk bis 90°. Gelenk frei von Erguss. Durchleuchtung negativ.

Diagnose: Fascialer Tumor (Fibrom? Sarkom?).

14. März. In dem gestielten hart-fibrösen Tumor findet sich ein haselnussgrosser Hohlraum mit bohnengrossem osteomyelitischen Corticalsequester.[1]) Der Stiel des Tumors, der einen feinen Granulationsgang im Centrum birgt, führt zur äusseren und unteren Partie des Condylus internus femoris innerhalb des Gelenkes. Aseptischer Verlauf.

3. Wilhelm Schm., 2 Jahre, 6. Januar bis 28. März 1900.

Vor wenigen Tagen mit Schüttelfrost und hohem Fieber erkrankt. Seit 2 Tagen Anschwellung des linken Oberschenkels und Knies, bei Bewegungen ist das Knie sehr schmerzhaft.

Status: Der linke Oberschenkel diffus geschwollen, besonders auch das linke Kniegelenk. Deutliche Fluctuation daselbst. Abscess an der rechten Clavicula. Temperatur 40,1°. Status typhosus.

Diagnose: Osteomyelitis acuta femoris et claviculae.

8. Januar. In Aethernarkose Incision des Abscesses. Eiter enthält Staphylococcus aureus. Kniegelenk total vereitert. Seitlich durch zwei Schnitte eröffnet durchdrainirt. Claviculaabscess incidirt.

26. Januar. Retention im Kniegelenk, nochmals ausgiebige Eröffnung. Drainage.

19. Februar. Seit 8 Tagen septische Temperaturen und Durchfälle. Sensorium benommen. Retention im Kniegelenk. Ausgedehnte Resection des Knies mit Abtragung der Patella. In der Femurepiphyse findet sich

1) Der Fall ist wegen dieses Befundes bereits ausführlicher anderweitig veröffentlicht. (A. Becker, Dtsch. Ztschr. f. Chir. Bd. LV. S. 577.)

ein länglicher, schmaler osteomyelitischer Herd in offener Communication mit dem Gelenk. In dem Herd ein schmaler Sequester (Fig. 11). Temperaturabfall, rasche Besserung.

23. März. Dauernd fieberfrei. Wunde nahezu verheilt, zur Ambulanz entlassen.

4. Anton J., 6 Wochen alt, 13. Mai 1891.

Grosser Kniekehlenabscess nach acuter Erkrankung entstanden. Nach Eröffnung des Abscesses findet sich ein von der Hinterfläche der Tibia zugänglicher osteomyelitischer Herd der Tibiaepiphyse.

5. Frl. Ca, 19 Jahre, 7. Januar 1897.

Mit 10 Jahren acute Osteomyelitis der rechten Fibula. Nach zwei Jahren wurde ein walnussgrosser Eiterherd im oberen Ende der linken Tibia operirt. Später traten an der correspondirenden Stelle der rechten Tibia heftige Schmerzen auf, die anfallsweise wiederkehrten. Patientin wurde nunmehr längere Zeit für hysterisch erklärt. Da ferner die Schmerzen auf wiederholte Mercurbehandlung zurückgingen und die Anamnese nicht unbedingt dagegen sprach, so dachte man später an congenitale Lues.

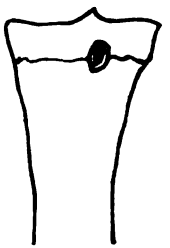

Fig. 12.

Nach längerer Beobachtung endlich schien die Annahme eines latenten, acut-osteomyelitischen Herdes gerechtfertigt.

7. Januar 1897. Nach Aufmeisselung fast der ganzen Dicke der oberen Tibiaepiphyse gelangt man nahe der hinteren Oberfläche des Knochens auf einen bohnengrossen, schmierig-eitrigen Herd, Staphylokokken in Reincultur. Derselbe war verdeckt durch eine 4 bis 5 cm dicke Schicht sklerotischen Knochens. Nach mehrjähriger Beobachtung war kein Recidiv aufgetreten.

6. Ferdinand R., 4 Jahre, 29. September bis 17 November 1894.

Vor 8 Tagen acut erkrankt, Fieber, Erbrechen, heftige Schmerzen im linken Kniegelenk bei jeder Bewegung, Röthung und Schwellung.

Befund: Linkes Knie angeschwollen, flectirt und Unterschenkel nach aussen rotirt.

Diagnose: Acute Gonitis. Osteomyelitis acuta (?).

In Aethernarkose Geradestellung, Pappverband. Anhaltend heftige Schmerzen, Temperatursteigerung.

2. October. Eröffnung des Kniegelenks, Entleerung eines eitrig-fibrinösen Ergusses. In der Epiphysenlinie findet sich ein hauptsächlich in die Epiphyse sich erstreckender, osteomyelitischer Herd mit kleinem Sequester (Fig. 12). Ausmeisselung. Langsame Heilung.

17. November. Mit granulirender Wunde entlassen. Ausheilung mit steifem Kniegelenk. Patient in den folgenden Jahren noch öfter gesehen.

Unter diesen 6 Fällen von Kniegelenkosteomyelitis begann die Erkrankung 2 mal plötzlich bei völlig gesunden Menschen ohne bekannte Ursache, 1 mal ging dem osteomyelitischen Process eine acute Erkrankung, 2 mal ein Trauma voraus, 1 mal liess die Anamnese im Stich.

Bezüglich des Alters ist zu erwähnen, dass ein Fall im ersten

Lebensjahre stand (4), 3 Fälle waren im Alter von 1—5 Jahren (2, 3, 6) ein Patient stand in der zweiten Hälfte des ersten Decenniums, und Fall 1 im 20. Jahre. 2 mal erhielt sich der Process auffallend lange in loco latent, nämlich 7 Jahre in Fall 5 und 27 Jahre im Falle 2. Die übrigen Patienten kamen innerhalb der ersten Monate nach Beginn der Erkrankuug in Behandlung.

Primär im Knie begann die Erkrankung 5 mal, nur in Fall 5 war ein osteomyelitischer Process anderer Localisation vorangegangen und zwar vor 9 Jahren.

Die Diagnose bereitete keine Schwierigkeiten. In Fall 1 setzte die Erkrankung ein unter dem Bilde der acuten traumatischen Gonitis. Im 2. Falle bestand Verdacht auf Tumor vermöge des eigenartigen pathologischen Befundes.

Den Sitz des Herdes anlangend, fand sich derselbe 2 mal im Condylus internus femoris, 1 mal in der unteren Femurepiphyse, ohne dass Genaueres über die Localisation angegeben wäre. 2 mal fand sich der Herd nahe der Hinterfläche der oberen Tibiaepiphyse 1 mal im Epiphysenknorpel der Tibia selbst. Die Patella war in unseren Fällen verschont, scheint jedoch nicht allzu selten einen Herd zu beherbergen, wenigstens erwähnt Müller diese Localisation 2 mal unter 4 Fällen.

Der nicht selten zuverlässige umschriebene typische Knochendruckschmerz war in Fall 1 irreführend, indem er dazu Veranlassung bot, einen Herd in der Tibia zn suchen, während sich der Process im Femur abspielte.

Ein Erguss im Gelenk liess sich nur 2 mal nachweisen (Fall 3 und 6), 4 mal war kein Erguss vorhanden, 3 mal fehlen diesbezügliche Angaben. Lexer fand das Kniegelenk in seinen 4 Fällen 2 mal mit Eiter, 2 mal mit nicht näher bezeichnetem Erguss erfüllt. In keinem der Fälle kam es zur offenen Eiterung.

Bei der Operation konnte in Fall 2 das Gelenk geschont werden. In Fall 3 musste die Resection vorgenommen werden; in den übrigen Fällen begnügte man sich mit der Aussmeisselung der Herde, resp. mit der Entfernung des Sequesters.

III. Unter den folgenden 13 Osteomyelitisfällen des Fusses fand sich 2 mal ein Herd in der distalen Epiphyse eines der beiden Unterschenkelknochen.

a 1. Karl M., 13 Jahre, 29. October bis 18. November 1897.

Vor 2 Jahren acut erkrankt. Der Knabe leidet an Osteomyelitis der rechten Clavicula, der rechten Tibia im oberen Drittel und der ganzen linken Fibula. Im Malleolus internus des rechten Fusses befindet sich

ein kleiner osteomyelitischer Herd, der bis zur Epiphysenlinie reicht. Ausmeisselung, Drainage.

18. November. Zur ambulanten Nachbehandlung entlassen.

2. Walter M., 17 Jahre, 29. April 1899 bis 15. Juni 1900.

Patient leidet an Osteomyelitis des Oberschenkels, der rechten Hüfte (siehe daselbst Fall 3) und des linken Sprunggelenkes.

14. Juni 1899. Eröffnung des linken Sprunggelenkes. Grosser Herd im Talus. Exstirpatio tali.

12. Juli 1899. Heftige Schmerzen im linken Malleolus ext. Daselbst findet sich in der Fibula ein kleiner osteomyelitischer Herd, und zwar lediglich im Malleolus. Auskratzung.

12. Januar 1900. Schmerzen in der linken Ferse; leichte Spitzfussstellung, in Narkose ausgeglichen.

15. Januar 1900. Eröffnung eines kleinen Abscesses unterhalb des linken Knöchels. Entfernung kleiner Sequester. Spitzfuss redressirt.

15. Juni 1900. Mit granulirender Wunde entlassen. Patient kann auf Krücken gehen.

b) Die Fusswurzelknochen allein waren in 8 Fällen Sitz des osteomyelitischen Processes, und zwar 4 mal der Talus allein, einmal Talus und Calcaneus, 3 mal Calcaneus allein, 1 mal Calcaneus, Cuboides und Naviculare.

3. Johann Pl., 6 Jahre.

Vor 3 Monaten spontan acut mit Schmerzen im Fuss und Anschwellung desselben erkrankt. Spitzfussstellung.

2. Januar 1895. Entfernung des total nekrotischen Talus.

4. Gertrud Schm., 12 Jahre. 5. October 1895 bis 15. Jan. 1896.

Seit 3 Monaten Eiterung des linken Fussgelenkes, nachdem eine Woche lang Schmerzen vorausgegangen waren. Patient will mit dem Fuss umgekippt sein.

Diagnose: Osteomyelitischer Herd im Talus.

1. October 1895. Eröffnung auf der Dorsalseite. Entleerung von Eiter. Der grösste Theil des Talus ist nekrotisch und liegt in gut neugebildeter Knochenlade. Langsame Heilung.

5. Gertrud H., 20 Jahre, 28. Dec. 1898 bis 30. März 1899.

Vor 8 Wochen plötzlich mit Schüttelfrost, Fieber und Schmerzen im rechten Unterschenkel erkrankt. Grosser Unterschenkelabscess auswärts incidirt.

Status: Temperatur 39,6°, Puls 132, innere Organe frei. Diaphysenosteomyelitis der rechten Tibia.

29. December 1898. Aufmeisselung.

5. Januar 1899. Schwellung, Röthung und Schmerzhaftigkeit des rechten Fussgelenks, Temperatur 40°. Gelenk eröffnet, wird total vereitert gefunden. Talus enthält osteomyelitischen Herd, Exstirpatio tali, Drainage.

3. März 1899. Fuss nahezu verheilt.

Wieder vorgestellt am 22. Januar 1901. Fussgelenk ausgeheilt, wenig beweglich, doch kann Patient stundenlang ohne Beschwerden gehen.

6. Auguste V., 3 Jahre. 2.—8. October 1895.

Vor 3 Wochen am rechten Fuss acut erkrankt, Anschwellung, lebhafte Schmerzen. Nach einiger Zeit entleeren sich Eiter und 3 Knöchelchen.

Diagnose: Osteomyelitis acuta tali et calcanei.

2. October 1895. Ein grosses Stück des Talus und auch des Calcaneus sind nekrotisch, lebhafte Knochenneubildung. Sequestrotomie.

7. Frl. Anna N., 21 Jahre.

Erkrankte im April 1888, also vor 11 Jahren, plötzlich mit heftigen Schmerzen in beiden Vorderarmen und am rechten Unterschenkel, hohes Fieber; nach Incision eines Abscesses an der linken Ferse bildet sich eine Fistel.

24. September 1888. Sequestrotomie an der rechten osteomyelitischen Tibiadiaphyse.

9. October 1888. Herd im linken Calcaneus ausgemeisselt.

9. August 1895. Nekrotomie an der rechten Tibiadiaphyse.

21. Januar 1899. Der seit nunmehr 11 Jahren geschlossene Herd im Calcaneus macht wieder Schmerzen. Abermals Aufmeisselung des linken Calcaneus. Entfernung eines haselnussgrossen Granulutionsherdes mit ganz kleinem Sequester.

8. Franz X., 6 Wochen alt.

Vor etwa 3 Wochen acut fieberhaft erkrankt. Es liegt z. Z. eine putride Gelenkeiterung der Fusswurzel vor.

1. Februar 1890. Abscesseröffnung.

1. März 1890. Eröffnung längs der Fistel. Man gelangt auf einen haselnussgrossen theils knöchernen, theils knorpeligen Herd im Calcaneus mit kleinem Sequester. Ausmeisselung. Patient wird der Behandlung entzogen.

9. Paul H., 10 Jahre. 8. August—31. October 1899.

Vor 5 Wochen plötzlich mit Schüttelfrost, Schmerzen und Anschwellung des linken Fusses erkrankt. Es bildet sich eine mässig Eiter secernirende Fistel.

Status: Linker Fuss besonders im Bereich der Ferse stark geschwollen, geröthet, druckempfindlich. Fluctuation mässig. Eiternde Fistel unterhalb des Mall. int. Röntgenbild lässt Nekrosen im Calcaneus erkennen.

Diagnose: Osteomyelitis acuta calcanei.

9. August. Entfernung einer Totalnekrose des Calcaneus. Jodoformgazetamponade. Fieberfreier Verlauf.

21. August. Wegen Retention Gegenöffnung am Mall. extern.

31. October. Geheilt entlassen.

10. Herr R., 22 Jahre.

Vor 2½ Monaten acut fieberhaft unter den Symptomen eines „Typhus“ (?) erkrankt. Milztumor, Roseola. In der 3. Woche Eiterung der Fusswurzelknochen. Mehrere Aerzte fassen den Befund als tuberculös auf und schlagen die Amputation vor. Bei der Operation werden grosse osteomyelitische Herde im Calcaneus, Cuboides und Naviculare mit ausgedehnten Sequestern gefunden. Heilung nach 7 Wochen.

Nach zwei Monaten auch die Tibiadiaphyse osteomyelitisch erkrankt. Rasche Heilung und Wiederherstellung der Function ohne Formveränderung. Nach einem Jahre kann Patient wieder tanzen.

c. Zweimal spielte sich der osteomyelitische Process im Lisfranc'schen Gelenke ab.

11. Hubert K., 55 Jahre. 22. Juli—28. October 1894.

Seit 3 Wochen heftige Schmerzen in linker Fussgelenkgegend, Kopfschmerz, Fieber, Brechneigung.

Befund: Starke Röthung und Schwellung des linken Fusses, Druckschmerz auf das Lisfranc'sche Gelenk localisirt. Umfangsdifferenz gegen rechts 1 cm.

Diagnose: Osteomyelitis acuta.

25. Juli. Freilegung des Lisfranc'schen Gelenkes. Cuneiforme 2 und 3 erweitert, sie werden exstirpirt. In der Basis des Metatarsale 4 ein keilförmiger Herd mit kleinem Sequester gefunden. Partialresection.

Langsame Heilung. Fuss bei der Entlassung noch stark geschwollen.

12. Amalia L., 15 Jahre. 24.—30. Juli 1896.

Vor 4 Wochen erkrankt mit Schmerzen im linken Fuss. Vor drei Wochen Incision, viel Eiter entleert.

Befund: Linker Fussrücken geschwollen, geröthet, in der Mitte breite Fistelöffnung.

Diagnose: Osteomyelitis acuta.

Fig. 13.

25. Juli 1896. Eröffnung des Lisfranc'schen Gelenkes. In der Basis des Metatarsale I und im entsprechenden Keilbein je ein kleiner osteomyelitischer Herd. Mit dem scharfen Löffel ausgekratzt.

30. Juli. Zur ambulanten Nachbehandlung entlassen.

d. Einmal sass ein Herd in der Basalepiphyse der 3. Grundphalanx.

13. Johanna M., 15 Jahre. 12. März—7. April 1900.

Vor 14 Tagen plötzlich mit Fieber und Schmerzen im rechten Fuss erkrankt. Nach 3—4 Tagen Schwellung und Röthung.

Befund: Schwellung und Röthung auf dem Dorsum des rechten Fusses im Bereich des Metatarsus. Röntgenbild lässt nichts Besonderes entdecken.

Diagnose: Osteomyelitis acuta metatarsalis III.

14. März. Osteomyelitischer Herd im distalen Abschnitt des Metatarsale III. Kleinerer Herd mit Sequesterchen in der proximalen Epiphyse der Grundphalanx 3 (Fig. 13). Resection. Aseptischer Verlauf.

7. April. Mit granulirender Wunde entlassen.

In der Aetiologie vorstehender 13 Fälle findet sich nur 1 mal ein Trauma (Umknicken), 1 mal eine Infectionskrankheit (sehr fraglich, ob dieser angebliche „Typhus" nicht schon das erste Stadium der Osteomyelitis war). In den übrigen 11 Fällen war ein veranlassendes Moment nicht zu eruiren. 9 mal handelt es sich um primäre Osteomyelitis eines der Fussgelenke, 4 mal um metastatische, und zwar in Fall 10 vielleicht nach einem Typhus(?), in den Fällen 1, 2 und 7 nach schwerer Osteomyelitis multipler Localisation. In dem letzten Falle war ein Herd im linken Calcaneus 11 Jahre lang latent geblieben, um erst dann, obwohl in der Zwischenzeit die rechte Tibiadiaphyse acut osteomyelitisch erkrankt war, wieder aufzuleben.

Von den dreizehn Patienten finden sich ein Kind von 6 Wochen (Fall 8), drei im ersten Decennium, drei im Alter von 11—15, zwei im Alter von 16—20 Jahren, zwei älter als 20 Jahre und davon stand einer bemerkenswertherweise im 55. Lebensjahre.

Pathologisch-anatomisch ist zu erwähnen, dass der Herd in der Tibia 1 mal, im Talus 3 mal, im Calcaneus 3 mal sass. In Fall 2 fanden sich 2 Herde, je einer in der Fibulaepiphyse und im Talus. In Fall 6 und Fall 10 waren mehrere Tarsalknochen erkrankt. In den Fällen 11 und 12 waren Tarsalknochen und die Epiphysen der correspondirenden Metatarsalia befallen; in Fall 13 waren die entsprechenden Epiphysen eines Metatarsale und seiner Grundphalanx erkrankt. Während die Tarsalknochen nicht gerade selten als Sitz der Osteomyelitis Erwähnung finden, gehören Epiphysenerkrankungen der Metatarsalien und Phalangen immerhin zu den Ausnahmen. Collin (14) beschrieb im Jahre 1879 schon das typische Bild der Epiphsenosteomyelitis an den kurzen Röhrenknochen. Unter 10 Fällen fand er 3 mal die Phalangen, 6 mal die Mittelhand- aber nur 1 mal einen Mittelfussknochen befallen.

In therapeutischer Beziehung verdient betont zu werden, dass nur 2 mal die Resection (Fall 12 und 13) ausgeführt wurde, 4 mal war die Exstirpation des erkrankten Fusswurzelknochens indicirt, 7 mal wurden die Herde ausgemeisselt. Ein Resultat, das wegen seiner Vollkommenheit besonders erwähnenswerth ist, wurde im Fall 10 erreicht.

IV. Das Schultergelenk, das ja häufig secundär bei hoher Schaftosteomyelitis des Humerus erkrankt, war nur 1 mal durch acut-osteomyelitischen Epiphysenherd erkrankt. Dieser sass im Humeruskopf. Die Angaben sind sehr unvollkommen.

Heinrich H., 14 Jahre.

Seit 3 Wochen plötzlich einsetzende Schmerzen, Anschwellung, Bewegungsbehinderung in der rechten Schulter, nachdem zuvor ohne bekannte Ursache Schmerzen im rechten Ellbogengelenke aufgetreten waren. Probepunction des Schultergelenks ergiebt fibrinös-eitriges Exsudat.

26. September 1894. Eröffnung des Gelenks, reichliches flockig-eitriges Exsudat entleert. Acut-osteomyelitischer Herd in der oberen Humerusepiphyse.

V. 8 Mal war das Ellbogengelenk befallen. Hierunter wurde in 4 Fällen der Herd in der distalen Humerusepiphyse gefunden, in 2 Fällen in der proximalen Epiphyse des Radius, in 2 Fällen in der der Ulna.

1. Otto Konrad J., 20 Jahre.

Seit 8 Tagen Schmerzen im rechten Ellbogengelenk, die acut eingesetzt hatten. Oedem des Arms, Erguss im Gelenk. Typische Druckempfindlichkeit des untersten Humerusrandes.

Diagnose: Osteomyelitis acuta humeri.

11. Juli 1889: Eröffnung des Gelenks, sero-fibrinöses Exsudat entleert, Drainage.

13. August 1889: Arthrectomie. In der Humerusepiphyse an der Hinterfläche ziemlich ausgedehnter Granulationsherd, Ausmeisselung.

2. Heinrich Kr., 16 Jahre. 26. März—14. April 1900.

Vor 7 Jahren Masern, daran anschliessend acute Osteomyelitis der rechten Tibia. In den Jahren 94 und 95 zweimal dieserhalb im Hospital behandelt. — Vor 3 Jahren angeblich im Anschluss an die zweite Impfung acute Osteomyelitis des linken oberen Humerusrandes. — Seit einigen Monaten Schmerzen im rechten Oberarm dicht oberhalb des Ellbogengelenks.

Status: Am Epicondylus internus humeri sehr schmerzhafter Druckpunkt. Ellbogengelenk mässig geschwollen, frei von Erguss, frei beweglich.

Diagnose: Osteomyelitis acuta humeri epiphysaria.

27. März: Schnitt auf den Epicondylus internus entleert Eiter. Knochenherd findet sich nach langem vergeblichen Suchen in der Trochlea humeri. Nach der Vorderseite durchgebrochen. Das eröffnete Gelenk wird drainirt. Fieberloser Verlauf.

14. April: Mit beweglichem Gelenk zur ambulanten Nachbehandlung entlassen.

3. Frau Barbara Kr., 20 Jahre. 29. Novbr.—17. Decbr. 1895.

Vor 1 Jahre hat sich Pat. den Arm „verrenkt", seitdem Schmerzen im Ellbogen. Vor 8 Tagen Steigerung derselben. Seit 3 Tagen heftigere Entzündungserscheinungen.

Befund: Linkes Ellbogengelenk geschwollen, geröthet, druckempfindlich, Schmerzhaftigkeit und Beschränkung activer und passiver Bewegungen. Starkes Oedem der Gelenkgegend.

Diagnose: Osteomyelitis acuta epiphysaria humeri.

30. November: Geschlossenes Gelenkempyem eröffnet. In der unteren Humerusepiphyse nach dem Condylus lateralis zu ein haselnussgrosser Herd. Ausmeisselung. Aus dem Eiter wird eine Reincultur von Staphylococcus pyogenes albus gezüchtet. Glatte Heilung.

Zunächst Wohlbefinden. Anscheinend tritt Heilung ein. Nach etwa ½ Jahre beginnt Patientin abzumagern. Langsam entstehende Schwellung des operirten Gelenkes, das mehr und mehr die Symptome einer tuberculösen Erkrankung zeigt. Die Richtigkeit der Diagnose: Tuberculose wird durch die Resection und die mikroskopische Untersuchung bestätigt. (Secundäre Tuberculose?)

4. Gertrud G., 8 Monate alt. 15. März—23. April 1899.

Seit 3 Wochen Anschwellung des rechten Ellbogengelenkes, die acut unter heftigen Schmerzen entstanden war. Seit einigen Tagen eiternde Fistel.

Befund: Röthung, Schwellung, grosse Schmerzhaftigkeit des rechten Ellbogengelenks. Durchleuchtung ergiebt einen Herd im distalen Gelenkende des Humerus.

Diagnose: Osteomyelitis acuta epiphysaria humeri.

16. März: Osteomyelitischer Herd im Condylus externus humeri mit

kleinem Sequester. Auskratzung. Mikroskopisch nichts Tuberculose-verdächtiges gefunden. Gelenkdrainage. Aseptischer Verlauf.

5. April: Eiterretention. Auskratzung der Fisteln.

23. April: Mit gut granulirender kleiner Wunde entlassen.

5. Hubert Kr., 3 Wochen alt.

3. April 1889. Keine Belastung, normale Geburt. Seit 8 Tagen etwa erscheint das Kind der Mutter verändert zu sein; schreit, wenn man den rechten Arm anfasst; scheint diesen Arm zu schonen. Zunehmende Schwellung, Erguss im Ellbogengelenk. Auch der rechte Unterschenkel stark geschwollen, zeigt grossen Abscess an der Medialseite. Incision, Drainage, Knochen nicht vom Periost entblösst.

27. April 1889. Zunehmende Entzündungserscheinungen im Ellbogengelenk. Eröffnung des Gelenks. Entfernung eines kleinen osteomyelitischen Herdes im Radiusköpfchen mit Knorpelknochensequester.

22. Mai 1889. Arthrectomie des Ellbogengelenks. Aufmeisselung der Tibia.

6. Lieschen K., 7½ Jahre, 20. October 1892.

Ausgedehnte acut-osteomyelitische Nekrose des rechten Radiusschaftes. Durch völlig gesunden Knochen getrennt hiervon findet sich noch ein kleiner Nekrosenherd im äussersten Ende des Radiusköpfchens.

7. Franz Tou., 35 Jahre, 9. bis 17. Mai 1894.

Im 3. Lebensjahre Osteomyelitis des Ellbogengelenks. Ankylose in rechtwinkliger Stellung. Im 8. Jahre Tenotomie, es bleibt eine Fistel bis zum 15. Jahre. Mit 31 Jahren Recidiv in loco. Aufmeisselung, Entleerung von Eiter. Heilung in Winkelstellung. Andauernd „rheumatische" Schmerzen im Gelenk, die seit drei Monaten Nachts exacerbiren. Oefters Schüttelfrost.

9. Mai. Centraler Herd im Olecranon vermuthet; es findet sich kein Eiter, sondern ein kleiner, alter Granulationsherd. Resection, glatten Heilung. Patient entzieht sich der weiteren Behandlung.

8. Käthe Schl., 10 Jahre, 7. Juni bis 11. August 1901.

Vor einem Jahre erkrankte Pat. langsam mit Schmerzen im rechten Ellbogengelenk. Seit ½ Jahre Fistel über dem rechten Olecranon.

Befund: Guter Ernährungszustand. Verdickung des Ulnaendes. Rechter Arm stumpfwinklig nahezu ankylotisch. Auf dem Röntgenbild bemerkt man einen Herd im Olecranon.

Diagnose: Osteomyelitis olecrani ulnae.

8. Juni. Extracapsuläre Aufmeisselung des Herdes. Entfernung eines grösseren typisch osteomyelitischen Sequesters. Verband in rechtwinkliger Supinationsstellung.

Fieberfreier Verlauf.

11. August. Wunde nahezu verheilt, Arm in guter Stellung. Zur ambulanten Weiterbehandlung entlassen.

Sehr interessante Befunde bezüglich des Sitzes des osteomyelitischen Herdes bieten diese 8 Fälle von Erkrankung des Ellbogengelenks.

Im ersten Lebensjahre standen 2 Patienten, davon der eine in der 3. Lebenswoche. Zu diesen kommen noch 4 andere Patienten, die sich innerhalb des ersten Decenniums befanden, und davon nur

einer in der ersten Hälfte desselben. 2 Patienten waren zwischen 16 und 20 Jahren.

In Behandlung traten 4 von diesen 8 Patienten (1, 4, 5, 6) in den ersten Monaten nach Beginn ihres Leidens. Dieser Beginn datirt in Fall 3 um über 1 Jahr, in Fall 7 um 32 Jahre zurück. In Fall 2. begann die erste osteomyelitische Erkrankung vor 7, die zweite vor 3 Jahren. Die Möglichkeit einer neuen Infection ist nicht auszuschliessen

In diesem Falle entstand die erste Attacke im 9. Lebensjahre im Anschluss an Masern. Es handelte sich um eine Osteomyelitis der rechten Tibiadiaphyse, die eine zweijährige Behandlung erforderte. Im 13. Jahre erkrankte das linke obere Humerusende angeblich direct nach der zweiten Impfung. In Fall 3 wurde die Erkrankung durch ein Trauma ausgelöst. In den übrigen 6 Fällen war eine Gelegenheitsursache nicht zu finden.

In 6 Fällen war das Ellbogengelenk primär befallen, in 2 Fällen secundär. Ausser dem Process am Ellbogengelenk zeigten sich nur in 2 Fällen gleichzeitige andere Localisationen der Infection (Fälle 5 u. 6).

Den Sitz des Herdes anlangend, so fand sich derselbe je 2 mal im Radiusköpfchen bezw. im Olecranon, 4 mal im Humerus und zwar 2 mal im Epicondylus externus, 1 mal in der Trochlea, 1 mal fehlt eine genauere Angabe.

Aus den sehr kurzen klinischen Daten geht hervor, dass die Affection 4 mal ohne offene Eiterung verlief (Fälle 1, 2, 3 und 5).

Das Gelenk war in den Fällen 2, 4, 7 und 8 frei von Erguss, in 3 Fällen war ein solcher nachweisbar, davon 1 mal ein Erguss eitriger Natur. Zur Ankylose war es in den Fällen 7 und 8 gekommen.

Die Therapie bestand in den Fällen 1 und 5 in der Resection, 4 mal genügte die Ausmeisselung, in Fall 8 konnte dabei das Gelenk geschont werden.

VI. Die Gelenke der Hand waren in 4 Fällen befallen.

1. Valentin R., 17 Jahre, 13. bis 27. Mai 1893.

Unter Fieber acut entstandene Anschwellung des rechten Handgelenkes, Fluctuation. Druckpunkt an der Ulna dicht über dem Handgelenk. Kein Trauma vorangegangen.

Diagnose: Pyarthros in Folge acuter Osteomyelitis der Ulnaepiphyse (?)

15. Mai. Arthrotomie des Handgelenkes und der Handwurzelgelenke. Herd zunächst nicht gefunden.

22. Mai. Beim Verbandwechsel wird ein kleiner Sequester extrahirt. Wunde heilt gut.

2. Frl. Amalie P., 22 Jahre.

Beginn vor 8 Wochen plötzlich Nachts mit Schüttelfrost, Fieber, starke Anschwellung des Handrückens und Vorderarms. Durch Incision

einige Tropfen Eiter entleert. Nach Heilung der Incisionswunde ödematöse Schwellung und Schmerzen im Handgelenk.

28. März 1896. Eröffnung des Handgelenks. Im Gelenk kein Eiter, nur etwas trübes, schleimiges Secret, granulirende Synovialis. Granulationsherd mit 2 kleinen Sequesterchen im Os naviculare.

3. Henriette Br., 19 Jahre, 18. November bis 12. December 1896.

Seit 4 Tagen spontan entstandene Schmerzen im rechten Handgelenk.

Befund: Rechtes Handgelenk und Handrücken über dem 2. und 3. Metacarpale teigig geschwollen, geröthet, schmerzhaft. Temperatur 38,1°.

Diagnose: Osteomyelitis acuta des Handgelenks.

Zunächst Fixationsverband.

24. November. Radialseite des Carpus und Basis der I. und II. Mittelhandknochen zeigen umschriebene Schwellung und Druckempfindlichkeit. 8 cm langer Schnitt nahe dem Radialrande. Sulziges Oedem. Im Lunatum erbsengrosser osteomyelitischer Herd mit kleinem Sequester. Herd besteht aus schwammigem Granulationsgewebe, enthält fast keinen Eiter. Knorpel der benachbarten Carpalknochen ablösbar, im Multangulum minus anscheinend entzündetes Knochengewebe. Entfernung des Os lunatum und des Multangulum minus. Auslöffelung. Antinosineinstreuung, Drainage, Verband.

12. December. Wunde fast völlig geschlossen, passive Bewegungen möglich, noch schmerzhaft, zur ambulanten Behandlung entlassen.

4. Therese A., 24 Jahre, 9. Februar bis 17. Mai 1900.

Vor 10 Tagen mit Kopfschmerz, Mattigkeit, Gliederschmerzen erkrankt. Vor 3 Tagen starke Schmerzen im rechten Handgelenk, hohes Fieber, Anschwellung.

Diagnose: Acuter Gelenkrheumatismus.

Auf Salicyl keine Besserung, starke Anschwellung, Fluctuation. Temperatur 38,7°, Puls 120.

Leises systolisches Geräusch an der Herzspitze, Spur Albumen (geringer Fluor, keine Gonokokken). Röntgenbild lässt einen kleinen Herd im Os capitatum erkennen (?).

Diagnose: Osteomyelitis acuta carpi dextri.

10. Februar. Eröffnung des Gelenks entleert reichlich dünnflüssigen Eiter. Os capitatum vom Knorpel und Periost entblösst, kein Sequester, Drainage, Verband. Aus dem Eiter wird Staphylococcus pyogenes aureus gezüchtet.

23. Februar. Oefters Temperatursteigerung. Daher Revision der Wunde, Entfernung mehrerer nekrotischer Handwurzelknochen. Drainage. Verband.

20. März. Zur ambulanten Behandlung entlassen.

2. Mai. Wunden geheilt, Beweglichkeit in Hand- und Fingergelenken nahezu gleich Null. Massage, Verband in übercorrigirter Stellung. Pat. entzieht sich der Behandlung.

Diese 4 Patienten mit acuter Handgelenksosteomyelitis stehen im Gegensatze zu den früheren Gruppen alle nicht mehr im Kindesalter. Auch der von Müller publicirte Fall betraf einen 28Jährigen. Unter Collin's 8 Fällen von Handwurzel- und Fingerphalangenosteo-

myelitis handelt es sich 1 mal um ein Kind ohne genauere Altersangabe, 1 mal um ein zwei-, ein andermal um ein siebenjähriges Kind; 2 mal standen die Patienten zwischen 10 und 15, 3 mal zwischen 16 und 20 Jahren.

In Behandlung traten die Kranken 4 Tage bis 8 Wochen nach Beginn ihres Leidens.

Alle 4 Fälle waren primärer Natur. Im Falle 2 hatte der Process seinen Sitz in einem einzelnen Knochen der proximalen Reihe der Handwurzelknochen. In den Fällen 2 und 3 waren mehrere Carpalknochen erkrankt.

Zur Fistelbildung kam es in keinem der 4 Fälle; 3 mal fand sich ein eitriger Gelenkerguss, 1 mal war der benachbarte Gelenkspalt frei von Erguss.

Der therapeutische Eingriff bestand 3 mal in Exstirpation des erkrankten Knochens, 1 mal in Eröffnung des Gelenks und Anwendung des scharfen Löffels.

Zum Schlusse ist zu bemerken, dass in zweifelhaften Fällen auch die mikroskopische Untersuchung gemacht worden ist, um Tuberculose auszuschliessen.

Im Ganzen ist aus dem raschen Verlauf der Epiphysitis, dem plötzlichen, fieberhaften Anfang und dem pathologisch-anatomischen Befund für jeden Eingeweihten die Diagnose abzuleiten, und wenn Zweifel bestehen, ob nicht doch ab und zu ein Fall von Tuberculose untergelaufen sei, so lassen sich auch aus dem Operationsverlauf in der Regel noch wichtige Argumente für die acut-osteomyelitische Natur der Erkrankung anführen; denn die Heilung pflegt bei Tuberculose doch nicht so sicher einzutreten, wenn man nicht sorgfältig alles tuberculöse Gewebe in grosser Ausdehnung entfernt.

Was die Diagnose betrifft, so lässt zwar die Anamnese, wenn sie nicht bald nach Beginn der Erkrankung erhoben werden kann und nicht eine gewisse Intelligenz seitens des Patienten besteht, öfter im Stich, aber doch ist auf die Anamnese grosses Gewicht zu legen. Wenn die Diagnose einmal festgestellt ist, so kommt es für den weiteren Verlauf, die spätere Function allein darauf an, so frühzeitig wie möglich operativ einzugreifen. Jedenfalls hat dies im Beginn des abscedirenden Stadiums zu geschehen, dann aber soll der Eingriff so vorgenommen werden, dass man thunlichst sicher den Sitz des osteomyelitischen Herdes trifft und den Ausgangspunkt der Erkrankung eliminiren kann. Der Umstand, dass die Epiphysenherde weit rascher zu einem Abschluss der Erkrankung, d. h. zur Nekrosenbildung neigen, als die Schaftosteomyelitis, macht es uns ja meist nöglich, durch thunlichst

frühzeitige Entfernung der Herde eine möglichst gute Function zu erreichen; vielleicht manch ein Gelenk beweglich zu erhalten, das bei längerem Abwarten meist wohl auf die Dauer versteifen würde. Gänzliche Blutleere halten wir zum Aufsuchen der Herde für unbedingt erforderlich.

Welcher Art die hier vorzunehmende Operation sein soll, das hängt natürlich von der Ausdehnung der Erkrankung ab. Bei den grösseren Gelenken scheint die Eröffnung mit den typischen Resectionsschnitten in der Regel der sicherste Weg zu sein. Die Resection lässt sich namentlich an der Hüfte oft nicht umgehen. Aber dass es auch gelingt, bei temporärer Luxation des Femurkopfes die Herde in loco auszuräumen und das Femur zu reponiren, das zeigen unsere Fälle I. 6, 8 und 11. Es war doch von grossem Vortheil für die spätere Function, für das Wachsthum sehr wesentlich, dass der obere Epiphysenknorpel erhalten werden konnte. Wir werden uns um so eher zu diesem conservativen Vorgehen entschliessen, als die Ausräumung der wohl meist veränderten Synovialkapsel bei dieser Operation der acuten Osteomyelitis nur eine nebensächliche Frage ist.

Anhangsweise ist noch zu bemerken, dass im spongiösen Gelenkende sich auch kleinste abgekapselte Abscesse etabliren können, die das Bild einer chronischen, recidivirenden Gelenkreizung bedingen. Dies lehrt Fall II. 5.

Literatur.

1) Morian, R., Dtsch. Medic. Wochenschr. 1893.
2) Müller, Wilh., Dtsch. Zeitschr. f. Chirurgie. XXI. 1885.
3) v. Bruns u. Honsell, v. Bruns Beitr. z. Chirurg. 1898.
4) Schede, Isolirte Osteomyelitis der Epiphysen. Mittheil. aus d. chir. Abth. d. Berliner Stadtkrankenhauses Friedrichshain. Leipzig 1878. (Referat Centralblatt f. Chir. LXXIX.)
5) Lexer, E., Volkmann's Vorträge. Nr. 173. S. 675.
6) Townsend, Americ. Journ. of the medic. sciecens. 1890.
7) Aldibert, Revue mens. des malad. de l'enfance. 1894.
8) Braquehaie, Gazette hebdom. 1895.
9) Swoboda, Wien. klin. Wochenschr. 1897. Nr. 4.
10) Herzog u. Krautwig, Münch. Medic. Wochenschr. 1898.
11) Lexer, E., Arch. f. klin. Chir. LVII.
12) Kirchner, Arch. f. klin. Chir. LVIII.
13) Schuchhardt, Dtsch. Chirurgie von v. Bergmann-v. Bruns, Lieferung 28. Stuttgart 1899.
14) Collin, Em., Thèse p. l. doctorat en Médecine. Paris 1879.
15) Haaga, v. Bruns Beitr. z. klin. Chirurgie. V.

Fig. 2

Fig. 5.

Fig. 6.

Fig. 4.

el in Leipzig.

Druck von August Pries in Leipzig.

Fig. 1.

Fig. 2.

Fig. 4.

Fig. 8.

Fig. 3.

6.

Fig. 5.

el in Leipzig.

Druck von August Pries in Leipzig.

XI.

Ueber die von mir angewandten Behandlungsmethoden von Fracturen der grossen Knochen der Extremitäten und Gelenkresectionen und die dabei erzielten Resultate.

Von

Priv.-Docent Dr. **Nicolai Wolkowitsch,**
Vorstand der chirurg. Abtheilung des Alexander-Stadthospitals zu Kiew.

(Mit 17 Abbildungen.)

Wenn bei der Behandluug von Knochenbrüchen unsere Aufgabe in der Restitutio ad integrum im weitesten Sinne dieses Wortes besteht, so stossen wir bei der Lösung dieser Aufgabe auf ein Hinderniss, nämlich die Unmöglichkeit, wenigstens in den meisten Fällen, die Unbeweglichkeit des verletzten Theiles zu umgehen.

Bedingt wird diese unumgängliche Unbeweglichkeit durch die zum Fixiren der Bruchenden nothwendigen Maassnahmen, welche das Zusammenwachsen dieser Enden in normaler Lage bezwecken. Indem wir aber hiermit nur der einen, wenn auch der hauptsächlichsten Grundindication bei der Behandlung von Knochenbrüchen genügen, genügen wir einer anderen nicht nur nicht, sondern treten ihr sogar direct entgegen. Diese zweite Indication ist die Erhaltung der activ thätigen Theile der Extremität — der Muskeln und zugleich der Gelenke —, die Erhaltung der Arbeitsfähigkeit der Extremität im weitesten Sinne dieses Wortes.

Diese Theile sind entweder in Folge des Schmerzes, welchen die durch jede Contraction der Muskeln bedingte Verschiebung der Knochenbruchstücke verursacht, oder aber in Folge directer Betheiligung der Muskeln an der Verletzung (Blutergüsse in die Muskeln oder sogar Reissen derselben), so zu sagen, schon physiologisch zur Ruhe geneigt und erleiden dadurch eine gewisse Herabsetzung ihrer Thätigkeit. Diese bis jetzt nur natürliche Herabsetzung der Muskelthätigkeit wird noch verstärkt durch die künstliche Immobilisation, durch welche die Extremität endgültig zur Unthätigkeit gebracht wird.

Es ist wohl nicht nöthig, weiter hinzuzufügen, dass unter diesen Verhältnissen nicht nur die Muskeln, sondern auch die Blutcirculation und die Absorption, welche in vielem durch die normale Function der Muskeln gefördert werden, leiden; es leidet, mit anderen Worten, die Ernährung der Extremität.

Wie soll man nun aus dem oben Angeführten nicht den Schluss ziehen, dass bei Unbeweglichkeit der Extremität die Verheilung des Bruches nicht nur nicht gefördert, sondern im Gegentheil sogar behindert wird!

Dieses eben ist auch der Grund, warum wir in der Geschichte der Knochenbruchbehandlung überall das Bestreben der Chirurgen sehen, den Schaden, welchen diese unumgängliche Unbeweglichkeit mit sich bringt, nach Möglichkeit abzuschwächen. Dieses Bestreben drückte sich ganz zuerst, so zu sagen, in der quantitativen Abschwächung des Schadens aus: in kürzer dauernder Belassung der Contentivverbände und, indem die letzteren abnehmbar gemacht wurden, in zeitweiliger Massage und Bewegungen in den Gelenken beim Verbandwechsel, und in systematischer, nach völliger Entfernung des Verbandes.

Als ein viel wichtigerer Fortschritt in dieser Richtung erscheint natürlich, wenn man sich so ausdrücken kann, die qualitative Abschwächung der Unbeweglichkeit, worunter zu verstehen ist, dass diejenigen Vorrichtungen, welche zum Fixiren der Knochenbruchstücke dienen, die Extremität nicht so fest in sich schliessen, als dass die Thätigkeit ihrer activ functionirenden Theile nicht möglich wäre. Hierher gehören die kürzeren Verbände, das heisst solche, durch welche die umgebenden Theile der Extremität nicht so weit von der Bruchstelle entfernt mitgefasst werden, im Speciellen diejenigen Verbände, welche die Gelenke freilassen — Verbände mit Ausschnitten an den Enden, Schienenverbände statt der circulären u. s. w.

Ihre höchste Entwickelung erreichen die Bestrebungen, die gebrochene Extremität von der Unbeweglichkeit zu befreien, in der Behandlung ohne alle fixirenden Verbände, sondern nur durch Massage und Bewegungen.

Endlich nimmt noch, was die Vervollkommnung der Behandlung von Knochenbrüchen anbelangt, die ambulatorische Behandlung resp. Behandlung auf den Füssen einen nicht unwichtigen Platz ein.

Es ist nicht zu übersehen, dass, obgleich sich diese Behandlungsmethode, da sie die Anlegung einer sicher fixirenden Vorrichtung erfordert, so scharf von derjenigen durch Massage und Bewegungen unterscheidet, sie dennoch als Mittel, durch welches wir die Functions-

fähigkeit der Extremitäten zu bewachen suchen, die letztere nur ergänzt. Damit will ich sagen, dass in Bezug auf die unteren Extremitäten diese Behandlungsmethode eine ähnliche Rolle spielen kann, wie die Massage und die Bewegungen in Bezug auf die oberen. Ja, noch mehr, da die unteren Extremitäten die Bestimmung haben, den Körper zu stützen und fortzubewegen, so ist auch nur das Aufstehen und Gehen im Stande, die den Muskeln dieser Extremitäten eigenen Functionen zu unterhalten.

Man braucht wohl nicht hinzuzufügen, welche Bedeutung das Befinden ausserhalb des Bettes für die Thätigkeit des ganzen Organismus hat, eine Bedeutung, welche bei Greisen, Säufern oder durch andere Krankheiten geschwächten Subjecten besonders deutlich hervortritt.

Von diesen Gesichtspunkten aus kann man sich nur wundern, dass ein Mann wie Lucas Championnière, der in der Behandlung von Knochenbrüchen so viel geleistet hat, mit solcher Hartnäckigkeit gegen die ambulatorische Behandlung ist [1]), während er doch, natürlich, in den meisten Fällen von Brüchen auch der oberen Extremitäten, ganz abgesehen von denen der unteren, die ausschliessliche Behandlung durch Massage und Bewegungen nicht anwenden kann, sondern seine Zuflucht zu denselben fixirenden Vorrichtungen nehmen, d. h. die Behandlung bei derselben Unbeweglichkeit durchführen muss.

Aus dem Angeführten kann man den Schluss ziehen, dass wir in der Behandlung von Knochenbrüchen, die fixirende Vorrichtungen nothwendig machen, nach derselben Vervollkommnung streben müssen, zu welcher es die Behandlung derjenigen Brüche, die ihrem Charakter nach die genannten Vorrichtungen unnöthig machen, gebracht hat. Mit anderen Worten: der Schwerpunkt muss in der Construction solcher Vorrichtungen liegen; sie müssen die gebrochenen Extremitäten in bedeutendem Maasse in dieselben Verhältnisse stellen, in denen sie sich befänden, falls sie, dank einem anderen Charakter des Bruches die genannten Vorrichtungen nicht nöthig hätten. Einfach ausgedrückt, dürfen diese Vorrichtungen die eingeschlossene Extremität nicht in ihrer Function behindern und — speciell in Bezug auf die unteren Extremitäten — dem Kranken die Möglichkeit geben, die Behandlung ambulatorisch durchzumachen.

Angesichts dessen endlich, dass Knochenbrüche eine sehr häufige

1) Dasselbe sehen wir auch bei Hennequin, „Étude critique sur le traitement amboulatoire", Revue d'orthopedie. 1897. No. 1.

Erscheinung sind, und unter allen möglichen Umständen vorkommen, ist es von Wichtigkeit, dass diese Vorrichtungen einfach und billig sind und man sie zu jeder Minute aus einem stets vorhandenen Material verfertigen kann.

Die vorliegende Arbeit verfolgt den Zweck, die von mir nach dieser Richtung hin gemachten Versuche, sowohl bei der Behandlung von Knochenbrüchen (einfache und complicirte), als auch aller der Fälle (z. B. nach künstlicher Durchtrennung eines Knochens oder nach Gelenkresection), in welchen eine fixirende Vorrichtung nothwendig erscheint, vorzustellen.

Von den weiter unten beschriebenen Vorrichtungen ist in den Grundzügen schon in meinen zwei hierauf bezüglichen früheren Arbeiten die Rede gewesen.[1]) Wenn ich sie jetzt von Neuem betrachte, so geschieht es deshalb, weil ich seit der Zeit die Möglichkeit gehabt habe, sie in einer grossen Anzahl von Fällen anzuwenden und mich von ihrer Zweckmässigkeit zu überzeugen.

Hinzufügen muss ich, dass, wie schon in der Ueberschrift dieser Arbeit gesagt ist, hier nur von den Fracturen der grossen Knochen der Extremitäten, d. h. des Ober- und Vorderarmes, des Ober- und Unterschenkels die Rede sein wird.

Noch füge ich hinzu, dass ich niemals auf der ausschliesslichen Anwendung der hier beschriebenen Vorrichtungen bestanden habe, sondern unbeschränkt alles das Beste, was die Jetztzeit zur Behandlung von Knochenbrüchen bietet, benutzt habe.

So habe ich (im Laufe der letzten 6 Jahre) einige Knochenbrüche vermittelst Massage und Bewegungen behandelt. Hierher gehören vor allen Dingen Brüche am oberen Ende des Humerus, d. h. des Colli humeri selbst, oder aber in seiner Nähe.

Mit der Massage wurde schon am Tage der Aufnahme des Patienten in's Hospital begonnen (zum Verbande diente ein einfaches Armtragetuch — Mitella ordinaris). Auch mit den passiven Bewegungen in den Gelenken wurde schon in den ersten Tagen begonnen. Dieses alles wurde fortgesetzt, bis der Patient das Hospital verliess. Natürlich wurden im Laufe der ersten Sitzungen die Massage und die Bewegungen in Folge der Schmerzhaftigkeit zarter ausgeführt und

1) I. „Ueber die Carton-Marly-Gypsschienen im Zusammenhange mit einigen Daten über die Behandlung von Unterschenkelfracturen." Der VI. russische Aerztecongress zum Andenken Pirogoff's und „Letopis russkoi chirurgii", 1896. Buch 4. II. „Ein einfacher Gehapparat bei Oberschenkelfractur und bei Resection des Hüftgelenkes." Der VI. russische Aerztecongress zum Andenken Pirogoff's und der „Wratsch" 1896. No. 39.

kürzere Zeit fortgesetzt. Die Schmerzen verschwanden aber allmählich, sogar bei noch vorhandener Crepitation. Das Verschwinden der Crepitation, verbunden mit dem Erscheinen eines harten Callus, wurde als Zeichen der Fracturheilung betrachtet. Gewöhnlich waren um diese Zeit bis zu einem gewissen Grade auch schon active Bewegungen im Schultergelenk möglich.

Die völlige Wiederherstellung der Bewegungsfähigkeit schritt bei fortgesetzter Behandlung schneller vorwärts, obgleich gewöhnlich längere Zeit hindurch (wenigstens länger als nach anderen Richtungen hin) eine Beschränkung der Beweglichkeit bei der Abduction, d. h. beim Aufheben des Armes bestehen blieb.

Falls eine Dislocation, welche bei derartigen Fracturen freilich nicht bedeutend zu sein pflegt, bestehen blieb, so zeigte sie sich darin, dass das Ende des unteren Knochenbruchstückes unbedeutend nach vorne hervortrat (s. u.).

Wenn ich diese Art von Knochenbrüchen gleichsam an die Spitze derjenigen Brüche stelle, welche durch ausschliessliche Massage und Bewegungen behandelt werden können, so thue ich dies aus folgenden Gründen: die Dislocation ist hier, wie schon gesagt, eine geringe, und falls sie auch bedeutender ist, so ist sie jedenfalls schwer zu beseitigen; ausserdem hat sie nicht die Neigung, sich zu vergrössern, und ist folglich schon deshalb jeder Contentivverband zwecklos.

Was bei diesen Fracturen besonders hervortritt, das ist der Antheil, den die Muskeln und Gelenke an den Folgen der Verletzung (grosse Blutergüsse in die genannten Theile) nehmen. Unter diesen Umständen wäre die Herabsetzung der Functionsfähigkeit des Armes durch die erwähnten Verletzungen, wie uns schon das Beispiel einer einfachen Contusion dieser Gegend zeigt, ohne actives Eingreifen eine sehr grosse. Aus alledem geht die hier anzuwendende Art der Behandlung klar hervor, einer Behandlung, welche zudem nur die Heilung des Bruches fördern kann.

Eine derartige Behandlungsmethode habe ich auch in den wenigen mir zu Gesicht gekommenen Fällen von Fracturen des unteren Endes des Humerus mit geringer Dislocation angewandt.

Eine andere, häufig vorkommende Fractur, bei welcher man mit Massage und Bewegungen viel bessere Resultate als mit jeder anderen Behandlungsmethode erzielen kann, ist die typische Radiusfractur oder besser Fractur des unteren Endes der Vorderarmknochen, wenn wir annehmen, dass hier häufiger, als man früher glaubte, ausser dem Radius auch noch der Proc. styloid. ulnae bricht.

Hier stossen wir aber schon auf die Frage der Beseitigung der

Dislocation, da die letztere erstens zuweilen bedeutend ist und zweitens die schiefe Zuheilung des Bruches eine grosse Beschränkung der Handfunctionen, oder im besten Falle eine langsamere Wiederherstellung dieser Functionen nach sich zieht. Daher behandele ich diese Fracturen, wo es möglich ist, nur mit Massage, während ich in anderen, und zwar kann ich sagen in den meisten Fällen, nicht ohne fixirende Vorrichtungen auskomme.

Ich sage: „wo es möglich ist" deshalb, weil es nicht immer so bestellt ist, dass der Patient den Arzt bei der Behandlung unterstützt. Man kann z. B. zweifelsohne in vielen Fällen die Knochenbruchstücke auch ohne fixirende Vorrichtung in der richtigen Lage erhalten, wenn man nur und besonders in der ersten Zeit seine Aufmerksamkeit darauf wendet, was sich natürlich nicht nur auf den Arzt, sondern auch auf den Patienten selbst bezieht. Dieses ist nun aber leider häufig nicht der Fall, erstens in Folge der Ueberbürdung des Krankenhausarztes mit anderen Beschäftigungen [1]) und zweitens in Folge eines gewissen Mangels in der geistigen Entwickelung des Patienten. Hier kann man, kurz gesagt, mit der Entgegnung, welche Bardeleben an Petersen [2]), der vorgeschlagen hatte, statt bei gebrochenem Radius die betreffende Extremität zu schienen, sie in einem eigens dazu hergerichteten Armtragetuche zu tragen, richtete, antworten, dass solch eine Behandlungsmethode, wenn sie auch für die intelligenten Patienten taugt, bei der Mehrzahl der übrigen und besonders bei Säufern nicht anzuwenden ist.

Was die Knochenbrüche an den unteren Extremitäten betrifft, so kann hier gegen die ausschliessliche Anwendung der Massage und der Bewegungen bei der Behandlung (sog. frühe Massage [3])) schon der Umstand sprechen, dass die Kranken dadurch schon verlieren, dass sie an's Bett gebunden sind.

Zudem riskirt man, da hier für die Massage die häufige Abnahme

---

1) So giebt auch Lucas Championnière (Traitement des fractures par le massage et la mobilisation, 1895) zu, dass er nur deshalb seine Behandlungsmethode hat ausarbeiten können, weil er mit Operationsmaterial nicht überlastet war und in Folge dessen alles selbst durchführen konnte.

2) Congress der deutschen Chirurgen 1894. Centralblatt f. Chirurgie 1894. Beilage, S. 93.

3) Die Anhänger einer solchen Behandlungsmethode sind ausser Lucas Championnière (eine Menge seiner früheren Mittheilungen, citirt in seinem Traitement des fractures [l. c.] und seine späteren: Revue de chirurgie 1897, pag. 929; Gazette hebdomadaire de méd. et de chir. 1897, No. 69; Bulletin de l'Académie de méd. de Paris 1897, No. 52 [zusammen mit Labbé]; der letzte internationale Aerztecongress in Paris u. A.), noch: Schulz, Die Massage bei der

der fixirenden Vorrichtung nöthig ist, in Folge der grösseren Schwere des verletzten Gliedes noch mehr als bei der oberen Extremität die Verheilung des Bruches in falscher Lage. Es ist aber bekannt, dass zuweilen eine ganz geringe Abweichung von der richtigen Lage, wie z. B. bei der so häufigen Malleolarfractur resp. Supramalleolarfractur der Fibula, schwerwiegende Folgen für den Fuss, wenn nicht auf Lebenszeit, nach sich ziehen kann. Indem solch eine Behandlungsmethode eine beständige Beobachtung von erfahrener Seite erforderlich macht, wird dieselbe zu einer sehr schwierigen Aufgabe, was ja auch deutlich aus den betreffenden Krankengeschichten hervorgeht.

Daher wende ich meinerseits (wie wir weiter unten sehen werden) die Behandlung mit Massage und Bewegungen, das heisst ganz ohne Hilfe einer fixirenden Vorrichtung nur in einer sehr begrenzten Anzahl von Fracturen der unteren Extremitäten an, und zwar nur da, wo in Folge geringer Beweglichkeit und nicht vorhandener Dislocation erstens im Verlaufe der Behandlung keine derartige Beaufsichtigung nöthig ist und zweitens, die Behandlung selbst nicht lange dauert, d. h. der Patient nicht lange im Bett zu liegen braucht.[1])

Indem ich die weiteren Einzelheiten der von mir angewandten Behandlungsmethode anführe, will ich bemerken, dass ich überall, wo es möglich ist, meine besondere Aufmerksamkeit auf die richtige Lage der Knochenbruchstücke wende. Es ist unnöthig hinzuzufügen, dass damit ausser der richtigen Verheilung (als einer der wichtigsten Bedingungen für die Erhaltung des physiologischen status quo der Extremität) auch noch die grössere Schnelligkeit derselben bezweckt wird, da bei der richtigen Lage der Knochenbruchstücke die Bruchflächen sicherer in Berührung mit einander kommen, und in Folge dessen auch die Bedingungen der Zuheilung sich denen der Heilung von Wunden per primam intentionem nähern.

Behandlung von subcutanen Knochenbrüchen. Diss. St. Petersburg 1891. — Solowjeff, Medizinskoje obosrenije 1892, No. 10. — Serenin, Wratsch, 1893, S. 138. — Miller, Centralblatt f. Chirurgie, 1897, S. 1175. — Gurewitsch, Zur Frage der Behandlung der einfachen Knochenbrüche durch Massage. Diss. St. Petersburg 1898. — Bennet, The Lancet 1900. 2. Juni. — Woolsley, Annals of Surgery, 1900, Sept., und Andere.

1) In der That kam auch Lucas Championnière im Resultate, wie aus seiner Mittheilung auf dem letzten Internationalen Aerztecongress in Paris (Referat des Wratsch 1900, No. 36, S. 1094 u. Centralblatt für Chirurgie, 1900, No. 51) zu ersehen ist, zu einem ähnlichen Schlusse d. h. bei Fracturen der oberen Extremitäten Massage in grösserem Maasse anzuwenden, während dagegen bei Fracturen der unteren Extremitäten nur da, wo keine Dislocation vorhanden ist.

Ausserdem zeigen die gemachten Beobachtungen, dass die richtig gestellten Knochenbruchstücke auch schwerer ihre Lage verändern; man erhält den Eindruck, als ob diejenigen Muskeln, welche vorher durch ihre Contractionen die Dislocation beförderten, jetzt, im Ruhezustande das Gegentheil bewirkten, d. h. die Knochenbruchstücke in ihrer richtigen Lage erhielten. Unter diesen Umständen ist aber in Bezug auf die nachher anzulegende fixirende Vorrichtung keine so grosse Genauigkeit nöthig.

In Folge aller dieser Umstände lasse ich mich dort, wo eine völlige Wiederherstellung der richtigen Lage nicht ausführbar ist, was am häufigsten in Bezug auf den Oberschenkel musculöser Subjecte vorkommt, auch sogar bei älteren Leuten nicht von der Chloroformnarkose abhalten, da das hierbei in Folge der kurzen Dauer der Narkose an und für sich schon nicht grosse Risico durch die Vortheile, welche die volle Wiederherstellung der richtigen Lage bietet, völlig gerechtfertigt erscheint. Ausserdem ist hier, wenn auch nur zur Beseitigung des Schmerzes, die Narkose nicht weniger indicirt, als bei jeder anderen Operation. Und welchen Unterschied erhält man doch in der That in Bezug auf die Vollständigkeit der Reduction in der Narkose und ohne dieselbe! Und wie kann man sich hier davon überzeugen, dass eine Reduction, welche früher (ohne Narkose) für eine vollständige gehalten wurde, bei Weitem keine solche war!

Die von mir bei Knochenbrüchen angewandten Vorrichtungen sind zweierlei Art:

a) Eine specielle hölzerne Schiene — Gehapparat bei Fracturen des Oberschenkels; dieser Apparat kann, etwas verändert, auch zur Behandlung von Kranken mit resecirtem Hüftgelenk dienen;

b) Gypsschienen für alle übrigen Fracturen (welche eine fixirende Vorrichtung nothwendig machen) und Gelenkresectionen an den Extremitäten; ausserdem sind diese Vorrichtungen so eingerichtet, dass die Patienten auch bei Fracturen der unteren Extremitäten ambulatorisch behandelt werden können.

Indem ich vor allen Dingen bei den Gypsschienen verweile, füge ich hinzu, dass ich nur allmählich zu ihrer Anwendung gelangte, und Anfangs gleich den übrigen Chirurgen Eisenblech- oder Holzschienen, circuläre Gypsverbände und bei Oberschenkelbrüchen Gewichtsextension anwandte.

Später bemühte ich mich aber, z. B. bei Fracturen des Unterschenkels, den Fuss frei zu halten, um Bewegungen im Fussgelenk

zu ermöglichen, und beschnitt zu diesem Zwecke den unteren Theil des Verbandes so, dass von ihm nur ein die Fusssohle überbrückender Steigbügel nachblieb, der auf der Verlängerung der Knöchel lag. In der Folge war es leicht, zum Schlusse zu gelangen, dass der ganze, den Unterschenkel einschliessende Gypsverband ohne Schaden für seine fixirenden Eigenschaften durch nur einen Theil, so zu sagen, ein Segment desselben, welches an den beiden Seiten der Extremität verblieb, ersetzt werden könne, und dass nur dadurch erlangt würde, was man durch kein Beschneiden des Verbandes erzielt, nämlich die Beweglichkeit im Fussgelenk. Hieraus entsprang denn auch der Gedanke an die Gypsschiene.

Der Gypsschienenverband ist im Grunde genommen, wenn nicht früher, so doch jedenfalls gleichzeitig mit dem gewöhnlichen Gypsverbande aufgekommen, was daraus zu ersehen ist, dass der berühmte N. J. Pirogoff[1]) seinem Gypsverbande eben gerade solch eine Form gegeben hat (Gypsschienen aus alter, grober, lose gewebter Sackleinwand).

Bei der in der nachfolgenden Zeit ganz allgemeinen Anwendung des gewöhnlichen Gypsverbandes stösst man nur ganz vereinzelt auf den Vorschlag, statt seiner die Gypsschienen zu benutzen. Derartige Vorschläge machten Haber[2]), Hergott[3]), Beely[4]) und die von ihm citirten de Saint Germain[5]), Cadiat[6]), Desprès[7]), Little[8]), später Duplay[9]), Reclus[10]) und die Kliniken von Schönborn in Königsberg und Würzburg[11]), von Mikulicz in Königsberg und Breslau[12]); hierher gehören ferner noch Braatz[13]), der einen solchen

1) „Alabasterverband bei der Behandlung einfacher und complicirter Knochenbrüche und beim Transporte von Kriegsverwundeten", St. Petersb. 1854.

2) Berliner klin. Wochenschrift. 1870. No. 34.

3) Des gouttières en linge platré moulées directement sur les membres. Paris, 1874. (Nach Bruns, Deutsche Chirurgie 27.)

4) Berliner klin. Wochenschrift 1875, No. 14 und die Broschüre: „Zur Behandlung einfacher Fracturen der Extremitäten mit Gyps-Hanfschienen". 1878.

5) Gazette des hôpitaux. 1872. No. 46.

6) Gazette hebdomadaire de méd. et de chirurgie, 1873, No. 37.

7) Bulletin générale de thérapie 1875, 15. October.

8) Hamilton-Knochenbrüche und Verrenkungen. New-York. Deutsche Uebersetzung 1876.

9) Gazette des hôpitaux 1893. No. 77—78.

10) „Cliniques chirurgicales de la Pitié." Russ. Uebersetzung 1895, S. 54.

11) Meine eigene Beobachtung.

12) Dissert. v. Wolfram: „Zur Statistik und Technik der Resection bei Gonitis tuberculosa, 1899 und von J. F. Sematzky, „Letopis ruskoj chirurgii 1896, No. 1.

13) Centralblatt f. Chirurgie 1887, No. 9.

Vorschlag speciell für die Radiusfractur, Albers[1]), der ihn für die Humerusfractur machte, und schliesslich noch K. G. Solowjeff[2]) aus der Klinik von Lewschin in Moskau.

Die grösste Verbreitung fanden die Schienen von Beely, welche direct an der Extremität aus in Gypsbrei getauchten Hanfbündeln verfertigt werden. Beely machte sie, wie man das aus den seiner Monographie beigelegten Zeichnungen ersieht, für die verschiedenen Lagen der Extremitäten, im Bedarfsfalle auch für die Suspension derselben (zu welchem Zweck die Schienen mit Drahtösen versehen wurden) u. s. w. gebrauchsfähig. Die erwähnte Schiene von Braatz ist dieselbe Beely'sche, nur von specieller Form. Später schlug er vor, für die Herstellung von Gypsschienen Tricot zu gebrauchen.[3]) Auch Turner[4]) benutzt zur Herstellung der Beely'schen Schienen eine Röhre (Strumpf) aus Tricot.[5])

Bei den anderen oben angeführten Autoren diente als Material für die Schienen Filz (Haber, l. c.), Gaze oder Mull (Deprès, l. c. und Little, l. c.), oder aber sie wurden einfach an der Extremität selbst aus einer Schicht aufeinander gelegter feuchter Gypsbinden verfertigt (Albers, l. c.).

Alle diese Vorschläge, welche den Ersatz des gewöhnlichen Gypsverbandes durch eine Gypsschiene betreffen, bezweckten im Grunde genommen nur eins, und zwar hauptsächlich die grösste Bequemlichkeit im Sinne der leichteren Abnehmbarkeit der Schiene im Vergleich mit dem gewöhnlichen Gypsverbande, und ausserdem die Möglichkeit, die Bruchstelle besser im Auge behalten zu können.

Natürlich wurde auch ich theilweise durch die angeführten Gründe bestimmt, nur war dabei, wie man aus dem oben Gesagten ersehen kann, mein Ziel weiter gesteckt. Der gewöhnliche Gypsverband,

1) Centralblatt f. Chirurgie 1894, No. 26.

2) „Carton-Gypsschienen", „Chirurgia", Vol. IV, 1898, S. 553. — In Betreff dieser Arbeit kann ich nicht umhin, an dieser Stelle meine Verwunderung darüber auszudrücken, dass der Autor, indem er eine der meinen vollkommen ähnliche Schiene proponirt, mit keinem Worte meine Arbeit (welche, wie oben gesagt, zwei Jahre früher in einem russischen Journal f. Chirurgie publicirt ist und speciell von den Schienen handelt) erwähnt.

3) Koffa, Grundriss der Verbandlehre. — Russ. Uebers. 1900. S. 132.

4) Handbuch der Verbandlehre, vom selben Autor, 1899, in russ. Sprache.

5) Erst nach der Beendigung meiner Abhandlung erfuhr ich aus der von Piletzki (Wratsch 1900, No. 48, „Zur Frage der Behandlung einfacher Brüche"), dass auch er sich Schienen, ähnlich denen, die von Turner angewandt werden, bedient. Er begann dieselben seit 1898, auf Vorschlag des Dr. A. G. Ginodman, anzuwenden.

welcher die Extremität im wahren Sinne dieses Wortes einschliesst, kann nicht umhin, die Function der betreffenden Extremität zu behindern, indem er sie mit der Contraction der Muskeln verbundenen Veränderungen der Form und des Umfanges der letzteren nicht in vollem Maasse gestattet. Stellen wir uns z. B. die bekannten, so scharf ausgedrückten Formveränderungen der Wade, wie sie bei musculösen Subjecten bei Contractionen der betreffenden Muskeln stattfinden, vor. Wie gross muss hier, so zu sagen, der Reserveraum, den der einschliessende Verband lässt, sein, um diesen Veränderungen freien Spielraum zu lassen! Hieraus geht natürlicherweise der Vorzug, den die Schiene, welche nur einen gewissen Theil des Extremitätenumfanges einschliesst, hat, hervor. Zu gleicher Zeit stelle ich aber an die Schiene noch eine andere Anforderung, und zwar darf sie, abgesehen von der Stütze, die sie dem gebrochenen Gliede gewährt, die Bewegungen in den Gelenken so wenig wie möglich behindern. Schliesslich gehörte es, wie auch schon früher bemerkt worden ist, unterschiedlich von den anderen Autoren mit zu meiner Aufgabe, die Schienen so einzurichten, dass die ambulatorische Behandlung der betreffenden Patienten ermöglicht würde; die Schienen sollten, mit anderen Worten, auch unter diesen Umständen ihrem Zwecke — dem Fixiren der Knochenstücke — genügen.

Die von mir angewandte Herstellungsmethode der Gypsschienen unterscheidet sich in vielem von derjenigen meiner Vorgänger. Dort sehen wir (mit Ausnahme einiger wenigen, z. B. der Schienen von Haber und Turner) die Herstellung der Schiene an der Extremität selbst. Ich dagegen stelle zuerst die Schiene her und bringe sie erst nachher an der Extremität an. Dies ist schon deshalb einfacher, weil man hier die beschädigte Extremität nicht so lange in einer gewissen gezwungenen Lage zu halten braucht (wobei man in Betracht ziehen muss, dass bei der Herstellung der Schienen an der Extremität selbst, ausser der für das Trocknen der Schiene nöthigen Zeit, auch noch Zeit für die Herstellung selbst erforderlich ist). Und was im Uebrigen die nöthigen Maasse und die Form der Schiene betrifft, so bietet hier meine Methode noch grössere Bequemlichkeiten, indem man vorher das Maass nimmt. Um aber das Gesagte völlig zu verwirklichen und zugleich die Herstellung der Schiene leichter und schneller zu bewerkstelligen, benutze ich, gleichsam als Basis für dieselbe einfachen, grauen Carton (von der dünnsten Sorte). Aus diesem Carton wird, gewöhnlich in der Form eines Streifens, ein Stück von entsprechender Länge und

Breite ausgeschnitten und nach den allgemeinen Regeln des Gypsverbandes mit feuchten Gypsbinden umwickelt. Diese Umwickelung geschieht, um der Schiene grössere Haltbarkeit zu geben, in verschiedenen Richtungen: zuerst werden 1—2 Bindentouren an den Cartonstreifen der Länge nach angelegt, darauf folgen spiralförmige Bindentouren, wobei die Richtung der Spirale bei jeder neuen Lage eine entgegengesetzte ist. Die Anzahl der Lagen richtet sich je nach der erforderlichen Dicke der Schiene, mit anderen Worten, je nach den an sie gestellten Anforderungen in Betreff der Haltbarkeit. Im Allgemeinen kann man aber sagen, dass sogar in Bezug auf die untere Extremität erwachsener und gewichtiger Subjecte selten mehr als 10—12 Lagen (wenn man annimmt, dass jede Bindentour beide Seiten des Cartons umfasst, also 2 Lagen giebt) nöthig sind.

Natürlich muss die Herstellung der Schienen, um einem Zeitunterschiede in der Erhärtung der unteren und oberen Lagen vorzubeugen, so schnell wie möglich vor sich gehen. (Ich will mich hier nicht weiter über die Wichtigkeit möglichst heissen Wassers zur Befeuchtung der Gypsbinden, über die Art des Ausdrückens der Binden: mehr von den Polen, als von den Seiten her, um nicht den Gyps mit auszudrücken; über den Vortheil, den in Folge des dadurch veranlassten schnelleren Hartwerdens des Gypses das Hinzufügen einer geringen Quantität von Alaun zum Wasser, welches zur Befeuchtung der Binden dient, bietet u. s. w., auslassen, da alle diese Dinge zur Technik eines Gypsverbandes überhaupt gehören).

Nach der Umwickelung mit Gypsbinden wird die Oberfläche der so erhaltenen Schiene mit den Händen geknetet und geglättet (was natürlich auch schnell gemacht werden muss) und an die Extremität gelegt. Die letztere muss natürlich zu dieser Zeit für die Anbringung der Schiene schon vollständig vorbereitet, d. h. richtig gelagert und mit einer weichen Marlybinde, welche als Unterlage dienen soll, umwickelt sein. Diese Marlybinde lege ich möglichst genau und mit gleichmässigem Drucke an, wobei ich das renversé vermeide, und daher hauptsächlich Schräg- resp. Achtertouren anlege. Durch solch' eine Art des Verbindens wird natürlich ein gleichmässiger Druck, welcher das Aufsaugen der Blutergüsse befördert, bezweckt. Ohne diese Binde begnüge ich mich höchstens bei typischen Radiusfracturen, da hier die Anlegung der Binde dadurch, dass die Hände der Assistenten, welche die Knochenstücke fixiren, beständig ihren Platz wechseln müssen, erschwert wird. Daher bestreiche ich in diesem Falle nach dem Beispiel einiger Autoren die Hand gewöhnlich mit Fett.

Nachdem die Schiene an die Extremität gelegt ist, wird sie so-

fort, d. h. noch ganz feucht vermittelst einer Marlybinde an derselben fixirt. Hierbei wird sie schon allein durch das Anlegen der fixirenden Binde veranlasst, sich mit ihrer ganzen Fläche an den anliegenden Theil des Körpers zu schmiegen. Dieses Anschmiegen kann man noch befördern, indem man schon gleich nach der ersten fixirenden Bindenlage mit den Fingern hier und da auf den Rand der Schiene drückt. Nachdem alles fertig ist, wird die Extremität noch so lange in der nöthigen Lage erhalten, bis die Schiene so weit hart geworden ist, dass man das kranke Glied sich selbst überlassen kann.

Nach der endgültigen Erhärtung (z. B. am nächsten Tage) werden, im Falle es nöthig erscheint, ein oder beide Enden der Schiene beschnitten, was in den meisten Fällen geschehen muss, um dem Gelenk mehr Freiheit zu geben. Zu gleicher Zeit kann der Patient auch das Bett verlassen.

Man kann wohl behaupten, dass nach Anlegung einer solchen Schiene die Mehrzahl der Kranken für lange Zeit mit ärztlicher Hilfe versehen ist. Es bleibt höchstens noch übrig, darauf zu achten, dass die betreffenden Patienten Bewegungen in den Gelenken ausführen und das Bett verlassen (s. weiter unten).

Der Termin für die Entfernung der Schiene richtet sich in den meisten Fällen nach dem kürzesten Zeitraum, in welchem die Verheilung der Fractur möglich ist. Wenn hierbei noch Beweglichkeit constatirt wird, so wird nach Gebrauch einer Wanne und Anwendung von Massage entweder die alte, oder, wenn diese schon zu abgebraucht ist, eine neue Schiene angebracht. Nach Verlauf einer gewissen Zeit wird die Schiene wieder abgenommen, wenn nöthig, von Neuem angebracht u. s. w.

Bei Fracturen der oberen Extremitäten ziehe ich es freilich vor, die Schiene sowohl früher zu wechseln, als auch früher ganz von der Extremität zu entfernen (zuweilen sogar bei noch bestehender Beweglichkeit der Fractur), wobei ich die Ermöglichung einer sorgfältigeren Massage sowohl beim Verbandwechsel, als auch bei der Nachbehandlung und einer sorgfältigeren Durchführung der Bewegungen in den Gelenken im Auge habe.

Was dagegen die unteren Extremitäten betrifft, welche sich ohnedem dank den Gehversuchen und der gegebenen Möglichkeit zu Gelenkbewegungen nicht völlig im Ruhestande befindet, so kann hier die Belassung der Schiene sogar über die Zeit der Verheilung hinaus dem geschienten Gliede keinen besonderen Schaden bringen.

Nach der Verheilung, resp. der Entfernung der Schiene wurde gewöhnlich nach Bedürfniss noch Massage angewandt.

Im Allgemeinen war aber eine solche Nachbehandlung nur sehr kurze Zeit hindurch nöthig, was besonders für die unteren Extremitäten gilt. Hier ersetzt schon das fortdauernde Gehen des Patienten das, was überhaupt nur an der Extremität nach Entfernung der Schiene bemerkt wird, nämlich die bekannte Verringerung des Umfanges und der Consistenz der Muskeln. Die Gelenke dagegen (worunter das Fussgelenk und um so mehr das Kniegelenk gemeint sind) verlieren bei dieser Behandlung gewöhnlich ihre Beweglichkeit überhaupt nicht. So war denn die Massage mehr wegen der hier und da befindlichen Reste von subcutanen Blutergüssen, welche nach Entfernung der Schiene beobachtet werden, und auch das vorzugsweise nur bei älteren Leuten erforderlich.

In Folge dieser Umstände brauchen auch die Kranken nach erfolgter Verheilung der Fractur, mit anderen Worten, nach Erlangung eines Zustandes, der ihnen eine gewisse Selbständigkeit gestattet (bei Fracturen der oberen Extremität z. B. ihnen die Möglichkeit giebt, den Arm, wenn auch nicht in vollem Maasse, so doch zu gebrauchen; bei Fracturen der unteren Extremität — zu gehen, wenn auch mit Hilfe eines Stockes und nicht so andauernd), gewöhnlich nicht lange, und zwar durchschnittlich von einigen Tagen bis zu $1^1/_2$ Wochen im Krankenhause zu verbleiben.

Ueber die Vorrichtungen, welche zuweilen noch ausser der Schiene nothwendig sind, um eine sichere Fixirung der Knochenbruchstücke zu erzielen, werde ich, da sie hauptsächlich bei Fracturen des Unterschenkels (einfachen und complicirten) und bei Gelenkresectionen an der unteren Extremität erforderlich sind, bei der speciellen Betrachtung der Schienen, zu welcher ich jetzt auch übergehe, sprechen.

Was vor allen Dingen die Schienen für die obere Extremität betrifft, so schien mir vor einigen Jahren speciell für die Fractur der oberen Epiphyse des Humerus eine Vorrichtung in der Art des Middeldorp'schen Triangels am zweckmässigsten zu sein und improvisirte ich denselben aus Carton und Gypsbinden; ich nahm nämlich einen drei Finger breiten Cartonstreifen und legte ihn zu einem ungefähr gleichschenkeligen Dreieck zusammen (die Länge der Schenkel richtete sich nach der Länge des Armes zwischen Achselhöhle und Ellenbogenbeuge), welches dann nach den für die Verfertigung der Schienen angeführten Regeln mit Gypsbinden umwickelt wurde.

Nach vorhergehender Umwickelung des Armes und der Brust mit einer Binde wurde dieses Dreieck (natürlich in noch feuchtem Zustande) in die Achselhöhle gebracht und hier jeder seiner Schenkel

vermittelst Binden an dem anliegenden Theile befestigt (an dem Oberarm, dem Vorderarm und der Brust). Der Arm wurde bis zur Erhärtung des Dreiecks in der nöthigen Lage erhalten. Nach völligem Trockenwerden erhielt man auch wirklich eine ihrem Zweck vollkommen entsprechende Schiene für den Oberarm, welche in Folge ihrer plastischen Eigenschaften, abgesehen von der unvergleichlich grösseren Einfachheit und Billigkeit, den verkäuflichen Middeldorp'schen Triangeln womöglich vorzuziehen ist (Figur 1). Die das Dreieck befestigenden Binden, um dasselbe besser zu sehen, sind entfernt. Wie aus der Abbildung zu ersehen ist, kann man natürlich sich dieses Triangels auch bei anderen Brüchen des Oberarmes bedienen, nur ziehe ich dabei, wie wir gleich sehen werden, eine andere Form der Schiene, die weniger die Hand des Kranken belästigt, vor. Speciell bei den Fracturen am oberen Ende des Oberarmknochens bediene ich mich ihrer aus dem Grunde nicht, weil, wie aus dem oben Gesagten zu ersehen ist, die Behandlung solcher Brüche nur in Massage und Bewegungen, bei Suspension des Armes, besteht.

Fig. 1.

Die Schiene aber, die ich bei niedriger und zwar in der Fossa supraspinata beginnend, sich von hier so weit auf den Oberarm herunterbiegt, dass er auf dessen hintere oder Streckseite zu liegen kommt (dabei muss der hintere Rand der Schiene natürlich stark umgebogen sein); vom Oberarm zieht sich die Schiene, den Ellbogen umbiegend, weiter auf den Vorderarm (auch auf dessen Rückseite, wobei der Vorderarm selbst in Supinationsstellung und im rechten Winkel zum Oberarm gehalten wird) und endet hier oberhalb des Handgelenkes.

Während die Schiene mit Binden fixirt wird (um den oberen Theil der Schiene zu fixiren, wird natürlich auch ein Theil der Brust mit in den Verband geschlossen), hält ein Assistent den Oberarm in der nöthigen Lage, ungefähr gerade herabhängend; mit der einen Hand fixirt er die Bruchstelle, mit der anderen — übt er eine gewisse Extension im Ellbogengelenk aus. Nach Erhärtung der Schiene bleibt

nur noch übrig, den Arm mit einer Mitella zu versehen. Figur 2 zeigt eine derartige, am Arm schon angebrachte Schiene (die die Schiene befestigenden Binden sind entfernt).

Ausser dieser von mir gewöhnlich angewandten Schiene benutze ich zuweilen, z. B. bei der Fractur des unteren Humerusendes mit Neigung zur Dislocation, um wenigstens etwas das Ellbogengelenk für

Fig. 2.

Fig. 3.

Bewegungen in demselben frei zu halten, noch eine andere hier abgebildete Schiene (Figur 3). Bei dieser Schiene beginnt der Cartongypsstreifen auch in der Fossa supraspinata und zieht sich nach unten hin, aber schon mehr an der äusseren Seite des Oberarmes; er geht darauf, den Ellbogen umbiegend, auf die entgegengesetzte innere Seite über und legt sich, bis zur Achselhöhle angelangt, eine kurze Strecke weit hakenförmig auf die Brust. Das letztere wird gemacht, um das unangenehme Einschneiden des Schienenendes in der Achselhöhle zu vermeiden. Solch' eine Schiene gestattet in der

That bis zu einem gewissen Grade Flexion und Extension im Ellbogengelenk.

Eine der eben beschriebenen Figur No. 2) gleichartige Schiene wende ich auch bei Resectionen[1]) des Ellbogengelenkes und bei Fracturen des Vorderarmes an nur mit dem Unterschiede, dass sie hier nicht so hoch, d. h. nicht auf dem Oberarme, sondern, je nach der Höhe der Fractur des Vorderarmes, tiefer beginnt, wobei sie entweder auch beim Handgelenk endet, oder über dasselbe hinaus geht.

Die Anwendung einer solchen Schiene kommt auch bei Fracturen des Radius an der typischen Stelle in Frage.

Ich bin nämlich zur Ueberzeugung gekommen, dass bei dieser Fractur, falls sie überhaupt mit einer Schiene behandelt werden soll, die letztere, damit sie ihren Zweck gut erfülle, sich nicht nur über den Vorderarm, wie das gewöhnlich der Fall ist, sondern, wenn auch nur ein wenig, über den Ellbogen hinaus erstrecken müsse. Ich verfahre so, um eine Garantie für die sichere Fixirung der Bruchstücke des Radius auf Kosten der Ulna zu haben. Und wirklich kann man nur mit Hilfe des letztgenannten Knochens die Bruchstücke fixiren, da der Radius in seinem oberen Abschnitte so von weichen Theilen umgeben ist, dass er der Schiene keine beständigen Stützpunkte bieten kann.

Eine Aufgabe, die man ausserdem noch bei der Fixirung dieser Fractur hat und welche durch eine nicht über den Vorderarm hinausgehende Schiene nicht völlig gelöst werden kann, ist die Verhütung der Pronationsstellung des oberen Radialabschnittes bei gleichzeitiger Supinationsstellung des unteren.[2]) Die Schiene muss, mit anderen Worten, den ganzen Vorderarm in Supinationsstellung erhalten, wie die echte Volkmann'sche Supinationsschiene, und muss daher

---

1) In Anbetracht dessen, dass bei Resection des Ellbogengelenks, besonders bei tuberculösem Process, in der ersten Zeit gewöhnlich eine Neigung zur Abweichung des Unterarmknochenendes ausser nach vorn, hauptsächlich auch nach innen auftritt, wird von mir entweder eine Schiene in Form eines Gypscartonstreifens, der an der inneren Seite zu liegen kommt, oder die auf der Fig. 3 angeführte angewandt.

2) Dieses letztere ist um so wichtiger, da, wie die Erfahrung lehrt, die Supinationsfähigkeit bei diesem Bruche schwerer wieder herzustellen ist, als die übrigen Bewegungen der Hand, resp. des Vorderarmes. Der Versuch einer anatomischen Erklärung dieses Umstandes ist von mir im Jahre 1899 in einem Bericht in der Kiew'schen Physico-Medicinischen Gesellschaft, zu welchem die Demonstration von Präparaten derartiger frischer Fracturen die Veranlassung gab, gemacht worden („Zur Frage über die Fracturen des Radius an typischer Stelle").

mehr von der Ulna bedecken, d. h. auch den Proc. olecranon mitfassen. (Ich füge hier hinzu, dass solch' ein Hinüberreichen über den Ellbogen um so weniger contraindicirt ist, als, wie die Erfahrung lehrt, dieser Umstand verhältnissmässig nur wenig die Bewegungen im Gelenk behindert.)

Indem ich nun auf Grund aller dieser Umstände die beschriebene Schiene anwende, lege ich sie auf die Rückfläche des in Supinationsstellung befindlichen Vorderarmes, wobei das obere Ende bis über den Ellbogen hinaus reicht. Nach unten hin reicht die Schiene natürlich über das Handgelenk hinaus, aber auch nicht auf eine weite Strecke — auf keinen Fall weiter, als bis zur Basis der Finger, und man kann, dank den plastischen Eigenschaften der Schiene, nach Erhärtung derselben das untere Ende ohne Nachtheil für die Sicherheit der Fixirung noch verkürzen. Ich gebe hier der Hand, wie das bei der Roser'schen Schiene der Fall ist, eine volarwärts gebeugte Stellung.

Fig. 4.

Bei Benutzung einer derartigen im höchsten Grade plastischen Schiene, wie die Gypsschiene, lassen sich auch, soweit es die diese Fractur begleitenden Umstände fordern, vorkommenden Falles noch andere Aufgaben in Betreff der Fixirung lösen. So erschien in anderen Fällen eine Fixirung in der Lage, wie bei der pistolenförmigen Schiene, zweckmässiger. Dieses wurde einfach durch Placirung des Carton-Gypsstreifens auf dem Ulnarrande des Vorderarmes erreicht, bei Ulnareflexion der Hand. Nach dem Trockenwerden erhielt man eine Art von Rinne, welche dem erwünschten Zwecke vollkommen entsprach.

Was nun die Fracturen des Unterschenkels betrifft, so benutze ich hier, ob wir es nun mit einem Bruche des Schaftes oder des unteren Endes zu thun haben, eine Schiene, die von mir die Steigbügelschiene benannt ist, und welche gleichsam als Grundtypus der hier in Frage kommenden Schienen betrachtet werden kann (Figur 4); die die Schiene bedeckende Marlybinde ist entfernt). Diese Schiene hat von mir den obenerwähnten Namen dank ihrer Form erhalten: sie zieht sich nämlich zuerst auf der einen Seite

des Unterschenkels hin und legt sich darauf, die Fusssohle überbrückend, auf die entgegengesetzte Seite desselben. Eine derartige Form für die Schiene wählte ich deshalb, weil man nur auf diesem Wege, d. h. indem man die vordere und hintere Seite des Fussgelenkes frei lässt, die Beweglichkeit in diesem Gelenke bewahren kann; ausserdem ist bei dieser Schienenform auch die Fixirung selbst gesicherter, da man die Zweige der Schiene direct dem Verlaufe der Knochen entsprechend placiren kann.

Wie bekannt, ist die anatomische Lage der Unterschenkelknochen derartig, dass die Tibia mehr nach vorn — und die Fibula mehr nach hinten zu liegt. In Folge dessen lagere ich auch die Zweige der Schiene so, dass der äussere — nicht direct nach aussen, sondern zugleich auch etwas nach hinten, der innere — im Gegentheil etwas nach vorn zu liegen kommt. Dieses letztere ist um so vortheilhafter, als die nach vorn zu liegende mediale Fläche der Tibia nicht von Muskeln bedeckt ist und die Schiene hier folglich eine bessere Stütze findet.

Nach oben zu endet die Schiene, bald unmittelbar unter dem Knie (in den meisten Fällen), bald erstreckt sie sich über dasselbe hinaus (bei höher gelegenen und den meisten complicirten Fracturen), während in anderen Fällen (bei Malleolarfractur der Fibula) der innere Zweig der Schiene nicht bis zum Knie zu reichen braucht.

So wird denn auch schon im Voraus die Länge des für die Schiene als Basis dienenden Cartonstreifens berechnet. In den meisten Fällen braucht dieser Streifen nicht mehr als drei Finger breit zu sein. Die Anzahl der den Streifen umgebenden Gypsbindenlagen richtet sich je nach der erforderlichen Haltbarkeit der Schiene, resp. dem Körpergewichte und schwankt beim erwachsenen Menschen zwischen 10 und 14 (wobei auf jede volle Bindentour 2 Lagen gerechnet werden). Ausserdem wird der Sohle, als dem Theile, auf welchen der Kranke tritt, um einer raschen Abnutzung vorzubeugen, eine grössere Dicke gegeben, d. h. hier werden einfach die Bindentouren näher aneinander gerückt.

Nach Anlegung einer als Unterlage dienenden Binde wird auf die Sohle und hauptsächlich in deren Gewölbe eine Schicht Watte, Lignin oder eines anderen weichen Verbandmaterials gelegt, welche in zusammengepresstem Zustande ungefähr einen breiten Finger dick ist. Dieses thue ich, um zwischen der Schiene und der Fusssohle eine Art von Reserveraum zu bilden, dank welchem erstens der Fuss mehr Spielraum für seine Bewegungen, die Erhebung und Senkung erhalten soll, und zweitens, dem Bein die

Möglichkeit gegeben werden soll, sich beim Auftreten zu senken, oder im anderen Falle, d. h. wenn sich der Körper nicht auf das betreffende Bein stützt, suspendirt zu bleiben.

Das Letztere geschieht denn auch, da man z. B. wenn sich der Patient nicht auf das kranke Bein stützt, bequem einen Finger zwischen die Schiene und die Fusssohle schieben kann. Die Suspension erscheint hier natürlich als Resultat erstens des völlig genauen Anliegens der Zweige der Schiene an die durch sie bedeckten Unterschenkelflächen und zweitens der Form des Unterschenkels selbst, da der Letztere nach oben zu breiter wird und daher von den Zweigen der Schiene so zu sagen gestützt wird.

Um das Auftreten in der Schiene bequemer zu machen, platte ich ausserdem, nachdem die Letztere angelegt und mit Binden fixirt ist, ihren Sohlentheil der Dielenfläche entsprechend ab, indem ich (während die Schiene noch feucht ist) mit einem flachen Brettchen, einem Schüsselboden u. s. w. darauf drücke.

Bei Fixirung der Schiene wird auch der Fuss mit in die Binde genommen und oben, um ein besseres Anschmiegen der Schienenenden an das Bein zu erlangen, auch das Knie. Aber später nach endgültiger Erhärtung der Schiene kann, um die Beweglichkeit in den Gelenken weniger zu behindern, sowohl hier als dort ein Theil der Binden entfernt werden. Ebenso verständlich ist es, dass später zum selben Zwecke auch die Zweige der Schiene oben gekürzt werden können, wenn nur die betreffende Fractur dieses gestattet, d. h. wenn sie keine hohe ist.

Darüber, dass in einigen Fällen der innere Zweig der Schiene von Anfang an kurz sein kann und z. B. nur bis zur Mitte des Unterschenkels zu reichen braucht, ist schon oben gesprochen worden. Dieses geschieht natürlich, um das Gewicht der Schiene noch mehr zu verringern, obwohl man ruhig behaupten kann, dass die Schiene im Allgemeinen immer leichter ist, als der circuläre Gypsverband, welcher zum selben Zwecke beim Unterschenkel angewandt wird. Das Gewicht z. B. der von mir angewandten und auf beiden Seiten bis zum Knie reichenden Schienen schwankt zwischen 600 und 900 g.

Die eben beschriebene Schiene wird von mir ausnahmslos bei allen Fracturen des Unterschenkels, ob es nun niedrige paraarticuläre oder höhere sind, ob einer oder beide Knochen gebrochen sind, ob es ein Querbruch oder Schrägbruch ist u. s. w., angewandt. Höchstens bei einigen wenigen sehr hohen Fracturen war ich genöthigt, noch zu einer anderen Schienenform meine Zuflucht zu nehmen (s. w. unten).

Nur mit dieser einen Schiene, als einer sicheren Vorrichtung für die Fixirung kam ich, obgleich die betreffenden Kranken ambulatorisch behandelt wurden, bei allen Fracturen des unteren Endes des einen, oder beider Knochen aus. Sie genügte auch an und für sich bei denjenigen höher gelegenen Brüchen der Tibia allein und sogar auch beider Knochen, bei welchen keine besonders grosse Neigung zur Dislocation vorhanden war. In den allermeisten Fällen von höher gelegenen Fracturen des Unterschenkels ergänzte ich jedoch die Schiene, um ihre Fixirungsfähigkeit besser zu sichern, noch durch eine kurze Gypshülse.

Unter der letzteren ist folgendes zu verstehen: nachdem die Schiene angelegt und durch Binden fixirt ist, wird auf derselben entsprechend der Bruchstelle und ihrer Nachbarschaft ein Ring, bestehend aus 2—3 Gypsbindenlagen, angelegt, welcher nach oben und nach unten zu gleich weit von der Bruchstelle reicht (er umfasst im Durchschnitt $^1/_3$—$^1/_2$ des Unterschenkels, (Figur 5). Die Berechnung hierbei ist die, dass ein derartiger Ring, abgesehen von der grösseren Sicherheit, die er für die richtige Lage der Zweige der Schiene bietet, auch noch als Hinderniss für die Dislocation der Knochenbruchstücke nach den Richtungen hin, in welchen die Zweige der Schiene nicht anliegen, nach vorn und nach hinten erscheint. Andererseits kann eine solche Hülse, da sie auf den eine gewisse Dicke besitzenden Zweigen der Schiene liegt und sich daher im Zwischenraum zwischen diesen Zweigen zur Extremität ähnlich einer Tangente verhält, den Muskeln nicht hinderlich sein, und kann daher in dieser Hinsicht auch nicht einmal als Theil eines circulären Gypsverbandes betrachtet werden.

Fig. 5.

Um so weniger kann ich die erwähnte Hülse bei complicirten Fracturen entbehren, da hier, abgesehen von der grösseren Beweglichkeit und Neigung zur Dislocation, die Schiene nicht direct auf den Körper, sondern auf einen gewöhnlich dicken Verband, welcher ihr natürlich keine so sichere Stütze bieten kann, zu liegen kommt. (Die eben angeführte Figur stellt einen Kranken mit offenem Unterschenkelbruche dar.) Aus denselben Gründen wird bei diesen Fracturen, um eine sichere Fixirung zu erlangen, auch die Schiene selbst länger gemacht, d. h. ihre Zweige reichen, wenigstens

bei den höher liegenden Fracturen, über das Knie hinaus. (Ich bemerke hier, dass eine solche Verlängerung der Schiene die Beweglichkeit im Kniegelenk wohl behindert, aber bei Weitem nicht vollständig aufhebt.)

Zu gleicher Zeit wird bei complicirten Fracturen, entsprechend der grösseren Dicke des Verbandes, die Schiene in der ersten Zeit etwas breiter gemacht. Später jedoch wird natürlich für die complicirte Fractur dieselbe Schiene angewendet, wie für die einfache.

Fig. 6.

Endlich benutze ich bei sehr hohen Unterschenkelfracturen ausser der über das Knie hinausreichenden Steigbügelschiene mit Zugabe einer Gypshülse noch eine andere Combination von Gypsschienen, welche meiner Meinung nach ihrem Zwecke sogar besser entspricht. Bei diesen Fracturen ist es nämlich die Hauptaufgabe, der hier gewöhnlich bemerkbaren Neigung zur Verbiegung nach hinten vorzubeugen. Darum drängt sich hier gewissermaassen der Gedanke, einen hinteren Stützpunkt für die Bruchstelle zu schaffen, von selbst auf. Ich erreiche dieses durch Anlegen zweier Gypsstreifen, welche, in entgegengesetzten Richtungen schraubenförmig vom Oberschenkel kommend, sich auf den Unterschenkel legen. In Folge ihrer entgegengesetzten Richtungen kreuzen sich diese Streifen, und indem man es nun so einrichtet, dass einer dieser Kreuzungspunkte auf der hinteren Seite unter die Bruchstelle kommt, erreichen wir das Nöthige.

Die beigegebene Abbildung dieser Schiene (Fig. 6) bezieht sich auf einen Fall von complicirter Fractur des Unterschenkels in seinem oberen Theile mit starker Zersplitterung der Tibia, was die Entfernung eines grossen Theiles dieses Knochens erforderlich machte. Photo-

graphirt ist dieser Fall drei Monate nach der Verletzung bei noch nicht erfolgter Heilung.

Dass meine Kranken mit Fracturen der unteren Extremitäten und speciell, wie hier, mit Fractur des Unterschenkels, die ganze Behandlung auf den Füssen durchmachen, war schon oben erwähnt. Hier füge ich nur noch hinzu, dass das Aufstehen vom Bette und das Gehen schon in den ersten Tagen, sobald es nur der Verband, so z. B. bei den einfachen Brüchen nach vollständiger Verhärtung des Verbandes, d. h. vom 2.—3. Tage an erlaubt, beginnt; während bei offenen von der Zeit an, wo von Seiten der Wunde zum Aufstehen keine Contraindicationen, als Temperaturerhöhung, Durchtränkung des Verbandes u. s. w., gegeben sind.

Nur die ersten Versuche zum Aufstehen sind mit grösseren Schwierigkeiten verbunden, wobei bei offenen Fracturen noch ein gewisses Hinderniss von Seiten des dicken Verbandes hinzukommt. Haben die Kranken einmal das Aufstehen vom Bette versucht, so setzen sie es in der Regel auch fort und können schon sehr bald ohne fremde Hilfe, nur mit einem Stocke, sich fortbewegen. Im Laufe der Zeit können viele auf Verlangen auch ohne einen Stock auskommen.

Was die Beweglichkeit in den Gelenken anbetrifft, so ist das Kniegelenk, wenn es nicht nothwendig war, dasselbe mit der Schiene zu bedecken, schon gleich am Anfang in seinen Bewegungen nicht behindert. Die Bewegungen im Fussgelenk aber werden durch die Schiene in der Form, wie ich sie anwende, verhältnissmässig wenig behindert; sie sind nur in der ersten Zeit etwas beschränkt. Letzteres aber wird dann theils durch die Binde, die, um die Schiene zu fixiren, den Fuss einhüllt, theils durch eine gewisse Schmerzhaftigkeit bei Contraction derjenigen Muskeln, welche die Bewegungen bewirken, hervorgerufen. Es ist nur unumgänglich nöthig, den Kranken, wie das bei besonders ängstlichen der Fall ist, anzuregen, Bewegungen auszuführen (selbstverständlich freiwillige) und zwar nicht nur der Zehen allein, sondern des ganzen Fusses. Unter solchen Bedingungen sind nach Entfernung der Schiene die Bewegungen des Fusses vollständig frei. Parallel damit vergeht auch die Geschwulst des Fusses, die sehr oft in der ersten Zeit auftritt und nicht selten Anfangs sich vergrössert, ohne jedes Eingreifen, so dass sie in der Regel am Ende der Verwachsung keine Spur hinterlässt.

Ich gehe jetzt zur Betrachtung noch anderer von mir, wenn auch nicht bei Fracturen, angewandter Gypsschienen über.

Die Fixirung des Knies zum Zwecke seiner Erhaltung in

der Strecklage erreiche ich am einfachsten mit Hilfe eines 3 Finger breiten Carton-Gypsstreifens, welcher auf der hinteren Seite angebracht wird und hier ungefähr von der Mitte des Oberschenkels bis zur Mitte des Unterschenkels, oder auch etwas weiter reicht.

Diese Schiene genügt jedoch nicht in schwereren Fällen, z. B. bei Resectionen des Kniegelenkes, besonders wenn man sich auch hier die ambulatorische Behandlung der Kranken zur Aufgabe gestellt hat. Sie ist z. B. nicht im Stande, seitliche Abweichungen des Unterschenkels zu verhindern. Da sie sich ausserdem hinten, d. h an dem Orte befindet, wo hauptsächlich die Durchtränkung des Verbandes mit dem Wundsecret vor sich geht, würde sie auch schnell weich werden und die Durcktränkung selbst verbergen.

Deshalb ist denn auch diejenige Schienenvorrichtung, welche ich bei Kniegelenkresection am zweckmässigsten befunden habe, dieselbe oben beschriebene Steigbügelschiene, nur mit dem Unterschiede, dass sie sich hier erstens über den ganzen Oberschenkel erstreckt und zweitens ihre Zweige anders gelagert sind.

Die Zweige liegen hier auch nicht direct auf den Seitenflächen, sondern der eine mehr nach vorn, der andere mehr nach hinten zu. Dieses geschieht, damit durch die Schiene nicht nur die Dislocation der Knochenbruchstücke nach den Seiten hin, sondern auch nach vorn und nach hinten zu verhindert würde. Zugleich ist es aber unzweckmässig, die Zweige der Schiene so zu lagern, wie wir das beim Unterschenkel gesehen haben (d. h. den äusseren mehr nach hinten, den inneren mehr nach vorn), da sich dann der äussere Zweig auf die Glutäalgegend, d. h. einen Theil, welcher der Schiene keinen mehr oder weniger beständigen Stützpunkt bieten kann, legen würde, während der innere Zweig in der Inguinalgegend enden würde, was in Folge des möglichen Einschneidens von Seiten des Schienenendes auch ungünstig wäre.

Aus diesem Grunde lagere ich die Zweige in umgekehrter Anordnung: der innere beginnt mit seinem Ende unter dem Sitzhöcker und legt sich weiter unten nicht direct auf die innere Fläche des Oberschenkels, sondern zugleich auch nach hinten (nur auf dem Unterschenkel nimmt dieser Zweig eine mehr seitwärts gerichtete Lage ein). Der äussere Zweig legt sich folglich nach aussen und nach vorn und kann daher nach oben zu leicht bis zur Spina os. il. ant. inf. verlängert werden.

Ueberhaupt kann man bei einer solchen Anordnung einen grösseren Theil des Oberschenkels mit in die Schiene nehmen. Ja, da die letztere mit einem ihrer Zweige bis unter den Sitzhöcker reicht, so

entspricht sie sogar in einigen Beziehungen den Anforderungen, welche wir überhaupt an die Gehapparate stellen.

Diese Schiene lege ich auf einen Verband, der zum Zwecke der längeren Gebrauchsfähigkeit gewöhnlich sehr dick gemacht wird (Dauerverband; die für diese Schiene erforderliche sehr grosse Länge des Cartonstreifens erhält man durch Zusammennähen zweier Streifen).

Da ich, was die Fixirung des Knies bei Resection des Kniege-

Fig. 7.

Fig. 8.

lenkes anbetrifft, mich nicht völlig auf diese Schiene allein verlassen kann, so füge ich wenigstens in der ersten Zeit, d. h. so lange keine bedeutende Herabminderung der Beweglichkeit der Knochenenden eingetreten ist, zur Unterstützung der Schiene ein Paar dünner schmaler Gypsstreifen hinzu, welche sich schraubenförmig und in entgegengesetzter Richtung vom oberen Theile des Oberschenkels bis zum unteren Theile des Unterschenkels hinziehen. Sie werden schon über der die Schiene fixirenden Binde angelegt. Ich ziehe hier eine solche Ergänzungsart für die Schiene der Gypshülse vor, weil die Letztere die Durchtränkung des Verbandes mit Wundsecret in seinem hinteren

Theile verbergen könnte. In Folge dessen werden diese Streifen auch so gelegt, dass ihre Kreuzungspunkte nicht nach hinten auf die Wundstelle, sondern nach vorn zu liegen kommen.

Auf der ersten der hierhergehörigen zwei Abbildungen (Fig. 7 u. 8) sehen wir bei einer Kranken, bei welcher die Unbeweglichkeit im Knie schon weit vorgeschritten war, nur die Steigbügelschiene allein; auf der zweiten (ein Kranker, bei welchem das Kniegelenk erst kürzlich resecirt werden war) die Schiene mit Einschluss der schraubenförmigen Streifen. (Die fixirenden Binden sind an vielen Stellen entfernt, um die Schiene selbst besser sichtbar zu machen.)

Wie oben gesagt ist, gehört es zu meiner Aufgabe, auch bei der Resection des Kniegelenkes die Nachbehandlung nach Möglichkeit ambulatorisch durchzuführen. Es ist unnütz, hinzuzufügen, dass hier hauptsächlich derjenige Process, welcher am häufigsten Resectionen erforderlich macht, nämlich die Tuberculosis, im Auge behalten wird. Ja auch ohnedem, wenn das Befinden ausserhalb des Bettes die Behandlung der Fracturen auf eine so günstige Art beeinflusst, so kann es nicht umhin, auch hier einen günstigen Einfluss auszuüben, wenn auch nur z. B. insofern, dass der Process des festen Zusammenwachsens der Knochenenden dadurch beschleunigt wird.

Die beschriebene Schiene genügt, wie ich mich davon in einer nicht geringen Anzahl von Fällen überzeugen konnte, vollkommen zur Verwirklichung dieser Aufgabe. Sobald es nur die Wunde gestattet (d. h. sobald die in der ersten Zeit so häufige Durchtränkung des Verbandes mit Wundsecret aufhört, die Temperatur gut bleibt u. s. w.), lasse ich die Kranken aufstehen. Ganz wie das bei den Fracturen der Fall ist, fangen die Kranken an, sich allmählich ohne fremde Hilfe nur mit Benutzung eines Stockes fortzubewegen. Krücken zu benutzen, gestatte ich sogar auch diesen Kranken nicht (in meiner Praxis gestatte ich sie überhaupt nur Kranken mit amputirtem Fusse), da ich von dem Standpunkte ausgehe, dass bei der Behandlung auf den Füssen ausser Uebungen des ganzen Körpers auch noch speciell Uebungen des kranken Fusses hinzukommen müssen und letzteres bei Anwendung von Krücken eben nicht erreicht werden kann; abgesehen davon, dass die Kranken bis ans Unglaubliche sich an dieselben gewöhnen und nachher ohne dieselben, wenn sie ganz entbehrlich sind, nicht auskommen können.

Wenn wir nun versuchen wollten, einen Vergleich zwischen der beschriebenen Schienenvorrichtung und dem von den meisten Chirurgen bei Knieresectionen, besonders wo es sich um die ambulatorische Be-

handlung handelt, angewandten circulären Gypsverbande zu ziehen, so kann der Vorzug der ersteren wohl kaum bezweifelt werden. Diese Vorrichtung ist leichter anzubringen und um so leichter abzunehmen, ganz abgesehen davon, dass sie die Durchtränkung des Verbandes nicht verbirgt und die Bewegungen in den Gelenken nicht verhindert (in Fuss- und Hüftgelenk).

Und später bei geringer Beweglichkeit und nur noch kleiner Wunde wird die Benutzung dieser Schiene noch mehr vereinfacht, da sie, obgleich plastisch, d. h. bestimmten Formen der Extremität (resp. des sie umgebenden Verbandes) angepasst, dennoch, wenn sie nur nicht abgebraucht ist, mehrere Male dienen kann, denn selbst angenommen, dass sich der neue Verband durch seine Dicke und seine Formen etwas von dem alten unterscheidet, so bleibt doch ausserhalb der Grenzen des Verbandes die alte Uebereinstimmung zwischen der Schiene und den anliegenden Theilen bestehen, und daher leidet ihre Fixirungsfähigkeit dadurch verhältnissmässig nur sehr wenig.

Fig. 9.

Was den Fuss und das Fussgelenk betrifft, so führe ich hier die Resection ausschliesslich nur nach der osteoplastischen Methode aus[1]), d. h. indem ich die gegenüber liegenden Knochenflächen sofort einander anpasse, sie im Falle der Nothwendigkeit mit einem Stift zusammenhefte u. s. w., wobei ich auch die Erhaltung der Knochenenden in der richtigen Lage nur durch entsprechende Touren der den Verband fixirenden Binde erreiche. Mit diesem Anfangs angelegten Verbande fangen die Kranken denn auch nachher an zu gehen, wobei sie in der ersten Zeit in Folge der Wunde den Fuss freilich mehr nachschleppen als auf ihn treten. Später jedoch, um ihnen die Möglichkeit zu geben, auch wirklich mit dem Fuss auftreten zu können, nehme ich meine Zuflucht zu Schienen und zwar am häufigsten zu einer derartigen, wie sie auf der beigegebenen Fig. 9 abgebildet ist.

1) Vergl. meine hierauf bezüglichen Arbeiten: „Die osteoplast. Fussresection mit plantaren Ernährungsbrücken", Chirurgitscheskaja Ljetopis 1894, No. 5 und „Ueber die osteoplastischen Hand- und Fussgelenkresectionen etc.", Bericht des 6. Pirogoff'schen russischen Aerztecongresses im Jahre 1896.

Es ist dieses ein Carton-Gypsstreifen, welcher, auf der hinteren Fläche des Unterschenkels beginnend, sich auf die Fusssohle und dann, die Zehen umbiegend, auf die Dorsalfläche des Fusses und die vordere Fläche des Unterschenkels legt. (Die dem Unterschenkel anliegenden Theile der Schiene können ja nach Bedürfniss länger oder kürzer sein, aber eine bedeutende Länge ist auf keinen Fall nothwendig.)

Damit der betreffende Theil der Schiene keinen Druck auf die Zehen ausüben könne, muss für die letzteren ein genügender Spielraum gelassen werden. Nebenbei verfolge ich bei Anlegung dieser Schiene noch einen andern Zweck — nämlich die Abhaltung der Zehen von der Plantarflexion und des vorderen Fusstheiles vom Herabhängen, was bis zu einem gewissen Grade bei den von mir bei Fussresectionen der Tuberculosis wegen in Verbindung mit Durchschneidung der Extensorsehnen angewandten Querschnitten beobachtet wird. Zu demselben Zwecke und des bequemeren Auftretens wegen glätte ich erstens den Sohlentheil der Schiene und bemühe mich zweitens, ihn bei stehender Lage des Kranken der Dielenfläche entsprechend zu machen. Dieses wird durch Druck irgend eines entsprechenden flachen Gegenstandes auf den noch nicht erhärteten Sohlentheil der Schiene erreicht. Dieser Schiene habe ich den Namen Schlittschuhschiene gegeben. (Auf der beigegebenen Abbildung [Fig. 9] ist die die Schiene fixirende Marlybinde entfernt.)

Fig. 10.

Eine hier von mir noch angewandte Gypsschiene ist die schraubenförmige (Figur 10). Diese ist so eingerichtet, dass sie sich von der Seitenfläche des Unterschenkels bis zum entgegengesetzten Rande des Fusses hinabzieht und dann, den Fuss umgehend und sich nach oben hinziehend, auf die entgegengesetzte Seite des Unterschenkels legt. Auf der Dorsalseite des Fusses, resp. dem Fussgelenk kreuzen sich folglich die Bindentouren. Diese Schiene hat auch die Aufgabe, entweder das Herabhängen des vorderen Fusstheiles zu verhindern, oder den Fuss von der Abductions- oder Adductionsstellung abzuhalten.

Ich gehe jetzt zur Beschreibung der Behandlung von Ober-

schenkelfracturen und zugleich auch der Behandlung, oder besser Nachbehandlung von Hüftgelenkresectionen über. Auch hier bemühte ich mich, die Behandlung möglichst ähnlich der bei den übrigen Fracturen angewandten zu gestalten, d. h. ich bemühte mich, die Behandlung zu einer ebenso einfachen zu machen, und die Kranken nicht im Bette liegen zu lassen, wie wir das bei der noch bis jetzt so verbreiteten Gewichtsextension sehen.

Darüber, in wie weit die Letztere im Allgemeinen complicirt ist, wie sie häufig für den Kranken schmerzhaft ist und in Folge dessen oft nicht vollendet wird, in wie weit zugleich auch das Verbleiben des Kranken im Bette ungünstig auf die Functionen des ganzen Organismus wirkt (im Speciellen das Verbleiben derjenigen Patienten im Bette, denen das Hüftgelenk in Folge von Tuberculosis resecirt ist), werde ich mich hier nicht weiter auslassen, da das Alles schon völlig anerkannte Facta sind. Indem ich nun einen Ausweg aus dieser Lage suchte, konnte ich ihn andererseits auch nicht in dem circulären Gypsverbande sehen, welcher zum Zwecke der ambulatorischen Behandlung von Bardeleben, von Korsch und Albert[1]), aus dessen Klinik, ferner noch von Dollinger[2]), Ellbogen[3]) und anderen[4]) vorgeschlagen worden ist. Hierin kann man schon deshalb keinen Ausweg sehen, weil die Verbände der genannten Autoren im Grunde genommen dieselben alten, durch die Gewichtsextension verdrängten Gypsverbände vorstellen, welche das ganze Bein und einen grossen Theil des Körpers umfassen, und wenn an ihnen auch etwas

1) Archiv f. klinische Chirurgie. Bd. XLVIII u. L.

2) Centralblatt f. Chirurgie, 1894, No. 1 u. Wiener Klinik. 1898, Novbr.

3) Centralblatt f. Chirurgie, 1894, No. 45.

4) „Dass die russischen Chirurgen, wie in Betreff der Behandlung mit Massage, so auch in Betreff der ambulatorischen Behandlung von Fracturen der unteren Extremitäten unter den ersten waren, ersieht man aus der Arbeit von Bornhaupt, welcher schon im Jahre 1879 in der deutschen Gesellschaft Petersburger Aerzte einen vermittelst des modificirten Tomas'schen Apparates ambulatorisch behandelten Kranken demonstrirte." — Anmerkung von Weljaminoff zur Arbeit von Selenkoff im „Chirurgitschesky Westnik", 1889, S. 496 —; Dombrowsky (Dissert. 1881. Die Berufung auf ihn habe ich Selenkoff, Smigrodsky u. And. entnommen); Treuberg (Aus der Reyher'schen Klinik „Wratsch", 1882, No. 49); Selenkoff (l. c.); Smigrodsky (Referate seiner Arbeit im „Wratsch", 1890, S. 122; in der „Medicinskoje Obosrenije", 1890, Bd. XXIV, S. 976 und im Centralblatt f. Chirurgie, 1891, S. 161). Diese Behandlungsmethode haben auch Monastyrsky und Tiling angewandt (entnommen der Arbeit von Selenkoff [l. c.]).

Die Patienten der angeführten Autoren begannen nach 8—10 Tagen in einem Carton-Kleisterverbande und vermittelst des Tomas'schen Apparates (der gewöhnlich improvisirt wurde) zu gehen.

Neues ist, so ist es nur die grössere Sorgfalt, mit der sie angebracht werden, indem man dabei auf die Extension der Extremität im Verbande selbst rechnet, und ausserdem noch, wie gesagt, der Umstand, dass in diesem Verbande die Behandlung ambulatorisch durchgeführt wird. Wie schwierig ist doch die Anlegung und Abnahme eines derartigen, gewichtigen Verbandes, und wie schwer ist es zu gleicher Zeit, die Behandlung zu controlliren, ganz abgesehen von den allgemeinen schwachen Seiten derartiger die Gelenke — im gegebenen Falle alle drei grossen Gelenke — fesselnder Verbände.

Es sind also natürlich die so leicht abnehmbaren und anzulegenden und die Gelenke nicht so unbeweglich machenden Apparate vorzuziehen. Die vorhandenen Apparate jedoch, wie die älteren von Taylor[1]) (vorgeschlagen ca. 1870) und Tomas[2]), so auch die neueren von Bruns[3]), Liermann[4]), Heussner[5]), Harbardt[6]), Roth[7]) (die Apparate der drei letztgenannten Autoren sind nach den Principien von Hessing angefertigt), der von Braatz vereinfachte Tomas'sche Apparat aus Draht[8]) und der von J. Wolff vereinfachte Apparat von Taylor[9]) haben alle den Fehler, dass sie complicirt sind, da zu ihren Bestandtheilen Eisen, Schrauben und Charnire gehören, und man sie in Folge dessen ohne einen speciellen Meister nicht herstellen kann. Daher entsprechen sie auch nicht den Umständen, mit denen man es bei Fracturen zu thun hat, d. h., man kann sie nicht unter allen Verhältnissen und zu jeder Zeit haben.

Hier Gypsschienen anzuwenden, hielt ich für unzweckmässig, da sie, auf dem Oberschenkel endend, die Knochenbruchstücke nicht genügend fixiren würden, auf dem Becken aber keine sichere Stütze fänden. Gypsschienen wende ich bei dieser Fractur nur bei kleinen Kindern an, wobei ich den Ersatz des circulären Gypsverbandes durch diese Schiene im Auge habe, da aus naheliegenden Gründen eben gerade bei kleinen Kindern

1) Biesenthal, „Die Taylor'sche Maschine". Ein Beitrag zur orthopädischen Behandlung der Hüftgelenkkrankheiten. Berlin, 1872.

2) Die Literatur in Betreff des Erscheinens dieses Apparates ist mir unbekannt.

3) Beiträge zur klinischen Chirurgie, Bd. X.

4) Centralblatt f. Chirurgie, 1894, No. 8.

5) u. 6) Der Berliner klin. Wochenschrift, 1893, S. 31, entnommen.

7) „Das Geheimniss der Hessing'schen Apparatotherapie", 1890, Berlin und Neuwied.

8) Wolzendorf, „Handbuch der kleinen Chir.", russ. Uebers., 1896, S. 249.

9) Daselbst, S. 267.

eine derartige Vorrichtung nöthig ist, welche erstens leicht anzulegen und abzunehmen und zweitens weniger der Möglichkeit ausgesetzt ist, mit Urin durchtränkt zu werden. Gewöhnlich nahm ich zu diesem Zwecke einen Carton-Gypsstreifen (entsprechend schmäler und dünner), welcher, hinten auf dem Rücken beginnend, sich schraubenförmig auf die vordere, innere Seite des Oberschenkels herabzog und, denselben

Fig. 11.

Fig. 12.

umgehend, auf der hinteren Seite des Unterschenkels unterhalb des Knies endete. Fixirt wurde dieser Streifen natürlich in noch feuchtem Zustande u. s. w.

Nachdem ich mich nun folglich für einen Apparat bei der Behandlung dieser Fractur entschieden hatte, construirte ich denselben im höchsten Grade einfach: er ist aus Holz und bedarf mit Ausnahme der einfachen Verbindungsglieder für die einzelnen Theile weder specieller Schrauben, noch Charnire, ja sogar nicht einmal verbindender Bänder oder Riemen. Er kann mit einem Worte

in kurzer Zeit aus einem stets vorhandenen Materiale und von einem gewöhnlichen Tischler hergestellt werden; und wenn es z. B. nothwendig sein sollte, diesen Apparat zu verkürzen, oder die gegenseitige Lage seiner einzelnen Theile umzuändern, so kann man diese Veränderungen an Ort und Stelle bei Anbringung dieses Apparates mit den in jedem Haushalte unentbehrlichen Tischlerinstrumenten vornehmen. Andererseits braucht man auch zu seiner Anbringung nichts anderes, als dieselben Binden, Watte u. s. w.

Im Allgemeinen erinnert dieser Apparat (Fig 11 und 12) etwas an den bekannten Taylor'schen.

Hier haben wir vor allen Dingen eine verticale hölzerne Platte, deren Länge so bemessen ist, dass das obere Ende sich an den Gürtel des Kranken, d. h. unmittelbar über die Crista os. ilei legt, während das untere etwas die Sohlenfläche überragt. (Genaueres über die Ausdehnung dieses Ueberragens wird weiter unten mitgetheilt werden.) Am oberen Ende dieses Theiles, welcher gewissermaassen der Haupttheil des Apparates ist, dem Beine der Länge nach, wie eine Längsschiene für dasselbe, anliegt, werden Platten (der Gürteltheil des Apparates) angebracht, welche die Bestimmung haben, den Körper in der Gürtelgegend von vorn und von hinten zu umfassen, und deren Länge sich je nach der Breite des Körpers richtet. Am unteren Ende wird ein Theil angebracht, welcher die Rolle einer Sohle zu spielen bestimmt ist — der Sohlentheil des Apparates.

Um das Gewicht des Apparates zu vermindern, wird derselbe aus einem leichteren, aber zugleich auch nach Möglichkeit festen Holze angefertigt. Der auf den Figuren abgebildete Apparat ist für einen Menschen von höher mittlerem Wuchse und wiegt nicht einmal volle 4 Pfund. Ich lasse ihn z. B. gewöhnlich aus Lindenholz machen. Zum selben Zwecke dürfen auch die Dicke und Breite seiner einzelnen Theile nicht unnütz gross sein. Eine grössere Dicke und Breite erhalten die einzelnen Theile des Apparates an ihren Verbindungsstellen, da sie hier zusammengeschraubt werden. Ich verbinde die einzelnen Theile mit Schrauben und nicht mit Nägeln, da bei Anwendung der ersteren der Apparat sowohl weniger verdorben wird, als auch leichter auseinandergenommen werden kann, falls dieses nothwendig wird, um die Lage der einzelnen Theile zu verändern. Ausserdem lasse ich noch, ausschliesslich nur um die Verbindung der einzelnen Theile fester zu machen, die Ecken der Verbindungsstellen mit Eisenplättchen beschlagen. Diese letzteren werden ebenfalls angeschraubt, zu welchem Zwecke sie an ihren Rändern durchbohrt werden (auf jeder Seite 2 Löcher).

Der verticale Theil ist, wie man das auf der Fig. 12 sehen kann, des besseren Haltes wegen, der Form des Beines entsprechend nicht gleichmässig breit; auf dem Oberschenkel und der Wade ist er breiter, in der Gegend des Kniees und dem unteren Theile des Unterschenkels schmäler. Das obere Ende, an dem die Gürteltheile befestigt werden, besitzt natürlich eine so bedeutende Breite, dass es dem Abstande zwischen diesen Theilen, resp. der Dicke des Körpers entspricht. Aus demselben Grunde, d. h. der erforderlichen

Fig. 13.

grösseren Haltbarkeit dieses Theiles wegen, muss er auch dicker sein und dieses um so mehr, als es vortheilhaft ist, seine innere Fläche, um ein besseres Anschmiegen an den Körper zu erzielen, rinnenförmig auszuhobeln. Das untere Ende des verticalen Theiles ist auch breiter und dicker, da hier der Sohlentheil angeschraubt wird.

Die Gürteltheile bestehen aus zwei dünnen Platten; es ist aber besser, ihnen, der Körperform entsprechend, eine derartig gebogene Form zu geben, dass der Abstand zwischen ihnen in der Mitte grösser ist als an den Enden. Um dem Einschneiden von Seiten der freien Enden und Ränder vorzubeugen, werden dieselben abgerundet. Der

Abstand zwischen diesen Platten muss selbstverständlich so gross sein, dass der Apparat völlig unbehindert an den Körper gelegt werden kann; er darf hier nicht zu eng sein, um keinen unangenehmen Druck auf den Bauch auszuüben, er darf aber auch nicht zu breit sein, da er sich in diesem Falle nicht so gut halten würde. Freilich muss man bei der Feststellung des hier nothwendigen Abstandes in Betracht ziehen, dass diese Theile nicht unbedeckt mit dem Körper in Berührung kommen können, sondern vorher, um einem Drucke ihrerseits vorzubeugen, mit Watte oder einem anderen weichen Material ausgepolstert werden müssen, was natürlich besonders für den hinteren Zweig gilt. Die die Unterlage in regelmässigen Schichten bedeckende Watte wird vermittelst einer Binde befestigt (Fig. 13). Zugleich wird auch die innere Fläche des oberen Theiles vom Apparat (d. h. zwischen den hier befestigten Platten) mit Watte ausgepolstert. Darin allein besteht denn auch die ganze Vorbereitung des Apparates zu seiner Anlegung.

Dieses letztere wird auf einem Tische vorgenommen. Der Kranke wird soweit an den Rand des Tisches gerückt, dass sein Becken bedeutend über denselben hinaussteht. Nun wird das Letztere, um sein Herabhängen zu verhindern, im Kreuz gestützt. Das kranke Bein wird ausgestreckt und gestützt, das gesunde auf einem nebenbeistehenden Tischchen gelagert. Hier wird vorausgesetzt, dass die Knochenbruchstücke in ihre völlig richtige Lage gebracht worden sind (einerlei, ob das nun in der Narkose, welche, wie gesagt, gerade bei Oberschenkelfracturen am häufigsten der Fall ist, oder ohne dieselbe geschieht). Ein vorhergehendes Bandagiren der Extremität resp. des Beckens, wie das früher von meiner Seite geschah, ist nicht besonders nöthig. Jetzt wende ich einen solchen Verband nur im Falle bedeutenderer Blutergüsse an, um deren Aufsaugung zu fördern. (Ueberhaupt warte ich nur in sehr seltenen Fällen z. B. bei sehr bedeutenden Blutergüssen die Aufsaugung derselben 1—3 Tage ab; gewöhnlich jedoch lege ich den Apparat, gleich nachdem der Kranke unter meine Beobachtung getreten ist, an).

Der auf die oben beschriebene Weise verfertigte Apparat wird mit seinem Gürteltheile an den Körper gelegt. Dieser Theil wird dann auch zuerst fixirt (vermittelst weicher, breiterer Marlybinden). Die Bindentouren verlaufen bald in der Richtung der Zweige des Gürteltheiles; bald nehmen sie in Bezug auf dieselben einen schrägen Verlauf; beim Uebergange von einem Zweige auf den anderen werden, um ein besseres Anliegen der Binden an die Enden dieses Zweiges zu erlangen, Renversés u. s. w. angewandt.

Ist das gemacht, so wird zu denjenigen Bindetouren übergegangen, welche bestimmt sind, zur Contraextension zu dienen. Dieses geschieht folgendermaassen: nach Anlegung des Apparates erhält man an der Seite des Körpers dort, wo der Gürteltheil sich mit dem verticalen verbindet, einen Vorsprung. Dieser Letztere dient denn auch als Stützpunkt für die Bindetouren, welche sich von hier schräg nach unten und innen ziehen, bis unter den Sitzhöcker gehen und dann wieder zum Vorsprunge zurückkehren. Um dem Einschneiden der Binde, welche auf diese Art in die Tiefe der Leistenfalte zu liegen kommt, vorzubeugen, wird hierher eine genügend dicke und nicht schmale Schicht Watte gelegt. Diese Schicht darf nicht schmal sein, weil sonst die Ränder der Binde, über sie hinausgehend und sie gewissermaassen einschliessend, einschneiden würden. Aus diesem selben Grunde wird auch für die Binde, um ihr Zusammendrehen zu einem Strick zu verhüten, nicht Marly, sondern Flanell genommen. Diese Binde ist 3—3½ Finger breit und so lang, dass man 4—5 übereinanderliegende Touren anlegen kann. Die Touren der Binde müssen genügend fest angezogen werden; es hat den Anschein, als ob wir den Sitzhöcker zum Gürteltheil des Apparates heranziehen wollten, und dieses ist um so nothwendiger, als die Bindetouren, wie die Erfahrung lehrt, später nachlassen. Ferner muss man während der Anlegung dieser Binden das Becken sorgfältig im Kreuze stützen (man darf aber auf keinen Fall als Stützpunkt den schon fixirten Gürteltheil des Apparates benutzen), um seine Senkung zu vermeiden. Diesen Zweck kann man auch durch die Richtung der Bindetouren unterstützen, indem man die Letzteren von der hinteren Seite des Beckens nach vorne und nicht umgekehrt angelegt. Nachdem die Binde angelegt ist, wird ihr Ende mit Sicherheitsnadeln befestigt; der grösseren Haltbarkeit wegen werden an einigen Stellen auch die Bindetouren mit Sicherheitsnadeln zugesteckt.

Da das Becken, nachdem dieses alles gemacht ist, nicht mehr über den Rand des Tisches hinauszugehen braucht, so wird der Kranke jetzt hinaufgerückt und zum Fixiren des Längstheiles des Apparates übergegangen. Dieser Theil stellt gewissermaassen eine Längsschiene für das Bein vor und übt in Folge dessen schon, weil sie an dem ausgestreckten Beine fixirt wird, eine Extension aus. (Wie wir weiter unten sehen, wird diese Extension später, wenn der Kranke aufsteht, durch die Schwere der Extremität selbst noch ergänzt.)

Da die Extremität eine ungleichmässige Form hat und sie z. B. vom Oberschenkel zum Knie hin eine allmähliche Ausbuchtung aufweist, während sich eine zweite Vertiefung über dem Knöchel befin-

det, so muss man die genannten Gegenden mit den benachbarten vermittelst Watte in eine gleiche Fläche bringen. Besonders sorgfältig muss man die letztgenannte Vertiefung mit Watte ausfüllen, um einem unangenehmen Drucke von Seiten des Apparates auf den Knöchel und den äusseren Fussrand vorzubeugen, weshalb es sich empfiehlt, auch diese Gegenden mit Watte zu bedecken.

Die Fixirung beginne ich hier von unten, an der normal über den Knöcheln befindlichen Einbuchtung, wobei ich im Auge habe, dass dank dieser die hier angelegten Bindetouren das Bein sicherer, als die anderen in Strecklage erhalten können. Es wird an dieser Stelle gewissermaassen ein Ring aus vielen aufeinander liegenden Bindetouren gebildet. Von hier gehe ich mit einzelnen Touren auf den Sohlentheil des Apparates über, weniger um den Fuss an denselben zu befestigen, als um dem letzteren eine Stellung zu geben, welche hauptsächlich das Abweichen nach aussen hin verhütet.

Fig. 14.

Da überhaupt bei dieser Fractur das nach der Peripherie zu liegende Bruchstück die Neigung zur Drehung nach aussen besitzt, so muss auf die Verhütung derselben besondere Aufmerksamkeit verwandt werden, weshalb man auch beim Fixiren des Apparates das Bein so halten muss, dass es eher ein wenig nach innen gedreht ist.

Weiter zieht sich die Binde (hauptsächlich in Form von Schlangen — oder sich kreuzenden Touren, um nach Möglichkeit die Renversés zu vermeiden) zu den höher liegenden Theiles des Beines mit Einschluss des Beckens, oder mit anderen Worten, des Beckentheiles vom Apparate. Das Letztere hat den Zweck, die oberen Theile des Oberschenkels besser zu befestigen, was besonders bei höher liegenden Fracturen nothwendig sein kann. Fig. 14 stellt einen Kranken im angelegten Apparat dar; der obere Theil der Marlybinden, die den Apparat fixiren, ist entfernt, um eben die Touren der Flanellbinde, die eine Contraextension bewirkt, zu zeigen.

Ist der Kranke nicht chloroformirt worden, so stelle ich ihn schon unmittelbar nach Anlegung des Apparates auf die Füsse, was ich hauptsächlich deshalb thue, um ihm für die Zukunft

eine gewisse Kühnheit einzuflössen, und niemals habe ich dieses contraindicirt gefunden. Falls der Kranke sich dagegen sträubt, so ist das weniger eine Folge des Schmerzes, als vielmehr der Furcht und des Zweifels, dass man sich auf das gebrochene Bein stellen kann. Dass dieses sich so verhält, beweist der Umstand, dass der Kranke schon in den nächstfolgenden Tagen sich leicht einverstanden erklärt, das Bett zu verlassen, und es nacher auch ohne Nöthigung versucht. Ebenso veranlasse, oder vielmehr lehre ich den Kranken von Anfang an, sich fortzubewegen. In der ersten Zeit wird er unter den Armen gestützt, und ausserdem muss man ihm selbst helfen, abwechselnd das eine und das andere Bein vorwärts zu schieben, aber später führt er das schon selbst aus, indem er mit der correspondirenden Hand sich an dem oberen Theile des Apparates (an dem verticalen Theile, wie man das auf der hierhergehörenden Fig. 14 sieht) hält und auf diese Art das beim Vorwärtsschieben des Beines nothwendige Erheben desselben fördert; zugleich stützt er sich mit der andern Hand auf einen Stock.

Andererseits, da das kranke Bein dank dem Apparate länger ist, als das gesunde, so muss man, um die Fortbewegung zu ermöglichen, diesen Unterschied ausgleichen, indem man entweder in den Boden eines Schuhes eine möglichst dicke Schicht Watte legt, oder noch besser durch den früher vom Kranken getragenen Stiefel.

Was die Verlängerung des Beines durch den Apparat betrifft, so bemerke ich hier, dass diese Verlängerung weniger von der unten angebrachten Holzplatte — dem Sohlentheile, sondern vielmehr von der Länge des Apparates selbst abhängt. Der Letztere wird so eingerichtet, dass die Sohle nicht direct auf dem genannten Theile liegt, sondern zwischen ihnen ein gewisser Abstand verbleibt. Dieser Abstand ist z. B., wenn der Fuss mit dem Unterschenkel einen rechten Winkel bildet, 1½—2 Finger breit oder, um sich praktischer auszudrücken, so gross, dass der Fuss nur bei seiner Senkung den Sohlentheil erreichen kann.

Bei Belassung dieses Zwischenraumes ist der Zweck, dem Fusse Freiheit zu seinen Bewegungen zu geben, nur ein nebensächlicher, während der Hauptzweck darin besteht, die Suspension, welche man bei Anwendung dieses Apparates rechnet, zu fördern. Hier erreicht man auch wirklich, dass das Bein im Apparate an den oben angegebenen, bis unter den Sitzhöcker gehenden Flanellbindentouren hängt. Diese Touren erfüllen auf diese Art ihre Bestimmung, zur Contraextension zu dienen. Die Extension erreicht man, wie oben gesagt, erstens dadurch, dass der verticale Theil des

Apparates an dem in Strecklage befindlichen Beine fixirt wird, und zweitens durch die Schwere des Beines beim Aufstehen des Kranken.

Wie mich die Erfahrung gelehrt hat, genügt dieser Apparat allein für die Mehrzahl der vorkommenden Oberschenkelfracturen.

Auch in einigen Fällen von Kniegelenkresectionen hat er mir gute Dienste geleistet und seinem Zwecke auch in den Fällen, wo gleichzeitig mit dem Oberschenkel auch der Unterschenkel gebrochen war, völlig entsprochen.

Nur in einigen Fällen, und zwar, wo eine starke Neigung zur Dislocation nach vorn (wie das hauptsächlich bei oberen paraarticulären Fracturen der Fall ist), oder umgekehrt, in Folge der Gewichtigkeit der hinteren Musculatur, nach hinten vorhanden ist, muss man dieser Dislocation einen unmittelbaren Widerstand entgegensetzen. Zuweilen genügt hier ein einfaches Stück Watte, welches sorgfältig auf der Stelle der Ausbiegung befestigt wird, während ich in anderen Fällen noch eine kurze Gypshülse hinzufüge. Dieses alles ist natürlich nur in der ersten Zeit, d. h. bis zum genügenden Zusammenwachsen der Knochensbruchtücke nöthig.

Das erste Mal belasse ich diesen Apparat 7—10 Tage am Kranken, worauf er abgenommen wird, theilweise um die Bruchstelle controlliren zu können (die grobe Controlle, wie z. B. die Bestimmung der Länge der Extremität, der Form des Oberschenkels u. s. w., ist auch im Apparate zugänglich), theilweise, um Bewegungen in den Gelenken und hauptsächlich im Knie auszuführen. Dieses Letztere geschieht, weil in der Regel gegen das Ende der Behandlung eine Beschränkung der Beugungsfähigkeit im Knie eintritt. Dieses letzteren Umstandes wegen nehme ich auch später den Apparat gewöhnlich einmal wöchentlich ab. Das Hüft- und um so mehr das Fussgelenk dagegen, dessen Bewegungsfähigkeit durch den Apparat nicht behindert wird, leiden gewöhnlich nicht. Die Einschränkung der Beweglichkeit im Knie ist ausserdem häufig mit der Anschwellung desselben verbunden, und besonders bei niedrigen Fracturen. Diese Abnormitäten verschwinden freilich gewöhnlich bald nach Abnahme des Apparates einzig und allein durch die freiwilligen Bewegungen von Seiten des Kranken (es genügt, ihn dazu nur zu ermuntern), und nur zur Beschleunigung der Sache muss man Massage und gewaltsame Bewegungen anwenden.

Schliesslich muss man noch auf eine gewisse, in Verbindung mit dem Befinden des Apparates an der Extremität stehende, bei seiner Abnahme beobachtete Verringerung des Umfanges und der Consistenz der Oberschenkelmuskeln hinweisen. Aber auch dieses

verschwindet bei sich nicht lange hinziehender Verheilung der Fractur gewöhnlich bald nach Abnahme des Apparates nur dadurch, dass der Kranke sich auf den Füssen befindet.

Der Apparat wird endgültig entfernt, wenn sich Unbeweglichkeit der Bruchstelle constatiren lässt.

Da dieses aber häufig problematisch ist und die erneute Erscheinung der Knochenbiegung die Behandlung nur in die Länge ziehen würde, so belasse ich den Apparat der Sicherheit wegen lieber einige Tage länger an der Extremität; wenn ich ihn aber abnehme, so lasse ich wenigstens die Kranken die ersten Tage im Bett liegen.

Vermittelst desselben Apparates behandle ich auch die complicirten Oberschenkelfacturen, wobei derselbe über dem (in der ersten Zeit gewöhnlich sehr dicken) Wundverbande angelegt wird.

Fig. 15.

Auf dieselbe Art gelang es uns auch, in zwei Fällen von beiderseitiger Oberschenkelfractur die Behandlung durchzuführen. Hier wurde die fixirende und zugleich dem Kranken die Möglichkeit zur Fortbewegung gebende Vorrichtung von meinem Assistenten, Dr. Herstein, aus zwei Apparaten für das einzelne Bein hergestellt. Dieses wurde so gemacht, dass von den Gürteltheilen der beiden Apparate so viel abgesägt wurde, dass sie auf jeder Seite nur die Hälfte der Körperbreite einnahmen, mit anderen Worten, in der Mitte mit ihren Enden zusammenstiessen. Diese Enden wurden dann nach Anlegung der Apparate mit Riemen, für welche besondere Löcher gebohrt waren, vorn und hinten mit einander verbunden.

Um dem Kranken die Möglichkeit zu geben, sich in diesen Apparaten fortzubewegen, durften dieselben nicht unbeweglich mit einander verbunden sein. Im Uebrigen wurden diese Apparate, genau wie oben beschrieben, angebracht (cf. einen dieser Fälle in Fig. 15).

Diese Kranken waren schliesslich denn auch wirklich im Stande, sich fortzubewegen, wie das bei Anlegung nur eines Apparates der Fall ist. Es wurde nur beobachtet, dass, während die Fortbewegung bei nur einem Apparate hauptsächlich durch Drehung des Beckens

im Hüftgelenke des gesunden Beines vor sich geht, hier mehr die Drehung der Wirbelsäule (resp. in ihrem Lumbalabschnitte) hervortrat.

Da in diesen beiden Fällen die gebrochenen Oberschenkel nicht gleichzeitig verheilten (s. u.), so wurde die Behandlung nachher mit nur einem Apparate (für das nicht verheilte Bein) zu Ende geführt.

Endlich wurden vermittelst desselben Apparates (mit einigen weiter unten beschriebenen Veränderungen desselben) Kranke mit resecirtem Hüftgelenke behandelt. Theilweise geschah das, um auch solchen Kranken die Behandlung auf den Füssen zu ermöglichen, und theilweise, um den Oberschenkel besser in einer bestimmten Stellung dem Becken gegenüber zu erhalten.

Darüber, wie vortheilhaft, ja nothwendig es Angesichts der Eigenschaften jener Krankheit, welche vorzugsweise Gelenkresectionen erforderlich macht, ist, solche Patienten ambulatorisch zu behandeln, habe ich schon oben gesprochen.

Es kann hier, wenigstens beim tuberculösen Processe, wohl kaum unsere Aufgabe sein, Beweglichkeit an der Resectionsstelle zu erlangen, da unter den Umständen, welche beim Gehen der betreffenden Patienten, die das kranke Bein zu schonen suchen, Platz haben, natürlich Neigung zur Adduction des betreffenden Beines vorhanden ist und man die Letztere durch die Beweglichkeit nur fördern würde. Wenn aber schon allein die Adductionsstellung des Beines, da sie das Letztere von der Betheiligung am Gehen ausschliesst, als Indication für die operative Einmischung gelten kann, so müssen wir uns davor um so mehr bei der Resection sichern, d. h. das Bein in Abductionsstellung bringen. Als Indication für dieses letztere erscheint hier ausserdem noch der Umstand, dass die mit der Operation verbundene Verkürzung des Beines nur durch die bei Abductionsstellung eintretende Senkung des Beckens auf der kranken Seite ausgeglichen werden kann.

In Folge aller dieser Umstände messe ich der Abductionsstellung eine wichtige Bedeutung bei den Hüftgelenkresectionen bei.

Um diese Stellung sicherer zu erlangen, schaffe ich schon während der Operation für das Ende des Oberschenkels einen festen Stützpunkt, indem ich dasselbe in das Acetabulum führe. Zu diesem Zwecke muss man gewöhnlich etwas mehr vom Trochanter major entfernen, da das eben gerade der Theil ist, welcher bei der Abduction das tiefere Eindringen des Oberschenkelendes in das Acetabulum verhindert.

Da ferner der Ausfluss des Secrets aus dem Acetabulum, dank dessen Ausfüllung durch das Oberschenkelende, behindert wird, so

drainire ich die Pfanne, durch eine besonders ausgemeisselte Rinne — eines Kanales, von Seiten seines hinteren Randes. Zugleich wird auch der hierher gerichtete Theil des eingeführten Oberschenkelendes ausgehöhlt. Als Drainrohr dient entweder ein Gummischlauch, welcher in einem solchen Knochenkanale (vorausgesetzt, dass die Abductionsstellung, bei welcher er hergestellt ist, auch fernerhin bewahrt bleibt) nicht zusammengedrückt werden kann, oder Dochte aus Jodoformgaze.

Fig. 16.

Fig. 17.

Zur Erhaltung des Beines in der Abductionsstellung wird denn auch über dem Verbande ein Apparat angebracht, welcher sich von dem bei Oberschenkelfracturen angewandten nur dadurch unterscheidet, dass sein verticaler und seine Gürteltheile nicht unter einem rechten, sondern einem stumpfen Winkel miteinander verbunden sind (Fig. 13). Die Grösse dieses Winkels richtet sich je nach dem erforderlichen Grade der Abduction. So nehme ich in den Fällen, in denen auf eine bedeutende Verkürzung des Oberschenkels nach der Operation

gerechnet wird, einen grösseren Winkel. Gewöhnlich gleicht er jedoch 125—135°.

Der Sohlentheil bildet bei diesem Apparate denselben rechten Winkel mit dem verticalen, da sich beim Stehen die Lage der einzelnen Theile des Apparates verändert: der Gürteltheil folgt der Senkung des Beckens auf der kranken Seite und geht aus der horizontalen Lage in eine schräge über, während der verticale Theil statt der früheren schrägen (resp. abducirten) Lage eine direct verticale einnimmt (Fig. 16).

Sobald es nun der Zustand der Wunde gestattet, beginnt der Kranke das Bett zu verlassen und im Apparate zu gehen, was natürlich in einigen Fällen schon in den ersten Tagen nach der Operation der Fall sein kann.

Es ist nicht nöthig, hinzuzufügen, dass ausser dem Vortheil, den das Befinden auf den Füssen bietet, die angegebene Behandlungsweise auch viel einfacher und leichter als die gewöhnlich angewandte Gewichtsextension für den Kranken ist. Ausserdem wird auch bei einer solchen Behandlungsweise der Umgang mit Kranken im höchsten Grade vereinfacht, wenn auch z. B. nur beim Verbandwechsel: es genügt sich dessen zu erinnern, eine wie complicirte Procedur bei der Gewichtsextension allein das Herbeiführen des Patienten vom Bette auf den Tisch und umgekehrt ist. Hier jedoch geschieht dieses viel einfacher, da der Fuss im Apparate fixirt ist. Nur nach Abnahme des Apparates, beim Verbande selbst, muss man den Kranken im Kreuze stützen, da das Becken über den Rand des Tisches hinausstehen muss. Und die Extremität so zu fixiren, dass sie ihre Lage nicht verändern kann, wird bedeutend erleichtert, wenn man, bei extendirtem kranken Beine, zugleich auf das gesunde einen Druck nach oben hin ausübt, da wir das Becken dadurch veranlassen, sich auf der gesunden Seite zu heben, und folglich sich auf der kranken — zu senken.

Gewöhnlich belasse ich den Apparat wochen-, in einigen Fällen sogar monatelang — bis zu 3—4 — am Beine. Bei tuberculösen Processen wäre die Erreichung der Unbeweglichkeit an der Resectionsstelle ein wünschenswerthes Ziel (diese Unbeweglichkeit würde zugleich auch für die eingetretene Beendigung des Processes sprechen). Wie jedoch die Erfahrung lehrt, ist die Unbeweglichkeit gewöhnlich nur eine scheinbare, denn in der That verringert sich nach Abnahme des Apparates, ich will nicht sagen in allen, aber doch den meisten Fällen, die Anfangs bedeutende Abductionsstellung. So ist denn die Bestimmung des Apparates (und seiner lange dauernden Belassung an der

Extremität), wenn auch nicht eine die Länge der beiden Beine völlig ausgleichende Abductionsstellung zu erlangen, so doch wonigstens das Bein an eine gewisse Abductionsstellung zu gewöhnen, dank welcher es in der Folge wenigstens nicht zur Abductionsstellung übergeht.

Und wirklich ist denn auch die Möglichkeit, dank einer solchen Methode bei Hüftgelenkresectionen befriedigende Resultate sowohl in functioneller, als auch, wenn man sich so ausdrücken kann, kosmetischer Beziehung zu erlangen, der Grund, weshalb ich mich bei derartigen durch tuberculöse Processe bedingten Resectionen durchaus nicht enttäuscht sah, wie das in der letzten Zeit mit vielen Chirurgen der Fall ist.

Indem ich mich auf die kurzen Daten in Betreff der Behandlungsmethode von Gelenkresectionen beschränke, da eine weitere Angabe der Details mich weit über den Rahmen des in dieser Arbeit behandelten Gegenstandes führen würde, gehe ich zur Statistik der von mir nach den angegebenen Methoden behandelten Fracturen über (ich meine hier die Fracturen des Ober- und Vorderarmes, des Ober- und Unterschenkels).

(Ich bemerke noch, dass hier der grösseren Genauigkeit wegen nur die von mir in der chirurgischen Abtheilung des Alexander-Hospitals im Laufe der letzten $7\frac{1}{3}$ Jahre [vom November 1893 bis zum April 1901] beobachteten Fälle angeführt sind. Ausserdem bemerke ich noch, dass die Fälle der ersten $1\frac{1}{2}$—2 Jahre einer Zeit angehören, in welcher die angeführten Methoden erst ausgearbeitet wurden, und ich sie hier nur einschliesse, um das statistische Material zu vergrössern.)

Mit Humerusfracturen wurden, 4 ambulatorisch behandelte Fälle abgerechnet [1]), 44 Kranke beobachtet, darunter 33 Männer und 11 Frauen. Die Altersgrenzen der Patienten lagen zwischen 12 und 78 Jahren; das mittlere Alter im Allgemeinen betrug 37,5 Jahre, das der Männer 32,2, das der Frauen 52. [2])

---

1) Die ambulatorischen Fälle nehme ich deshalb nicht in die Statistik auf, weil sich die betreffenden Kranken gewöhnlich vor Beendigung der Behandlung der Beobachtung entzogen. Ausserdem konnte bei ihnen auch die Behandlung selbst nicht mit der nöthigen Genauigkeit durchgeführt werden.

2) Bei den in meine Abtheilung aufgenommenen Kindern wurden vorzugsweise complicirte oder mehrfache Fracturen beobachtet. Darum beziehen sich auch fast alle Fälle im Alter von 8—14 Jahren auf die genannten Fracturen. Diesem Umstande ist es denn auch hauptsächlich zuzuschreiben, dass das Durchschnittsalter der betreffenden Kranken geringer ist, als es sonst der Fall wäre. Mit anderen Worten, erscheint das Durchschnittsalter der Patienten mit complicirten oder mehrfachen Fracturen überall geringer, als das der Kranken mit einfachen Fracturen. So ist z. B. mit Ausschluss der complicirten und mehrfachen Fracturen das Durchschnittsalter der Patienten mit Humerusfractur, statt 37,5, 44,5 Jahre.

In diese Zahl sind 8 Fälle eingeschlossen, in denen die Patienten sich vor Beendigung der Behandlung der Beobachtung entzogen [1]), ferner 10 Fälle von mehrfachen Fracturen, das heisst solchen, wo ausser dem Humerus noch ein anderer Knochen gebrochen war [2]), und 4 complicirte Fracturen. [3])

Folglich haben wir 22 Fälle von einfachen Fracturen nur des Humerus allein, in denen das Resultat der Behandlung resp. der Verheilungstermin bekannt ist. Nach dem Orte ihres Befindens vertheilen sie sich folgendermaassen: obere articuläre — 10, obere paraarticuläre — 2, untere paraarticuläre — 3 und Fracturen des Schaftes — 7.

Was die ersten anbetrifft, so wurden hier, wie gewöhnlich, an erster Stelle bedeutende subcutane Blutergüsse im Oberarm beobachtet. Die Dislocation, deren Grösse erst später nach Verminderung des Blutergusses in ihrem ganzen Umfange constatirt werden konnte, war hier im Allgemeinen nicht bedeutend und zeigte sich höchstens in unbedeutendem Hervorstehen des unteren Knochenbruchstückes nach vorn. Bedeutender war sie in einem Falle, in welchem, nach allem zu urtheilen, ausser der Fractur noch eine Luxation des Capituli humeri unter den Proc. coracoideus scapulae vorhanden war.

Nur im ersten Falle bestand die Behandlung in Anlegung des Gypsdreieckes (s. oben) und wurden erst in der Folge Massage und Bewegungen angewandt.

In den übrigen Fällen wurden von Anfang an Massage und Bewegungen angewandt, wobei der Arm nur in der Mitella getragen wurde (s. oben).

Die Verheilung erfolgte hier:

in 4 Fällen, nach 12—14 Tagen (das Alter der betr. Kranken betrug 23, 14, 67 und 77 Jahre)
„ 2 „ „ 18—20 [4]) „ (61 und 36 Jahre)
„ 3 „ „ 23—26 „ (70, 60 und 65 Jahre)
„ 1 „ „ 30 „ (62 Jahre).

So verheilten also $^3/_5$ aller Fälle bei einem Durchschnittsalter der Kranken von 46 Jahren nach Verlauf von 12—20 Tagen und $^2/_5$ — bei einem Durchschnittsalter von 65 Jahren nach 23—30 Tagen.

Das Resultat für die Function des Armes war folgendes:

Bei 4 Kranken trat die Möglichkeit zu willkürlichen Bewegungen nach Verlauf von 3—4 Wochen ein, wobei diesen Bewegungen nur wenig von ihren normalen Dimensionen fehlte — das waren die Fälle,

---

1) Hier waren es in 4 Fällen Fracturen des Knochenschaftes, in 2 Fracturen des oberen und in 2 des unteren Knochenendes.

2) Alle derartigen Fracturen werden zum Schlusse besonders betrachtet werden.

3) Von diesen Fracturen wird später nach Betrachtung der einfachen die Rede sein.

4) Sowohl hier, als auch weiterhin führe ich auch in Bezug auf die einzelnen Fälle nur die Grenzzahlen der Verheilungstage an, da es besonders unter den durch das Befinden der Schiene, welche nicht so häufig abgenommen wird, an der Extremität bedingten Umständen sehr schwer ist, den genauen Zeitpunkt für die eingetretene Verheilung zu bestimmen.

in denen die Verheilung am schnellsten eintrat. Die angegebene Zeit hindurch verblieben diese Kranken denn auch im Hospital. Von den Uebrigen wurden 5 nach Verlauf von $4^1/_2$—5 Wochen, von Beginn der Behandlung an gerechnet, mit beschränkter Beweglichkeit, und zwar hauptsächlich beim Aufheben des Armes, entlassen. (Bei einem dieser Kranken bestand freilich schon vor der Fractur in Folge einer Contusion des Oberarmes eine Beschränkung der Armerhebung.)

Was die Dislocation betrifft, so blieb sie nur in einzelnen Fällen in geringem Grade bestehen. In denjenigen übrigen Fällen, in welchen sie auch von Anfang an vorhanden war, verschwand sie im Laufe der oben angegebenen Behandlung, d. h. ohne irgend welche andere Maassregeln gegen sie anzuwenden.

Im zehnten Falle endlich, in welchem die Fractur mit der Luxation des Capituli humeri verbunden war, blieb eine bedeutende Beschränkung der Beweglichkeit des Oberarmes bestehen, obgleich der Kranke 51 Tage lang in der Behandlung verblieb. Von den oberen paraarticulären Brüchen, die beide mit dem Gypstriangel behandelt wurden, vollzog sich in einem Falle die Verheilung in weniger als 20 Tagen, wobei eine Beschränkung in der Beweglichkeit im Schultergelenk zurückblieb; im anderen (eine Frau von 32 Jahren, die erst nach 11 Tagen nach zugezogenem Bruche ins Krankenhaus eintrat) wurde, während ihres Aufenthaltes — 1 Monat — im Krankenhause, keine Spur von Bildung einer Knochenschwiele bemerkt; der Verdacht fiel auf eine sogenannte Fractura spontanea.

In einem Falle von Fractur am unteren Humerusende war der Condylus ext. abgebrochen. Hier wurde die Behandlung nach der früheren Methode durchgeführt, und die Verheilung trat nach 18 Tagen ein. Der Kranke verliess eine Woche darauf das Hospital mit einer unbedeutenden Beschränkung der Beweglichkeit im Ellbogen.

Von den 2 übrigen Fällen wurde in einem eine sehr grosse Beweglichkeit und starke Neigung des unteren Bruchendes zur Dislocation nach hinten und innen beobachtet. Die Verheilung vollzog sich in diesem Falle in 18—20 Tagen, wobei das Ellbogengelenk eine Einschränkung beim Beugen und Strecken erlitt. Die Pronation und Supination blieben in einem höheren Grade erhalten. Der Kranke wünschte nicht länger im Hospital zu verweilen. Im zweiten Falle trat die Verheilung nach Verlauf einer Woche ein; bei diesem Kranken war jedoch schon vor der Fractur die Beweglichkeit im Ellbogen beinahe völlig aufgehoben.

Von den Fracturen des Knochenschaftes befanden sich 4 in der Mitte oder in deren Nachbarschaft, 1 auf der Grenze zwischen dem oberen und mittleren Drittheil und 2 auf der Grenze zwichen dem mittleren und dem unteren Drittheil. In zwei Fällen waren es Schrägbrüche. [1])

In einem Falle wurde bei der Behandlung das Gypsdreieck ange-

1) Eine von den ungefähr in der Mitte des Schaftes befindlichen Fracturen war eine wiederholte; der Knochen war gerade an der Stelle der von der ersten Fractur noch nicht verschwundenen Knochenschwiele gebrochen. Auch das erste Mal war die Kranke von mir behandelt worden, und beide Fracturen sind als einzelne Fälle in die Statistik mit eingeschlossen worden.

wandt, in den übrigen — eine andere Art von Gypschienen verbunden mit Massage und Bewegungen, welche letzteren Anfangs, bei Abnahme der Schiene, später jedoch täglich ausgeführt wurden.

Die Verheilung erfolgte:

in 1 Falle nach 12 Tagen (eine Kranke von 15 Jahren) Fractur mit geringer Dislocation.
„ 4 Fällen „ 17—20 „ (23, 24, 29 und 24 Jahre alt)
„ 2 „ „ 23—24 „ (78 und 15 Jahre alt.)

So trat also die Verheilung in 5 Fällen von 7, bei einem Durchschnittsalter der Kranken von 32 Jahren, nach 17—24 Tagen ein.

Nur in 2 Fällen erfolgte die Verheilung mit Hinterlassung einer geringen, nach aussen gerichteten Knochenbiegung.

Ebenso verblieb in auch nur 2 Fällen beim Verlassen des Hospitals eine unbedeutende Beschränkung der Beweglichkeit.

Die Fälle der complicirten Humerusfracturen waren dergestalt:

1) Ein Knabe von 12 Jahren, mit oberer paraarticulärer Fractur. — Starke Dislocation, das Ende des unteren Knochenbruchstückes steht nach vorn zu hervor. Sogar in der Narkose gelang es nicht, die Dislocation zu beseitigen, und bald entstand hier ein Hautriss, Eiterung in der Tiefe der Wunde u. s. w. Bei dem dadurch bedingten activen Eingriffe wurde eine Knochennaht in Folge der unmittelbaren Nachbarschaft des Gelenkes, resp. der Möglichkeit, dasselbe zu inficiren, für riskirt befunden und wurde daher das ganze obere Knochenbruchstück vollständig entfernt. Schlottern des Gelenkes trat nicht ein, es blieb nur eine bedeutende Beschränkung der Beweglichkeit des Oberarmes bestehen.

2) Patient von 30 Jahren. — Untere paraarticuläre Fractur mit stark ausgeprägt schräger Bruchfläche von oben und aussen nach unten und innen zu, was bedeutende Dislocation der Knochenbruchstücke, des oberen — nach innen, des unteren — nach aussen hin, zur Folge hatte. Es wurde eine Knochennaht aus Draht angelegt. Der dadurch nicht völlig erreichten Fixirung wurde durch entsprechenden Druck von Seiten des Verbandes nachgeholfen. Ueber dem Verbande wurde die bezügliche Gypsschiene angelegt u. s. w. Die Verheilung erfolgte nach 2—$2^1/_2$ Monaten. Mit den passiven Bewegungen im Ellbogen wurde erst zur Zeit des Zusammenwachsens der Bruchstücke begonnen, denn früher konnten sie nicht vorgenommen werden, da zugleich auch die Bruchstelle mobilisirt worden wäre. Im Resultat erhielt man eine unbedeutende Beweglichkeit im Ellbogen nach der Streck- und Beugeseite hin.

3) Patient von 13 Jahren. — Untere paraarticuläre Fractur, welche schon vor mehr als 24 Stunden stattgefunden hatte. Die Behandlung war Anfangs eine conservative. Bald jedoch traten tiefe, intermusculäre Eiterungen an Stelle der hier früher befindlichen Blutergüsse und resp. der abgelösten Weichtheile (Decollement) auf. Dieselben mussten wiederholt und weit geöffnet werden. Dem Patienten drohte buchstäblich eine Zeit lang, wenn nicht Lebensgefahr, so doch wenigstens der Verlust des Armes. Dennoch endete dieser Fall schliesslich günstig: die Knochenstücke wurden ohne specielle Schiene, nur vermittelst des Wundverbandes in der richtigen Lage erhalten. Die Unbeweglichkeit der Bruchstelle trat nach 11 Wochen ein. Dort, wo sie sich befand, blieb lange eine

Fistel bestehen, welche sich erst nach Entfernung des sich hier erweisenden Sequesters schloss. Der Ellbogen bewahrte die erwünschte rechtwinklige Stellung, aber seine Beweglichkeit blieb eine nur äusserst geringe.

4) Patient von 16 Jahren. — Untere articuläre V-förmige Fractur. Angesichts der Unmöglichkeit, die Knochenbruchstücke in der richtigen Lage zu erhalten, wurden dieselben entfernt (primäre Resection des Gelenkendes). Tamponade, Anlegung eines Verbandes, und über denselben die hintere äussere Gypsschiene. Mit den passiven Bewegungen wurde nicht besonders früh begonnen, da die Grösse des entfernten Knochenstückes eine allzugrosse Beweglichkeit in der Folge befürchten liess.

(In der Praxis ist es bei derartigen Fracturen überhaupt unmöglich, Beweglichkeit im Ellbogen zu erlangen: in der ersten Zeit besteht bald eine starke Neigung zur Dislocation, bald eine Complication durch Verletzung der Weichtheile und bald eine durch zufällige Infection u. s. w. Dazu kommt noch der Umstand, dass das Gelenk, selbst in der unmittelbaren Nachbarschaft der Fractur sich befindend, in Mitleidenschaft gezogen sein kann, weshalb denn auch die Bewegungen im Gelenk später, nach eingetretener Möglichkeit zu ihrer Ausführung, energische sein müssen. Unter diesen Umständen jedoch können die Bewegungen, wie oben gesagt, nur auf Kosten der Fractur ausgeführt werden, welche, wenn es eine complicirte ist, schon so wie so eine nur schwache Neigung zur Verheilung hat. Folglich kann das Beharren bei den Bewegungen zuweilen nur schädlich sein.

Von den alten, nicht in der richtigen Lage verheilten Fracturen, oder, was häufiger vorkam, den noch nicht verheilten, bei denen aber eine starke Dislocation der Knochenbruchstücke bestand, werde ich in dieser Arbeit nicht sprechen, da bei ihnen weniger die Behandlung der Fractur im eigentlichen Sinne dieses Wortes, als das Eingreifen zu orthopädischen Zwecken hervortritt: die Resection der Enden der Knochenbruchstücke resp. mit Anlegung einer Knochennaht.)

Von Fracturen der Vorderarmknochen wurden, 20 ambulatorisch behandelte Kranke abgerechnet, 56 Fälle beobachtet — 33 Männer und 23 Frauen. Das Durchschnittsalter der Kranken betrug 38 Jahre, die Altersgrenzen 10 und 72 Jahre. Das Durchschnittsalter der Männer betrug 29,5 — das der Frauen 49,4 Jahre.[1]) Aus der angegebenen Zahl entzogen sich 8 Kranke vor Beendigung der Behandlung der Beobachtung; in 11 Fällen waren es mehrfache Fracturen und in 8 — complicirte. So ist hier denn nur in 29 Fällen[2]) die Rede von ein-

1) Das hohe Durchschnittsalter der Frauen ist im gegebenen Falle hauptsächlich auf Rechnung der Radiusfractur zu setzen, welche von mir beinahe ausschliesslich nur bei alten Frauen beobachtet worden sind. Aber überhaupt ist das Durchschnittsalter der Frauen bei allen Fracturen im Allgemeinen ein höheres, als das der Männer.

2) Das Durchschnittsalter der Patienten mit einfachen Fracturen (wenn man die 8 Kranken, welche vor Beendigung der Behandlung sich der Beobachtung entzogen, mitzählt) beträgt 40 Jahre, d. h. seine grössere Höhe im Vergleich zum allgemeinen Durchschnittsalter (d. h. 38 Jahre) wird durch das geringe Durchschnittsalter der Patienten mit complicirten und mehrfachen Fracturen bedingt.

fachen Fracturen der Vorderarmknochen allein. Von diesen waren es in 7 Fällen Fracturen der beiden Knochen, in 19 des Radius und in 3 der Ulna allein.

In den Fällen, wo eine Fractur beider Knochen vorhanden war (in allen Fällen bei Männern), hatte sie in 3 Fällen ihren Sitz ungefähr in der Mitte des Schaftes und bei beiden Knochen auf einer ungleichen Höhe; in 3 Fällen unterhalb der Mitte, oder sogar im unteren Drittheil, wobei der Unterschied in der Höhe der Fractur bei beiden Knochen noch schärfer hervortrat. In einem Falle waren die Knochen an der Grenze des oberen und mittleren Drittheils gebrochen. Die im Allgemeinen bedeutende Dislocation trat hier vorzugsweise in Form einer Umbiegung nach der Beugeseite hin, resp. einer Einbiegung auf der Streckseite auf. In einem Falle war die Fractur durch eine grosse Risswunde auf der correspondirenden Handfläche und 2 theilweise abgerissene Finger complicirt.

Die Behandlung wurde in den zwei ersten Fällen nach der früheren Methode vermittelst einer Holzschiene, in den übrigen vermittelst der beschriebenen Gypsschiene durchgeführt. Die Schiene wurde gewöhnlich 2 Wochen lang ununterbrochen an der Extremität belassen, in der Folge wurde sie von Zeit zu Zeit abgenommen, um Massage und Bewegungen auszuführen, und schliesslich wurde die Behandlung nur vermittelst der letzteren fortgesetzt.

Die Verheilung erfolgte:

in	2	Fällen nach	14—16	Tagen (Patienten im Alter von 31 und 35 Jahren.)
„	2	„	21—24	„ (38 und 40 Jahre alt.)
„	1	Falle	4	Wochen (21 Jahre alt.)
„	1	„	5	„ (60 Jahre alt.)
„	1	„	10	„ (20 Jahre alt.)

(Der letzte ist denn auch der oben angeführte, durch andere Verletzungen derselben Hand complicirte Fall.) So kann man denn im Allgemeinen sagen, dass die Verheilung am häufigsten zwischen dem 14. und 24. Tage eintrat bei einem Durchschnittsalter der Kranken von ca. 38 Jahren.

Eine Dislocation war entweder gar nicht vorhanden, oder aber sie war sehr unbedeutend. Die Patienten verliessen gewöhnlich bald nach erfolgter Verheilung das Hospital, wodurch es sich erklärt, warum bei ihnen noch eine grössere oder geringere Beschränkung der Beweglichkeit der Hand zurückblieb. Es wurde in 2 Fällen, in denen die Kranken länger im Hospitale verblieben, durch fortgesetzte Massage und Uebungen der Hand die Functionsfähigkeit der letzteren völlig wiederhergestellt. Wie man das ja erwarten konnte, blieb natürlich in dem angegebenen complicirten Falle dank der so langen Dauer des Heilungsprocesses eine bedeutendere Beschränkung der Beweglichkeit in den Gelenken bestehen. (Um eine schnellere Verheilung der Wunde zu erlangen, wurde die Letztere später Angesichts ihrer bedeutenden Grösse mit Hautlappen nach Tiersch bedeckt und dabei ein gutes Resultat erzielt.)

Von den Fracturen des Radius allein hatten nur 3 ihren Sitz an der Diaphyse (2 in der Mitte und eine an der Grenze des

oberen und mittleren Drittheils), die übrigen an typischer Stelle.[1]) In 3 Fällen war hier die Fractur mit Verletzung der Weichtheile desselben Armes, aber nicht an der Bruchstelle verbunden, in zwei Fällen war sie nur am Vorderarme, während dagegen in einem ausserdem noch vielfache Zerreissungen und Zerquetschungen der Weichtheile an der Hand und dem Oberarme hinzukamen. Endlich war in einem Falle die Beweglichkeit im Ellbogen bedeutend beschränkt und zwar, wie man sich davon überzeugen konnte, in Folge einer früheren Fractur desselben Knochens unterhalb der hier in Frage kommenden.

In einem Falle von Radiusfractur an typischer Stelle wurde zugleich auch eine Luxation beider Vorderarmknochen nach hinten constatirt.

Die Dislocation war bei diesen Fracturen (resp. bei den Fracturen an typischer Stelle) nur in einem Falle sehr gering; in den übrigen Fällen war sie im Allgemeinen in bedeutendem Grade und nach der gewöhnlichen Richtung hin vorhanden.

Was die Behandlung betrifft, so bestand sie in 4 Fällen von typischen Fracturen nur in Massage und Uebungen. Ein gutes Resultat wurde hierbei aber nur in 2 Fällen erzielt (beide Patienten waren junge Leute von 17 und 19 Jahren; in einem Falle bestand gar keine, im anderen — nur eine geringe Dislocation). In den beiden übrigen Fällen erfolgte dagegen eine bedeutende Dislocation der Fragmente. In dem ersten dieser Fälle konnte man diesen Umstand der geringen Intelligenz des Kranken, im zweiten, welcher eine Kranke betraf, die auf ihr Leiden grosse Aufmerksamkeit wandte, der trotz der Massage geringen Knochenbildungsfähigkeit zuschreiben. In diesem letzten Falle nahmen die Dinge aber einen in allen Beziehungen günstigen Verlauf, nachdem eine die Knochenfragmente fixirende Gypsschiene angelegt worden war.

In allen übrigen Fällen wurde nach der oben ausführlich beschriebenen Methode verfahren. (Im Laufe der ersten 10—14 Tage Belassung einer Gypsschiene und erst darauf Massage etc.)

Der Termin für das Eintreten der Unbeweglichkeit konnte bei dieser Fractur nur in 8 Fällen genau constatirt werden (hierher gehören die 3 Fälle von Diaphysenfractur und 5 von Fracturen an typischer Stelle), und zwar trat sie ein:

in 4 Fällen zwischen 12 und 14 Tagen: (Patienten im Alter von 16, 60, 54, 72 Jahren, Durchschnittsalter 50,5 Jahre).

„ 4 „ „ 18 „ 19 „ (32, 44, 40 u. 40 Jahre, Durchschnittsalter 39,0 Jahre).

(Von den letzten waren 3 an der Diaphyse des Radius.)

Was die Verheilung in normaler Lage betrifft, so bin ich persönlich sowohl auf Grund der hier angeführten, als auch anderer, von mir nach

1) Hier muss natürlich daran gedacht werden, dass, obgleich diese Fracturen, wie das angenommen ist, zu denjenigen des Radius allein gezählt werden, hier doch nicht selten, ja sogar in den meisten Fällen (vergl. z. B. die Arbeit von Kahleyss, Deutsche Zeitschrift für Chirurgie, Bd. XLV, H. 5—6), die Ulna durch's Abbrechen des Proc. styloideus in Mitleidenschaft gezogen wird.

verschiedenen Methoden behandelter Fälle zum Schluss gekommen, dass das völlige Fehlen einer Dislocation hier durchaus nicht zu den gewöhnlichen Erscheinungen gehört. So wurde sie nur in 3 von den hier angeführten Fällen nicht beobachtet, während in allen anderen Fällen eine, wenn auch unbedeutende Dislocation vorhanden war. (Dieselbe ging natürlich in der bei dieser Fractur gewöhnlichen Richtung vor sich.)

Eine beinahe vollständige Beweglichkeit in den Gelenken trat in nur 7 Fällen bald nach erfolgter Verheilung ein. In den übrigen Fällen wurde sie erst in der Folge ganz wieder hergestellt. Einige von den Kranken verliessen das Hospital freilich in dieser Beziehung gewissermaassen nicht ganz geheilt.

Von den Fracturen der Ulna allein hatten 2 ihren Sitz ungefähr in der Mitte, und die Dislocation war hierbei eine geringe. Beide Fälle wurden nur vermittelst Massage behandelt, und schon nach 3 bis 6 Tagen hörten die Schmerzen bei den Bewegungen des Armes auf. In einem dritten Falle war die Ulna an der Grenze des oberen und mittleren Drittheils gebrochen; die Beweglichkeit war hier eine grosse, und in der Nachbarschaft der Fractur waren die Weichtheile verletzt. Die Behandlung bestand hier in Anlegung eines entsprechenden Verbandes und einer Gypsschiene. Die Kranke verliess das Hospital nach Verlauf von 16 Tagen mit verheilter Fractur.

Von complicirten Fracturen der Vorderarmknochen wurden, wie oben gesagt, 8 Fälle beobachtet (3 bei Männern und 5 bei Frauen). In 2 Fällen war die Ulna allein gebrochen, in den übrigen Fällen beide Knochen.

In allen den Fällen, in welchen beide Knochen gebrochen waren, befand sich der Sitz der Fractur nicht höher als in der Mitte und gewöhnlich auf der Grenze zwischen dem mittleren und dem unteren Drittheil. Bei der in allen Fällen beobachteten ungleichen Höhe, in der die beiden Knochen gebrochen waren, befand sich die Fractur der Ulna tiefer, als die des Radius. In einem Falle, in welchem die Ulna allein gebrochen war, befand sich die Fractur an der Basis des Processus olecranon und war zugleich eine articuläre; in einem zweiten Falle war die Ulna etwas unterhalb ihrer Mitte gebrochen.

Nur in 2 Fällen war, entsprechend dem Orte der Fractur, eine bedeutende Zerreissung der Weichtheile vorhanden; die übrigen Fälle waren nur mit einer unbedeutenden, dem einen oder dem anderen Knochen entsprechenden Wunde complicirt. In einem Falle ragte durch diese Wunde das Ende des oberen Radiusbruchstückes hervor. Eine der Patientinnen befand sich im 7. Monate der Schwangerschaft.

In 3 Fällen, in welchen bei unbedeutender Wunde der Weichtheile weder eine starke, schwer zu beseitigende Dislocation, noch freie Knochensplitter und ausgedehnte Ablösung der Weichtheile mit Blutergüssen an dieser Stelle vorhanden waren, bestand die Behandlung in Anlegung eines aseptischen Jodoformverbandes und einer Gypsschiene über demselben, welche genau von der Art war und bei derselben Lage des Armes angebracht wurde, wie das überhaupt bei Fracturen der Vorderarmknochen der Fall ist. Natürlich wurden während der ganzen Behandlung alle möglichen Maassregeln ergriffen, um eine Beschränkung der Beweglich-

keit in den Gelenken zu verhüten, und nach Verheilung der Wunde wurde noch Massage angewandt. Der Verheilungsprocess verlief in allen diesen Fällen aseptisch.

Die Verheilung erfolgte in diesen Fällen in ungefähr normaler Lage und in folgenden Zeiträumen: nach 7 Wochen (eine Kranke von 32 Jahren), 8 Wochen (eine Kranke von 70 Jahren) und 11 Wochen (eine Kranke von 36 Jahren). Im letzten Falle konnte man sich schon durch den blossen Augenschein von der im höchsten Grade schwachen Callusbildung überzeugen, und zwar hatte man es hier mit der betreffenden schwangeren Frau zu thun. Im ersten und dritten Falle wurde eine gute Beweglichkeit in den Gelenken erreicht. (Die Patienten befanden sich 11 und 12 Wochen unter Beobachtung.) Im zweiten Falle war nach 9 Wochen nach Beginn der Behandlung eine Beschränkung in der Beweglichkeit der Hand vorhanden; hier war aber die Fractur freilich eine niedrige.

In 4 Fällen wurde sofort ein blutiger Eingriff vorgenommen. In dreien von diesen Fällen, in welchen sich die Fractur auf der Grenze des mittleren und des unteren Drittheils befand, bestand dieser Eingriff in Blosslegung der Bruchstelle mit Hülfe von Einschnitten, welche für jeden Knochen besonders gemacht wurden, Ausgleichung (resp. Absägen) der Fragmentenden in querer Richtung, wobei man natürlich auch die Ausgleichung der Länge der beiden Knochen im Auge hatte und im Anlegen einer Drahtnaht (wozu ich gewöhnlich Eisendraht benutzte.) Ueber dem aseptischen Jodoformverbande wurde dieselbe Gyps-Handrücken-Schiene bei Supinationsstellung des Vorderarmes u. s. w. angelegt. Es waren das Patienten von 27, 30 und 44 Jahren. Bei einem derselben wurde diese Operation und nicht die dem ersten Eindrucke nach indicirte Amputation vorgenommen, obgleich hier ein ungewöhnlich grosser (im Verhältniss zum Umfange des Vorderarmes) und tiefer Riss der Weichtheile, aus welchem die Knochenenden hervorstanden, vorhanden war. Es war hier jedoch noch eine Brücke aus Weichtheilen an der Beugeseite erhalten geblieben, wo man die Unverletztheit der beiden Hauptarterien voraussetzen konnte. Der Verlauf ging in diesen Fällen glatt von Statten. Die ersten Verbände blieben sehr lange liegen, z. B. ca. einen Monat. Nachher musste man sie sowohl der granulirenden Wundfläche, als auch der passiven Bewegungen in den Gelenken wegen schon häufiger wechseln.

Das Endresultat war folgendes: in 2 Fällen trat die Verheilung nicht ein, in einem Falle — des Radius, im anderen ausserdem noch — der Ulna. (Diese Kranken standen 4—5 Monate unter Beobachtung, und der eine von ihnen stellte sich nach einem Jahre wieder vor.) Im dritten Falle konnte bis zur letzten Zeit keine Verheilung des Radius constatirt werden (4 Monate nach Beginn der Behandlung), und sie trat erst später und auch dann ohne bemerkbare Callusbildung ein.

Eine derartige geringe Neigung besonders des Radius zur Verheilung kann man, meiner Meinung nach, erstens durch das ungenügende Vorhandensein von Weichtheilen in der Gegend einer so tiefliegenden Fractur — und hier waren in einem die Weichtheile in Folge ihrer Ablösung noch künstlich vermindert worden — und zweitens durch die Functionen der Muskeln erklären. Bei Fractur des Radius nämlich

wirken die vermittelst ihrer Sehnenscheiden mit dem unteren Fragment dieses Knochens eng verbundenen Muskeln bei ihren Contractionen nicht auf die Hand, sondern auf dieses untere Fragment. Auf diese Art wird die Bruchstelle in beständiger Bewegung erhalten. Da ferner die Function der Flexoren und der Pronatoren vorherrscht, so bringen diese Muskeln die Knochenfragmente aus ihrer richtigen gegenseitigen Lage, indem sie das untere Fragment nach der durch ihre Function bedingten Richtung ziehen. Es gelang mir, diese Neigung des unteren Knochenbruchstückes, von der richtigen Lage abzuweichen, im dritten Falle mit Hülfe verschiedener fixirender Gypsschienen zu bekämpfen. Dadurch erkläre ich es auch, dass hier trotz des (oben angegebenen) grossen Verlustes an Weichtheilen zum Schlusse doch die Verheilung der Knochen eintrat. Dank dieser Verheilung wurde denn auch später die Bewegungsfähigkeit der Hand vollständiger wiederhergestellt, während sie in den beiden anderen Fällen eine sehr beschränkte blieb. Bei dem einen der Patienten, bei welchem keine Verheilung eingetreten war und der sich ein Jahr nach dem Verlassen des Hospitals wieder einstellte, wurde an der Bruchstelle des Radius eine Art von Pseudoarthrose constatirt. Der Kranke hatte im Laufe dieser Zeit eine bedeutende Kraft im Arme entwickelt, konnte schreiben u. s. w. Die Pronationsstellung erreichte er aber nur auf Rechnung des unteren Fragmentes und nicht des ganzen Radius. Auch war die beständige Stellung dieses Fragmentes eine ausgeprägt pronirte.

Im 4. Falle, einer complicirten Fractur an der Basis des Proc. olecranon (der Ulna) entfernte ich den letzteren vollständig (subperiostal), wobei ich hauptsächlich den besseren Ausfluss aus dem Gelenke im Auge hatte. Um in dieser Beziehung noch sicherer sein zu können, meisselte ich, ohne das Gelenk im wahren Sinne dieses Wortes zu reseciren, in die Gelenkfläche der Ulna eine so breite Rinne, dass man durch dieselbe einen Marlydocht bis zur Beugeseite des Gelenkes führen konne. Der Arm wurde, da sich sogleich nach Entfernung des Proc. olecranon Neigung zur Luxation des Vorderarmes einstellte, Anfangs in die Streck lage gebracht (in welcher Lage er durch eine Gypsschiene fixirt wurde). Später wurde er allmählich in die Beugelage gebracht. Die Wunde verheilte glatt. Im Resultate waren schon nach 2 Monaten bedeutende willkürliche Bewegungen im Ellbogen, nach allen Seiten hin möglich, trotzdem die Kranke 60 Jahre alt war.

Im 8. Falle endlich (Patientin von 10 Jahren), in welchem, ausser einer starken Zersplitterung der Vorderarmknochen, auch noch die Weichtheile in hohem Grade verletzt waren und der Fall kein frischer war, wurde der Arm sofort über dem Ellenbogengelenke amputirt. Die Patientin wurde geheilt.

Mit Oberschenkelfracturen wurden 86 Patienten — 66 Männer und 20 Frauen — beobachtet. Das Durchschnittsalter dieser Kranken betrug 34,2 Jahre, die Altersgrenzen 8 und 79 Jahre; das Durchschnittsalter der Männer 33,3, das der Frauen 37,2 Jahre. 5 Kranke verliessen das Hospital vor Beendigung der Behandlung, 2 starben bald nach ihrer Aufnahme, einer in Folge gleichzeitig erhaltener schwerer Verletzungen der inneren Organe, die zweite Kranke in Folge Marasmus

senilis; in 6 Fällen hatte man es mit einer alten Fractur, d. h. einer solchen, die schon einen Monat oder länger bestand, zu thun. Von den übrigbleibenden 73 Fällen gehören 55 zu den einfachen, 6 zu den complicirten und 12 zu den mehrfachen (resp. den einfachen und complicirten) Fracturen.

Zuerst gehe ich zu den einfachen Brüchen resp. des Oberschenkels allein, über: 6 von ihnen waren am Collum [1]), 6 im oberen Drittheil, unmittelbar unter dem Trochanter major (obere paraarticuläre Brüche); 9 auf der Grenze zwischen dem oberen und mittleren Drittheil, 22 in der Mitte oder in der Nähe derselben; 6 auf der Grenze zwischen dem mittleren und unteren Drittheil und 6 im unteren Drittheil — paraarticuläre Brüche. [2])

Drei von diesen Gruppen, und zwar: Brüche, die von der Grenze zwischen dem oberen Drittheil und dem mittleren (inclusive) bis zur Grenze zwischen dem mittleren Drittheil und dem unteren (inclusive) vorkommen, vereinige sich wegen der Aehnlichkeit der Eigenschaften, resp. der Behandlungsmethode der Kürze halber zu einer Gruppe und benenne sie: Fracturen des Oberschenkelschaftes. Solcher Brüche gab es 37.

Beim klinischen Bilde dieser Brüche, das ich als allgemein bekannt voraussetze, werde ich nicht verweilen. Bei einigen konnte man eine schräge Bruchfläche voraussetzen, während andere zu den Splitterbrüchen gezählt werden mussten. Ich drücke mich deshalb so unbestimmt aus, weil eben beim Bruche des Oberschenkels in Folge von Bluterguss und der dicken Muskelmasse es nicht immer möglich ist, sich in den Einzelheiten des Bruches zu orientiren.

Von den Fracturen, die an den Enden des Knochens vorkommen, nenne ich, indem ich bei denen des Collum nicht verweile, nur die 2 übrigen Gruppen — die oberen und unteren paraarticulären. Was die ersteren anbetrifft, so kann man als Regel aufstellen, dass sie alle reine Querbrüche waren. Die Dislocation hatte hier die Form eines nach vorn convexen Bogens, der bei jeder Muskelcontraction scharf hervortrat. Dazu war die Dislocation schwerer zu beseitigen, als bei den Fracturen des Knochenschaftes.

Bei den unteren Gelenkbrüchen war die Bruchfläche gewöhnlich eine schräge und sehr oft zugleich nach 2 Richtungen hin — sagittal und frontal gerichtet. Auch hierbei wurde eine grosse Neigung zur Dislocation bemerkt, ohne dass dieselbe jedoch eine bestimmte Richtung annahm: das untere Knochenbruchstück war in Bezug auf das obere bald nach aussen, bald nach innen und zugleich bald nach vorn (was öfters vorkam), bald nach hinten gerichtet. (Von zwei Fällen aus dieser Gruppe, die sich durch besonders starke Dislocation auszeichneten, wird unten die

---

1) Am Collum waren alle 6, hier ausgeschlossen, alte Fracturen. Das Alter aller dieser Kranken schwankte zwischen 50 und 79 Jahren.

2) Indem ich diese Brüche paraarticuläre benenne, schliesse ich nicht aus, dass in Folge der grossen Ausdehnung des oberen Synovialsackes am Kniegelenke mancher Bruch bis in das Gelenk vordrang und daher zu den Gelenkbrüchen gezählt werden konnte.

Rede sein.) Ausserdem trat bei allen diesen Fracturen eine mehr oder weniger bedeutende Anschwellung des Kniees auf, aller Wahrscheinlichkeit nach in Folge von Bluterguss in dasselbe, obgleich ich hinzufügen muss, dass auch nicht selten bei höher liegenden Fracturen solch eine Anschwellung auftrat, so z. B. auf der Grenze des unteren und mittleren Drittheils, so dass die Anschwellung selbst nicht unbedingt auf die Verlängerung der Fracturlinie zum Gelenke hin hinwies, sondern von den eine solche Fractur begleitenden Verletzungen der Weichtheile, welche im Momente der Verletzungen möglich sein können, indem eine gleichzeitige starke Veränderung in der Beziehung der Kniegelenkenden zu einander hervorgerufen wird, abhängig sein konnte.

Nur in einem der ersten Fälle wurde bei der Behandlung Gewichtsextension angewendet (nach Beseitigung der Dislocation unter Chloroformnarkose). Die Verheilung vollzog sich in diesem Fall in 33 Tagen, wobei aber eine nicht völlig regelrechte Lage und eine beschränkte Beweglichkeit in den Gelenken zurückblieb. Der Patient war 52 Jahre alt. (Noch bei 2 anderen Kranken, die aber vor Beendigung der Behandlung das Hospital verliessen, wurde Gewichtsextension angewandt.) Die Uebrigen wurden nach der oben beschriebenen Methode behandelt, d. h. es wurde ihnen ein hölzerner Gehapparat angelegt. Nur in zwei Fällen wurde das Anlegen des Apparates in Folge allzu grossen Blutergusses auf 2—4 Tage hinausgeschoben. In den anderen Fällen wurde er dem Kranken unmittelbar nach dessen Eintritt in das Hospital angelegt. Die Narkose wurde zum Zweck der Einrichtung in 23 Fällen angewandt. In 8 Fällen musste in der ersten Zeit eine Gypshülse hinzugefügt werden. Endlich wurde in einem Falle beim unteren paraarticulären Bruche in Folge einer schwer zu bekämpfenden Neigung zur Dislocation, anstatt des Apparates versuchsweise ein Gypsverband angelegt. In 4 Fällen erwies es sich, dass der Apparat zu früh entfernt war, was eine erneute Umbiegung des Knochens an der Bruchstelle zur Folge hatte, und der Apparat musste wieder von Neuem angelegt werden. Alle Kranken ohne Ausnahme waren im Stande, die einen früher (zuweilen schon vom 1. Tage an), die anderen später, auf den Füssen zu sein. Wenn auch eine Schmerzempfindung, die der Apparat verursachte, vorhanden war, so war dieselbe jedesmal von zufälligen Unregelmässigkeiten desselben — entweder war der Gürtelheil für den Patienten zu eng, oder es war eine zu dünne Watteschicht untergelegt worden u. s. w. — abhängig.

Was die Zeit des Verheilungstermines und die erhaltenen Resultate anbetrifft, so will ich jede von den angeführten Gruppen einzeln durchgehen und mit der allergrössten Gruppe von Fracturen, d. h. denjenigen, die im Bereiche des Femur von der Grenze des oberen und mittleren bis zur Grenze des mittleren unteren Drittheils vorkommen und von mir „Fracturen des Oberschenkelschaftes“ benannt sind, anfangen.

Es bleiben hier mit Ausnahme des einen Falles, wo Extension angewandt wurde, und von dem schon oben die Rede war, noch 36 Fälle übrig.

Die Consolidationszeit war folgende:

15—18 Tage in 5 Fällen (Patienten von 54, 18, 40, 14 u. 15 Jahren),

20—23	Tage	in	9	Fällen	(Patienten	von	21, 35, 11, 15, 37, 18, 30, 20, 45 Jahren),
24—25	„	„	3	„	(„	„	28, 20, 56 Jahren),
28—29	„	„	11	„	(„	„	11, 19, 21, 45, 22, 39, 30, 28, 19, 19, 42 Jahren),
35—38	„	„	3	„	(„	„	16, 22, 54 Jahren),
40—43	„	„	3	„	(„	„	28, 25, 25 Jahren),
40—49	„	„	2	„	(„	„	59, 17 Jahren).

Als Resultat ergiebt sich folglich in 23 oder $^2/_3$ aller Fälle eine Consolidationszeit von 20—29 Tagen (bei einem Durchschnittsalter von von 27,4 Jahren), während dieselbe in 5 Fällen früher als im genannten Zeitraume (in 15—18 Tagen bei einem Durchschnittsalter von 28,2 Jahren) und in 8 Fällen später (in 35—49 Tagen bei einem Durchschnittsalter von 30 Jahren) eintrat.

Was die Erklärung solcher verspäteter Verheilungen anbetrifft, darüber Näheres später (da man dieselben nicht allein durch wenn auch, wie hier, unbedeutenden Altersunterschied erklären kann); hier will ich nur darauf hinweisen, dass unter diesen Fällen (d. h. wo der Verheilungsprocess sich in 35—49 Tagen vollzog) auch ein Splitterbruch vorkam, dass in 2 Fällen eine Complication, die in Verletzungen an anderen Körpertheilen bestand, zu verzeichnen war und dass in einem Falle (Patient im Alter von 22 Jahren; oben unterstrichen), wo der Patient erst 5 Tage nach der Verletzung[1]) ins Hospital eintrat, eine tiefe Wunde mit Eiterretention auf dem anderen Schenkel bestand. Hier konnte man deutlich sehen, wie langsam sich der Callus bildete, so lange die Wunde noch ein schlechtes Aussehen hatte und der Kranke fieberte, und wie der Verlauf gleich eine entgegengesetzte Richtung annahm, als diese Erscheinungen aufhörten. In einem Falle (bei einem Weibe von 59 Jahren) bestand Verfettung.

Die wenigen, hier angeführten Fälle ausgenommen, vollzog sich die Verheilung ohne bemerkbare Dislocation, was sich dadurch beweisen lässt, dass in 24 Fällen überhaupt keine Verkürzung eintrat, dieselbe in 9 Fällen ungefähr 1 cm und nur in 3 Fällen ungefähr 2 cm betrug.

Was die Functionsfähigkeit der Extremitäten anbetrifft, so erhielt man folgendes Resultat: als eine allgemeine Erscheinung wurde nach der Entfernung des Apparates eine Beschränkung in der Beugung des Kniees beobachtet. Eine Beschränkung der Bewegungsfähigkeit im Hüftgelenk war nur in einzelnen Fällen zu bemerken, wo dieselbe nicht bedeutend war. Die Herabsetzung der Bewegungsfähigkeit des Kniees einerseits, wie auch die sie oft begleitende Anschwellung desselben andererseits, vergingen schon bald nach Entfernung des Apparates unter Anwendung von Massage und Bewegungen, oder sogar ohne die letzteren. Dasselbe kann man auch in Bezug auf die Musculatur des Oberschenkels sagen; die Erscheinungen, die dieselbe, wie schon erwähnt, nach Entfernung des

1) In solchen, bei mir zwar wenig vorgekommenen Fällen, wo seit der Fractur schon einige Tage verflossen waren, rechne ich den Verheilungstermin vom Tage der Behandlung resp. — was öfters geschah — vom Eintrittstage ins Hospital an.

Apparates aufweist, sind eine gewisse Weichheit resp. Verminderung des Umfanges derselben. In vielen Fällen vergingen die genannten Erscheinungen schon allein dank dem Befinden des Patienten auf den Füssen, so dass nur diejenigen Fälle eine mehr methodische Anwendung von Massage bedingten, in denen die Verheilung der Fractur sich verzögerte, und wo die Veränderungen der Musculatur selbst bedeutender waren.

Die Kranken wurden entlassen, als sie sich schon vollkommen frei fortbewegen konnten, indem sie sich nur eines Stockes bedienten oder auch ohne denselben auskamen; letzteres wurde bei einigen Kranken sogar schon bald nach Eintritt der Verheilung beobachtet.

Im Ganzen dauerte diese Zeit 1—1½ Wochen. Etwas länger dauerte es nur bei solchen Kranken, bei denen die Verheilung sich hinauszog, da hier eine längere Anwendung von Massage erforderlich war.

Im Resultat ergiebt sich für die Zeit, die für die angeführten Kranken, gerechnet von ihrem Eintritt ins Hospital bis zum Verlassen desselben, erforderlich war, folgende Tabelle:

4	Wochen	oder	um	diese	Zeit	herum	9	Kranke.
4½	„	„	„	„	„	„	6	„
5	„	„	„	„	„	„	3	„
5½	„	„	„	„	„	„	4	„
6—6½	„	„	„	„	„	„	2	„
7	„	„	„	„	„	„	6	„
7½	„	„	„	„	„	„	1	„
8½	„	„	„	„	„	„	1	„
9	„	„	„	„	„	„	3	„
9½	„	„	„	„	„	„	1	„

Was die Fracturen des Collum anbetrifft, so ist in 2 Fällen (Patienten von 50 u. 72 Jahren) die Zeit der Consolidation nicht genau bestimmt. In 3 Fällen war sie folgende: 30 Tage (Patient von 60 Jahren), 14 Tage (79 Jahre), 35—40 Tage (62 Jahre). Der sechste Kranke (im Alter von 69 Jahren mit Splitterbruch und starker Dislocation starb zwei Monate nach der Fractur in Folge von Marasmus. Bei der Section erwies es sich, dass die Fractur noch nicht verwachsen war.

In allen 5 Fällen erhielt man eine Verkürzung von 1—2½ cm. Ausserdem blieb in 4 Fällen noch eine kleine Wendung des Fusses nach aussen. Die Dimension der Bewegung im Hüftgelenke war in allen Fällen eine gute oder kam der normalen sehr nahe. Die Kranken verweilten im Hospitale: einer 3 Wochen, einer 4½ Wochen, zwei 8 Wochen und einer 16 Wochen. (Lezterer ausnahmsweise nur deshalb so lange, weil starke Muskelschwäche des Fusses, die dem schlechten allgemeinen Ernährungszustande des Kranken entsprach, bestand.)

Die Fracturen unter dem Trochanter major zeichneten sich, wie schon gesagt, ausser durch starke Neigung zur Dislocation auch dadurch aus, dass dieselbe schwer zu beseitigen war. Daher erhielt man auch in allen Fällen eine nicht regelrechte Verwachsung in der Richtung der vorhanden gewesenen Dislocation (die convexe Seite des Bogens nach vorn gerichtet), obwohl dieselbe in einigen Fällen unbedeutend war, und eine Verkürzung des Fusses von 1 cm in 2 Fällen und von 2—3 cm in 4 Fällen. Die Zeit, die zur Verheilung erforderlich war, war folgende:

in 1 Falle 18 Tage (Patient von 58 Jahren)
„ 4 Fällen ungefähr 4 Wochen (Patienten von 26, 39, 67 u. 72 Jahren)
„ 1 Falle „ 6 „ (Patientin von 26 Jahren).

Abgesehen von der zurückgebliebenen Dislocation resp. Verkürzung, erhielt man in allen Fällen, was die Functionsfähigkeit anbetrifft, ein gutes Resultat.

Von den unteren paraarticulären und articulären Fracturen vollzog sich die Verheilung in 4 Fällen, wo die Dislocation eine nicht so bedeutende war, in 23 Tagen (Patientin von 29 Jahren), 28 Tagen (60 Jahre), 35 Tagen (22 Jahre), und 43 Tagen (38 Jahre). In den beiden lezten Fällen war, wie schon der Augenschein zeigte, eine sehr schwache Entwikelung des Callus bemerkbar. Eine Verkürzung von nicht mehr als 1 cm kam nur in einem dieser Fälle vor. Bewegungen im Kniegelenk wurden in allen Fällen wieder möglich. Die ganze Behandlungszeit dieser Kranken betrug 4, 5, 6 und 8 Wochen.

Was 2 Fälle mit äusserst starker Neigung zur Dislocation anbetrifft, so wurde in einem derselben (Patientin von 45 Jahren) die Zeit der Verwachsung nicht festgestellt. Hier war die Dislocation in Folge der Unerfahrenheit des behandelnden Arztes gleich am Anfange nicht völlig beseitigt worden, wodurch die Verheilung sich in einer unregelrechten Lage vollzog; die Bewegungsfähigkeit stellte sich aber vollkommen wieder ein. Die Patientin verbrachte im Hospitale 10 Wochen. In einem anderen Falle (Patient von 32 Jahren), wo die Dislocation in ihrer Art eine ungewöhnliche war — der periphere Theil des Fusses war beim Eintritt des Kranken ins Hospital mehr als um 90° nach aussen gekehrt, stark nach aussen gedreht u. s. w. — trat die Verheilung, abgesehen von allem diesem, in 36—38 Tagen mit nur unbedeutender Drehung nach aussen und einer Verkürzung von nicht mehr als 2 cm ein. Gegen Ende der Behandlung trat auch wieder Bewegungsfähigkeit im Knie ein, wo, nach Allem zu urtheilen, gleichzeitig die Bänder zerrissen waren. Der Kranke wurde im Ganzen nur 11 Wochen behandelt.

Von 6 offenen (complicirten) Fracturen des Oberschenkels (4 Männer und 2 Frauen; davon 5 im Alter von 19—25 Jahren und einer im Alter von 55 Jahren) waren zwei Schussfracturen. In einem Falle fiel der Schuss aus nächster Nähe aus einer mit Schrot geladenen Flinte, im anderen aus einem Revolver. Im ersten dieser beiden Fälle und noch in einem anderen bestand mehrfache Splitterfractur, in 4 Fällen eine bedeutende, ja sogar starke Verletzung der Weichtheile. Auf der oberen Hälfte des Schenkels kam der Bruch in 4 Fällen vor, auf der unteren in 2. In 4 Fällen waren seit der Zeit der Verletzung 1—2 Tage vergangen.

In 1 Falle wurde der Fuss sofort abgenommen — Exarticulation des Oberschenkels; der Kranke genas. In den übrigen bestand die Behandlung darin, dass die Weichtheile an der Stelle der Wunde weit geöffnet, die Splitter entfernt wurden, eine Gegenöffnung gemacht wurde u. s. w. — Knochennaht wurde dabei in 2 Fällen angelegt. Ueber dem dicken Verbande wurde der oben beschriebene Apparat für den Oberschenkel angelegt. Nur in zweien der Fälle erhielt man Genesung: in dem einen war dieselbe mit einer Verkürzung des Oberschenkels von

6 cm und einer bedeutenden Beschränkung der Beweglichkeit des Kniees (die Verletzung befand sich hier auf der unteren Hälfte des Oberschenkels, wobei es der Splitter wegen nöthig war, einen bedeutenden Theil desselben zu entfernen und eine Knochennaht anzulegen) verbunden, während in dem anderen, wo in Folge von Zersplitterung fast das ganze obere Drittheil mit Einschluss des Kopfes entfernt wurde, ausser einer starken Verkürzung auch ein Schlottern im Gelenk nachblieb. Trotzdem war die Kranke im Stande, sich im Thomas'schen Apparate gut fortzubewegen. In den übrigen Fällen erfolgte 10—59 Tage nach dem Eintritte ins Hospital der Tod durch Wundinfection.

Fracturen der Unterschenkelknochen wurden in 243 Fällen beobachtet: in 187 bei Männern und in 56 bei Frauen. Die Altersgrenzen betrugen 8 und 76 Jahre; das Durchschnittsalter betrug 36,3, das der Männer 35,1, das der Frauen 40 Jahre. Davon waren 193 einfache Fracturen (hier war das Durchschnittsalter nur um weniges höher als das allgemeine), 41 offene (complicirte) und 9 vielfache.

Aus der Zahl der einfachen Brüche schliesse ich hier 24 Fälle aus, da die betreffenden Kranken vor Beendigung der Behandlung das Hospital verliessen, und 1, der sich noch augenblicklich im Hospital befindet, wo jedoch die Verheilung noch nicht eingetreten ist. Von den übrigen 168 Fällen waren 48 Fracturen der Tibia allein, 28 solche der Fibula allein und 92 Fracturen beider Knochen.

Von den (einfachen) Fracturen der Tibia waren nur 4 höher als in der Mitte derselben befindlich (2 auf der Grenze des oberen und mittleren Drittheils und 2 im oberen Drittheil; die eine der lezteren war augenscheinlich eine doppelte Fractur, während die andere sich etwas niedriger als in der Mitte des Knochens befand). Die Uebrigen vertheilten sich ihrer Lage nach folgendermaassen: in der Mitte oder etwas niedriger waren 19 Fracturen gelegen, auf der Grenze des mittleren und unteren Drittheils 15, im unteren Drittheil und unmittelbar über dem Knöchel 6; Absplitterung des Knöchels 4; 22 Fracturen, die 4 Fälle von Absplitterung des Knöchels mit eingerechnet, waren von geringer Beweglichkeit und hatten eine nur unbedeutende Dislocation. Von den übrigen 26 Fracturen mit bedeutenderer Beweglichkeit und Dislocation[1]) waren 6 Schrägfracturen und 2 Splitterbrüche. Ein Kranker zog sich 8 Monate nach dem ersten Bruche einen zweiten zu, der sich niedriger als in der Mitte der Tibia befand, während der erste auf der Grenze des oberen und mittleren Drittheils befindlich war. Beide Fracturen wurden von mir behandelt und als besondere Fälle in die Statistik aufgenommen.

Die Behandlung der neun ersten Fälle bestand in Anlegung eines Gypsverbandes, der darauf auf der Seite des Fusses so viel als möglich beschnitten, abnehmbar gemacht wurde u. s. w. In 38 Fällen wurde die schon beschriebene Gypssteigbügelschiene angewandt, zu der in 18 Fällen in der ersten Zeit noch eine kurze Gypshülse hinzugefügt wurde. Alle

1) Uebrigens waren die Kranken mit Fracturen von dieser Art im Allgemeinen weit älter, als die mit der vorhergenannten Art, d. h. solchen von geringerer Beweglichkeit und Dislocation.

Kranken waren während der Behandlung auf den Füssen. Ausserdem wurde in vielen Fällen gegen das Ende der Verheilung, oder nachdem dieselbe bereits eingetreten war, Massage angewandt. Nur ein Fall mit wenig Beweglichkeit wurde vermittelst Massage allein behandelt.

Was die Zeit, die zur Verheilung des Bruches erforderlich war, anbetrifft, so finde ich es zweckmässig, die Fracturen mit geringer Beweglichkeit und Dislocation und diejenigen, wo letztere bedeutender waren, in dieser Hinsicht gesondert zu betrachten.

In den 18 ersten Fällen, nicht miteingerechnet Absplitterung des Knöchels allein, vollzog sich die Verheilung:

in 5 Fällen nach 14—16 Tagen (Patienten von 16, 19, 8, 25 und 30 Jahren),
„ 7 „ „ 18—20 „ (Patienten von 27, 29, 16, 23, 24, 25 und 27 Jahren),
„ 4 „ „ 25—28 „ (Patienten v. 19, 13, 27 u. 34 Jahren),
„ 1 Falle „ 6 Wochen (Patient von 23 Jahren),
„ 1 „ „ 3 Monaten (Patient „ 31 „).

Folglich waren in $^2/_3$ der Fracturen mit wenig Beweglichkeit und geringer Dislocation bei einem Durchschnittsalter der Kranken von 22 Jahren zur Verheilung 14—20 Tage erforderlich, während diese Zeit, was das übrige $^1/_3$ betrifft, in der Mehrzahl der Fälle (hier war das Durchschnittsalter 25 Jahre) nur um ein Weniges und nur in 2 Fällen (abgesehen davon, dass die Bedingungen der Fractur und das Alter in beiden übereinstimmten) um ein Bedeutendes — um das Zwei-, ja sogar Fünffache — überschritten wurde (wovon weiter unten die Rede sein wird).

Die Absplitterungen des Knöchels verheilten:

2 in 10 Tagen (Patienten von 19 und 30 Jahren),
1 „ 16 „ (Patient von 23 Jahren),
1 „ 20 „ „ „ 40 „

Von den 26 Fracturen mit bedeutenderer Dislocation und Beweglichkeit vollzog sich die Verheilung

in 3 Fällen nach 20—21 Tagen (Patienten von 60, 22 und 50 Jahren),
„ 5 „ „ 23—27 „ „ „ 30, 36, 40, 34 und 24 Jahren),
„ 9 „ „ 28—30 „ (Patienten von 15, 25, 31, 33, 33, 38, 41, 42 und 43 Jahren),
„ 4 „ „ 5 Wochen (Patienten von 25, 30, 49 u. 60 Jahren),
„ 2 „ „ 6 „ („ „ 35 und 53 Jahren),
„ 2 „ „ $6^1/_2$—$7^1/_2$ „ („ „ 40 und 45 Jahren),
„ 1 Falle „ 11 „ („ „ 40 Jahren).

So dass also ungefähr in $^2/_3$ dieser Art von Fracturen die Verheilung sich bei einem Durchschnittsalter der Kranken von 35 7ahren zwischen dem 20. und 30. Tage vollzog. Von den Uebrigen überschritt nur höchstens die Hälfte derselben um ein Bedeutendes diesen gewöhnlichen Termin. In diesen Fällen kam als die Verheilung verzögerndes Moment der Alkoholismus in Betracht, in dem Falle, wo der Verheilungstermin 11 Wochen dauerte; ebenso konnte in 2 Fällen, in denen die Verheilung der Fractur 6 Wochen erforderte, bei dem einen Kranken Alkoholismus beim anderen — einem 53jährigen Kranken — schwere Bronchitis, Varices

an den Füssen und Geschwürsnarben nachgewiesen werden. Hier wurde während der Behandlung Jodkali gegeben). Was unter Anderem die Verheilung der 6 Schräg- und 2 Splitterbrüche, die zu dieser Tabelle gehören, anbetrifft, so überschritt dieselbe den gewöhnlichen Termin nur in zwei Fällen von Schrägfractur, wo dieselbe erst in 35 Tagen eintrat (Patienten von 49 Jahren) und 53 Tage (bei 45 Jahren). In den übrigen vollzog sie sich zwischen dem 21. und 30. Tage.

Unter den hier betrachteten Fracturen der Tibia allein vollzog sich die Verheilung der Tibia nur in 2 Fällen mit einiger Dislocation — Drehung des peripheren Endes nach aussen, wobei in einem derselben (Schrägfractur) eine Verkürzung von 1 ctm erhalten wurde. In den übrigen Fällen vollzog sie sich in vollkommen regelrechter Lage.

Von den Resultaten der Behandlung in anderen Beziehungen werde ich, um Wiederholungen zu vermeiden, nach Besprechung aller Unterschenkelfracturen reden. Hier will ich nur eine Tabelle der Zeit, welche die Kranken behufs Behandlung im Hospitale verbrachten, anführen:

6	Kranke	14—17	Tage,
18	„	3—4	Wochen,
18	„	4½—6	„
2	„	7	„
2	„	8—8½	„
2	„	11—12	„

so dass sich also in $^7/_8$ der Fälle für die Dauer der ganzen Behandlung ein Minimum von 2 Wochen (selbstverständlich nur für einzelne Fälle) und ein Maximum von 6 Wochen ergiebt.

In 28 Fällen von Fracturen der Fibula allein[1]) kam der Bruch nur in 5 derselben an der Basis des Knöchels resp. in Form einer Absplitterung desselben vor und in einem nur etwas niedriger als in der Mitte des Knochens; in den übrigen hatte man es mit supramalleolaren Fracturen zu thun, die sich 4—11 ctm über der Spitze des Knöchels befanden.

In 4 Fällen bestand keine Dislocation, in den übrigen die gewöhnliche in Form von Abweichung des unteren Bruchstückes zusammen mit dem Fusse nach aussen. Gewöhnlich trat bei solch einem Bruche auch eine Anschwellung des Gelenkes auf. Ausserdem traten als eine gewöhnliche Erscheinung in Fällen von supramalleolaren Fracturen mit bedeutenderer Dislocation auch auf der inneren Seite des Gelenkes Veränderungen — Schmerz, Bluterguss u. s. w. überhaupt die die Distorsion des Gelenkes charakterisirenden Erscheinungen — auf. In einzelnen Fällen aber, wo der Fuss stark nach aussen gekehrt war, wurde sogar deutlich die in Folge von Abreissung des hier inserirenden Lig. deltoideum entblösste Spitze des Malleolus internus durchgefühlt.

Die Behandlung bestand in 6 Fällen, wo die Dislocation eine geringe war, nur in Massage. Doch wurde in einem derselben nach 8 Tagen

1) Unter Anderem war hier ein grosser Procentsatz sehr korpulenter Personen, besonders Frauen — 5 von allen 7 Fällen — zu verzeichnen, ein Umstand, den ich deshalb anführe, weil er unzweifelhaft die Entstehung der Brüche begünstigte.

eine Schiene angelegt, um dem Kranken die Möglichkeit zum Gehen zu geben. Die Behandlung der Uebrigen bestand in der Anlegung der schon beschriebenen Gypssteigbügelschiene, die den ganzen Unterschenkel bedeckte, oder bei einigen auf der inneren Seite nur bis zur Hälfte desselben reichte (siehe oben). Nicht resorbirter Blutergüsse oder einer bemerkbaren Muskelschwäche wegen war eine nachfolgende Massage des Unterschenkels bei weitem nicht in allen Fällen nothwendig. In den Fällen aber, wo Massage angewandt wurde, war es nicht nöthig, dieselbe lange fortzusetzen.

Die Zeit, in welcher die Unbeweglichkeit bei den angeführten Brüchen eintrat, war folgende:

in 4 Fällen	7—9 Tage	(Patienten von 37, 27, 29 und 32 Jahren. Zwei Kranken wurden Schienen angelegt, 2 nur mit Massage behandelt.)
„ 7 „	12—15 „	(Patienten von 18, 34, 35, 41, 26, 25 und 53 Jahren. Darunter 3 Fälle ohne Dislocation, die nur mit Massage behandelt wurden.)
„ 8 „	17—20 „	(Patienten von 18, 46, 37, 42, 45, 40, 47 und 55 Jahren),
„ 6 „	21—23 „	(Patienten von 30, 32, 45, 23, 37 und 38 Jahren),
„ 2 „	25—26 „	(„ „ 30 und 49 Jahren),
„ 1 Falle	30 „	(Patient von 37 Jahren).

So dass in $^3/_4$ aller Fälle beim Durchschnittsalter der Kranken von 36,5 Jahren der Verheilungstermin 12 – 23 Tage betrug; das übrige $^1/_4$ kommt auf Fälle, in denen die Verheilung früher (die allerkürzeste Zeit 7 Tage) und später (die allerlängste 30 Tage) eintrat.

Von den Resultaten der Behandlung in Bezug auf die Functionsfähigkeit der Extremität wird weiter unten die Rede sein.

Ich gehe jetzt zu den einfachen Fracturen beider Knochen über. Wenn man die Fractur der Tibia als maassgebend ansehen will, so befand sich die Fractur nur in einem von allen 92 Fällen in der Nähe der Grenze des oberen und mittleren Drittheils, während die übrigen sich wie folgt vertheilen: in der Mitte oder in der Nähe derselben waren 17 Fracturen befindlich (darunter lagen in 10 Fällen die Fracturen beider Knochen ungefähr auf derselben Höhe; in 4 Fällen war die Fractur der Fibula höher, als die der Tibia, in 3 Fällen aber niedriger gelegen; 2 Fracturen zeigten wenig Beweglichkeit und geringe Dislocation, während 3 Schrägfracturen waren).

Auf der Grenze des mittleren und unteren Drittheils oder etwas niedriger waren 29 Fracturen, unter ihnen eine Doppelfractur belegen, wobei in diesem letzteren Falle die untere Bruchstelle, welche dank ihre Beweglichkeit und Dislocation als die Hauptfractur anzusehen war, sich auf der Grenze des mittleren und unteren Drittheils, die obere dagegen auf der Grenze des oberen und mittleren Drittheils befand. In 12 Fällen dieser Gruppe bestand Fractur beider Knochen auf ungefähr gleicher Höhe; in 15 war die Fractur der Fibula höher, als die der Tibia (in einem Falle sogar um $^1/_3$ der ganzen Knochenlänge) und nur in einem Falle niedriger als diese gelegen. Zwei Fracturen wiesen keine Dislocation und keine besondere Beweglichkeit auf; eine war ein Splitterbruch und 9 Schrägbrüche.

An Schrägbrüchen überhaupt wurden also zusammen mit den 3 oben genannten (ungefähr in der Mitte des Unterschenkels befindlichen) 12 gezählt. Und zwar war in 11 Fällen die Bruchfläche von oben hinten und (gewöhnlich) aussen nach unten vorne und innen gerichtet, wobei die Bruchstelle der Fibula in der Regel höher als die der Tibia lag, so dass sie der oberen Grenze der schrägen Bruchfläche der Tibia entsprach. Nur in einem Falle (Fractur ungefähr in der Mitte des Unterschenkels befindlich) wurde eine entgegengesetzte Richtung der Bruchfläche d. h. nach hinten und unten — weshalb dementsprechend die Bruchstelle der Fibula sich niedriger befand als die der Tibia — beobachtet[1]).

Endlich war bei diesen Brüchen auch die Dislocation eine bedeutendere; so wurde ausser der bei Brüchen des Unterschenkels gewöhnlichen Abweichung des Bruchstückes nach aussen oder nach hinten (seltener nach vorn) sehr oft zugleich mit einer Wendung desselben nach

---

1) Diese Fracturen machten auch auf mich den Eindruck, dass sie nicht allein in Folge von Biegung, sondern auch in Folge von Drehung entstehen. (Solch' eine Meinung kann man auch bei älteren Autoren finden, vergl. z. B. Tillaux, Handbuch der topographischen Anatomie, aus dem Französischen ins Russische übersetzt, 1884. S. 1031). Alles dieses sind Fracturen in Folge von Gewaltanwendung, die nicht unmittelbar, sondern gewöhnlich durch die Körperschwere auf den Fuss wirkt. Bei solch einer Wirkung entsteht zu allererst dank der Form des Knochens, die eine bogenförmige Biegung nach vorne darstellt, eine Biegung desselben. Die Wirkung der Körperschwere aber geht auf den Fuss über und zwingt denselben, eine pronirte und abducirte Lage als in solch einem Falle natürliche anzunehmen; in Verbindung mit dem Fusse wird auch das untere Ende der Tibia in eine solche Lage nachgezogen, während das obere zu derselben Zeit eher bestrebt ist, eine Wendung nach innen auszuführen, weil der ganze höher gelegene Theil des Fusses unter den angeführten Bedingungen einer solchen Wendung zustrebt. Man erhält also eine Torsion, die, wie die Beobachtungen zeigen (cf. meine Fälle), des Oefteren auf die Stelle des Knochens fällt (im unteren Drittheil), wo dieser dünner wird. Und man erhält in der That bei solchen Brüchen nicht eine einfache schräge Bruchfläche, sondern eine mit solchen Conturen und solcher Richtung, die einen sogenannten Spiralbruch charakterisiren (cf. Untersuchungen über solche Knochenbrüche des Unterschenkels von Zuppinger, ausgeführt mit Hülfe der Radiographie. Beiträge zu klin. Chirurgie, Bd. XXVII, H. 3). Sobald nun aber die Continuität der Tibia unterbrochen ist, tritt ein Moment ein, in dem die ganze Körperschwere nur von der Fibula gehalten wird. Dieselbe bricht dabei natürlich und zwar da (wie aus dem Gesagten zu ersehen ist, an der oberen Grenze der schrägen Fläche), wo eine endgültige Umbiegung der Tibia stattfindet.

Es können natürlich, jedoch seltener, Fälle vorkommen, in denen im Momente der Wirkung der Körperschwere der Fuss sich nicht in seiner natürlichen Lage, sondern in Supination, resp. Adduction befindet. In solchem Falle nimmt die Wendung des unteren und oberen Endes der Tibia eine der vorhergehenden entgegengesetzte Richtung an, wobei die Biegung selbst eher eine Richtung nach hinten, als nach vorn erhalten kann. Die Folge davon: erstens, eine umgekehrte Richtung der schrägen Fläche und zweitens, die Bruchstelle der Fibula niedriger als die der Tibia.

aussen eine Dislocation in der Längsrichtung — Herabrutschen des oberen Bruchstückes (nach unten) über das untere, das Hervortreten der scharfen Kante desselben unter der Haut, die gleichzeitig abgelöst und verdünnt war, beobachtet. In Folge dessen entstand in drei solchen Fällen, ebenso wie in zwei anderen, obgleich dieselben nicht typische Schrägfracturen waren, jedoch starke Dislocation aufwiesen (einer von ihnen der schon erwähnte Doppelbruch, der andere ein Splitterbruch), am Ende, wo der Knochen unter der Haut hervortrat, Nekrosis und Perforation derselben, sodass sie, obgleich diese Brüche von Anfang an als einfache betrachtet und von mir zu denselben gezählt wurden, nichtsdestoweniger in der That complicirt waren. Den letzteren waren sie in Bezug auf die langsame Verheilung ähnlich (s. unten).

In 45 Fällen endlich wurde der Bruch am unteren Ende des Unterschenkels beobachtet. Diese Brüche waren bald supramalleolare, d. h. über der Basis des Malleolus gelegene, bald malleolare, an dem Knöchel selbst, indem derselbe ganz oder nur ein Theil desselben abgerissen wurde. In 15 Fällen waren die Bruchstellen beider Knochen bei einer solchen malleolaren oder supramalleolaren Fractur annähernd auf gleicher Höhe befindlich. In 26 Fällen befand sich die Fractur der Fibula höher, als die der Tibia, so dass die Fractur der Fibula gewöhnlich eine supramalleolare war (zweitens fast auf der Grenze des mittleren und unteren Drittheils befindlich), während sich die der Tibia grösstentheils auf Absplitterung des Knöchels, ja nicht einmal das, sondern nur des vorderen Theiles desselben (in 2 Fällen) oder nur der Spitze (in 4 Fällen) beschränkte. Nur in 3 Fällen wurde die umgekehrte Erscheinung — d. h. die Bruchstelle der Fibula befand sich niedriger, als die der Tibia — beobachtet.[1])

1) Was diese Brüche anbetrifft, so kann man sehen, dass dieselben erstens durch denselben Mechanismus, nämlich durch Wirkung der Körperschwere auf den Fuss, der unter dem Einflusse derselben eine pronirte und nach aussen gewandte Lage einnimmt und zum Theil durch den Druck derselben, zum Theil durch den Zug des unteren Endes des Unterschenkelknochens nach sich, derartige Fracturen bedingt werden, und dass zweitens diese Fractur, was den Mechanismus der Entstehung anbetrifft, nur eine höhere Stufe von Verletzung ist im Vergleiche zu der ihr ähnlichen malleolaren resp. supramalleolaren Fractur der Fibula allein, oder im Vergleiche mit einer Distorsion des Gelenkes nur. Mit anderen Worten: ich will sagen, dass, wenn die Wirkung der Körperschwere, die auf den Fuss lastet, zur Zeit aufgehoben wird, es nur mit einer Zerreissung der Bänder endet, während bei fortdauernder Einwirkung der Schwere man schwere Verletzungen erhält, und zwar hat die immer grössere Herausdrehung und Wendung des Fusses nach aussen zur Folge, dass bald die Bänder an der inneren Seite des Gelenkes abreissen, indem die Spitze des Malleolus internus entblösst wird, bald die Spitze allein oder ein Theil desselben, und zwar der vordere in Folge von Drehung des Fusses nach aussen, bald der ganze Knöchel. Von der Aussenseite her aber bedingt der Fuss, bei seiner Abweichung nach aussen, indem er zum Theil den Malleolus externus stützt, zum Theil auf ihn eine Drehwirkung ausübt, wobei auch die Körperschwere behülflich ist, die am Ende unter solchen Bedingungen in bedeutendem Maasse auf die Fibula übergeht, einen Bruch derselben und zwar

In fünf Fällen war der Bruch ohne Dislocation; in zwei Fällen war der Fuss, zusammen mit den unteren Bruchstücken, nach innen (in einem Falle waren die Knöchel in gleicher Höhe abgebrochen, im anderen Falle war die Fibula niedriger als die Tibia gebrochen), in den übrigen aber nach aussen und zugleich nach hinten (in 8 Fällen) oder nach vorn (in 1 Falle) abgewandt. (Von den wichtigsten Complicationen, die bei den Fracturen beider Knochen des Unterschenkels auftraten und einen Einfluss auf den Verheilungsprocess ausüben konnten, wird unten bei der Beschreibung der Behandlungsresultate die Rede sein.)

Was die Behandlung aller angeführten Fracturen des Unterschenkels anbetrifft (resp. beider Knochen desselben), so wurde nur in 10 Fällen die frühere Methode (cf. oben) angewandt; in den übrigen nur eine Steigbügelschiene aus Gyps (bei Fracturen am unteren Ende), oder es wurde in der Mehrzahl der höher liegenden Fracturen noch eine kurze Gypshülse hinzugefügt. Massage wurde gewöhnlich nur nachher angewandt und hauptsächlich nur in den Fällen, wo die Verheilung sich hinauszog. Als Indication für die Massage dienten hauptsächlich nachgebliebene Blutergüsse und eine gewisse Verminderung im Umfange der Unterschenkelmuskeln, nicht aber eine Anschwellung am Fussgelenke oder am Fusse, die in der Regel gegen Ende der Verheilung nicht beobachtet wurde. Nur in einem Falle (Fractur am unteren Ende) wurde Massage allein angewandt. Ausserdem wurde in 3 Fällen (auch Fractur am unteren Ende) die Massage 3—5 Tage bis zur Anlegung der Schiene angewandt in Folge von umfangreichem Blutergusse in das Fussgelenk. Alle Kranken, mit Ausnahme des nur mit Massage behandelten, waren vom ersten Tage der Behandlnng an auf den Füssen.

Was die Resultate der Behandlung der höher liegenden Fracturen und derjenigen am unteren Ende befindlichen in Bezug auf die Zeit des Verheilungsprocesses anbetrifft, so waren sie im Ganzen so verschieden, dass ich es für geeigneter halte, diese Fracturen in zwei Gruppen (d. h. einerseits in Fracturen im Verlaufe des Unterschenkels und andererseits in malleolare und supramalleolare) einzutheilen.

Bei 4 Fracturen der ersten Gruppe mit wenig Beweglichkeit und geringer Dislocation trat die Consolidation in 23, 28, 28 u. 42 Tagen ein (Patienten 25, 25, 11 u. 21 Jahre alt).[1]) Bei den übrigen (nicht schrägen Fracturen und solchen, bei denen nicht Complication in Form von Hautperforation auftrat) war der Verheilungstermin folgender:

in 5 Fällen 22—25 Tage (Patienten von 27, 45, 61, 14 u. 41 Jahren),
„ 8 „ 26—30 „ („ „ 52, 40[1]), 24, 45, 43, 61, 19, u. 25 Jahren),

einen supramalleolaren, da an dieser Stelle weniger Widerstand ist. Bei entgegengesetzter bedeutend seltenerer Lage des Fusses, d. h. Wendung nach innen, erhält man, indem die Körperschwere auf den Fuss wirkt, umgekehrte Verhältnisse, d. h. Abriss des Knöchels oder eines Theiles desselben auf der Aussen- und supramalleolare Fractur auf der Innenseite.

1) Wie bei den Fracturen der Tibia allein, so bemerkt man auch hier, dass Brüche mit wenig Beweglichkeit und geringer Dislocation hauptsächlich im jüngeren Alter vorkommen.

in 7 Fällen 32—36 Tage (Patienten von 30, 70, 44, 24, **47**[2]), 38 u. 20 Jahren),
„ 2 „ 6 Wochen („ „ 22 u. 31 Jahren),
„ 2 „ 7 „ („ „ 17 u. **14**[6]) Jahren),
„ 4 „ 8—9 „ („ „ **19**[3]), 33, **40**[4]) u. **14**[7]) Jahren),
„ 1 „ 5 Monate (Patient „ **53**[5]) Jahren).[1])

Bei Schrägfracturen (mit eingeschlossen Complicationen in Form von Hautperforation)

in 2 Fällen 28—30 Tage (Patient 46 Jahre alt, Schrägfractur mit Hautperforation und 55 Jahre alt — Schrägfractur).
„ 1 Falle 35 „ (Patient 16 Jahre alt — Schrägfractur).
„ 2 Fällen 40 „ (Patienten 66 u. 33 Jahre alt — beides Schrägfracturen).
„ 5 „ 7—8 Wochen (Patienten von 35 u. 38 Jahren — Schrägfracturen; 65 Jahre alt — Schrägfractur mit Haut. perforation; 38 Jahre alt — Doppelbruch mit Hautperforation; 47 Jahre — Schrägfractur und dazu noch Alkoholismus, der in Delirium ausartete).
„ 3 „ 3 Monate (Patient von 51 Jahren — Schrägfractur; 73 Jahre alt — Schrägfractur mit Hautperforation und nachfolgendem Erisypel und Phlegmone; 28 Jahre alt — Splitterbruch, Hautperforation und Alkoholismus).
„ 1 Falle 5 „ (Patient von 40 Jahren — Schrägfracur.[2])

Wenn wir die drei letzten Tabellen betrachten, sehen wir, dass von 4 Fracturen mit wenig Beweglichkeit und geringer Dislocation beim Durchschnittsalter der Patienten von 20 Jahren in drei Fällen der Verheilungsprocess in 23—28 Tagen eintrat und folglich nur in einem Falle (der Patient stand ungefähr in gleichem Alter) sich sogar um Bedeutendes über diese Zeit — 42 Tage — hinauszog (darüber noch unten).

Bei Fracturen mit grösserer Beweglichkeit und bedeutenderer Dislocation vollzog sich die Verheilung in 20 Fällen von 29, folglich ungefähr in $^2/_3$ aller Fälle, im Zeitraume von 22—36 Tagen, bei einem Durchschnittsalter der Kranken von ungefähr 39 Jahren; in den übrigen aber über die gleichsam als normal angegebene Zeit hinaus und schwankte zwischen 6 Wochen und 5 Monaten. Dass dies gewissermaassen pathologische Fälle waren, dafür spricht schon der Umstand, dass das Durchschnittsalter der Kranken mit einer solchen verspäteten Verheilung im Vergleiche zu dem Durchschnittsalter der übrigen Kranken um Bedeu-

1) Um später auf die einzelnen Fälle bequemer hinweisen zu können, habe ich dieselben unterstrichen und mit Zahlen bezeichnet.

2) Was den Termin des Verheilungsprocesses anbetrifft, so ist, sowohl bei diesem Bruche, als auch bei allen übrigen auch diejenige Zeit eingerechnet (und diese Zeit ist oft eine ziemlich lange), wo, obgleich schon eine genügend dauerhafte Verbindung der Bruchstücke untereinander eingetreten war, noch eine kaum bemerkbare Beweglichkeit zurückblieb, eine Erscheinung, die man sehr oft bei Schrägfracturen, ebenso auch bei offenen Brüchen beobachten konnte (cf. unten).

tendes niedriger war (und zwar betrug das Durchschnittsalter 28,5 Jahre). Und in der That kann man in der Mehrzahl der Fälle Ursachen finden, die im Stande sind, direct ungünstig auf den Verheilungsprocess des Bruches zu wirken. So war im Falle 3 Verfettung und Blutarmuth; dasselbe war im Falle 5 und ausserdem erkrankte in diesem Falle während der Behandlung die Patientin noch an Influenza. Herzfehler, Anfälle von Febris intermittens während der Behandlung, Syphilis und Alkoholismus in der Anamnese kamen im Falle 4 vor. Fall 6 unterschied sich dadurch, dass die Fractur am unteren Drittel mit starker Dislocation eine Nekrosis des Fusses zur Folge hatte (mehr an der Aussenseite) ,augenscheinlich in Folge von gleichzeitig starker Verletzung der grossen Gefässe. An der Stelle des Fusses, wo der nekrotisirte Theil sich ablöste und eine granulirende Wunde zurückblieb, wurde von mir in Folge dessen eine plastische Amputation des Fusses ausgeführt. Von den übrigen Fällen, in denen keinerlei Anzeichen, die auf Complicationen hinwiesen, zu sehen waren, wird später die Rede sein. Was Fall 1 und 2 betrifft, so muss man unter Anderem noch hinzufügen, dass es sich im ersten um eine veraltete Form von Tabes dorsalis mit stark ausgeprägten ataktischen Veränderungen in den Füssen, im anderen Ealle dagegen um rheumatische Schmerzen an verschiedenen Körperstellen und Unbeweglichkeit des Kniees am gebrochenen Beine, als Folge einer früheren, damals aber höher gelegenen Fractur desselben Unterschenkels handelte.

Was die dritte Tabelle anbetrifft (Schrägfracturen mit Hautperforation oder complicirte), so ist es hier noch schwerer, irgend einen Durchschnittstermin für die Verheilung anzugeben. Man kann nur sagen, dass in mehr als $^2/_3$ aller Fälle die Verheilung im Laufe von 4—8 Wochen bei einem Durchschnittsalter der Kranken von ungefähr 40 Jahren eintrat, während in den übrigen Fällen eine viel längere Zeit dazu erforderlich war. Im Durchschnitte kamen hier mehr Fälle mit Complicationen, welche direct ungünstig in dieser Beziehung wirkten, zur Beobachtung, abgesehen von der Individualität der Kranken.

Von den besprochenen (höher liegenden) Fracturen vollzog sich in 38 Fällen die Verheilung in unbedingt regelrechter Lage. In zweien der 9 übrigen Fälle, die fast alle zu den Fällen mit verspäteter Verheilung gehörten, und zu denen 3 Schrägfracturen, 1 Splitter- und 1 Doppelbruch gehören, erhielt man eine kleine mit der convexen Seite nach innen gerichtete Biegung, während dieselbe in einem Falle nach aussen, in 3 nach hinten, in 3 nach vorne und in einem der letzteren zugleich auch nach aussen gerichtet war. Auch eine Verkürzung des Unterschenkels um nicht mehr als 1 cm erhielt man in dreien dieser Fälle.

Bei Fracturen am unteren Ende des Unterschenkels (malleolare resp. supramalleolare) vollzog sich die Verheilung:

in 2 Fällen nach 17—18 Tagen (Patienten von 55 und 17 Jahren)
„ 18 „ „ 19—21 „ („ „ 30, 35, 30, 62, 43, 51, 34, 70, 40, 40, 51, 45, 48, 54, 44, 24, 31 und 35 Jahren),
„ 7 „ „ 22—24 „ („ „ 19, 20, 38, 32, 54, 35 und 17 Jahren),

in 4 Fällen nach 25 Tagen (Patienten von 28, 52, 76, 65 Jahren),
„ 4 „ „ 27—28 „ („ „ **54**[1]), 64, 27 und 17 Jahren),
„ 4 „ „ 29—30 „ („ „ 19, 34, 30 und **54**[2])
„ 3 „ „ 6—7 Wochen („ „ **40**[3]), **32**[4]), und **27**[5]) Jahren),
„ 2 „ „ 9—10 „ („ „ **70**[6]) und **55**[7]) Jahren),
„ 1 Falle „ 11 „ (Patient „ 25 Jahren).

Daher muss man als Verheilungstermin, der bei solcher Art von Brüchen am häufigsten vorkommt (in 25 Fällen von 45), 19—24 Tage rechnen. Im Durchschnitt kommt auf 5/6 aller Fälle (37 von 45) ein Verheilungstermin von 19—30 Tagen, beim Durchschnittsalter des Kranken von 43 Jahren. Von den übrigen Fällen trat in einem Theile die Verheilung in kürzerer Zeit ein, in dem anderen überschritt sie den oben angeführten Termin (sogar um das 2—3fache).

In einigen dieser Fälle (die unterstrichen und mit Zahlen bezeichnet sind) waren Umstände vorhanden, die ungünstig auf die Verheilung des Bruches wirken konnten. So war in den Fällen 2 und 7 Alkoholismus; in den Fällen 3 und 4 bedeutende Verfettung; im Falle 1 trat während der Behandlung Influenza auf, und ausserdem war die Kranke eine volle Person. Im Falle 6 trat am dritten Tage der Behandlung croupöse Pneumonie mit allen ihren Begleiterscheinungen auf. Im Falle 5 erhielt die Kranke den Bruch in der letzten Zeit der Schwangerschaft und gebar nach 15 Tagen. Hier war es deutlich zu sehen, wie schwach der Callus sich bis zur Geburt und einige Zeit nach derselben entwickelte, so dass er sich wirklich erst gegen Ende des Wochenbettes zu entwickeln begann.

Eine Verheilung in kaum bemerkbar unregelmässiger Lage kam bei diesen Fracturen nur in 3 Fällen vor; in 2 Fällen äusserte sie sich in einer Abwendung des Fusses resp. des unteren Bruchstückes, nach aussen, in einem Falle nach vorn.

Was die Resultate der Behandlung in anderen Beziehungen anbetrifft, so kann ich, indem ich hier von den Fracturen sowohl des einen Knochens allein, als auch beider des Unterschenkels rede, als Regel anführen, dass bei ihnen weder Beschränkung der Beweglichkeit im Fussgelenke (ganz abgesehen vom Kniegelenke), weder Aufgedunsenheit des Fusses, weder eine mehr oder weniger bedeutende Verminderung des Umfanges und der Consistenz der Unterschenkelmuskeln beobachtet wurde. Aufgedunsenheit des Fusses, als Folge der Fractur und öfters in der ersten Zeit auftretend, verschwand von selbst nur beim Liegen der Steigbügelschiene und Verweilen des Kranken auf den Füssen. Dasselbe muss man auch in Bezug auf die Anschwellung des Fussgelenkes, die als eine gewöhnliche Erscheinung bei den unteren Fracturen auftrat, sagen: gegen Ende der Consolidationszeit der Fractur verging dieselbe ohne Anwendung von Massage. Obgleich, versteht sich von selbst, auch Ausnahmen in den einzelnen Fällen vorkamen, so traten dieselben doch nicht besonders scharf hervor: dies betraf einige Kranke, besonders ältere Personen, mit schwereren Fracturen und mehr langsamer Verheilung derselben. Hier war bald eine bedeutendere Muskelatrophie des Unterschenkels, bald Aufgedunsenheit des Fusses bemerkbar; aber auch in diesen Fällen wurde

keine Steifigkeit in der Bewegung des Gelenkes beobachtet. Diese Erscheinungen traten auch öfters in meinen ersten Fällen nur auf, wo ich noch einen Gypsverband und keine Schiene anwandte. Nur ein Fall (Fractur beider Knochen am unteren Ende — Patient 19 Jahre alt — Verheilung in 29 Tagen) stellte eine bedeutendere Ausnahme vor. Hier hielt sich noch nach der Verheilung, abgesehen von allen getroffenen Maassregeln, die Anschwellung des Fussgelenkes noch sehr lange, und der Kranke spürte Schmerzen beim Gehen. Anfangs schien es, als ob diese Erscheinungen verschwanden. Als der Kranke aber schon das Krankenhaus verlassen hatte, kehrten sie in einem noch höheren Grade wieder. Daher entschloss ich mich, von der Ansicht geleitet, dass der Bruch selbst in Folge von grosser Gewaltanwendung — Fallen aus grosser Höhe — hervorgerufen wurde und man folglich noch Nebenverletzungen im Gebiete des Gelenkes (z. B. Fractur des Sprungbeines, um so mehr, da bei der Bewegung ein starkes Knacken in dem Gelenke bemerkt wurde) voraussetzen konnte, das Gelenk zu öffnen. Hierbei wurden aber die vorausgesetzten Veränderungen nicht gefunden. Trotzdem aber entfernte ich zum Zwecke der Arthrotese das Sprungbein, sägte die gegenüberliegenden Enden des Unterschenkelknochens und des Calcaneus ab und schlug sie mit einem Nagel zusammen. Das Resultat davon war ein durchaus gutes. Der Kranke trat nachher durchaus frei auf den Fuss auf.

Entsprechend den so geringen Veränderungen der Muskeln und Gelenke konnten die Kranken unmittelbar nach der Verheilung des Bruches, d. h. nach der Entfernung der Schiene, sich dieses Fusses zum Gehen bedienen, indem sie in der ersten Zeit einen Stock benutzten, während viele auch ohne denselben auskamen. Wenn dabei an der Bruchstelle auch Schmerz empfunden wurde, so erwies sich bei der Controlle eine noch nicht völlig eingetretene Unbeweglichkeit derselben. Daher war die Zeit, die die Kranken nach eingetretener Verheilung im Hospital verbringen mussten, in den Fällen, wo dieselben entlassen wurden, als sie, wie z. B. im gegebenen Falle, schon selbstständig auf den Füssen waren, im Ganzen eine sehr kurze, so dass dieselbe nicht in Wochen, sondern nur in Tagen angegeben werden kann. So betrug sie für die Mehrzahl der Patienten ungefähr eine Woche und für viele sogar noch weniger. Nur diejenigen blieben länger, bei denen die Musculatur des Unterschenkels sich mehr angegriffen erwies, wie es bei der sich verzögernden Verheilung des Bruches der Fall war.

Offene Unterschenkelfracturen (4 multiple Brüche nicht eingerechnet) waren 41 (35 Männer und 6 Frauen). Durchschnittsalter der Kranken 34,8; Altersgrenzen 12 und 64 Jahre. In 27 Fällen war eine Fractur beider Knochen. Selbstverständlich muss hier ausserdem hinzugefügt werden, dass die Wunde nicht immer den Bruchstellen beider Knochen, sondern, wie es gewöhnlich vorkommt, nur einem derselben und zwar der Tibia entsprach. Nur in einem Falle war sie an der Bruchstelle der Fibula. In einem Falle sogar war eine grosse Wunde mit Eröffnung des Fussgelenkes, nicht an der Bruchstelle, sondern niedriger befindlich.

An der Tibia allein kamen in 13 Fällen Fracturen vor, an der Fibula allein in 1.

Von den Fracturen beider Knochen hatte man, eigentlich gesagt, in zwei Fällen mit einer Zersplitterung des Unterschenkels in grosser Ausdehnung zu thun (doppelter oder sogar multipler Bruch mit Splittern und bedeutender Zerreissung und Contusion der Weichtheile).

In 10 Fällen war die Bruchstelle (indem ich als maassgebende Fractur die der Tibia betrachte) in der Mitte des Unterschenkels, oder etwas niedriger befindlich. In 8 Fällen war sie auf der Grenze zwischen dem mittleren und unteren Drittheil, in 3 im unteren Drittheil des Unterschenkels, in 2 am unteren Ende desselben; in 1 Falle im oberen Drittheil und am oberen Ende.

Abgesehen von den 2 angeführten in Form von Zersplitterung des Unterschenkels angeführten Fällen handelte es sich in 11 Fällen um reine Schrägfracturen mit der gewöhnlichen Flächenrichtung d. h. von oben, hinten und aussen nach unten, vorn und innen. (Es wird dabei natürlich nicht ausgeschlossen, dass zuweilen hier nachher, z. B. bei der Operation, ein Stück von einem der beiden Enden als abgetheilt sich erwies.) In 6 Fällen konnte man es Splitterbruch nennen. In den übrigen erwies er sich als Querfractur oder bei einigen unteren Fracturen in Form einer Absplitterung der Gelenkfläche.

Die Bruchstelle der Fibula erwies sich höher als die der Tibia sowohl bei allen Schrägfracturen, als auch öfters bei Fracturen anderer Art.

In 17 Fällen war eine kleine Wunde vorhanden und bestand zugleich auch eine mehr oder weniger verbreitete Ablösung der Haut oder auch der Muskelschicht. Bei den Schrägfracturen war sie (die Wunde) in der Regel auf der vorderen inneren Seite und entsprach der Stelle, wo das spitze Ende des oberen Bruchstückes der Tibia hervortrat, so dass dasselbe öfters durch die Wunde nach aussen hervorragte. Dass in einem Falle die Wunde nicht der Bruchstelle der Tibia, sondern der der Fibula entsprach, darauf ist schon oben hingewiesen. In den 7 übrigen Fällen, d. h. nicht miteingerechnet die 2 Fälle der Zersplitterung, war eine ziemlich bedeutende Zerreissung der Weichtheile. Zugleich war in 4 Fällen das Fussgelenk eröffnet und in einem Falle das Kniegelenk.

Von den Fracturen der Tibia allein kam eine auf dem oberen Drittheil, 3 auf der Grenze zwischen dem oberen und mittleren Drittheil, 3 auf der Mitte oder in ihrer Nähe, 4 auf der Grenze zwischen mittlerem und unterem Drittheil, 2 im unteren Drittheil vor.

Auch hier waren mehr als die Hälfte der Fälle Schrägfracturen oder Splitterbrüche. In 5 Fällen war eine bedeutende Zerreissung der Weichtheile vorhanden, in den übrigen Fällen war nur eine kleine Wunde bemerkbar, aus welcher in einigen Fällen sogar das Ende des Bruchstückes hervorstand (gewöhnlich des oberen).

Die einzige Fractur der Fibula allein befand sich auf der Grenze zwischen dem oberen und unteren Drittheil, dabei war es ein Splitterbruch mit grosser Wunde an der Bruchstelle.

Was die Behandlung anbetrifft, so wurde in 10 Fällen (darunter nur drei Fracturen beider Knochen, die übrigen Fracturen betrafen die Tibia allein) kein activer Eingriff gethan, d. h. von Anfang an beschränkte man sich nur auf die Anlegung eines aseptischen Verbandes, über den dann entweder Volkmann'sche Rinne oder ein Gypsverband gelegt

wurde (in den ersten Fällen) oder, wie es später geschah, eine Steigbügelschiene aus Gyps mit Hinzufügung einer Gypshülse. Ausserdem füge ich noch hinzu, dass der Verband in allen den Fällen, wo man es mit derartigen Brüchen zu thun hatte, wie bei Operationen der Knochen überhaupt, von mir aus dem Grunde sehr dick gemacht wurde, weil er nach Möglichkeit lange liegen sollte. So wird er, ohne gewechselt zu werden, zuweilen einen ganzen Monat oder sogar noch länger liegen gelassen. Dann aber muss der Verband, in Folge von Granulation der Wundflächen, öfters gewechselt werden. Die Kranken wurden im ersten Verbande gewöhnlich auf die Füsse gestellt, sobald aus der t^0 und dem Trockenbleiben des Verbandes zu ersehen war, dass der Verlauf der Wunde ein guter war; folglich wurde dies in vielen Fällen schon in den ersten Tagen nach Anlegung des Verbandes gethan.

Trotz Durchführung dieser Behandlung, d. h. trotzdem der Kranke auf die Füsse gestellt wurde, wurde doch kein einziges Mal eine Dislocation der Bruchstücke oder eine Verstärkung des Schmerzes im Fusse, oder irgend eine nachfolgende Complication, die man als Folge dieser Behandlung hätte ansehen müssen, bemerkt.

In 5 Fällen (Fracturen beider Knochen) bestand der Eingriff nur in Einschnitten an der Bruchstelle oder auch in Anbringung von Gegenöffnungen.

In 17 Fällen (12 Fracturen beider Knochen und 5 der Tibia allein) wurden ausser den unumgänglich nöthigen Einschnitten auch die Splitter entfernt oder eine Knochennaht[1]) angelegt, letzteres in 10 Fällen (8 Fracturen beider Knochen und in 2 Fällen Fracturen der Tibia allein). In einem Falle aber, wo der Splitterbruch (beider Knochen) auf das obere Drittheil kam, fand ich einzig und allein nur möglich, nach Entfernung der Splitter der Tibia ihr unteres Bruchstück, das eine feste

1) Der grösseren Einfachheit wegen gebrauche ich dazu einen gewöhnlichen (vorher geglüht, um damit eine grössere Biegsamkeit zu erzielen) eisernen Draht. Ich lege die Naht auf dreierlei Art an: 1. Ist es eine Schrägfractur, d. h. mit grosser Berührungsfläche beider Bruchenden, und wo sie gut zusammenpassen, so ist es sehr oft hinreichend, sie mit einem herumgeführten Draht, der an Abgleitung dadurch verhindert wird, dass man den Knochen an 2—3 Stellen mit der Messersäge einsägt und ihn an diesen Stellen hineinlegt, zusammen zu binden; 2. bei grösserer Neigung der Bruchstücke zur seitlichen Dislocation und wenn dieselben nicht allzusehr zugespitzt sind, wird der Draht durch die durch die ganze Dicke der Knochen gebohrten Kanäle geführt und zusammengebunden (Durchbohrung nur der einen Wand des Röhrenknochens halte ich, gleich der Mehrzahl der Autoren, für unzuverlässig); 3. oder endlich, jedes der Enden wird mit Draht umwickelt, indem er hier eine Art von Ring bildet, und damit dieser nicht abgleitet, werden an der Stelle, wo er liegen soll, kleine Einschnitte gemacht; jedes dieser Drahtenden wird zusammengedreht und diese wiederum ihrerseits untereinander zusammengedreht. Auf solche Art erhält man dabei, ausser Befestigung der Berührungsflächen der Bruchenden eine Art von Schiene, die ein Abweichen der Bruchenden auf die Seite verhindert. Die Wunde wird gewöhnlich mit Marly tamponirt und nicht zusammengenäht. Der Draht wird nach Eintreten einer genügend festen Vereinigung der Bruchenden entfernt.

Masse darstellt, in das schwammige obere zu stecken. Die Bruchenden der Fibula wurden dementsprechend auch gekürzt, ebenso wie ich dasselbe in den übrigen Fällen gethan habe, wo, in Folge von Entfernung der Splitter und unumgänglich nöthiges Ebnen der Bruchenden der Tibia, man eine gewisse Verkürzung derselben erhielt. Auch die Bruchenden der Fibula werden gewöhnlich mit Draht verbunden.

In 2 Fällen, wo es sich um einen Bruch am unteren Ende mit Eröffnung des Gelenkes und in einem derselben gleichzeitig um Fractur des Sprungbeines (in diesem Falle bestand Fractur der Fibula allein, beides waren nicht ganz frische Fälle) handelte, wurden der Knöchel und das Sprungbein entfernt und die gegenüberliegenden Knochenflächen des Unterschenkels und Fersenbeines, nachdem sie in eine gleiche Ebene gegeneinander gestellt waren, mit einem Nagel zusammengeschlagen, d. h. es wurde eine osteoplastische Resection des Fussgelenkes ausgeführt. Ausserdem wurde noch in einem Falle, wo das untere Ende des Unterschenkels zersplittert war, nach Entfernung der Splitter das obere Bruchende dem Sprungbeine angepasst.

In drei weiteren, in deren erstem unterhalb der Bruchstelle (beider Knochen) eine ungeheuere Zerreissung der Weichtheile mit Eröffnung des Fussgelenkes bestand in deren anderem, wo sich zu einem Splitterbruche noch eine starke Zerquetschung und Zerreissung der Weichtheile hinzugesellte, wobei die Verletzung vor 5 Tagen schon erhalten war und in deren drittem — Bruch am unteren Drittheil schon vor 3 Wochen zugezogen — höher am Unterschenkel eine Phlegmone mit Hautnekrosis war (der Kranke stellte den höchsten Grad von Marasmus dar), wurde sofortige Amputation ausgeführt: im ersten Falle im oberen Drittheil des Unterschenkels, im zweiten auf der Grenze des oberen und mittleren Drittheils des Oberschenkels.

In Folge von aufgetretenen Complicationen wurde in 3 Fällen eine spätere Amputation des Beines ausgeführt: 1. Fractur des unteren Gelenkendes mit Eröffnung des Gelenkes; 2. eine Zerschmetterung beider Knochen, wo der Kranke in die indicirte Amputation des Beines nicht sofort einwilligte (sowohl dort, als auch hier diente als Indication zur Operation eine starke Eiterung bei hoher t°); 3. bei einer Schrägfractur eines 62jährigen Kranken mit starker atheromatösen Veränderung der Gefässe, wo in der Folge Nekrosis des Fusses auftrat. Im ersten Falle wurde das Bein im Knie, im 2. am Unterschenkel später aber in beiden Fällen am Oberschenkel, im 3. sogleich am Oberschenkel abgenommen.

In einem Falle endlich erfolgte der Tod (Schrägfractur beider Knochen bei einem 20jährigen Kranken) auf dem Operationstische bei den ersten Einathmungen von Chloroform (die Section gab hier keine Veränderungen der inneren Organe, die solch einen Ausgang erklären konnten).

Ausserdem endeten noch mit dem Tode vier folgende Fälle:

1. 53jähriger Kranker mit Fractur beider Knochen auf der Grenze zwischen dem oberen und mittleren Drittheil, trat nach Verlauf von 2 Wochen nach der Verletzung in's Hospital ein. Der Tod erfolgte nach 16 Tagen. In der Zeit nach der Operation traten deutlich ausgedrückte Erscheinungen von Delirium tremens auf. Bei der Section wurde ein Fettherz und eine Fettleber gefunden.

2. 56jähriger Kranker mit Splitterfractur am oberen Ende der Unterschenkelknochen war beim Eintritt ins Hospital in Folge von Blutverlust stark blutarm. Es wurden die Splitter entfernt und die Wunde tamponirt. Der Tod erfolgte nach 4 Tagen in Folge von Marasmus.

3. 44jähriger Kranker mit Zerschmetterung des unteren Endes beider Knochen und Zerreissung der Weichtheile am Fusse. In diesem Falle kann ich mich einfach eines allzu starken Conservatismus beschuldigen, da ich, indem ich nicht sogleich die Amputation des Beines machte, eitrige Ansammlungen erhielt und die später vorgenommene Amputation sich als verspätet erwies.

4. Ein Mädchen von 18 Jahren mit supramalleolärer Fractur der Fibula, complicirt mit Gelenkeröffnung und Fractur des Sprungbeines. In diesem Falle wurde die schon erwähnte esteoplastische Resection des Gelenkes ausgeführt. Der Tod aber trat in Folge von allgemeiner starker Ernährungsabnahme ein. Die Kranke erhielt diese Verletzung, als sie sich aus der dritten Etage auf die Strasse stürzte (sie hatte noch eine Wunde am Damme). Im Hospital betrug sie sich wie eine Geisteskranke: sie weigerte sich, Speise zu sich zu nehmen, schlief nicht, schrie ununterbrochen u. s. w.

Ferner verliessen 4 Kranke das Hospital vor Beendigung der Verheilung; 1 befindet sich noch im Hospital mit zwar schon verwachsenem Bruche aber nur noch nachgebliebenen granulirenden Wundflächen.

In den 6 angeführten Fällen, in denen die Kranken nach der Amputation des Beines genasen, erhielt man einen guten Stumpf. Auch in dem Falle, wo eine osteoplastische Resection des Fussgelenkes ausgeführt wurde und der Kranke am Leben blieb, erhielt man, was das Gehen anbetrifft, ein gutes Resultat.

Auch in den übrigen 26 Fällen (mit eingerechnet 1 Fall, der noch im Hospital ist, mit schon verwachsener Fractur) war der Verlauf ein glatter, oft im vollen Sinne des Wortes — aseptischer. Nur in 5 von diesen Fällen war in der Folge eine Eröffnung an der Stelle der eitrigen Ansammlungen nöthig. Ausserdem kamen darauf in 3—4 Fällen kleine Sequester heraus.

Was die Consolidation in diesen 25 Fällen anbetrifft, d. h. ausgeschlossen hier einen Fall von Fractur am unteren Ende, der anders operirt wurde (s. oben), so war dieselbe im Durchschnitt eine sehr verschiedene. Hier war vor allen Dingen, wie auch bei den einfachen Fracturen, ein Unterschied in dieser Beziehung zwischen den Fracturen der Tibia allein und denen beider Knochen. Aber es war auch ein Unterschied bei den Fracturen, wo ein activer Eingriff gemacht wurde (d. h. die Entfernung der Splitter und Knochennaht) im Vergleiche zu denen, wo derselbe nicht vorgenommen wurde. Es muss natürlich hinzugefügt werden, dass die Fracturen, die einen solchen Eingriff bedingten, viel schwerer waren.

Also betrug in 6 Fällen die Consolidation der Tibiafractur, ohne actives Eingreifen behandelt: 21, 30, 35, 35, 39 und 55 Tage bei einem Alter der Kranken von 40, 43, 38, 33, 58 und 45 Jahren; mit anderen Worten: in der Mehrzahl (2/3 aller Fälle) 30—39 Tage, bei einem Durch-

schnittsalter der Kranken von 43 Jahren. In 3 Fällen bei activem Eingreifen 8, 9 und 17 Wochen (Patienten von 40, 38 u. 19 Jahren).

In 7 Fällen von Brüchen beider Knochen, behandelt ohne actives Eingreifen, trat die Verheilung nach 5, 5 1/2, 6, 7, 7, 7 1/2 u. 10 Wochen ein. (Patienten von 60, 21, 33, 26, 14, 29 u. 48 Jahren); in 9 Fällen, wo ein Eingreifen stattfand, nach 5, 10, 11, 13. 13, 15, 17, 21 u. 21 Wochen (Patienten von 8, 38, 41, 13, 30, 30, 26, 52 u. 28 Jahren).

Es ist nicht nöthig zu bemerken, dass bei diesen Fracturen, wie auch bei den einfachen, zu dem Verheilungstermin auch die Zeit gerechnet wird, wo (und dabei zuweilen noch sehr lange) an der Bruchstelle eine nur kaum noch bemerkbare Beweglichkeit zurückblieb.

Eine unregelrechte Lage (und diese in einem nur unbedeutenden Grade) erhielt man in 6 Fällen: in 4 bei Fractur beider Knochen und in 2 der Tibia allein. Bei 4 Fällen äusserte sie sich in einer kleinen Umbiegung nach hinten, in einem Falle in Abweichung des unteren Bruchstückes nach aussen und in einem nach innen.

Nur im vorletzten Falle wurde es als nothwendig erachtet, sie zu verbessern in Folge der Möglichkeit, dass in der Zukunft Plattfuss eintreten könnte. Die Ausrichtung wurde schon nach dem Eintritt der Verheilung ausgeführt, da die Unregelmässigkeit erst später bemerkt wurde, als die Kranke, nachdem sie das Hospital schon verlassen hatte, von Neuem erschien. Hier wurde lineare Osteotomie ausgeführt. Nach 1 1/2 Monaten war die Verwachsung in regelrechte Lage und mit wenig Beschränkung der Beweglichkeit des Fussgelenkes eingetreten.

In 3 Fällen, wo die Verwachsung in nicht vollkommen regelrechter Lage sich vollzog, erhielt man Verkürzung: in zwei von 1 1/2 bis 2 cm, im dritten von 5 cm. Im letzteren Falle war sie ganz natürlich, da man hier mit Splitterbruch im oberen Drittheil zu thun hatte, wo in Folge dessen viel Knochen entfernt werden musste und, wie schon oben gesagt, das untere Bruchende in das obere geschoben wurde. Ausserdem waren in diesem Falle gleichzeitig noch andere schwere Verletzungen vorhanden: Hüftverrenkung des Oberschenkels an demselben Beine (die gleich damals eingerichtet wurde), sehr starke Zerreissung der Weichtheile höher als die Fracturstelle auf der vorderen Oberfläche des Kniees, eine grosse Lappenwunde auf dem behaarten Theile des Kopfes und Contusionen an verschiedenen Stellen des Körpers. Abgesehen von seinen 52 Jahren ertrug der Kranke Alles dieses und wurde, man kann sagen, durchaus nicht unfähig zur Arbeit.

In Verbindung mit der Fractur trat bei ihm Lähmung des Nervus peroneus auf, da dieser an seiner Durchgangsstelle am Caput der Fibula verletzt war, in Folge dessen der Fuss in gestreckter Lage verblieb, was aber sogar gelegen war, so dass auf solch eine Art die erhaltene Verkürzung des Beines ausgeglichen wurde. Die Beweglichkeit des Knie-

---

1) Dass die Verheilung in diesem Falle eine bedeutend grössere Dauer erforderte, wird dadurch erklärt, weil der Bruch ein viel schwererer war. Nur versuchsweise wurde hier kein actives Eingreifen vorgenommen. Man erhielt aber den Eindruck, dass bei einem solchen Eingreifen ein in allen Beziehungen besseres Resultat hätte erhalten werden können.

gelenkes war wenig beschränkt, und der Kranke ging, indem er nur ein wenig hinkte. (Der Schienenapparat auf Fig. Nr. 6 gehört zu diesem Kranken.)

Um so besser war das in den anderen Fällen erzielte Resultat. In vielen von diesen Fällen unterschied es sich in Bezug auf die volle Erhaltung der Functionsfähigkeit nicht von dem Resultate, welches man bei den einfachen Brüchen erhielt. In anderen Fällen, wo die Verheilung sich länger hinauszog, hinterblieb eine beschränkte Functionsfähigkeit des Fussgelenkes und eine Verminderung des Umfanges der Unterschenkelmuskeln. Auch diese Veränderungen waren in keinem Falle so bedeutend, dass die Kranken unmittelbar nach Verheilung der Bruchstelle nicht auf den Füssen sein konnten.

Fälle von mehrfachen Brüchen, ich füge hinzu: einfachen und complicirten, da sowohl die einen, als auch die anderen nicht selten gleichzeitig vorkamen, gab es 24.[1])

Hier sind erstlich 5 Fälle von Fracturen gleichnamiger Knochen an beiden Extremitäten zu verzeichnen, darunter 2 Fälle von Fracturen der Radien an typischer Stelle, wobei in dem einen Falle der Kranke (Arbeiter von 40 Jahren) schon am anderen Tage in Folge von gleichzeitig erhaltenen schweren Verletzungen der inneren Organe starb[2]), während in dem anderen Falle dem Kranken (16 Jahre alt) Gypsschienen angelegt und darauf Massage und Uebungen mit der Hand ausgeführt wurden, so dass derselbe nach 21tägiger Anwesenheit im Hospitale ganz gut die Hände gebrauchen konnte. Eine bemerkbare Dislocation blieb nur auf der einen Seite, wo sie schon im Anfange eine sehr grosse war, zurück.

Ferner hatte man es in 2 Fällen mit Fracturen beider Oberschenkel zu thun (Männer von 26 und 16 Jahren), wobei die Fracturen in jedem von ihnen auf beiden Seiten in ungefähr gleicher Höhe lagen und zwar in dem einen auf der Grenze des mittleren und unteren Drittheils, in dem anderen ungefähr in der Mitte des Oberschenkels. In beiden Fällen wurden Dislocationen der gewöhnlichen Art und grosse Beweglichkeit beobachtet. Beiden Kranken wurde je ein Doppelgehapparat von der oben beschriebenen Art angelegt (Fig. 15). Der Verheilungstermin war sowohl in dem einen, als auch in dem anderen Falle für jeden der Oberschenkel sehr verschieden, obschon die Fracturverhältnisse die gleichen waren: im ersten Falle verheilte der eine Oberschenkel um 10 Tage später als der andere (der in 20 Tagen verheilte); im zweiten war der Unterschied ein noch grösserer, denn der eine Oberschenkel verheilte in 18 Tagen, der andere in 32 Tagen. In beiden Fällen vollzog sich die Verheilung in regelrechter Lage und mit Erhaltung der Functionsfähigkeit der Extremität (Figur 17 einer dieser Fälle).

---

1) Hier sind 3 Fälle, wo es sogar nicht gelang, die Art der Fractur zu bestimmen, da die Kranken unmittelbar nach dem Eintritt ins Hospital starben, (einige aller Wahrscheinlichkeit nach in Folge von gleichzeitig erhaltenen schweren Verletzungen der inneren Organe) nicht mit eingerechnet.

2) Die Präparate dieser Fracturen sind von mir, da dieselben vollkommen die Eigenartigkeiten der Brüche erklären, in der Sitzung der physico-medicinischen Gesellschaft in Kiew im Jahre 1899 demonstrirt worden.

In einem Falle endlich bestanden Fracturen an beiden Unterschenkeln (bei einer Frau von 55 Jahren), welche sich beiderseits ungefähr auf der Grenze des mittleren und unteren Drittheils befanden. Eine bedeutende Beweglichkeit war nur an der Bruchstelle des einen Unterschenkels zu constatiren, während man an dem anderen eher einen Riss der Tibia voraussetzen konnte. (Auf dieser Seite wurden ausserdem Erscheinungen einer starken Distorsion des Fussgelenkes beobachtet.) Der Verheilungstermin betrug für die Seite mit der beweglichen Fractur 7 Wochen. Die Behandlung bestand Anfangs in Anlegung von Gypsverbänden, darauf von Gypsschienen.

Ferner waren noch folgende Combinationen von Fracturen zu verzeichnen:

6. Des rechten Oberarmknochens (in der Mitte), beider Unterarmknochen (in der Mitte, mit Splittern und einer kleinen Wunde auf der Ulnarseite) und des Radius allein in seinem unteren Ende. Hier kamen ausserdem noch 3 grosse Lappenwunden auf der rechten Seite des Kopfes und eine Menge kleinerer zur Beobachtung (bei einem Patienten von 35 Jahren). Die Behandlung bestand in Anlegung eines aseptischen Verbandes und einer hinteren, äusseren Gypsschiene, die für alle drei Fracturen diente. Nachher wurde lange Zeit Massage angewandt, weil die Muskeln im Umfange stark abgenommen hatten, was unzweifelhaft zum Theil mit dem schlechten Allgemeinbefinden des Organismus in Verbindung stand. Am Unterarme vollzog sich die Verheilung in 4 Wochen, am Oberarme aber in 9—10 Wochen. Ueberhaupt fiel hier, was besonders am Oberarme zu bemerken war, eine Schwäche in der Knochenbildungsfähigkeit auf. Die Verheilung vollzog sich mit einer kleinen Unregelmässigkeit in der Lage.

7. Des rechten Oberarmes (auf der Grenze des oberen und mittleren Drittels mit schräger Bruchfläche) und des Radius (ungefähr auf der Grenze des mittleren und unteren Drittels). Ausserdem wurden noch Contusionen an beiden Fussgelenken und zwei tiefe Wunden an der rechten Wade beobachtet (der Kranke war 15 Jahre alt). Die Behandlung bestand in Anlegung einer Gypschiene u. s. w. Die Verheilung des Radius vollzog sich nach 11, die des Oberarmes nach 24 Tagen, wobei in beiden Fällen die Bewegungsfähigkeit in den Gelenken erhalten blieb und keine Dislocation bemerkbar war.

8. Des linken Oberarmes auf der Grenze zwischen dem mittleren und unteren Drittheil mit grosser Beweglichkeit und Neigung zur Dislocation und der Unterarmknochen; der letzte war ein offener Bruch (mit 2 Wunden). Endlich Luxatio subcaracoidea desselben Oberarmes. Patient von 33 Jahren. Die Behandlung bestand in Einrichtung der Verrenkung, im Anlegen einer Knochennaht am Vorderarme, in einer Gypsschiene, die über dem dicken Verband zu liegen kam und zugleich für den Bruch des Oberarmes diente. Der Verlauf war ein aseptischer, der Kranke befindet sich noch im Hospital. Der Bruch am Oberarme wurde als verheilt befunden bei dem ersten Verbandswechsel, der nach 24 Tagen stattfand. Am Vorderarme ist die Verheilung noch jetzt, d. h. nach 46 Tagen, nicht eingetreten.

9. Des linken Oberarmes (ungefähr in der Mitte, mit grosser

Beweglichkeit), der Ulna (offener Bruch, das Ende des oberen Bruchstückes ragte in die Wunde hinein), des Oberschenkels (niedriger als in der Mitte, sehr beweglich) und der Tibia (in Form eines Abrisses des Knöchels). Ausserdem bestanden noch Contusionen und wunde Stellen an anderen Theilen des Körpers und eine besonders starke Contusion des rechten Fussgelenkes. Der Kranke war 19 Jahre alt. Die Behandlung bestand in Anlegung einer Drahtnaht an der Ulna, einer Gypsschiene über dem Verbande, des Gehapparates, der sowohl für die Fractur des Oberschenkels als auch die der Tibia diente, in Anwendung von Massage u. s. w. Das Resultat war folgendes: Der Bruch an dem Knöchel verheilte in 8 Wochen, der an der Ulna in 9 (wobei die Wunde aseptisch verheilte), der an dem Oberarme in 10 Wochen und der an dem Oberschenkel nicht früher als nach einem halben Jahre. Nach 1½ Jahren erschien der Kranke mit einer starken Krümmung und grosser Beweglichkeit desselben Oberschenkels wieder bei uns, so dass die Frage aufgeworfen werden konnte, ob sich auch in der angegebenen Zeit die Verwachsung vollzogen hatte. (Der Kranke wünschte nicht, wieder ins Hospital einzutreten.) Ich füge hinzu, dass es, wie in den übrigen Fällen mit schwacher Knochenbildungsfähigkeit, so auch in diesem zuweilen schien, dass schon Unbeweglichkeit eingetreten sei, wo sich dann nach einiger Zeit wieder Beweglichkeit einstellte. Ferner füge ich noch hinzu, dass der Kranke ein starkes und im Uebrigen vollkommen gesundes Subject war. Er war nur in der ersten Zeit blass, weil er sich in Folge der erhaltenen Verletzungen in einem Zustande von Shok, von dem er sich aber bald wieder erholte, befand; er war während der ganzen Behandlungszeit auf den Füssen.

10. Des linken Oberarmes (auf der Grenze des oberen und mittleren Drittheils, Splitterfractur mit Complicationen — eine grosse Risswunde über der Bruchstelle), beider Knochen des linken Vorderarmes (auch offene) und Zermalmung des 2. und 3. Fingers an der linken Hand. Ueberhaupt hatte der Kranke ausser den Fracturen an dieser Hand noch 8 Risswunden. Er war 35 Jahre alt. Die Verletzungen hatte er vor 4 Tagen erhalten; er fieberte stark, war im Zustande von Shok u. s. w. In Anbetracht des Gesagten wurde sofort Exarticulatio des Oberarmes ausgeführt (subperiostal). Man erhielt ein sehr gutes Resultat: der Kranke erholte sich allmählich, und man erhielt einen guten Stumpf, der seinem Umfange und seiner Beweglichkeit (bei Muskelcontraction) nach einem bei hoher Amputation erhaltenen ähnlich war.

11. Des rechten Oberarmes (im unteren Drittheil mit einer grosser Risswunde, in welche das obere Ende des Bruchstückes hineinragte), beider Knochen des rechten Unterarmes (auch Zerreissung der Weichtheile und Hineinragen der Fracturenden in die Wunde) und des rechten Oberschenkels (untere paraarticuläre Fractur mit starker Dislocation des unteren Bruchstückes nach vorne und innen). Der Kranke war 16 Jahre alt. Die Behandlung bestand im Abnehmen des Oberarmes und sogleich darauf, sich der Narkose bedienend, in Anlegung des Gehapparates. Was den Armstumpf anbetrifft, so ging alles gut, am Beine aber wurden schon am nächsten Tage

Anzeichen von Gangrän des Fusses bemerkt. Wohl zögerte ich noch einige Tage mit dem Abnehmen des Apparates, da man von dieser Seite keinen triftigen Grund für eine solche Complication finden konnte, nahm ihn endlich aber doch ab. Wie es sich in der Folge erwies, wurde die Entwickelung der Gangrän dadurch aber nur befördert, da wieder eine Dislocation eintrat. Die Gangrän nahm den ganzen Fuss ein; die Cyanose und die Anschwellung verbreiteten sich auf den Unterschenkel weiter. Da der Kranke stark fieberte, musste endlich das Bein amputirt werden, was über der Bruchstelle geschah. Am Präparate des abgenommenen Theiles erwies es sich, dass die grossen Gefässe des Oberschenkels von dem nach hinten hervortretenden und vom Perioste entblössten Rande des oberen Bruchstückes, das in Bezug auf das untere stark nach hinten und unten (dislocatio ad longitudinem) verschoben war, bis zum Verschlusse des Lumens zusammengedrückt resp. ausgereckt waren (sie hatten die Form eines Bandes). Ausserdem wurde in der Arterie ein Thrombus beobachtet. Der Kranke erholte sich.

12. Des linken Oberarmes (obere articuläre) und der Knochen des linken Unterschenkels (am unteren Ende, offene und articuläre). Patientin von 73 Jahren. Die Behandlung des Unterschenkels bestand in der Entfernung der unteren Bruchstücke, die des Armes aber nur in Anwendung von Massage und Uebungen. Die Kranke zeigte sich besonders ungeduldig, wodurch die zurückgebliebene ziemlich bedeutende Beschränkung der Functionsfähigkeit des Oberarmes sich erklären lässt. Am Fusse blieb (beim Verlassen des Hospitals) noch eine bedeutende Wundhöhle zurück. Die Kranke wurde angehalten in der Schiene zu gehen.

13. Des linken Oberarmes (obere articuläre) und der 5. linken Rippe (mit Contusion der Lunge — Blut im Sputum u. s. w.) Patient von 44 Jahren. Die Behandlung des Oberarmbruches bestand in Anwendung von Massage und Uebungen. Eine Verwachsung erhielt man schon nach 2 Wochen; es blieb nur eine kleine Beschränkung der willkürlichen Bewegungen des Oberarmes zurück.

14. Des rechten Oberarmes (mit schräger Bruchfläche und grosser Beweglichkeit) und des linken Rippenbogens (der Knorpel der 9. und 10. Rippen); Patient von 37 Jahren. Die Behandlung bestand in Anlegung einer äusseren Gypsschiene, nachher in Anwendung von Massage u. s. w. Es bildete sich eine kleine Knochenschwiele. Die Verheilung vollzog sich in 25 Tagen ohne Dislocation und unter Erhaltung der Functionsfähigkeit des Armes.

15. Des rechten Oberarmes (am collum chirurgicum, mit wenig Beweglichkeit) und der Patella (Splitterbruch). Gleichzeitig bestand ein starker Bluterguss in das rechte Fussgelenk. Der Kranke war ein wohlgenährtes Subject von 46 Jahren. Die Behandlung des Oberarmes und des Fussgelenkes bestand nur in Massage. Die Verheilung vollzog sich am Oberarme unter Erhaltung der Functionsfähigkeit des Gelenkes in 4 Wochen. Was die Patella anbetrifft, so wurde nach Entfernung der Splitter an den Resten eine Knochennaht angelegt. Noch lange nachher bestand trotz Massage, Wannen u. s. w. im Kniegelenke Steifheit und Schmerz.

16. Des rechten Vorderarmes (auf der Grenze des oberen und

unteren Drittheils; Dislocation in Form eines mit der convexen Seite dorsalwärts gewandten Bogens), des rechten Oberschenkels (in der Mitte; Splitterbruch von grosser Beweglichkeit) und des rechten Unterschenkels (auf der Grenze des mittleren und unteren Drittheils; beide Knochen waren in gleicher Höhe gebrochen). Patient von 15 Jahren. Am Fusse wurde der Gehapparat, der für beide Fracturen diente, an der Hand eine Gypsschiene angelegt. Am Oberschenkel erfolgte Verwachsung in 18 Tagen, am Unterschenkel in ungefähr 4½ Wochen (hier wurde später eine besondere Gypsschiene angelegt). Sowohl dort, als hier erhielt man eine Verwachsung in regelrechter Lage. Es war nur eine bedeutende Verminderung im Umfange der Muskeln bemerkbar, die aber später während der fortgesetzten Behandlung verschwand. Am Arme musste man, weil man eine Unregelmässigkeit der Lage der Bruchstücke übersehen hatte, später dieselbe corrigiren, weshalb der Verheilungsprocess im ganzen 5 Wochen dauerte. Die Functionsfähigkeit des Armes hatte ein wenig gelitten.

17. Des rechten Radius (an typischer Stelle, mit grosser Beweglichkeit), des rechten Oberschenkels (am Collum) und der rechten 11. und 12. Rippe. Patient von 55 Jahren. Der Arm wurde in eine Gypsschiene gelegt, während an dem Oberschenkel ein Gehapparat aus Holz angebracht wurde. Als Resultat erhielt man an dem Arme nur unbedeutende Veränderungen der Form mit unbedeutender Beschränkung der Beweglichkeit in den Gelenken. Am Oberschenkel hatte man nach 2 Wochen eine dicke Schwiele, Verkürzung um 1 cm und eine nur geringe Beschränkung der Functionsfähigkeit im Hüftgelenke. Der Kranke ging schon nach Eintritt der Verwachsung. Derselbe hielt sich 1½ Monate im Hospitale auf.

18. Des rechten Radius (an typischer Stelle) und des rechten Oberschenkels (am Collum). Patient von 52 Jahren. Die Verletzungen waren, als sie zur Behandlung gelangten, schon ungefähr 3 Wochen alt, weshalb es nicht gelang, die Dislocation zu beseitigen. Durch die Behandlung wurde nur eine Verbesserung der Beweglichkeit in den Gelenken erreicht.

19. Des linken Oberschenkels (höher als in der Mitte, Schrägfractur; die Weichtheile waren in grosser Ausdehnung zu Brei gequetscht) und des rechten Unterschenkels (beider Knochen; Splitterbruch mit starker Zerquetschung der Weichtheile). Patient mittleren Alters. Der Eingriff bestand in Exarticulatio des linken Oberschenkels und hoher Amputation des rechten Unterschenkels. Der Tod erfolgte am folgenden Tage.

20. Des linken Oberschenkels (niedriger als in der Mitte mit grosser Beweglichkeit und Dislocation) und des linken Unterschenkels (auf der Grenze des oberen und mittleren Drittheils, mit wenig Beweglichkeit und Dislocation). Patient von 13 Jahren. Die Behandlung bestand in Anlegung eines Gehapparates, der auch für die Unterschenkelfractur diente. Verwachsung wurde am Oberschenkel nach 3 Wochen festgestellt, am Unterschenkel trat dieselbe ein wenig früher ein. Als der Kranke das Hospital (eine Woche nach der Verwachsung) verliess, glitt er auf dem Wege nach Hause aus und erhielt von Neuem an der-

selben Stelle eine Fractur des Oberschenkels. Nach Anwendung der gleichen Behandlung, wie beim ersten Bruche, trat in diesem Falle nach 2 Wochen Verwachsung ein.

21. Des linken Oberschenkels (im unteren Drittheil; Splitterbruch und complicirter Bruch) und des linken Schlüsselbeines (in seinem äusseren Drittheil). Patient von 24 Jahren. Zuerst wurden die Splitter entfernt und das diaphyse Ende des Fracturstückes in das epiphyse gesteckt. Nach 9 Tagen aber wurde in Folge von eitriger Infection eine hohe Amputation (unter dem Trochanter) des Oberschenkels ausgeführt. Doch auch hier bestand schon ein Fäulnissprocess, und daher wurden noch einzelne Einschnitte nach oben hin ausgeführt. Der Tod trat nach 2 Tagen ein.

22. Des linken Oberschenkels (ungefähr in der Mitte) und des linken Unterschenkels (niedriger als in der Mitte mit starker Zerreissung der Weichtheile und Gangrän des Fusses). Der Patient war 14 Jahre alt. Die Fractur war keine frische mehr. Obgleich hohe Amputation des Oberschenkels ausgeführt wurde, erfolgte doch Eiterinfection mit Metastase in das Handgelenk, welches in Folge dessen resecirt wurde. Der weiteren Verbreitung des Fäulnissprocesses gelang es Einhalt zu thun; der Tod aber erfolgte in Folge von starker Abmagerung.

23. Des linken Oberschenkels (auf der Grenze des oberen und mittleren Drittheils mit einer grossen Risswunde) und des linken Unterschenkels (annähernd in der Mitte; Splitterbruch mit ungeheurer Zerreissung der Weichtheile und Eröffnung des Fussgelenkes). Patientin — Mädchen von 8 Jahren. Die Verletzung hatte vor 24 Stunden stattgefunden. Es wurde die allerhöchste Amputation des Oberschenkels (am Trochanter major) ausgeführt. Der Verlauf war ein sehr guter, man erhielt einen vorzüglichen Stumpf.

24. Der linken Tibia (in der Mitte mit wenig Beweglichkeit und geringer Dislocation) und des rechten 2. Metatarsus. Ausserdem war die Hinterhauptgegend stark contusionirt. Patient von 27 Jahren. Behandlung: Am Unterschenkel wurde die Steigbügelschiene angelegt, an den übrigen Stellen Massage angewandt. Verwachsung am Unterschenkel erfolgte in 18—21 Tagen.

Zum Schlusse erlaube ich mir, erstens die Ergebnisse bezüglich des Verheilungstermines oder eher des Einflusses verschiedener Momente auf denselben — Ergebnisse, die sich aus der angeführten Uebersicht der Fälle ergaben, mitzutheilen und zweitens die Resultate meiner Behandlung von Fracturen mit den von anderen Autoren erhaltenen Resultaten zu vergleichen.

Zu allererst sehen wir, dass bei dem Material, welches ich zur Verfügung hatte und das fast ausnahmslos aus Erwachsenen bestand, das Alter keine so grosse Rolle spielt, wie man a priori erwarten müsste, und dass die Zeit der Verheilung sehr oft nicht den Jahren des Kranken proportional war.

So begegnet man bei jeder der behandelten Brucharten — ich füge hinzu, bei solchen, deren Eigenschaften und deren Bedingungen, was die Behandlung anbetrifft, ähnlich waren — in den Rubriken der Verheilungstermine neben niedrigeren Alterszahlen der Kranken auch sehr hohen; ein kürzerer Verheilungstermin entspricht nicht selten einem vorgeschrittenen oder sogar hohen Alter, und niedrigere Alterszahlen fallen umgekehrt gerade auf die am längsten dauernden Verheilungstermine.

In Anbetracht dessen kann man nicht unterlassen, nach anderen Ursachen, welche einen grösseren Einfluss auf die Verlängerung der Verheilungsdauer, als die mit den Jahren eintretende, gleichsam gesetzliche Verminderung der Lebensfähigkeit des Organismus ausüben, zu suchen. In dieser Hinsicht kommen nun nur zweierlei Fragen: erstens die nach den Bedingungen, welche der Bruch selbst mit sich bringt, und zweitens die nach diesen oder jenen Eigenheiten, die der Organismus an sich hat, in Betracht.

Davon, dass die Brüche auch sogar dann nicht ganz gleich sind, wenn wir sie nach den äusseren Eigenschaften in eine und dieselbe Gruppe reihen, wollen wir ganz absehen. Es kann also, mit anderen Worten, von zwei sonst gleichwerthigen Brüchen der eine immerhin schwerer sein als der andere. Daher muss man vor allen Dingen zuerst feststellen, was man als Maassstab für die Schwere eines Bruches betrachten soll. Meiner Ansicht nach kann als solcher der Unterschied im Verheilungstermine der einfachen Fracturen einerseits und der complicirten andererseits, der in der Regel so scharf hervortritt, dienen.

Letztere entstehen gewöhnlich bei grösserer Gewaltanwendung, d. h. bei solcher, die nicht nur den Knochen fractirt, sondern zugleich auch die Bruchstücke in höherem Grade aus ihrer Lage herausbringt. Dieses führt seinerseits zu einer um so grösseren Trennung der Bruchstücke von einander, als gleichzeitig auch die Loslösung derselben von den sie umgebenden Weichtheilen erfolgt: das Fracturende reisst sich bei Herausreissung aus seiner Lage von dem ihm anliegenden Periost, da letzteres in Folge von enger Verbindung mit den es umgebenden Weichtheilen nicht nachgeben kann, los; zugleich aber kann dieser Zug nicht ohne Einfluss auf die Verbindung der darüberliegenden Muskel- und Fascienschichten bleiben. Kurz, man erhält ein décollement traumatique sui generis des Periosts vom Knochen, der nächsten Schichten von einander und der Haut von der darunter liegenden Fascie mit Bluterguss aus den zerrissenen Gefässen in die entstandenen Zwischenräume — ein Bild, das man täglich an offenen Brüchen beobachten kann. Solch eine Skeletation — Entblössung der

Bruchenden vom Periost als der wichtigsten nährenden resp. knochenbildenden Schicht (wobei dazu noch das Knochenmark gleichzeitig zerrissen wird) wird um so ungünstiger auf die Verheilung des Bruches wirken, je grösser resp. vollkommener sie ist.

Dadurch kann man z. B. den bedeutenden Unterschied im Verheilungstermine von Schrägfracturen (obgleich auch einfachen) und Querbrüchen, ebenso wie auch den in der Uebersicht von mir angeführten Unterschied zwischen complicirten Brüchen, bei denen kein activer Eingriff von Seiten des Chirurgen ausgeführt wurde, und solchen, bei denen derselbe erfolgte, erklären, da der Eingriff oft wider Willen den Grad der schon vorhandenen Zerquetschung und Ablösung der Gewebe erhöht.

Was den Einfluss der bei complicirten Brüchen vorhandenen Wunde anbetrifft, so können wir bei den jetzigen Behandlungsarten die Eiterung nicht in solchem Grade beschuldigen (der, wie bekannt, von den früheren Chirurgen hauptsächlich die grössere Langsamkeit in der Verwachsung der offenen Brüche zugeschrieben wurde). Eher kann man sagen, dass eine grosse Wunde erstens als Anzeichen einer grösseren Verletzung der Weichtheile und folglich im oben angegebenen Sinne ungünstigerer Bedingungen für die Verheilung des Bruches dient und zweitens, indem sie zu ihrer Verheilung einen grösseren Blutzufluss erfordert, das Blut von der Bruchstelle selbst ableitet.

Ich behaupte dieses auf Grund der wenigen, aber sehr ausgeprägten Fälle von Beobachtungen aus der angeführten Uebersicht, wo die Complication der Fractur in einer grossen Wunde oder anderen Verletzungen, speciell in anderen Fracturen bestand und zu einer bemerkbaren Verzögerung in der Verwachsung führte. Als Beispiel möge ein Fall von einfacher Fractur beider Unterarmknochen bei einem 20jährigen Manne (cf. die Tabelle des Verheilungstermines dieser Fracturen) dienen, wo die Consolidation ungeachtet des so jungen Alters des Kranken erst nach 10 Wochen eintrat (während die Consolidationszeit in den übrigen Fällen mit solchen Brüchen höchstens 24 Tage betrug). Wie soll man eine solche Langsamkeit in der Verwachsung nicht dem Einflusse der hier peripher von der Bruchstelle gelegenen schweren Verletzung der Hand, die in einer grossen Wunde und zum Theil in Zersplitterung der Fingerphalangen bestanden, zuschreiben! Wie soll man hier nicht einsehen, dass das Verlangen nach verstärktem Blutzuflusse von Seiten dieses Theiles auf Kosten des unterwegs liegenden Bruches befriedigt wird.

Und in der That zeigen die Beobachtungen, dass bei Verletzungen der periphere Theil besser ernährt wird als der centrale: öfters verwächst z. B. von zwei gleichzeitig an einer Extremität bestehenden Fracturen die peripher liegende (ich füge hinzu: unabhängig von der Grösse des Knochens) schneller als die centrale. Ja, auch die betreffende Knochenschwiele an der Bruchstelle bildet sich mehr von der Seite des peripheren, als des centralen Bruchendes.

Bedingungen ähnlicher Art bestanden in einem Falle von Fractur beider Knochen des Unterschenkels (ihres Schaftes) im unteren Drittheil (cf. Tabelle des Verheilungstermines derselben, wo der Fall unterstrichen und mit der Zahl 6 bezeichnet ist). Hier erforderte die Verheilung trotz des 14jährigen Alters des Kranken und des sehr guten Allgemeinbefindens des Organismus eine Zeit von ungefähr 7 Wochen, was man nur der hinzugekommenen Gangrän des Fusses, d. h. des von der Fracturstelle peripher gelegenen Theiles, zu deren Abgrenzung ein verstärkter Blutzufluss erforderlich war, zuschreiben kann.

Ebenso trat bei einer Fractur des Oberschenkels (seines Schaftes) eines 22jährigen Kranken der Einfluss einer auf dem anderen Oberschenkel befindlichen nicht mehr frischen Wunde mit Eiterretention (cf. Tabelle des Verheilungstermines dieser Brüche — der Fall unterstrichen) so scharf hervor, dass sich — wie schon der blosse Augenschein erkennen liess — die Knochenverdickung an der Bruchstelle im höchsten Grade schwach entwickelte, solange die Bedingungen seitens der Wunde noch wirksam waren, während umgekehrt die Verheilung mit dem Verschwinden derselben schnell vor sich ging. Allerdings fieberte aber der Kranke in diesem Falle entsprechend dem schlechten Zustande der Wunde ziemlich stark. Daher kann dieser Fall auch zu denen gezählt werden, wo der ungünstige Allgemeinzustand des Organismus einen Einfluss auf die Verlangsamung der Verheilung ausübte, wie z. B. in den unten angeführten Fällen, wo die Patienten, die an Fracturen darniederlagen, an einer Infectionskrankheit erkrankten.

Was den Einfluss auf den Verheilungstermin eines gegebenen Bruches bei gleichzeitig bestehenden anderen Brüchen anbetrifft, so kann man ferner auch aus der bedeutenden Anzahl solcher Fälle unter den multiplen Fracturen ersehen, dass ein solcher wirklich vorhanden ist (derselbe kommt in einer langsameren Verheilung einer der Fracturen im Vergleiche zu anderen oder aller noch an demselben Kranken vorhandenen zum Ausdrucke). Wie klar trat z. B. in beiden Fällen von Fractur beider Oberschenkel der Unterschied im Verheilungstermine eines jeden der Oberschenkel hervor,

abgesehen davon, dass die Fracturen in einem jeden derselben ihren Eigenschaften nach durchaus ähnlich waren. Hier trat in dem einen Falle in der Verheilung des einen Oberschenkels im Vergleich zu der des anderen eine Verspätung von 10 Tagen ein (die schnellere trat in 20 Tagen — also folglich nach einem durchaus normalen Zeitraume — ein), im anderen eine solche von fast 2 Wochen (die schnellere Verwachsung trat in 18 Tagen ein).

Weiter verheilte im Falle 6 der multiplen Brüche bei einem Kranken von 35 Jahren die Fractur des Oberarmes erst nach 9 bis 10 Wochen, während der Bruch der Unterarmknochen an derselben Extremität (abgesehen davon, dass es eine complicirte und eine Splitterfractur war) nur 4 Wochen zur Verheilung erfordert. Im Falle 9 aber war die Verzögerung in der Verheilung insofern auffallend, als sie alle Fracturen betraf. Solche Zahlen für den Verheilungstermin wie hier für die Fractur des Knöchels 8, die der Ulna 9, die des Oberarmes 10 Wochen und die des Oberschenkels ein halbes Jahr (wobei es ja ausserdem noch eine Frage ist, ob der Bruch hier überhaupt verheilte; cf. oben), erscheinen für die einfachen Brüche (nur die Fractur der Ulna war eine offene) als etwas Ungewöhnliches.

Endlich weise ich, was den Einfluss des Allgemeinbefindens des Organismus auf die schnelle Verwachsung betrifft, vor allen Dingen auf 4 Fälle aus meiner Uebersicht, wo sich, so lange die Fractur noch vorhanden war (und gewöhnlich bald nach Eintritt derselben), auch eine Fieberkrankheit hinzugesellte, hin. So trat in 2 Fällen: in einem von Fractur beider Unterschenkelknochen am Schafte (Patient von 53 Jahren; in der Tabelle des Verheilungstermines dieser Brüche ist der Fall mit der Zahl 5 bezeichnet), im anderen von Fractur beider Unterschenkelknochen am unteren Ende (Patientin von 54 Jahren; mit der Zahl 1 bezeichnet) Influenza auf. (Es herrschte in Kiew gegen Ende des Jahres 1896 eine so bedeutende Epidemie derselben, dass viele Kranke im Hospitale selbst von ihr befallen wurden.) Ebenso kam in einem Falle von Fractur des Unterschenkels am unteren Ende (Patientin von 70 Jahren; mit der Zahl 6 bezeichnet) am dritten Tage nach dem Eintritte ins Hospital croupöse Lungenentzündung mit allen ihren Einzelheiten, hoher Temperatur u. s. w. hinzu. Ein Kranker endlich (40 Jahre alt; mit Fractur des Unterschenkels am Schafte; mit der Zahl 4 bezeichnet) litt im Verlaufe der Fracturbehandlung die ganze Zeit an irgend einer Fieberkrankheit (es wurde Malaria angenommen). Freilich aber hatte der Kranke ausserdem noch einen Herzfehler, und in der Anamnese figurirten Syphilis und Alkoholismus.

Und in der That trat die Verheilung, einen einzigen dieser Fälle (in welchem die Patientin an Influenza litt), wo dieselbe sich verhältnissmässig wenig verzögerte, ausgenommen, in den übrigen spät: in 2 Fällen in 9—10 Wochen und bei einem Kranken sogar nach 5 Monaten ein. (Gewiss kam hier auch die an beiden Kranken, die von Influenza befallen wurden, beobachtete Körperfülle als ein, wenn auch nur in zweiter Linie Bedeutung beanspruchendes Moment in Betracht.)

Bei zweien meiner Kranken erschien die Schwangerschaft als im höchsten Grade deutliches Agens in der Verzögerung der Verheilung. Bei einer von diesen, einer 36jährigen Patientin mit offenem Bruche des Unterarmknochens, die im 7. Monate schwanger war, trat die Verheilung in 11 Wochen ein, während dieselbe in anderen ähnlichen Fällen nur 7—8 Wochen erforderte. Bei der anderen mit Knöchelfractur der Unterschenkelknochen, welche 27 Jahre alt war (in der Tabelle des Verheilungstermines dieser Brüche mit der Zahl 5 bezeichnet) im letzten Stadium der Schwangerschaft trat scharf hervor, dass im Laufe der bis zum Eintritte der Geburt verflossenen 15 Tage und in den ersten 2—3 Wochen des Wochenbettes die Schwiele sich durchaus nicht entwickelte, sondern erst später ganz plötzlich auftrat.

Wenn man zu den angeführten noch einige Fälle mit deutlichem Alkoholismus oder allgemeiner Verfettung und einen, in welchem starke Blutarmuth bei gleichzeitiger Verfettung bestand, hinzufügt, so sind damit diejenigen ungünstigen Bedingungen, auf welche man die Verzögerung in der Verheilung zurückführen konnte, erschöpft.[1])

Doch das waren übrigens bei Weitem noch nicht alle Fälle von Verzögerung der Verheilung um 3 und sogar um 5mal gegenüber dem gewöhnlichen Verheilungstermin für den gegebenen Bruch (cf. die Tabellen).

Was diese Fälle anbetrifft, so ist man nämlich genöthigt, anzunehmen, dass hier einfach eine Besonderheit im Organismus bestand, die sich in schwacher knochenbildender Thätigkeit äusserte (um so mehr, als die Kranken fast ausnahmslos junge Subjecte waren), dass es also, mit anderen Worten, auch eine solche Eigenschaft des Organismus giebt, wie es eine ihr ent-

1) Unter anderen war unter der Zahl der Fälle von Fracturen des Unterschenkels am Schaft einer (Patient von 40 Jahren) mit sehr vorgeschrittener Tabes dorsalis. Hier aber überschritt der Verheilungstermin fast gar nicht die gewöhnliche Zeit (er betrug hier 26—30 Tage).

gegengesetzte (zu urtheilen nach einigen Fällen aus meiner Uebersicht, in denen es sich um bejahrte Subjecte handelte), die in einer erhöhten resp. beschleunigten knochenbildenden Thätigkeit zum Ausdrucke kommt, giebt.

Es ist natürlich, dass diese oder jene Besonderheit des Organismus, wenn sie sich mit dieser oder jener Eigenschaft der Fractur verbindet, auch diesen oder jenen (z. B. nicht dem Alter entsprechenden) Verheilungstermin als Resultat ergiebt.

In Anbetracht des Gesagten hielt ich es für zweckmässig, in meiner Uebersicht bei Aufstellung des für jeden der besprochenen Fälle resultirenden Verheilungstermines zu allererst die gewöhnliche Zeit, d. h. diejenige, welche auf die bedeutende Mehrzahl, z. B. auf $^2/_3$—$^3/_4$ aller Fälle fiel, in annähernden Zahlen anzugeben, wobei ich hinzufügte, dass auf den übrigen Theil ein bald kürzerer, bald längerer Verheilungstermin kam.

Um aber eine Vergleichung meiner Resultate mit denen anderer Autoren zu ermöglichen, muss ich notwendigerweise auch die mittlere Zeit in Form eines Coëfficienten, der sich durch Theilung der Summe der Verheilungstermine aller Fälle durch die Zahl derselben ergiebt, anführen, da eben diese Zeit bei anderen Autoren als Maass für die Schnelligkeit der Verheilung gilt und folglich auch hier als Kriterium des Vorzuges oder der Minderwerthigkeit des vorliegenden Behandlungsverfahrens gegenüber anderen dient.

Indem ich zu solch' einer Vergleichung der Behandlungsresultate eines jeden der hier besprochenen Brüche im Einzelnen übergehe, bemerke ich, dass ich nur bei folgenden, als auf eine grössere Zahl von Fällen gegründeten Statistiken verweilen kann.

Bei Fracturen der oberen Extremitäten (des Ober- und Unterarmes) finden wir, dass bei Schultze[1]) nach Anwendung von Massage die

Verheilung des Oberarmes im Durchschnitt in 30 Tagen eintrat.
„ „ Collum desselb. „ „ „ 27 „ „
„ der Vorderarmknochen im „ „ 38 „ „
„ des Radius im „ „ 20 „ „

während bei älteren Autoren[2]) die entsprechenden Zahlen 40, 40, 36, 31 waren.

Meine Zahlen sind folgende: für den Oberarmknochen

1) Medicinskoje obosrenije, Bd. XXXVII, 1892, S. 893.

2) Bruns, „Die Lehre von den Knochenbrüchen", Deutsche Chirurgie; Lief. 27, S. 269.

(seines Schaftes) im Durchschnitte 28,3 Tage (12 Fälle bei einem Durchschnittsalter der Kranken von 28,8 Jahren). Wenn man aber 2 Fälle (von multiplen Fracturen, wo die Verheilung 66 und 70 Tage erforderte) ausschliesst, so ergiebt sich ein Durchschnittstermin von 20,3 Tagen bei einem Durchschnittsalter der Kranken von 29,2 Jahren. Für das Collum des Oberarmknochens erhielt ich als Durchschnittstermin 19 Tage (11 Fälle; das Durchschnittsalter der Kranken betrug 53 Jahre).

Für den Vorderarm im Durchschnitt 29,7 Tage (7 Fälle; Durchschnittsalter der Kranken 36 Jahre) und bei Ausschluss eines Falles, wo die Verheilung 70 Tage erforderte — 23 Tage (bei einem Durchschnittsalter von 39 Jahren).

Für den Radius (9 Fälle, in denen es nur gelang, den Verheilungstermin zu bestimmen) 14,6 Tage (bei einem Durchschnittsalter von 41,4 Jahren.

Für Fracturen des Oberschenkels ergeben sich nach den älteren Statistiken, die man aus den von Moritz, Leisrink[1]), König, Hoffa aufgestellten Zahlen und aus den in der Charité zu Berlin für 1889—1891[2]) behandelten Fällen erhalten hat, für den

Verheilungstermin des Schaftes im Durchschnitte 45 Tage
„ „ Collum „ „ 52 „

Bruns[3]) bestimmt bei Behandlung mit Extension anstatt des früher aufgestellten Verheilungstermines von 6—8 Wochen einen solchen von 4—6 Wochen, während Volkmann[4]) aus seinen 10 Fällen einen Durchschnittstermin von 27½ Tagen erhielt, und Warbasse[5]) bei Behandlung von 54[6]) Fällen mit Extension:

in	5	Fällen	Verheilung in	4	Wochen
„	4	„	„ „	5	„
„	4	„	„ „	6	„
„	13	„	„ „	7	„
„	11	„	„ „	8	„
„	10	„	„ „	10	„

1) Bruns, „Die Lehre von den Knochenbrüchen", l. c.

2) Der Dissert. von Schellmann, „Ueber die Behandlung von Fracturen der unteren Extremitäten im Umhergehen und deren Dauer", Berlin, 1895, entnommen.

3) l. c., S. 339.

4) Bruns, daselbst.

5) The traitement of fractures of the lower extremity, clinical report etc. Annals of surgery. Vol. 27., 1898.

6) Das sind Fälle, in denen der Verheilungstermin angegeben war; im Ganzen handelt es sich beim Autor über 111 Fälle von Fracturen des Oberschenkels.

in 3 Fällen Verheilung in 12 Wochen
„ 3 „ „ „ 16 „
„ 1 Falle „ „ 18 „

erzielte, so dass die Verheilung im Durchschnitte 8 Wochen dauerte (freilich aber ist aus dieser Abhandlung des Autors nicht zu ersehen, ob er es nur mit einfachen oder auch mit offenen Brüchen zu thun hatte).

Smigrodski[1]) erhielt bei Behandlung seiner Kranken auf den Füssen im Verband und Apparat von Thomas als Durchschnittsdauer der Verheilung:

für den Oberschenkelknochen (12 Fälle) 44 Tage
„ das Collum des Oberschenkelknochens (12 Fälle) 42½ „

Bardeleben[2]) erhielt bei Behandlung auf den Füssen in einem Gypsverbande in 14 Fällen von Fractur des Oberschenkelschaftes die Verheilung im Durchschnitt in 36,3 Tagen (bei Fracturen in der Nähe des Trochanter in 37 Tagen, in der Mitte in 38, im unteren Drittheil in 29 Tagen); in 9 Fällen von Collumfractur betrug die durchschnittliche Verheilungsdauer 38 Tage. (Die von Schellmann [l. c.] angeführten Zahlen werde ich, da er für seine Arbeit das Material von Bardeleben [bis 1894] benutzte, hier nicht nennen.)

Ellbogen[3]) erhielt bei derselben Art von Behandlung eine Durchschnittsdauer der Verheilung (in 12 Fällen) von 52¾ Tagen.

Graff[4]) erhielt bei nach der Methode von Bardeleben angewandter Behandlung (in 10 Fällen) 47 Tage.

Was den Verheilungstermin dieser Brüche bei Behandlung mit Massage anbetrifft, so kommen in der Literatur Hinweise auf nur wenige Fälle vor; ich führe hier nur die Zahlen von Schultze[5]) — 48 Tage und von Lumniczer[6]) — 51 Tage an.

Meine Zahlen sind folgende: in 54 Fällen (Fracturen am Collum nehme ich hier aus) — 30,5 Tage bei einem Durchschnittsalter der Kranken von 30 Jahren und, wenn ein Fall, wo zur Ver-

---

1) „Medicinskoje obosrenije", 1890, Bd. XXIV, S. 976.

2) Weitere Erfahrungen über frühzeitige Bewegungen gebrochener Glieder mit besonderer Rücksicht auf die untere Extremität", Archiv für klinische Chirurgie, Bd. L.

3) Jahresbericht über die Fortschritte auf dem Gebiet der Chirurgie von Hildebrandt für 1895, S. 1153.

4) Daselbst, für das Jahr 1898, S. 213.

5) „Medizinskoje obosrenije", l. c.

6) Von Goljachowski entnommen: „Die vergleichenden Resultate der verschiedenen Behandlungsmethoden von Fracturen". „Ljetopis russkoj chirurgii", 1898, lib. 2. Uebrigens fand ich im „Wojennomedicinski sjurnal", 1895, Juli, auf das sich dieser Autor beruft, keine Erwähnung von Lumniczer.

heilung 6 Monate d. h. 180 Tage erforderlich waren, ausgeschlossen wird, kommt auf die übrigen 53 eine Durchschnittsdauer der Verwachsung von 27,7 Tagen (unter dem Trochanter 28,7 Tage, am unteren Ende 33,6, Fracturen des Knochenschaftes 26,6 Tage).

Für die Fracturen am Collum erhielt man in 4 Fällen, in denen es möglich war, den Verheilungstermin festzustellen, eine Durchschnittsdauer von 24 Tagen (bei einem Durchschnittsalter der Kranken von 64 Jahren). Dieser Zahl aber messe ich in Folge der wenigen Fälle und auch, weil bei einem Kranken (mit Marasmus senilis) noch nach 2 Monaten keine vollständige Verheilung eingetreten war, keine entscheidende Bedeutung bei.

Für Fracturen des Unterschenkels existirt nach denselben alten Statistiken, die auch für den Oberschenkel herangezogen wurden (cf. oben):

für Fractur beider Knochen (ohne Unterschied ihrer Höhe, d. h. mit Einschluss der am unteren Ende gelegenen) ein Verheilungstermin von 48 Tagen
„ „ in der Knöchelgegend „ „ „ 46 „
„ „ in der Tibia allein „ „ „ 49 „
„ „ in der Fibula allein „ „ „ 30,5 „

Bei Smigrodski (l. c.) finden wir

für den Unterschenkel (aller Wahrscheinlichkeit nach mit Einschluss der Knöchelbrüche) (59 Fälle) einen Verheilungstermin von 32 Tagen
„ die Tibia allein (23 Fälle) „ „ „ 30 „
„ „ Fibula allein (49 Fälle) „ „ „ 19 „

und nach Bardeleben (l. c.) und der Arbeit von Schellmann (l. c.) aus der Klinik des ersteren (bei Behandlung auf den Füssen in einem Gypsverbande):

für beide Knochen einen Verheilungstermin von 40 Tagen
„ die Knöchelgegend „ „ „ 29,5 „
„ „ Tibia allein „ „ „ 46 „
„ „ Knöchelgegend derselben einen „ „ 22 „
„ „ Fibula allein einen „ „ 22 „

nach Krause[1]) (Gypsverband; der Kranke befand sich auf den Füssen):

für den Unterschenkel einen Verheilungstermin von 40 Tagen
„ die Knöchel „ „ „ 35,4 „
„ „ Fibula allein (Knöchelbruch) einen „ „ 31,3 „

1) Centralblatt für Chirurgie, 1894, Bericht über die Verhandlungen der deutschen Gesellschaft für Chirurgie, S. 75.

nach Ellbogen (l. c.) bei ähnlicher Behandlungsmethode wie bei Bardeleben:

für den Unterschenkel einen Verheilungstermin von 44¾ Tagen
„ die Knöchel desselben „ „ „ 35 „

Bei Goljachowski[1]) beträgt der Verheilungstermin:

für den Unterschenkel (20 Fälle; einschliesslich der Knöchelbrüche) 32,4 Tage.
„ „ „

(Seine Zahl, die Fibulafractur betreffend, führe ich in Folge der wenigen Fälle [4] nicht an), während bei Schultze (l. c.) Anwendung von Massage) der Verheilungstermin:

für den Unterschenkel 44 Tage
„ die Tibia 28 „
„ „ Fibula 19 „

beträgt.

Nach Gurewitsch[2]) (gleichfalls bei Behandlung mit Massage) finden wir als Verheilungstermin (11 Fälle, fast ausnahmslos ohne Dislocation im unteren Drittheil):

für den Unterschenkel 23,2 Tage
„ die Fibula (9 Fälle, vorzugsweise ohne Dislocation) 16 „

Aus meinen Fällen ergaben sich folgende Zahlen für die Verheilungsdauer: beider Knochen des Unterschenkels im Schafte (50 Fälle), alle schweren, d. h. Schrägfracturen, Fracturen die in der Folge mit Hautperforation complicirt waren u. s. w. (cf. die Uebersicht) mit eingerechnet — 42,9 Tage (bei einem Durchschnittsalter der Kranken von 36,2 Jahren); wenn man aber 5 Fälle, wovon die Verwachsung in dreien nach 3 Monaten d. h. 90 Tagen und in zweien nach 5 Monaten d. h. 150 Tagen eintrat, ausschliesst, erhält man für die Durchschnittsdauer des Verheilungsprocesses — 35 Tage (bei einem Durchschnittsalter von 34,7 Jahren); beider Knochen in der Knöchelgegend (45 Fälle) — 27,5 Tage (bei einem Durchschnittsalter von 40,6 Jahren), und wenn man 3 Fälle, in denen die Verwachsung in 63, 70 und 77 Tagen eintrat, ausschliesst — 24,5 Tage (bei einem Durchschnittsalter von 40 Jahren); der Tibia allein und speciell: des Schaftes (45 Fälle) 29,6 Tage — (bei einem Durchschnittsalter von ungefähr 33 Jahren), wenn man aber 2 Fälle, wo die Verheilung 77 und 90 Tage erforderte, ausschliesst, — 26,5 Tage (bei einem Durchschnittsalter von 32,7 Jahren), des Knöchels (5 Fälle) — 22,4 Tage (bei einem Durchschnittsalter von

1) Ljetopis russkoj chirurgii, 1898, lib. 2.

2) „Zur Frage der Behandlung der einfachen Brüche mit Massage", Dissert. St. Petersburg, 1898.

26 Jahren); darunter war aber ein Fall, der 55 Tage zur Verheilung brauchte, so dass man, wenn man denselben ausschliesst, eine Durchschnittsdauer von 14 Tagen (bei einem Durchschnittsalter von 28 Jahren) erhält; der Fibula allein in der Knöchelgegend oder über demselben 28 Fälle — 17,4 Tage (bei einem Durchschnittsalter der Kranken von 32,5 Jahren).

Was die offenen Brüche, wo es noch schwerer ist, Durchschnittszahlen anzuführen, und bezüglich welcher in der Literatur noch weniger Zahlendaten zu finden sind, anbetrifft, so berufe ich mich, um Wiederholungen zu vermeiden, auf das oben bei der Besprechung der offenen und multiplen Brüche eines jeden Knochens Gesagte.

Nur in 2 von allen meinen Fällen (einfachen oder offenen Brüchen) erhielt man keine Verwachsung (es waren das offene Brüche der Vorderarmknochen, die auf operativem Wege behandelt wurden), und in einem von Oberschenkelfractur (Fall 9 der multiplen) unterlag die Verheilung einem Zweifel.

Ferner kamen, von den offenen Brüchen mit ihren zuweilen unvermeidlichen (und bei Oberschenkelfracturen nicht seltenen) Complicationen in Form von Fäulnissprocessen abgesehen, unter meinen Fällen keine Complicationen, wie man solche bei den früheren Behandlungsmethoden z. B. von Fracturen des Oberschenkels bejahrter Subjecte öfters in Gestalt von schwerer Bronchitis oder sogar Pneumonie beobachtete, vor.

In einem Falle von Fractur des Oberschenkels allein erfolgte der Tod in Folge von Marasmus senilis.

Ich hebe noch hervor, dass in einigen Fällen, wo bei den Kranken im Anfange auch Erscheinungen von Delirium tremens in mehr oder weniger bedeutendem Grade auftraten oder einfacher, wo sie schon mit solchen Erscheinungen eintraten, diese immer und zwar gewöhnlich bald vergingen.

Indem ich jetzt die Resultate meiner Behandlungsmethode hinsichtlich der Regelmässigkeit der erhaltenen Verwachsung mit denen anderer vergleiche, glaube ich nur bei den in der Literatur hauptsächlich angeführten Zahlen, die sich auf die Verkürzung beim Oberschenkelbruche beziehen, verweilen zu sollen. (Meine Zahlen, betreffend die Regelmässigkeit in der Verwachsung bei Fracturen anderer Knochen cf. in der Uebersicht.)

Bidder[1]) aus der Klinik Volkmann's weist darauf hin, dass

1) Bruns, „Die Lehre von den Knochenbrüchen", S. 339.

bei Behandlung mit Extension in 8 von 12 Fällen eine Verkürzung (die 1—2½ ctm. entsprach) erhalten wurde. Volkmann[1]) bestimmt für seine 10 Fälle eine durchschnittliche Verkürzung von 0,7 cm. Buck[2]) erhielt bei Erwachsenen in 67 von 70 Fällen, d. h. in ungefähr 95 % eine Verkürzung, welche kaum ½ Zoll (wahrscheinlich im Durchschnitte) entsprach. Warbasse (l. c.) erhielt in 36 d. h. 51 % von 70 Fällen keine Verkürzung; was die übrigen anbetrifft, so erhielt er in 20 Fällen d. h. in 29 % eine Verkürzung von weniger als ¼ Zoll, in 11 eine solche von ¼—½ Zoll, in 5 von ½ bis 1 Zoll und in einem von ungefähr 2 Zoll.

Bei der Behandlung auf den Füssen in einem Gypsverbande erhielt Bardeleben (l. c.) bei Fractur des Oberschenkelschaftes in 5 von 11 Fällen eine Verkürzung von 0,75—2 ctm; bei 5 Fällen von Collumfractur trat in einem eine solche um 3 cm. ein; Dollinger[3]) beobachtete in 15 von 31 Fällen eine Verkürzung und zwar in 9 — von ½—1 cm, in 5 — von 2—½ cm und in einem von 3 cm.

Meine Fälle ergaben folgende Zahlen: in 34 von 60 Fällen, also ungefähr in 57 % erhielt man keine Verkürzung. Was die übrigen angeht, so betrug dieselbe in 15 Fällen (25 %) ungefähr 1 cm, in 6 ungefähr 2 cm und schwankte in 5 zwischen 2 und 3 cm. Im Durchschnitt kam auf jeden Fall (von 60 Fällen) 0,65 cm Verkürzung.

Die Fälle, in denen eine Verkürzung erhalten wurde, gehörten vorzugsweise zu den an den Knochenenden und zwar am Collum und unter dem Trochanter gelegenen.

Was hingegen die Fracturen des Schaftes anbelangt, so erhielt man nur in 29 % der Fälle eine Verkürzung, welche beim Vertheilen derselben auf alle Fälle dieser Art von Brüchen im Durchschnitte weniger als 0,37 cm für jeden betrug.

Was endlich die Resultate der Behandlung im Sinne der schnellen Wiederherstellung der Functionsfähigkeit der Extremität oder, mit anderen Worten, den durch den Einfluss der Behandlung erzielten Grad von Unverletztheit betrifft, so will ich hierüber gleich den anderen Autoren, die nicht im Stande waren, genaue Zahlen anzugeben (einige annähernde Zahlen, die hierher gehören, sind in der Uebersicht bei einigen Fracturen angeführt), nur in allgemeinen Zügen reden.

So gebe ich bei Collumfracturen des Oberarmknochens, vielen

1) Bruns, „Die Lehre von den Knochenbrüchen", S. 339.

2) Daselbst.

3) Jahresbericht über die Fortschritte auf dem Gebiete der Chirurgie von Hildebrandt für das Jahr 1898, S. 966.

Radiusbrüchen an typischer Stelle und anderen an der oberen Extremität belegenen Brüchen, wo keine besondere Dislocation vorliegt, auch auf Grund eigener Beobachtungen der Behandlung mit Massage und Uebungen allein unbedingt den Vorzug vor anderen Methoden und theile solcher Art ganz die Ansicht des Hauptvertreters dieser Behandlung — Lucas Championnière.

Anders aber gestaltete sich meine Ansicht in Betreff der Behandlung von Fracturen an den unteren Extremitäten, so dass ich, indem ich hier das Befinden auf den Füssen in Anbetracht der damit verbundenen Uebung der activen Theile der Extremität als zu einem ebensolchen physiologischen Heilzwecke dienend ansehe, wie die Uebungen an der oberen, angemessen ihrer Bestimmung, dieses Verfahren gleichsam auf den ersten Plan stelle, indem ich die Wirksamkeit desselben, anstatt der Circulärverbände, überall durch Einführung der Schiene, die die Bewegungen in den Gelenken nicht behindert, vervollkommne. Die Folge davon war, dass ich beim Bruche der unteren Extremität der Massage und Bewegungen gleichsam nicht bedurfte, sondern das Gewünschte viel einfacher und billiger d. h. ohne Zeitverlust für den Arzt und noch dazu mit einer grossen Bequemlichkeit für den Kranken (da derselbe in mehr natürliche Bedingungen versetzt wurde) erreichte.

So verschwand bei den nur in der Schiene allein, bei Befinden des Kranken auf den Füssen, behandelten Brüchen des Unterschenkels, wie aus der Uebersicht zu ersehen ist, eine von Anfang an bestehende starke Anschwellung des Fussgelenkes, so dass die Beweglichkeit desselben bei Eintritt der Fracturverheilung eine vollkommene war. Ebenso kann man auch behaupten, dass die Muskeln beim Eintritte der Verheilung nur um so viel weicher und geringer an Umfang erschienen, als dieses Bein während der Behandlungszeit bei seiner Betheiligung am Gehen weniger arbeitete.

Wenn am Ende schliesslich auch irgend was Massage — ja, und das nur bei bejahrten Subjecten — erforderte, so waren das nur bald hier, bald dort in oder unter der Haut nachgebliebene Reste noch nicht resorbirter Blutergüsse. Die Muskeln wurden nur in Folge fortgesetzten Gehens vollkommen wieder hergestellt.

Diese Art von Durchführung der Sache hatte aber, abgesehen von den schon angeführten Vortheilen, auch noch den, dass die Kranken sich dabei nach Eintritt der Behandlung leichter — gleichsam directer zum Gehen übergehen, während Beispiele von im Bette mit Massage behandelten Fällen anderer Autoren zeigen, dass es nöthig war, solche Kranke gleichsam an das Gehen zu gewöhnen, indem man dieselben zuerst auf Krücken stellte u. s. w.

Es ist natürlich, dass die Dauer der Nachbehandlungsperiode der Kranken nach Eintritt der Verwachsung sich unter den angeführten Bedingungen bedeutend verkürzte. Die Zeit, welche z. B. für die untere Extremität nach den Zahlen von Krause (l. c. Behandlung auf den Füssen im circulären Gypsverbande) und von Gurewitsch (l. c. Behandlung mit Massage) erforderlich war, ist bald der Hälfte der Zeit, welche zur Verheilung des Bruches nöthig war, bald dieser Zeit selbst gleich, bald übertrifft sie dieselbe sogar um die Hälfte. Um wieviel dieselbe bei meinen Kranken kürzer war, ist aus dem eben Gesagten ersichtlich.

Gewiss hätten die Zahlen über die Zeit bis zur völligen Genesung der Kranken im weiten Sinne des Wortes d. h. also bis zur völligen Wiederherstellung der Arbeitsfähigkeit der Extremität, wie wir sie bei Haenel[1]), Jottkowitz[2]), Gallez[3]) und Loew[4]) haben, eine mehr absolute d. h. von der Individualität des den Zustand des Kranken Beurtheilenden unabhängige Bedeutung, leider aber sind sie vielen von uns nicht erreichbar, da sie eine weitere Beobachtung der Kranken, die dabei in von Zeit zu Zeit vom Chirurgen selbst ausgeführten Besichtigungen bestehen soll, erfordern.

---

1) „Ueber Fracturen mit Bezug auf das Unfallversicherungsgesetz", Deutsche Zeitschrift für Chirurgie, Bd. XXXVIII.

2) „Ueber Heilungsresultate von Unterschenkelbrüchen mit Bezug auf das Unfallversicherungsgesetz." Ebendaselbst, Bd. XLII.

3) „Contribution à l'étude des suites des fractures." Bulletin de l'académie royale de médecine de Belgique, IV. Serie, IX, No. 2, 1895.

4) „Ueber Heilungsresultate von Unterschenkelbrüchen mit Bezug auf das Unfallversicherungsgesetz." Deutsche Zeitschrift für Chirurgie, Bd. XLIV.

XII.

Aus dem St. Johanneshospital (Chirurgische Abtheilung, Chefarzt Herr Geheimrath Prof. Dr. Schede) zu Bonn.

Klinische und experimentelle Beiträge zur Frage der peritonealen Adhäsionen nach Laparotomieen.

Habilitationsschrift.

Von

Dr. **Karl Vogel**,
Secundärarzt.

Nachdem die Anti- und Asepsis die postoperativen Todesfälle nach der Laparotomie sehr reducirt haben, wird umsomehr das Augenmerk der Chirurgen auf die anderen Momente gerichtet, die den Heilungsverlauf einer Operation compliciren und den definitiven Erfolg vereiteln können.

Hierher gehören unter Anderem die postoperativen Verwachsungen, die sich zuweilen im Anschluss an eine Bauchoperation ausbilden in der Weise, dass mit irgend einer intraperitoneal durch die Operation gesetzten Verletzung der Serosa, an Stümpfen von exstirpirten Unterleibsorganen, von amputirten Netztheilen, etwa bei Hernien, bei Entfernung von Geschwülsten u. dergl., oder auch nur an der Peritonealnaht der Laparotomiewunde selbst, andere Intestinaltheile verwachsen; hierdurch können zuweilen recht unangenehme Folgeerscheinungen hervorgerufen werden, von leichten vorübergehenden Unpässlichkeiten bis zum vollendeten Ileus.

Die Gefahr, die in dieser Neigung des Peritoneums zu Adhäsionen liegt, wird von verschiedenen Operateuren verschieden hoch veranschlagt. Einzelne halten sie nur für gering, wie Rindfleisch, Sänger, andere wieder für sehr verhängnissvoll. Es giebt sicher Fälle genug, wo solche Adhäsionen bestehen ohne üble Folgen für den Organismus; Sänger (s. unten), Kümmel, Elischer und Andere haben solche beschrieben, Martin erwähnt eine ganze Anzahl von Relaparotomieen aus anderer Ursache, bei denen Adhäsionen ge-

funden wurden, die keine Erscheinungen gemacht hatten. Wenn aber Rindfleisch sagt, die Verklebungen, die er für unvermeidlich hält, schaden nicht, sie seien sogar heilsam, da sie den Darm in seiner Lage fixiren und für Richtigstellung sorgen, und hierin nur ein günstiges Moment für die Heilung erblickt, so möchte ich dem doch entgegenhalten, dass das Richtigste doch wohl stets das den natürlichen Verhältnissen am nächsten kommende ist. Der Darm hat aber von Natur eine ziemlich ausgiebige Beweglichkeit und muss sie für seine Function haben. Wie schädlich diese abnormen Fixirungen des Darmes sein können, geht aus den verschiedenen Publicationen der Literatur hervor, deren Fälle zum Theil überaus traurige Krankheitsbilder entwickeln.

Handelt es sich um räumlich nicht so sehr ausgedehnte Verwachsungen, so sind ja meist die Folgen nicht so deletär; gelingt es nicht auf unblutigem Wege, die Adhäsionen in ihren Folgen unschädlich zu machen, so thut doch meist die Laparotomie ihre Schuldigkeit. Wenn die feinen Stränge getrennt sind, sind meist die Beschwerden definitiv gehoben. Hierhin gehören viele Fälle der Literatur, publicirt durch Kümmel, Stelzner, Heidenhain, Rehn, Obalinsky, Martin, Jahreiss, v. Oettingen, Reich, Lauenstein, Schede, Fritsch u. A.

Hier beobachteten wir einen Fall, in dem einige Tage nach einer Omphalectomie wegen Nabelbruchs Ileus eintrat. Die Laparotomie zeigte eine Dünndarmschlinge in ganz geringer Ausdehnung an der kleinen Bauchnaht adhärent und abgeknickt. Lösung der Adhärenz beseitigte das Uebel. Ein Recidiv hat sich seitdem nicht gezeigt (seit 2 Jahren).

Wesentlich anders ist es, wenn die Adhäsionen flächenförmig sind. Hier ist oft die Trennung nicht vom gewünschten Erfolg begleitet. Ein Recidiv folgt dem anderen und das Ende ist oft ein wenig erfreuliches. —

So mussten wir hier am St. Johanneshospital im Laufe der letzen 5 Jahre mehrere Fälle erleben, in denen der endliche Misserfolg wiederholter Laparotomie darauf beruhte, dass Verwachsungen des Peritoneums, zu deren Lösung die erste Operation unternommen wurde, sich hartnäckig wiederbildeten, immer wieder Ileus hervorriefen und so schliesslich die Lebenskraft erschöpften. Diese Unglücksfälle waren der Grund, weshalb Herr Geheimrath Schede mir empfahl, mich mit dem Gegenstande einmal genauer zu beschäftigen. Ich bin ihm für diese Anregung besonders dankbar, denn in der einschlägigen Literatur fand ich so interessante und vielseitige Angaben,

dass ich weiterhin von selbst dazu gedrängt wurde, näher auf die Sache einzugehen und die Frage der peritonealen Adhäsionen klinisch und experimentell einer genaueren Untersuchung zu unterziehen.

I.

Im klinischen Theil meiner Arbeit werde ich meine Ausführungen an die betreffenden Krankengeschichten anschliessen und lasse dieselben gleich folgen:

1. Friedrich W. aus W. 57 Jahre alt. Ingenieur. Aufgenommen am 2. October 1900.

Anamnese: Patient war früher stets gesund. Im Frühjahr d. J. ist ihm ein Radfahrer mit geringer Vehemenz gegen die rechte Bauchseite gefahren. Zunächst hatte er keine nennenswerthen Beschwerden. Ganz allmählich entwickelten sich dann periodisch auftretende Schmerzen, die sich als ein Gefühl von starker Spannung im Leib mit „Aufbäumen des Darmes" äusserten, worauf dann, meist plötzlich Gase abgingen oder auch Defäcation erfolgte und Patient sofort Linderung hatte. Diese Anfälle sind in letzter Zeit an Häufigkeit und Intensität wesentlich stärker geworden. Der im Anfall trommelförmig aufgetriebene Leib wird bei obiger Erscheinung plötzlich weich und sinkt zusammen. In letzter Zeit bestand im Anfall zuweilen Athemnoth und Herzklopfen. Die Schmerzen waren auf der Höhe des Anfalls stark, werden besonders in die Gegend des Cöcums localisirt und als echtes Leibkneifen beschrieben. Patient hat selbst den Eindruck, als wenn die Eingeweide sich „heftig im Leibe herumwälzten".

Status: Gesund aussehender Mann ohne Besonderheiten der inneren Organe. Leib ziemlich stark aufgetrieben. Die Bauchdecken sind so stark gespannt, dass ohne Narkose nichts durchzutasten ist. Ueber dem Bauch tympanitischer Schall. Kein nachweisbarer Ascites.

In Narkose fühlt man in der Ileocöcalgegend eine deutliche wurstförmige Resistenz, die auf stärkeres Hintasten plötzlich verschwindet. Sonst ist nichts Abnormes zu constatiren.

Diagnose: Behinderung der Darmpassage am Cöcum. Da die Beschwerden immer schlimmer geworden sind, entschliesst Patient sich leicht zur

I. Operation, 10. October: Laparotomie in der Linea alba lateral. dextra. Man kommt sofort auf ziemlich ausgedehnte, theils strang-, theils flächenförmige Verwachsungen der Därme unter sich und mit der vorderen Bauchwand. Trennung derselben theils stumpf, theils scharf. Der Processus vermiformis fällt dabei vor und ist nebst seiner nächsten Umgebung ganz intact.

Uebernähen der Wundflächen mit Peritonenm, soweit es möglich ist und Schluss der Bauchwunde mit Draht-Catgutnaht.

Es eitern drei Silberdrähte heraus, im Uebrigen heilt die Wunde glatt und Patient fühlt sich im Ganzen die erste Zeit über wohl. Stuhl wird am 3. Tage zuerst und dann regelmässig täglich durch Klysmata erzielt Flatus gehen bald nach der Operation ab. Opium wird nicht gegeben.

6. November. Es zeigt sich eine sehr verstärkte Peristaltik, durch die zuerst dünner Stuhl zu Tage gefördert wird. Es werden Opiumsuppositorien verordnet. Die Kolikanfälle mehren sich jedoch, Stuhl tritt nunmehr sehr spärlich auf und vom 12. November ab gar nicht mehr. Der Leib treibt sich wieder auf, wird mässig schmerzhaft. Schall tympanitisch, Kein Ascites. Zuerst tritt zeitweilig Erbrechen auf, vom 14. November ab wird alle Nahrung erbrochen. Laxantien versagen vollkommen, ebenso Darmeingiessungen, auch in Knieellenbogenlage.

16. November. Das Erbrechen ist heute deutlich fäculent. Der bis dahin gute Puls wird frequenter und kleiner, daher II. Operation.

Relaparotomie: Hautschnitt in der alten Narbe. Es finden sich wieder sehr starke Verwachsungen der Därme unter sich in der Umgebung des Colon ascendens und der Därme mit der vorderen Bauchwand und zwar ausgedehnter als zur Zeit der ersten Operation. Nachdem dieselben gelöst sind, entleert sich auf Einlauf recht viel Stuhl. Patient kommt ziemlich schwach ins Bett, erholt sich aber bald. Nach wiederholtem Stuhl und Flatus kein Erbrechen mehr. Der Puls ist noch ziemlich frequent und klein. Am 18. November mittags wird der Leib wieder dicker, es tritt sehr heftiges und häufiges Erbrechen ein von schwarz-grünen Massen (nicht fäculent), Puls 160, klein. Es wird schnell ein Anus praeternaturalis des untersten Dünndarmes in der Laparotomiewunde gemacht (wobei wieder massenhafte Verklebungen constatirt werden). Auf Einlauf in den zuführenden Schenkel des Darmes entleert sich ziemlich viel dünner Stuhl und Gase. Patient kommt gut ins Bett und ist wohl (Puls 140—160), bis zum anderen Morgen, wo er trotz Infusion und Excitantien einem Herzcollaps erliegt. Die Autopsie (nur Bauchsection gestattet) ergiebt zahlreiche peritonitische Verklebungen in der Gegend der Operation. Keine Spur von septischer oder eitriger Peritonitis. Därme im Uebrigen frei, Peritoneum blank. Colon collabirt, Dünndarm mässig gebläht und gefüllt.

Diesen Fall möchte ich als den Typus einer aseptischen, recidivirenden Peritonitis adhaesiva bezeichnen, obgleich das Wort Peritonis eben wegen der absoluten Asepsis des Verlaufs hier wohl wenig passend ist. Der Endeffect ist ein für den Operateur sehr deprimirender. Aus einem minimalen, vom Patienten gar nicht beachteten und beinahe vergessenen Trauma entwickelt sich ein Process, der an Bedeutung einem malignen Tumor nichts nachgiebt und dessen übler Ausgang nie mit einiger Sicherheit wird vermieden werden können, so lange uns die Mittel fehlen, die Recidive, d. h. die Wiederverwachsung der bei der Operation getrennten Peritonealflächen zu vermeiden.

Auf das hohe juristische Interesse, das der Fall vom Standpunkt der Unfallversicherung hat, gehe ich hier nicht ein.

Eine nähere Besprechung folgt später im Zusammenhang. Ich lasse zunächst den zweiten Fall folgen, der, in der Ursache des Leidens von jenem verschieden, einen sehr ähnlichen traurigen Verlauf nahm.

2. Frau D. Sophie aus W., 65 Jahre alt. Aufgenommen 29. März 1900.[1])

Anamnese: Patientin war früher stets gesund, stammt aus gesunder Familie. Vor mehreren Monaten begannen zunächst Verdauungsbeschwerde, sie konnte wiederholt „den Stuhl nicht los werden". Dabei war oft der Leib stark aufgetrieben und Patientin fühlte selbst starkes Kollern und deutete es selbst als Darmbewegungen, die „den Stuhl nicht vorwärts brächten". Mehrfach soll dabei auch in letzter Zeit Erbrechen stattgefunden haben. Es ist aber bisher immer noch nach starker Anstrengung des Darmes und wiederholt auf ärztliche Medication Stuhl erzielt worden. In den letzten Wochen starke Gewichtsabnahme. In den letzten 6 Tagen soll gar kein Stuhl mehr gekommen, ebensowenig Flatus abgegangen sein. Patientin hat dauernd starke Leibschmerzen gehabt und vielfach erbrochen.

Status: Relativ kräftige Frau, Puls 100, recht stark. Mehrfach Erbrechen von leicht fäculentem Geruch. Leib sehr stark tympanitisch aufgetrieben, sodass von einem Durchtasten keine Rede ist.

In Narkose glaubt man in der rechten Bauchseite eine kleine Resistenz zu fühlen.

Da wiederholte Einläufe und Magenausspülung keinen Erfolg haben, der Puls aber am nächsten Tag auf 140 heraufgeht, das Erbrechen fortbesteht und deutlicher fäculent wird, ausserdem Patientin selbst zur Operation drängt, wird 1. April die Laparotomie gemacht, und zwar zunächst in der Linea alba unterhalb des Nabels. Die eingeführte Hand fühlt dann einen etwa faustgrossen, harten, gut verschieblichen, circumscripten Tumor ca. 25 ctm oberhalb der Coecums am Colon ascendens, dieses ringsum einnehmend. Wegen der grossen Spannung der Därme und ziemlicher Schwäche der Patientin wird zunächst ein Anus praeternat. gemacht, indem der zwischen Tumor und Coecum gelegene Colontheil in einen vom oberen Ende des Medianschnittes und seitlich durch die Bauchdecken geführten Querschnitt eingenäht wird (lippenförmige Vereinigung des Peritoneum parietale mit der Haut, dann Einnähen des Darmes und sofortige Eröffnung desselben, nachdem ringsum in die Rinne zwischen Darm und Haut ein Jodoformgazestreifen befestigt ist). Zunähen der Medianwunde und des medianen Theiles des Querschnittes durch die hier üblichen Silberdrahtknopfnähte (Haut mit Catgut.) Es entleert sich sehr viel dünnflüssiger Stuhl und Flatus. Die Nähte heilen reactionslos, jedoch tritt durch den stets fliessenden Dünndarmstuhl ein sehr hartnäckiges Eczem der Haut in der Umgebung des künstlichen Afters auf, das eine Zeit lang allen Mitteln trotzt und die Veranlassung ist, weshalb die natürlich dringend erwünschte Relaparotomie zur Entfernung des Tumors immer wieder hinausgeschoben wird. Patientin erholt sich während dessen sehr gut und nimmt 20 Pfund an Gewicht zu bis zum 29. Mai, wo endlich die Haut soweit hergestellt ist, dass die Operation gemacht werden kann.

II. Operation: Längsschnitt in der Linea alba lateralis dextra und Umschneiden des vorher prophylactisch zugenähten Anus praeternat.

---

1) In diesem Fall habe ich, in Vertretung des erkrankten Herrn Geheimrath Schede die verschiedenen Operationen ausser der letzten selbst vorgenommen.

Der Tumor fällt sofort vor und zeigt sich nur sehr wenig vergrössert gegen früher und leicht zu isolieren. In der Umgebung des Tumors und besonders des Anus praeternat. zahlreiche peritonitische Adhäsionen der Darmschlingen, die zum Theil leicht getrennt, zum Theil belassen werden. Darauf wird der Anfangstheil des Dickdarms so resecirt, dass Cöcum, Anus praeternat. und Tumor wegfallen und das Ende des Ileums mit dem Colon ascendens vereinigt wird. Diese Vereinigung geschieht nach vorheriger Naht des Mesenterimus durch directes Vernähen der beiden Stümpfe, die fast von gleichem Caliber sind (Colon ascendens sehr collabirt), mit circulärer fortlaufender Catgutschleimhautnaht, dann circuläre fortlaufende Catgut-Serosamuscularis-Naht und darüber geknöpfte Seidennähte (Lembert). Naht der Bauchdecken mit Silberdraht. Patientin übersteht die Narkose recht gut. Kein Opium. In den ersten Tagen spontan sehr viel Stuhl, der zuerst Leibschmerzen macht. Leichte Temperatursteigerung geht bald zur Norm zurück.

18. Juni. Patientin verlässt das Bett. Körpergewicht und Kräfte nehmen beständig zu.

9. Juli. Patientin wird geheilt entlassen.

Pathol.-anat. Diagnose des Tumors (Path. Institut der Universität). Cylinderzellencarcinom.

(Befund: Von der Mucosa ausgehend Drüsenschläuche und Hohlräume, ausgekleidet mit cylindrischem Epithel. Die gewucherten Drüsen durchsetzen die Submucosa in ganzer Ausdehnung.)

1. October 1900. Wiederaufnahme: Patientin giebt an, sie habe bis vor 14 Tagen guten Stuhl gehabt, zuweilen allerdings erst auf leichte Nachhülfe. Im Uebrigen habe sie sich wohl befunden und sei ihrer Beschäftigung nachgegangen. Seit 14 Tagen jedoch sei der Leib wieder dicker, zuerst sei noch Stuhl gekommen, seit 8 Tagen aber nicht mehr. In dieser Zeit hat sie dasselbe Arbeiten im Leib gehabt wie vor der I. Operation und auch kürzlich mehreremal erbrochen.

Status: Kräftezustand ziemlich gut, Puls voll. Leib recht stark aufgetrieben, nicht besonders schmerzhaft. Erbrechen deutlich fäculent. Flatus gehen zuweilen noch ab und zunächst auf hohe Einläufe (in Knieellenbogenlage gemacht) auch Stuhl. Nach mehreren Tagen jedoch nehmen die Kräfte ab, der Puls wird frequenter und kleiner, Stuhl und Flatus sind nicht mehr zu erzielen und der Leib wird immer gespannter, das Kothbrechen setzt mit erneuter Gewalt ein. Daher Relaparotomie (III. Operation). 5. October 1900 unter der Diagnose „Abknickung des Darmes durch Adhäsionen", da ein Recidiv des Carcinoms uns bei der Kürze der Zeit, dem früher ja beobachteten sehr langsamen Wachsthum des Tumors und der Möglichkeit, ihn bei der II. Operation sehr gut radical zu entfernen, unwahrscheinlich schien. — Incision in der Linea alba. Nur einige ganz leichte dünne strangförmige Adhärenzen zwischen Bauchinhalt und alter Naht. Ungefähr in der Mitte, etwas mehr nach der rechten Bauchseite liegt ein Conglomerat, gebildet von Dünndarmschlingen und dem herabgezerrten Colon transversum resp. ascendens, die fest untereinander verbunden sind. In diesen Adhäsionen ist ein solider Strang zu unterscheiden, der eine Dünndarmschlinge strangulirt. Oberhalb dieses Verschlusses ist der Darm stark gebläht, unterhalb

collabirt. Dieser Strang und noch einige andere Adhäsionen werden soweit als möglich gelöst, wobei der strangulirte Darm sich aufrichtet und als gut functionsfähig erweist. Dann Naht der Bauchwunde. Patientin kommt sehr collabirt zu Bett und stirbt am nächsten Tag trotz Infusion und sonstiger Analeptica im Collaps. Kein Erbrechen nach der Operation, aber auch kein Stuhl. Der Leib war jedoch weicher, und zahlreiche Flatus waren abgegangen.

Die Section ergiebt noch zahlreiche alte flächenhafte Darmadhäsionen im Bauche.

Keine Peritonitis. Keine Spur von Recidiv des Tumors. Starke Herzverfettung.

Todesursache: Herzcollaps.

Der Fall ist sehr ähnlich dem ersten. Dort sind die ersten Adhäsionen durch ein Trauma, hier durch einen malignen Darmtumor resp. die durch diesen nothwendig werdende Anlegung eines Anus praeternat. hervorgerufen. Bis dahin sind die Fälle verschieden, dann ist der weitere Verlauf der nämliche. Lösung der Adhäsionen, dann eine Zeit lang Wohlbefinden, dann Recidiv der Adhäsionen, Relaparotomie, später Tod an Collaps, hervorgerufen durch wiederholte Operation.

Diesem Fall 2 sehr ähnlich ist Fall 3, der deshalb gleich angereiht werden möge.

3. Friedrich G., Kaufmann aus M., 60 Jahre alt. Aufgenommen 21. März 1901.

Anamnese: Patient stammt aus gesunder Familie und war selbst stets gesund, angeblich bis vor 13 Tagen. Damals begann plötzlich, ohne erkennbare Ursache Stuhlverhaltung, die bis heute noch anhält. Vom Hausarzte sind Abführmittel (Ricinus, Ol. croton. etc.) und verschiedene Einläufe versucht worden, ohne jeden Erfolg. Weder Stuhl noch Flatus gingen ab. Eigentliche Schmerzen hat Patient nie gehabt, auch keine wesentliche Peristaltik. Niemals Blutabgang per anum. Er hat in der kritischen Zeit beinahe nichts gegessen und fühlt sich recht matt. In den letzten Tagen mehrfaches Erbrechen, aber nach Angabe des Arztes nicht kothig. Gewichtsabnahme soll in den letzten 13 Tagen recht bedeutend sein, bis dahin war sie nicht auffallend.

Status: Relativ recht rüstiger Mann, geht aufrecht und kräftig im Zimmer herum. Puls 80, recht voll. Gesichtsausdruck ruhig. Der Leib ist sehr stark aufgetrieben und prall, Schall tympanitisch. Das Colon transversum und descend. heben sich deutlich durch die Bauchdecken ab. Zunächst kein Erbrechen, aber öfters Aufstossen. Per rectum nichts zu fühlen.

Diagnose: Darmverschluss in der Gegend des unteren Colon descendens. Wiederholte Versuche einer Mastdarmirrigation mit Hilfe eines Schlundrohrs in Kniecllenbogenlage führen nicht zum Ziele, Magenspülung ebensowenig. Daher auf Wunsch des Patienten selbst

I. Operation: Laparotomie in der Linea alba lateral. sinistra. Es

drängt sich nach Eröffnung des Bauches sofort mit grosser Gewalt das Colon vor. Dasselbe ist ad maximum gebläht, sodass stellenweise die Taenien längs auseinander gerissen sind. Da ein Aufsuchen des Hindernisses unter diesen Verhältnissen schwer angeht, wird zunächst ein Anus praeternat. an dem vorfallenden Colon gemacht. Um die Schlinge einnähen zu können, muss zuerst durch Punction eine Menge Gas entleert werden, da die maximale Dehnung der geblähten Schlinge die Wand so verdünnt, dass beim Versuch zu nähen, die Nadel sofort ins Darmlumen durchdringt.

Anlegen des Anus praeternat. in gewöhnlicher Weise und sofortige Incision des Darmes. Es entleeren sich grosse Mengen Gas und breiigen Kothes. Patient übersteht die Operation gut und fühlt sich sehr erleichtert. Die andauernde Entleerung sehr reichlicher breiiger Stuhlmassen hält mehrere Tage an. Der Stuhl wird allmählich weich. In der Umgebung des Anus praeternat. stossen sich geringe Mengen von Unterhautfettgewebe gangränös ab, dann erfolgt glatte Verheilung. Nachdem Patient sich genügend erholt hat, erfolgt am 2. Mai die

II. Operation.

Laparotomie in der Linea alba. Nach Durchtrennung ziemlich reichlicher Verwachsungen der Därme unter sich in der Umgebung des Anus praeternat. und solcher der übrigen Därme mit der Flexur in der Umgebung des Tumors gelangt man auf den Letzteren, der oberhalb des Promontoriums liegt, hart und circumscript sich präsentirt und in seiner Lage soweit fixirt ist durch Adhäsionen, dass es nur durch Trennung der Letzteren und in Beckenhochlagerung gelingt, ihn hervorzuholen. Der Tumor umfasst circulär die Flexur in Gestalt eines ca. 1 Zoll breiten Ringes, der das Lumen vollkommen verlegt. Resection des erkrankten Darmtheiles im Gesunden (das proximale und distale Darmende haben jetzt wieder annähernd dasselbe Kaliber) in typischer Weise; Vernähen des Mesenteriums und möglichstes Uebernähen der durch Trennung der Adhäsionen geschaffenen peritonealen Wundflächen. Reposition der Intestina und Naht der Bauchwunde mit Silberdraht Catgut. Patient fühlt sich zunächst wohl. Der Anus praeternat. functionirt weiter. Nach 8 Tagen zeigt sich unter leichtem Fieber eine Eiterung der Wunde zwischen Haut und Fascie. Die Hautwunde wird wieder geöffnet und ein Tampon eingelegt. Dann secundäre Ausheilung der Wunde, nachdem 2 Silberdrähte herausgeeitert sind. Anfang Juni ist die Wunde heil; Patient hat sich sehr gut erholt. Es wird nun durch ein Schlundrohr Wasser in den Anus naturalis eingeführt; dasselbe kommt glatt zum Anus praeternat. wieder heraus. Daher

III. Operation.

Schluss des Anus praeternaturalis. Circumcision bis auf das Peritoneum. Anfrischen der Wundränder des Darmes und Naht des Letzteren. Dieser Schluss des Darmes geschieht zum Zweck sicherer Asepsis, bevor die peritonealen Adhäsionen, die den Darm an der Bauchwand fixiren, getrennt worden sind. Dann gründliche Desinfection des noch in der Bauchwunde adhärenten, aber jetzt in sich geschlossenen Darmtheils, Trennung der Adhäsionen und Reposition des Darmes. Der untersuchende Finger fühlt, dass mehrere Dünndarmschlingen mit der medialen La-

parotomiewunde verwachsen sind, was jedoch, da es offenbar keine Störungen gemacht hat, ignorirt wird.

Die Stelle an der Flexur, wo der Tumor entfernt worden ist, ist ebenfalls von einem Conglomerat verwachsener Darmschlingen umgeben, auf deren Befreiung ebenfalls verzichtet wird. — Bauchnaht. Die drei ersten Tage relatives Wohlbefinden. Häufiges Aufstossen, sehr trockene und belegte Zunge und Uebelkeit sind die einzigen Beschwerden des Patienten und werden auf die Narkose geschoben. Kein Wundschmerz. Am 3. Tage fängt Patient an zu erbrechen, sehr häufiger Singultus tritt auf; der Leib treibt sich etwas auf. Stuhl ist durch interne Mittel (die allerdings meist erbrochen werden) und Klysmata nicht zu erzielen, ebensowenig sind seit der Operation Flatus abgegangen. Am 5. Tage erfolgt auf Atropin (subcutan 3 × je 1 mg) und folgendes Glycerin-Klysma etwas Stuhl, jedoch keine Winde. Kleine Mengen geballten Stuhles werden in den nächsten 24 Stunden wiederholt durch hohe Glycerineinläufe erzielt. Das am 3. Tage bestehende leichte Fieber geht bis zum 5. wieder zurück, steigt am 6. wieder an. Zu dieser Zeit wird das Erbrechen stärker, aber nicht kothig, der Puls schneller und kleiner, daher am 19. Juni IV. Operation:

Wiedereröffnen der Anus praeternaturalis. Die Därme sind nicht sehr hochgradig aufgetrieben, das Colon desc. ist mit aufgetrieben bis zu dem oben erwähnten an der Resectionsstelle der Flexur befindlichen Conglomerat von Darmschlingen, in die es sich verliert. Anderweitige Verwachsungen oder irgend welche peritonitische Veränderungen sind bei einer mit Rücksicht auf die grosse Schwäche des Patienten allerdings oberflächlichen Untersuchung nicht zu finden. Der Anus praeternat. wird genau in der alten Weise und an der alten Stelle wiederhergestellt und der Darm sofort eröffnet. Dabei wird genau dieselbe Stelle des Colon desc. wieder getroffen, die vor 6 Tagen erst geschlossen ist. dieselbe ist ganz ideal verheilt. Stuhl und Flatus gehen in mässiger Menge ab. Patient fühlt sich subjectiv wohl, doch hebt sich der Puls nur ganz vorübergehend; gegen Abend wieder Collaps, dem Patient trotz Infusion und anderen Excitantien 20 Stunden nach der letzten Operation erliegt.

Die Section wurde leider nur in Gestalt einer Wiedereröffnung der Bauchwunde gestattet und ergab Folgendes: Einige Dünndarmschlingen ganz oberflächlich an der medianen Laparotomiewunde adhärent. In der linken Unterbauchgegend das mehrfach erwähnte Convolut von sehr fest untereinander verwachsenen Darmschlingen. In dasselbe geht das mässig geblähte Colon descendens hinein; der unterhalb freiwerdende Mastdarm ist leer und collabirt. Eine deutliche Isolirung der Flexur aus den sehr festen Adhärenzen ist unmöglich. Der Anus praeternaturalis ist sehr glatt eingeheilt. Nach unten und innen vom Anus praeternat. findet sich ein zweites Packet von unter sich und mit der Bauchwand zusammengebackenen Darmschlingen, mit dem obigen nicht continuirlich zusammenhängend; die Schlingen sind hier nicht fest verwachsen, sondern nur fibrinös verklebt, lassen sich leicht lösen und schliessen in ihrer Mitte einen kleinen haselnussgrossen Abscess von rahmigem, nicht stinkendem Eiter ein. Das übrige Peritoneum ist blank und sieht gesund aus.

Pathol.-anat. Diagnose des Tumors (path. Institut der Universität): Cylinderzellencarcinom. Mikroskopischer Befund: Zahlreiche, der Schleimhaut und Musculatur des Darmes durchsetzende Nester und Stränge von Cylinderepithelzellen.

Der Fall ist wegen des bei der Section gefundenen kleinen peritonischen Abscesses nicht ganz rein. Ob dieser Abscess vor oder nach dem Schlusse des Anus praeternaturalis oder erst nach seiner abermaligen Anlegung entstanden ist und daher die jetzt auftretenden Ileuserscheinungen mitverschuldet hat, wird schwer mit Sicherheit zu entscheiden sein. Der Umstand, dass beim Schluss des Anus praeternaturalis das freie Peritoneum erst eröffnet wurde, nachdem die Darmwunde vollkommen geschlossen war und eine gründliche Redesinfection sowohl des Operationsfeldes, als der Instrumente und Hände stattgefunden hatte, macht mir diese Annahme unwahrscheinlich. Dazu kommt, dass wir bei der Wiederanlegung des Anus praeternaturalis am Tage vor dem Tode von Peritonitis nichts fanden, trotzdem wir natürlich durch den Zustand des Patienten auf die Möglichkeit der Annahme einer solchen hingedrängt wurden und in Folge dessen in der Bauchhöhle uns darnach umsahen. Letzteres geschah allerdings, wie schon bemerkt, wegen der Collapses nur oberflächlich, aber ich glaube doch bei der Localisation des Abscesses so nahe am Anus praeternaturalis hätten wir ihn finden müssen, wenn er vorhanden gewesen wäre. Ich glaube eher, der Abscess ist erst durch die allerletzte Operation entstanden, besonders auch, da die Verklebungen der Därme in seiner Umgebung nur recht lose waren. Einen Obturationsileus können diese keinesfalls verursacht haben; der Abscess kann höchstens durch Darmlähmung sich an dem Hervorrufen der Ileuserscheinungen betheiligt haben.

Viel näher liegt es meines Erachtens, in diesem Krankheitsbilde ein Analogen von Fall 2 zu sehen, wo ganz dieselben Erscheinungen, auch nach Resectio coli, Trennung von Verwachsungen, Anlage und Schluss eines Anus praeternaturalis auftraten und durch Collaps zum Tode führten, ohne dass eine Spur von Peritonitis vorhanden gewesen wäre.

Das Colon desc. ging in unserem Fall 3 ziemlich prall aufgetrieben in ein unterhalb an der Stelle, wo die Resection und Auslösung des Tumors aus seinen Verwachsungen geschehen war, gelegenes sehr fest verwachsenes Packet von Darmschlingen über, peripher von diesem Packet kommt der leere Mastdarm zum Vorschein: was liegt da näher, als hier eine durch recidivirende Adhäsionen bedingte Abknickung resp. Strangulation des betr. Darms anzunehmen, die zu wiederholtem Ileus und endlich zum Collapstode

führt? Wer derartige Krankheitsbilder wiederholt gesehen hat, wie ich sie in den beiden vorhergehenden Krankengeschichten und einigen noch folgenden schildere, braucht meines Erachtens seinem Urtheil keinen Zwang anzuthun, um hier dem kleinen peritonitischen Abscess nur eine Nebenrolle zuzutheilen in Bezug auf den Punkt, auf den es für diese meine Besprechung ankommt, nämlich den Ileus in Folge von recidivirenden peritonitischen Verwachsungen. Damit soll natürlich nicht gesagt werden, dass der Abscess nicht, wenn der Patient dem wiederholten Ileus und den öfteren Operationen nicht erlegen wäre, sehr hätte in den Vordergrund treten und selbständig das Leben hätte vernichten können.

Ich möchte bei diesem Fall noch betonen, dass leider das Durchspülen des peripheren Darmtheils vom Anus praeternaturalis zum Anus naturalis zur Feststellung der Durchgängigkeit dieser Passage nur von unten nach oben, nicht in centrifugaler Richtung gemacht wurde. Möglicherweise hätte letzterer Versuch versagt und hätte vom Schluss des Anus praeternat. abgehalten. Es ist ja möglich, dass eine abgeknickte Darmschlinge von der einen Seite durchgängig ist, von der anderen aber nicht.

Eine weitere Krankengeschichte zeigt ebenfalls dasselbe Bild des wiederholten Ileus in Folge recidivirender Verwachsungen, nur mit dem Unterschiede, dass hier die primäre Ursache der Letzteren weder Trauma noch Tumor, sondern Entzündungs-, resp. Geschwürsprocesse, theils alte, theils neue, der Darmschleimhaut waren.

4. Christine F., 22 Jahre alt, ledig, aus K. aufgenommen den 7. October 1897.

Anamnese: Patientin hat früher Gelenkrheumatismus und „Lungenkatarrh" gehabt, von einem Darm- oder Unterleibsleiden weiss weder die Patientin selbst, noch die sie begleitende Mutter etwas. Keinerlei Heredität. Seit 1½ Jahren schon leidet Patientin an öfterem Erbrechen, das periodisch auftritt, die letzten Monate aber keine Pausen mehr gemacht hat. Ebensolange besteht öfteres heftiges Kollern im Leib. Beides soll von der Nahrungsaufnahme unabhängig sein. Der Stuhl ist leicht verstopft, der Appetit sehr wechselnd. Seit drei Wochen sehr viel Aufstossen. Erbrechen und Aufstossen von nicht näher zu beschreibendem „üblen" Geschmack.

Seit 8—9 Wochen bestehen fast andauernd Schmerzen diffus im ganzen Leib, in der rechten Unterleibsseite oft stärker als in den übrigen Partieen. Patientin will in den letzten 3 Wochen 25 Pfd. abgenommen haben. Periode fehlt seit 6 Wochen. Patientin war die letzten 8 Tage in der hiesigen med. Klinik.

Status: Ziemlich gut genährtes, kräftig gebautes Mädchen. Hautfarbe normal, an inneren Organen keine deutlichen Veränderungen. Leib ziemlich prall, aber nicht gerade aufgetrieben. Puls mässig kräftig.

Am Tage nach der Aufnahme ins Krankenhaus, den 8. October, beginnt Patientin heftig zu erbrechen, verschiedene interne Mittel werden vergebens angewandt. Gegen 1/2 12 Uhr Nachts werden deutlich Kothmassen erbrochen, in denen sich viele Orangen- und Kirschkerne befinden, obgleich Patientin fest behauptet, seit mindestens einem Jahr keine dieser Früchte gegessen zu haben. Der Puls ist klein. Daher I. Operation Nachts 2 Uhr:

Incision in der Ileocöcalgegend, wo Patientin über Schmerzen klagt. Die Därme sind hier theilweise straff gespannt. Lippenförmiges Annähen des Peritoneum parietale an die Bauchhaut. Es liegen in der Wunde eine schlaffe und leere Schlinge des Colon und eine prall gespannte und mit auffallend dicker Muscularis versehene Schlinge des Ileums vor. Letztere wird eingenäht und eröffnet und entleert Flatus und dünnen Koth in ziemlicher Menge. Wegen des hochgradigen Collapses der Patientin bleibt keine Zeit, sich nach dem Hinderniss der Kothpassage umzusehen. Nasser Verband. — Zweistündlich eine Kampherspritze und ebenso oft ein Nährklystir (150 ccm Milch, 2 Esslöffel Portwein, ein Eigelb und etwas Somatose). Der Puls bessert sich etwas.

10. October. Patienten ist sehr schwach, Puls 160, sehr klein; Infusion subcutan von 1500 ccm phys. Kochsalzlösung, Kampher und Klysmata wie oben. Trinken von Cognac und Wasser.

Der Anus praeternat. entleert bis Mittag schwarzes Blut in ziemlicher Menge, dann normalen Dünndarmkoth. Gegen Abend hebt sich der Puls, die Patientin wird ruhig. Die Nacht verläuft gut und von da ab fühlt sich Patientin wohl. Puls kräftig, 80—96. Der dünne Koth reizt die Haut sehr stark. Stopfende Mittel (Catechu, Tannalbin etc.) haben keinen besonderen Einfluss.

Bis Anfang November hat Patientin sich soweit erholt, dass zur Aufsuchung des Darmhindernisses geschritten werden kann in einer II. Operation:

Der Anus praeternat. wird elliptisch umschnitten und der Schnitt nach oben und unten verlängert. Vorziehen des Darmes. Das ca. 20—30 cm unterhalb des künstlichen Afters liegende Cöcum ist ziemlich fest in Adhäsionen eingebacken und fühlt sich tumorartig an. Lösung der Ersteren und Vorholen des Cöcums. Der in dasselbe mündende Theil des Ileums ist von demselben Caliber wie das Colon ascendens. Das Cöcum wird durch Abbinden des zu- und abführenden Darms isolirt und resecirt, die freien Enden werden vereinigt durch fortlaufende Wandcatgutnaht und Lembert'sche Naht. Dann wird in derselben Weise der Anus praeternat. resecirt und die Stümpfe vereinigt. Das Mesenterium wird sorgfältig vernäht. Die Muscularis des den Anus praeternat. enthaltenden Darmtheils ist so stark verdickt, dass bei der Lembert'schen Naht die Befürchtung nahe liegt, eine Structur zu machen. Versenkung des Darmes und Schluss der Bauchdecken durch versenkte Silberknopfnähte in gewöhnlicher Weise.

Das exstirpirte Cöcum zeigte starke Schrumpfung und Verengerung des Lumens an der Klappe, ferner Narben von alten Ulcera und ausserdem mehre frische Ulcerationen der Schleimhaut. Das ganze Aussehen des Cöcums machte eine alte symptomlos verlaufene Typhlitis wahr-

scheinlich. Puls nach der Operation 132, mässig kräftig; ziemlich unangenehmes Aufstossen, 1 Mal Erbrechen (Narkose). Leib sehr gespannt. Kein Stuhl und Flatus.

9. November. Mittags starke Schmerzen im Leib, starker Meteorismus, Temperatur 38,5°. Daher III. Operation: Eröffnen eines Theiles der Bauchwunde. Der Darm ist in mehreren Schlingen, in der Gegend, wo früher das Cöcum in Verwachsungen eingebettet lag, adhärent und zeigt eine dadurch bedingte ca. 10 cm oberhalb des früheren Anus praeternat. gelegene Abknickung. Diese Darmpartie wird herausgelagert, mit einigen Nähten in die Bauchwunde befestigt und eine Fistel angelegt, in die ein Gummidrain eingelegt wird in einer Rinne nach Art der Witzel'schen Gastrostomierinne. Dieses Rohr wird anderen Tags durch ein stärkeres, fingerdickes ersetzt, das bis durch die stricturirt gewesene Stelle nach oben eingeführt wird. Darauf gehen Gase und dünner Stuhl gut ab, das Allgemeinbefinden wird besser. Puls 120, kräftig.

Bis zum 11. November noch regelmässig dreistündlich Injectionen von Kampher und Nährklystire, dann allmähliche Ernährung per os mit kräftiger zunächst flüssiger Nahrung. Am 12. November gehen reichlich Gase per anum ab.

Am 28. November wird das Gummirohr entfernt und die Darmöffnung zugenäht. Jedoch hält die Naht nicht, mehrfache Versuche, sie zu erneuern, misslingen stets, indem bald nachher unter heftiger schmerzhafter Peristaltik dünner Stuhl sich durchpresst und fontainenartig vorschiesst. Am 29. November Schmerzen und Peristaltik besonders heftig. Der Versuch, die Bauchwunde durch Pflaster zusammenzuziehen und dadurch den Darm in die Tiefe zu versenken, misslingt ebenfalls; der Stuhl presst sich massenhaft durch, daher wird auf den 4. December die IV. Operation angesetzt zum Zweck der Resection des vorgelagerten Dünndarmtheils. Hierauf hat sich plötzlich die Schlinge von selbst so sehr retrahirt, dass von einer Eröffnung des Bauches Abstand genommen wird und statt der Resection die Darmfistelränder angefrischt und vernäht werden und darüber die Wundränder der Bauchwand durch Silberdrahtnähte zum Schluss gebracht werden. Abends jedoch tritt schon wieder Stuhl aus, die Drähte werden daher entfernt und am 7. December in einer V. Operation die Resection des Darmes definitiv vorgenommen:

Umschneiden der Bauchwunde bis in die Bauchhöhle, Vorziehen des Darmes unter Trennung mehrfacher Adhäsionen; nach der Bauchwand oberhalb der Wunde ziehen zwei fingerdicke Stränge, die durchschnitten werden. Theilweise Lösung der oben erwähnten Adhäsionen im alten Lager des Cöcums.

Da die Nachbarschaft der Fistel sehr morsch ist, müssen 20 cm Darm resecirt werden. Dabei zeigt sich die interessante Thatsache, dass die obenerwähnte, bei der dritten Operation beseitigte Abknickung des Ileums nicht das einzige Hinderniss für die Kothpassage war, denn 2 cm distal von der Fistel springt ein fast fingerdinger Querwulst circulär in das Darmlumen hinein vor und verschliesst dasselbe fast vollkommen. Es ist die Stelle der früheren Darmnaht bei Resection des ersten Anus praeternat. — Darmnaht nach Lembert; Naht des Mesenteriums; —

Bauchnaht mit Silberdraht. In den unteren Wundwinkeln wird ein kleiner Tampon eingelegt.

Am Tage nach der Operation Herausnehmen des Drahtes. Patientin befindet sich wohl, bekommt nach drei Tagen auf Klysma Stuhl. Die Wundheilung verläuft normal ausser einem kleinen subcutanen Nahtabscess, der gespalten wird und secundär ausheilt. Allmähliche Zunahme der Kräfte. Der Darm ist etwas träge, durch Einläufe, später Aloëpillen ist jedoch regelmässig Stuhl zu erreichen.

Mitte Januar 1898 wird Patientin geheilt entlassen.

Nach ca. 3 monatlichem Wohlbefinden wurde zu Hause allmählich die Verstopfung hartnäckiger, zeitweilig trat wieder Erbrechen und aufgetriebener Leib hinzu und Ende April 1898 ist Patientin einem erneuten Ileusanfall, bei dem offenbar operative Hilfe nicht früh genug zugezogen wurde, erlegen. Eine Section ist leider nicht gemacht worden.

Also auch hier das typische Krankheitsbild des wiederholten Ileus durch recidivirende peritoneale Adhäsionen, hier primär bedingt durch intraintestinale Geschwürsprocesse, ein Bild, wie es bei jeder Typhlitis resp. Appendicitis chronica zu beobachten ist. Dass durch die Adhäsionen zugleich mit den Narben der Darmwand selbst eine Verlegung des Darmlumens stattfand, ist eine Besonderheit unseres Falles, wie sie im Verhältniss zu der grossen Zahl von typhlitischen und sonstigen geschwürigen Darmprocessen mit Narben im Gefolge ja glücklicherweise selten vorkommt.

Der Verschluss nöthigte zur Trennung der Adhäsionen neben der Resection des erkrankten Darmtheils. Die Trennung schuf frische peritoneale Wundflächen, die durch Wiederverwachsung den endlichen üblen Ausgang herbeiführten. Denn es ist doch im höchsten Grade als wahrscheinlich anzunehmen, wenn leider die Bestätigung durch die Autopsie auch fehlt, dass das Recidiv des Ileus, dem die Kranke zu Hause erlag, auf neuerliche Wiederverwachsungen der Därme zurückzuführen ist. Das andere Hinderniss, das die Kothpassage zum Dickdarm hin nach der IV. Operation hinderte und die Versuche die hierbei hergestellte Darmfistel zu schliessen, vereitelte, der circulär von der Wand her und Lumen vorspringende Wulst, wurde ja durch Einbegrifen desselben in die Resection bei der V. Operation beseitigt. Die Bildung dieses Wulstes ist interessant. Sie zeigt, dass man bei stark verdickten Darmwänden mit dem Einstülpen derselben durch die Lembert'schen Nähte vorsichtig sein soll. Die Befürchtung, die wir schon in dieser Richtung bei Herstellung des Verschlusses des Anus praeternat. (s. oben II. Operation) hegten, hatte sich leider erfüllt.[1])

1) Herr Geheimrath Schede pflegt bei Darmresectionen nach der Naht stets die Durchgängigkeit des Nahtringes mit zwei Fingern zu prüfen. Dies war auch hier geschehen und dabei ein offenes Lumen, wenn auch recht eng, con-

Dass vor Anlegung der Darmfistel (III. Operation) der durch den Wulst bedingte Darmverschluss ein absoluter war, ist nicht wahrscheinlich. Der absolute Verschluss war behoben, nachdem die durch Adhärenzen abgeknickte Schlinge, die höher lag als der Wulst, angeheftet und eröffnet war. Diese Abknickung war hier also die Ursache des Verschlusses gewesen. Bis dahin war wahrscheinlich die Strictur an dem Darmwulst nicht so hochgradig gewesen, als sie sich nachher bei der Resection präsentirte, nachdem der Darmtheil, der sie enthielt, eine Zeitlang der Stuhlpassage nicht gedient hatte und infolgedessen in toto collabirt war.[1])

Diesen vier Krankengeschichten mit traurigem Ausgang kann ich nur eine einzige entgegenstellen, in der wir der Neigung der peritonealen Verwachsungen zu Recidiven Herr geworden sind und der Patientin die volle Gesundheit haben wiedergeben können:

5. Eva H., 28 Jahre alt, ledig, aus E., wurde aufgenommen am 20. Februar 1898.

Anamnese: Patientin leidet seit 14 Jahren an Morb. Basedowii. Im vorigen Herbst wurde sie hier strumectomirt (Entfernung der hypertrophischen Schilddrüse mit Ausnahme der beiden seitlichen Oberhörner). Ziemlich glatte Heilung. Seitdem hat sich die vorher sehr hochgradige Nervosität der Patientin wesentlich gebessert, der früher frequente Puls (220 pro Min.) ist auf 70—80 zurückgegangen; nur die Prominenz der Bulbi ist ziemlich in der alten Stärke bestehen geblieben.

Patientin hat ihr ganzes Leben hindurch an Verstopfung gelitten, ebenso schon früher öfter an anfallsweise auftretenden Schmerzen in der rechten Nierengegend und vom Arzte ist hier eine Wanderniere constatirt worden. Diese Schmerzanfälle sind in letzter Zeit häufiger und heftiger geworden, haben sich zu richtigen Nierenkoliken gesteigert. Während dieser Anfälle ist wiederholt die rechte Niere vergrössert und descendirt constatirt worden.

Status: Die rechte Niere ist vorn unter den Bauchdecken deutlich zu fühlen, etwa handbreit tiefer als normal stehend und leicht manuell zurückschiebbar.

Operation: Senkrechter Schnitt am äusseren Rande der langen Rückenmuskeln vom Rippenbogen abwärts. Vordringen praeparando bis auf die Fettkapsel. Diese wird stumpf gespalten. Das Peritoneum wird sichtbar und uneröffnet etwas nach vorn zurückgeschoben. Die Niere

statirt worden. Vielleicht ist zu der an sich schon starken Wandverdickung noch eine spätere Schwellung hinzugekommen.

1) Eine ähnliche Erscheinung zeigte sich bei meinem Patienten der Chirurg. Universitätsklinik hierselbst, bei dem wegen incarcerirter Hernie die primäre Darmresection gemacht war. Patient bekam starken Meteorismus, Stuhl war nicht zu erzielen und nach 2 Tagen trat der Tod ein. Die Section zeigte an der Resectionsstelle eine äusserlich sichtbare Verengerung; oberhalb derselben ist der Darm aufgetrieben, unterhalb collabirt. Die Nahtstelle wirkt klappenartig, so dass Wasser peripherwärts nicht durchgeht, centralwärts dagegen frei abfliesst.

lässt sich dann von vorn her an die normale Stelle heraufdrücken, wo sie durch drei Seidennähte (durch die Bauchdecken und die Substanz der Niere greifend, aussen auf einem Gazebausch geknüpft) befestigt wird. Beuteltamponade des alten Lagers. Verband.

Die Wunde heilt glatt und Patientin wird entlassen.

Patientin fühlt sich darauf zunächst recht wohl, im Lauf des Sommers 1898 jedoch stellen sich allmählich Schmerzen in der Blinddarmgegend ein, die langsam zunehmen und bis Ende October sehr heftig werden, sodass Patientin sich wieder in's Hospital aufnehmen lässt. Die Stuhlverstopfung ist dauernd sehr stark. Ausser all diesen Leiden hat Patientin auch seit Langem Hämorrhoiden, die in letzter Zeit öfter zu Blutungen Veranlassung gaben.

Status: Mässig ausgedehnte Resistenz und Dämpfung in der Blinddarmgegend. Ebenda ziemlich heftiger Druckschmerz. Kein Fieber. Die Lumbalwunde ist prompt geheilt. Von der Niere bei vorsichtigem Tasten nichts zu fühlen.

II. Operation: Hautschnitt in der Linea alba lateralis dextra. Im Bauchraum zeigen sich ziemlich ausgedehnte feste Verwachsungen der Darmschlingen untereinander und mit dem Peritoneum parietale. Dieselben werden mit der Scheere getrennt. Der bald zum Vorschein kommende Proc. vermiformis ist sehr lang, sonst aber normal. Amputation desselben in typischer Weise. (Cirkelförmiger Schnitt durch das Peritoneum ca. 1 cm von der Einmündung, Zurückpräpariren der Peritonealmanschette 1 cm weit, Zubinden des Processus im Winkel der Manschette mit Catgutligatur, Abschneiden dicht vor der Unterbindung, Ausschneiden der aus dem Stumpf vorquellenden Schleimhaut, Bepudern des ersteren mit Jodoformpuder, Zunähen mit Catgut und Ueberziehen und Vernähen der Manschette über diesen Stumpf. So wird der Stumpf vollständig mit Peritoneum überdeckt.)

Naht der Bauchwunde mit Draht und Catgut. Glatte Heilung. Der Stuhl bleibt, wie vorher, verstopft. Opium wird nicht gegeben, sondern alle paar Tage Oeffnung durch Klysma herbeigeführt. Patientin fühlt sich wohl.

Drei Wochen später werden dann die recht starken Hämorrhoidalknoten mit dem Thermocauter entfernt, unter Dehnung des Sphincter ani. Es wird dann 6 Tage Opium gegeben.

Darauf zeigt sich, dass der Stuhl selbst durch starke Mittel nicht zu erzielen ist. Es entwickelt sich eine Art chronischen Ileus mit hartnäckigem Erbrechen mehrere Mal am Tage, stets aufgetriebenem Leib, der zuweilen äusserst empfindlich ist. Die Stuhlentleerung ist sehr mangelhaft, nur alle paar Tage erfolgt auf starke Mittel unvollkommene Entleerung, ohne der Patientin wesentliche Erleichterung zu bringen. Die Temperatur ist Abends immer gegen 38°. Patientin kommt immer mehr herunter. Besonders schmerzhaft ist die Partie zwischen Nabel und Narbe. Daher am 10. Januar 1899 III. Operation: Excision der alten Narbe. Es finden sich sehr ausgedehnte Verwachsungen der Därme untereinander und mit der Bauchwand, letzteres von der Operationswunde aus bis zum Nabel hin. Diese Verwachsungen bedingen stellenweise starke

Abknickungen des Darmes. Letzterer stark aufgetrieben, sowohl durch Gase als durch retinirte Stuhlmassen.

Trennung der Verwachsungen und Reposition des Darmes. Naht der Bauchwunde. Patientin bekommt sofort Aloëpillen in recht kräftiger Dosis. Der Stuhl erfolgte darauf täglich, zuerst unter sehr starken Schmerzen, und zwar werden wochenlang unglaubliche Quantitäten entleert. Das Erbrechen hört auf, der Leib wird weicher, die Wunde heilt glatt und am 27. Januar verlässt Patientin das Bett. Sie bleibt dann noch mehrere Wochen im Hospital, da die Stuhlträgheit ohne hohe Dosen von Abführmitteln noch immer sehr gross ist. Es werden Boas'sche Diät, Elektrisiren des Bauches, Massage und Zimmergymnastik angewandt (Zimmervelociped und Ruderapparat), worauf ganz allmählich eine bessere Regelung des Stuhles erfolgt. Patientin wird dann mit Verhaltungsmaassregeln entlassen und mit der Weisung, obige Mittel zunächst weiter zu gebrauchen.

Ich habe sie seitdem wiederholt gesehen, und es ist ihr immer besser ergangen. Jetzt ist sie ganz gesund, lebt etwas diätetisch, nimmt hier und da ein leichtes Laxans und ist dann ganz beschwerdefrei.

Die Aetiologie dieses Falles ist nicht ganz klar. Wir sehen primäre Verwachsungen der Därme untereinander in der Gegend des Cöcums entstehen, bedingt durch eine an dieser Stelle das Peritoneum schädigende Reizung. Ob diese letztere vielleicht ihre Ursache haben konnte in der Tamponade des retroperitonealen Raumes, in dem die Wanderniere gelegen hatte, wage ich nicht zu entscheiden. Diese Tamponade geschah mit Jodoformgaze, die in einen Mikulicz'schen Beutel gepackt war.

Da die Umschlagfalte des Peritoneums, wie oben erwähnt, sehr weit noch rückwärts reichte und zur Mobilisierung der Niere zurück geschoben werden musste, ist anzunehmen, dass der Beutel und die in ihm enthaltene Jodoformgaze in einen einigermaassen breiten Contact mit der Rückfläche des Peritoneums, ziemlich in der Nähe der Cöcums, gekommen sind, und ich möchte die Annahme nicht absolut von der Hand weisen, dass der mechanische Reiz der Gaze, der chemische des Jodoforms zusammen mit dem in den Tampons secernirten Wundeiter eine gewisse entzündliche Reaction transperitoneal auslösen könnten, die evt. zu aseptischer Verklebung resp. Verwachsung benachbarter Peritonealblätter führen konnte. Narben des Cöcums und der benachbarten Därme, die auf Schleimhautprocesse deuteten, fanden sich nicht, der Proc. vermiformis hatte nichts Abnormes und daher ist die Aetiologie der primären Adhäsionen nicht sicher zu bestimmen. Der weitere Verlauf entspricht dann den anderen Fällen. Sehr wesentlich scheint es mir für den endlichen guten Ausgang, dass es gelang, sofort nach der Lösung der Adhäsionen die Darmperistaltik durch Aloë anzuregen. Auf diese wichtige Frage werde ich später noch wiederholt zurückzukommen haben.

Diese 5 Fälle waren es, die mich zunächst veranlassten, in der Literatur nach ähnlichen Fällen zu suchen und der Frage näher zu treten, wie man wohl in ähnlichen kommenden Fällen den traurigen Ausgang, den die 4 ersten nahmen, vermeiden könnte. Was den ersten Punkt betrifft, so habe ich in der Literatur nicht gerade viel Ausbeute gefunden. Fälle, die sich mit den unserigen vergleichen liessen, sind nicht oft erwähnt. Dass solche, wenn sie vorkommen, publicirt werden, ist wohl anzunehmen, und da ich glaube, die betreffende Literatur ziemlich eingehend studirt zu haben, muss ich annehmen, dass die Häufung von 5 Fällen auf den Zeitraum von 5½ Jahren an einer Anstalt eine seltene Zufälligkeit ist. Die Literatur der Gynäcologen ist allerdings reich an Material bez. Verwachsungen von Intestinis mit Adnexstümpfen. Ich möchte jedoch das Hauptgewicht in meinen Ausführungen gerade auf die Eigenschaft der peritonealen Adhäsionen, zu recidiviren, legen, wie sie meine Krankengeschichten so charakteristisch illustriren, und werde also jene einfachen Fälle von einmaligen Adhäsionen von räumlich geringer Ausdehnung, die ich schon in der Einleitung erwähnte, nur kurz berühren, wie auch meine Experimente sich in erster Linie an die Erscheinungen obiger Krankengeschichten anschliessen und dadurch von anderen, bisher angestellten, unterscheiden. Ich werde mich also bez. der Literaturfälle auf die den unseren annähernd analogen, mit Adhäsionsrecidiven, beschränken und andere nur insoweit heranziehen, als sie für die Beantwortung der Frage nach der Aetiologie und der pathologischen Anatomie in Betracht kommen, resp. Momente enthalten, aus denen Beiträge zur Prophylaxe und Therapie entnommen werden können. Ich glaube mit Riedel, dass man Berichten über Recidive von einmal getrennten Adhäsionen in der Literatur wohl häufiger begegnen würde, wenn die Autoren ihren Fällen einmal nachforschten. Leider ist in den meisten publicirten Fällen nichts über das spätere Schicksal der Patienten gesagt.

Zunächst finde ich bei Roser und Riedel je einen Fall erwähnt von traumatischer Entstehung von Adhäsionen durch Stoss gegen den Bauch, analog unserem Fall I.

1. Bei dem Roser'schen Patienten entstand nach starker Contusion des linken Unterbauches Darmobstruction, die Roser auf Verklebung und Schrumpfung zurückführt. Der Patient ist nach sechswöchentlicher Obstruction und Auftreibung des Leibes gestorben. Die Autopsie wurde leider nicht gemacht.

Riedel hat sich wiederholt mit unserem Thema beschäftigt. Er führt zunächst einen Fall an (2), in dem ein Fuhrmann, der von einem Pferde einen Schlag gegen das rechte Hypochondrium erhalten hatte,

nach einem Jahr wegen starker Schmerzen an dieser Stelle bei jeder Anstrengung sich operiren liess, wobei sich starke Verwachsungen zwischen Leber, Gallenblase, Magen, Duodenum, Netz und vorderer Bauchwand fanden. Die Heilung verlief glatt. Eine einfache Blutung hält Riedel für ungenügend zur Erklärung, er nimmt eine primäre Leberverletzung mit Austritt von Galle an, die den zur Verwachsung nöthigen Reiz auf das Peritoneum ausübte.

In einem weiteren Fall (3) Riedel's war ebenfalls ein Trauma vor Jahren vorausgegangen. Später bekam der Patient nach einer sehr reichlichen Mahlzeit plötzlich Leibschmerzen, starke Tympanie, Stuhl und Flatus waren eine Zeit lang nicht zu erzielen. Erbrechen erfolgte nicht. Dann erfolgte einmal Stuhl und Patient befand sich besser. Bald jedoch trat wieder vollständiger Verschluss ein. Die Operation ergab Narben im Meso-S-romanum, die den Darm abknickten. Die Trennung derselben schuf zunächst Wohlbefinden, doch kamen später die Beschwerden wieder, sodass R. nicht zweifelt, dass die Verwachsungen recidivirt sind.

4. An anderer Stelle beschreibt derselbe Autor einen Fall, wo ein wegen Ileus laparotomirter Patient ebenfalls Narben im Mesenterium des S- Romanum zeigte, zugleich mit einem derben Balken, der als First dieser Narbenmassen zum Duodenum herüberzog. Am Proc. vermiformis ebenfalls Narbenmassen, Trennung der Narben. Es wurden direct Klysmata, später Abführmittel gegeben. Zunächst nach der Operation Wohlbefinden, nach drei Wochen trat jedoch wieder Ileus auf. Die Relaparotomie zeigte einen Wirrwarr von Verwachsungen und Schleifenbildungen. Lösung derselben. Nach drei Tagen starb Patient an Peritonitis. Es handelte sich hier, wie im vorigen Falle, um eine primäre Erkrankung des Mesenteriums. Riedel sagt dazu: „Die Intestina hatten 6 Tage unter dem Druck des angehäuften Kothes gestanden, waren dem entsprechend hyperämisch, die Wand schien etwas ödematös, die Neigung zu Verwachsungen musste dadurch erheblich vergrössert werden."

5. In einem weiteren Fall löste Riedel Adhäsionen zwischen Magen, Duodenum und Netz, nach einem Ulcus ventric. entstanden. Die alten Beschwerden sind wieder gekommen und also Recidive wahrscheinlich.

6. Dasselbe Bild zeigten mehrere Kranke, bei denen die Adhäsionen von der Gallenblase ausgegangen sind, einmal getrennt wurden, aber zweifellos recidivirten.

7. Bei einem weiteren Patienten trennte Riedel Verwachsungen zwischen Gallenblase und Magen, Netz und Bauchwand, Proc. vermiformis und Cöcum. Nach einem Jahr Wohlbefinden stellte sich ein Recidiv ein. Die Relaparotomie zeigte viel ausgedehntere Adhäsionen, als bei der ersten Operation gefunden worden waren. Der Patient wurde zu Hause massirt und blieb dann beschwerdefrei.

8. Im letzten hier heranzuziehenden Fall Riedel's trennte er Adhäsionen zwischen Netz, vorderer Bauchwand und Colon transversum, die eine Abknickung des Dickdarms gemacht hatten. Nach 4 Wochen kehrten dieselben Beschwerden wieder. Die Relaparotomie zeigte so ausgedehnte Recidive, dass von einer Trennung abgesehen

werden musste. Merkwürdiger Weise stellte sich bei diesem Patienten dann nach kurzer Zeit von selbst die Darmpassage wieder her.

Die Ursachen waren in diesen Riedel'schen Fällen, ausser dem ersten, durch Trauma entstandenen, stets Entzündungsprocesse, entweder des Mesenteriums allein, oder des Magens, oder der Gallenblase, der Gallenblase und des Proc. vermiformis, oder des Dickdarms. Riedel sagt, am wenigsten günstig sei die Prognose der die Trennung der Adhäsionen anstrebenden Operation bei den diffusen Verwachsungen des Dickdarms.

Lucas Championière beschreibt 6 Fälle, in denen er postoperative Verwachsungen mit Erfolg getrennt hat.

9. Im ersten Fall wurden Adhäsionen, die von einer alten gutartigen Peritonitis nach Ovariotomie stammten, gelöst und Patientin geheilt.

10. In Fall 3—4 wurde ein localer Abscess austamponirt und heilte aus. Nach 1 1/2 Monaten Ileus. Relaparotomie löste feste Verwachsungen, es erfolgte am nächsten Tage Stuhl, aber später wurde die Kothpassage wieder behindert, der Leib trieb sich immer mehr auf und es musste noch ein Anus praeternat. gemacht werden, mit dem der Patient entlassen wurde.

11. Olshausen erwähnt auf dem I. Gynäcologencongress einen Fall von breiten ausgedehnten Verwachsungen der Därme unter sich nach Laparotomie. Er trennte die Verwachsungen. Die Patientn hatte zuerst keine Besserung, später jedoch trat Genesung ein. Der Fall hat Aehnlichkeit mit unserem Fall 5, wo die letzte Operation auch direct keinen Effect hatte.

12. In der Discussion über den Martin'schen Vortrag auf dem Gynäcologencongress 1888 berichtet Olshausen über eine fünfte Laparotomie, die er an einer Patientin machte wegen Verwachsungsbeschwerden. Er nennt die Operation die schwierigste, die er derart je gemacht hätte.

13. v. Wahl sah einen Fall, in dem vor einem Jahr ein mit Colon, Netz und Dünndarm verwachsener linksseitiger Ovarialtumor entfernt worden war; es trat jetzt Ileus auf, und die Operation zeigte Stränge zwischen den Därmen unter sich und zwischen diesen und der vorderen Bauchwand. Trennung brachte Heilung.

14. Dahm beschreibt aus der Olshausen'schen Klinik in Halle drei Fälle von Ileus durch Adhäsion, von denen jedoch nur 2 und 3 postoperativer Art sind. Bei 2 fanden sich bei der Relaparotomie Adhäsionen nicht nur am Stumpf, sondern auch der Darmschlingen unter sich, obgleich ausdrücklich erwähnt ist, dass der exstirpirte Tumor nirgends adhärent gewesen. Der Stumpf war mit Jodoform eingerieben und eine genaue Toilette der Bauchhöhle vermieden worden. Nach der ersten Operation Anzeichen von Jodoformintoxitation. Vielleicht hatte hier also das Jodoform unbeabsichtigter Weise auch einige Darmschlingen getroffen oder sich ihnen später mitgetheilt und die Adhäsionen bewirkt. Patientin erlag der Relaparotomie.[1])

1) Es ist dies wohl derselbe Fall, den Olshausen in der Discussion über den Müller'schen Vortrag (I. Gynäcologencongress) selbst erwähnt. Er giebt da selbst dem Jodoform die Schuld an der Adhäsion.

15. In Fall 3 wurde ein mässig verwachsenes rechtsseitiges Ovarialcystom entfernt. Einreiben des elastisch ligirten Stiels mit Jodoform. Vom 15. Tage ab Erscheinungen von Darmstenose, die am 21. Tage zur Relaparotomie nöthigt. Dieselbe zeigte mehrfache Darmadhäsionen am Stiel. Patientin wurde geheilt. Diese beiden Fälle bespricht Schwarz auf dem Gynäcologencongress 1888 in der Discussion über Nieberding's Vortrag. Er hebt jedoch, abweichend von Olshausen hervor, dass in beiden Fällen die Adhäsionen besonders an den Stellen des Stumpfes inserirten, wo eine elastische Gummiligatur applicirt war, und schreibt auf Grund dessen die Hauptschuld diesem mechanischen Reiz zu.

16. Sonntag erlebte die Nothwendigkeit einer Relaparotomie noch nach zwei Jahren nach einer Castration und fand die Ursache der heftigen Magenbeschwerden in ausgedehnten Netzadhäsionen an der Bauchwand. Er fand hier die Amputationsstümpfe frei von Verwachsungen.

17. Witthauer berichtet, dass ein Jahr nach einer Laparotomie wegen Extrauteringravidität relaparotomirt werden musste wegen geplatzter Tubarschwangerschaft. Dabei fanden sich Adhäsionen der Därme an der ersten Wunde, die theilweise gelöst wurden. Nach einigen Tagen trat Ileus ein. Eine dritte Laparotomie zeigte Verwachsungen zweier Schenkel einer Dünndarmschlinge und dadurch bedingte Abknickung. Leichte Lösung und Heilung.

18. Einen interessanten Fall beschreibt Lauenstein. Zwei Jahre nach der ersten Laparotomie Ileussymptome. Die zweite Laparotomie zeigt das grosse Netz flächenhaft mit der Bauchwand verwachsen, den Pylorus durch Netzadhäsion eingeschnürt. Trennung der Adhäsionen brachte 8 Wochen langes Wohlbefinden; dann erneuerten sich die alten Beschwerden. Die dritte Operation zeigte die Leber flächenhaft mit dem Peritoneum parietale verwachsen, vordere Magenwand breit mit der vordern Bauchwand adhärent, ebenso Magen und Duodenum mit der Leber, und Stränge zwischen Colon desc. und der seitlichen Bauchwand. Lauenstein lässt es unentschieden, ob die bei den einzelnen Operationen gefundenen Adhäsionen auf die vorhergehenden Laparotomien zu schieben sind oder auf ein 17 Jahre vorher überstandenes Ileus ventriculi. Sie werden sich wohl auf beide Ursachen vertheilen. Auch dieser Fall zeigt deutlich, dass oft die Recidive ausgedehnter sind als die primären Adhäsionen.

19. In der Discussion über diesen Vortrag Lauenstein's erwähnt v. Winiwarter einen Fall, in welchem zuerst eine Ovarialcyste mit umfangreichen Adhärenzen zwischen Cyste, Netz und Darm exstirpirt wurde. Nach einigen Wochen entwickelte sich eine Art chronischen Ileus, mit dem sich Patientin dann Jahre lang hinschleppte. Die dann erfolgende zweite Laparotomie ergab ausser anderen Verwachsungen das Colon desc. in der Medianlinie an der vorderen Bauchwand adhärent; mehrere Recidive dieser Adhäsionen machten eine dritte und vierte Laparotomie nöthig. Jedesmal wurden Stränge gelöst. Zur Zeit des Berichtes ist Patient seit zwei Jahren ziemlich beschwerdefrei. Die wiederholten Recidive zeigten sich meist an anderen Stellen, als da, wo sie gelöst worden waren, ein Beweis, dass nur eine kranke Peritonealfläche zur Adhäsionsbildung genügt.

20. Endlich möchte ich noch den von Nieberding dem II. Gynäcologencongress vorgelegten Krankheitsbericht erwähnen, obgleich er deshalb nicht ganz rein ist, weil der entfernte Tumor (Ovarialcystom in maligner Degeneration) schon Metastasen im Darm gemacht hatte und eine reine Operation nicht möglich war. Ich erwähne den Fall hauptsächlich wegen der ätiologischen Bemerkungen, die N. dazu macht. Es blieben grosse Wundflächen in der Bauchhöhle zurück und nach einigen Tagen schon traten die Symptome der Darmimpermeabilität auf. Die Relaparotomie am 5. Tage förderte sehr ausgedehnte fibrinöse Verklebungen der Därme mit mehrfachen Abknickungen zu Tage. Nach einigen Tagen erfolgte der Tod durch Peritonitis. N. lässt es zweifelhaft, ob in diesem Falle die Adhärenzen als einfache Wundverklebung aufzufassen wären oder die Behandlung des Peritoneums bei der ersten Operation einen Theil der Schuld trüge. Er hatte nämlich nach Lösung der fibrinösen Verklebungen das Peritoneum gereinigt mit Kochsalzsublimatgaze, indem er mit der trockenen Gaze die Serosa abrieb. Er hält, wohl mit Recht, den mechanischen Reiz des Reibens für wichtiger als den chemischen des Sublimats, lässt aber auch noch die Möglichkeit offen, dass die Gaze nicht ganz steril gewesen sei und also noch bakterielle Einflüsse mit in Betracht kämen.

Mit der Anführung dieser Parallelfälle aus der Literatur glaube ich mich begnügen zu können. Es sind die, in denen es sich um breite flächenförmige Adhäsionen handelt, die in erster Linie zu Recidiven neigen, während die engbegrenzten Stieladhäsionen, wie sie nach gynäcologischen Adnexoperationen oft vorkommen, oder die Netzverwachsungen nach Herniotomien u. dergl., einmal getrennt, meist wohl definitiv beseitigt sind.

II.

In einem zweiten Theil meiner Arbeit möchte ich nun der Frage nach der Entstehung der peritonitischen Adhäsionen, sowohl ihren Ursachen, als der Art und Weise ihrer Bildung näher treten. Zur Beantwortung dieser Frage stütze ich mich auf das klinische Material obiger Krankengeschichten und auf die Beobachtung des pathologisch-anatomischen Processes, welche beiden Momente ich dann durch entsprechende Thierexperimente ergänzen werde.

In seinem anatomischen Lehrbuch bespricht Hyrtl in § 44 mit einigen Worten die Neigung des Peritoneums zu Adhäsionen: „Da die ineinander gestülpten Ballen einer serösen Membran sich allenthalben berühren, so darf es nicht wundern, wenn durch Entzündungen, welche mit der Ausscheidung plastischer Stoffe an die freie Oberfläche der serösen Membranen einhergehen, häufig Verlöthungen und Verwachsungen beider Ballen stattfinden". Damit wäre wohl der Vorgang erklärt, wenn nicht der Begriff der „Entzündungen", die hier in Frage

kommen, noch so sehr streitig wäre. Hyrtl fasst den Begriff jedenfalls sehr weit.

Sehen wir nun darauf unsere Fälle an. Bei Fall I hat ein leichtes Trauma mehrere Monate vorher in Gestalt eines stumpfen Stosses gegen den Bauch stattgefunden, Zuerst Wohlbefinden, dann allmählich Erscheinungen von Darmocclusion, sich verstärkend bis zu Ileus. Diese Thatsachen deuten wohl nur auf eine Möglichkeit, nämlich eine beim Trauma entstandene leichte intraabdominelle Blutung. Eine etwaige durch den Stoss bedingte Perforation eines latent verlaufenen Darmulcus würde doch sicher acute peritonitische Erscheinungen gemacht haben, ebenso ein ähnlicher Perforationsprocess am Processes vermiformis. Letzterer wurde ausserdem bei der Operation nebst seiner nächsten Umgebung vollkommen intact gefunden, kann also hier überhaupt nicht angeklagt werden. Es bleibt also für diesen Fall als primäre Ursache nur die Blutung bestehen, die hier meines Erachtens entschieden angeschuldigt werden muss, wenn auch, worauf ich zurückkommen werde, von anderer Seite, besonders auf Grund experimenteller Resultate, einer Blutung die Fähigkeit, Verwachsungen des Peritoneums zu erzeugen, abgesprochen wird. Die dann wiederholt in kurzer Zeit eintretenden Recidive sind wohl sicher dahin zu deuten, dass eben grosse peritoneale Wundflächen geschaffen waren, die nun aufeinander zu liegen kommen, sogar unter einem gewissen Druck gegeneinander gepresst werden und bei mangelhafter Peristaltik naturgemäss verwachsen mussten. Es sind dieselben Verhältnisse, wie bei jedem Aneinanderliegen zweier Wundflächen, mit dem hier die Verwachsung besonders begünstigenden Momente, dass das Peritoneum eine Tendenz zur Adhäsionsbildung zeigt, wie kein anderes Gewebe des Körpers („Plasticität" Wegener's). Ist doch bewiesen (Graser u. A.), dass selbst Verwachsungen eintreten, wenn nur eine der einander berührenden Serosaflächen verwundet resp. gereizt ist, die andere aber gesund. Die Oberfläche des Peritoneums ist eben entwicklungsgeschichtlich und anatomisch nicht zu vergleichen mit der der äusseren Haut oder der Schleimhäute, sondern die Peritonealhöhle ist nur eine sehr grosse Lücke im Bindegewebe, bedeckt mit einem sehr zarten Endothel, das selbst auch dem bindegewebigen Blatt angehört.

Damit sind m. E. die Adhäsionen, sowohl die primären, als die Recidive, genügend erklärt, und die Nothwendigkeit, bakterielle Wirkungen heranzuziehen, um einen genügenden Reiz zur Verklebung zu finden, leuchtet mir nicht ein. Auf welche Weise soll durch den leichten Stoss gegen den Bauch für Bakterien die Möglichkeit gegeben worden sein, sich intraperitoneal zu etabliren? Oder soll hier

der Stoss irgendwo am Darmrohr einen locus minoris resistentiae geschaffen haben für den Durchtritt von Darmparasiten durch die Wand? Da klingt denn doch die Annahme, dass ein Blutextravasat sich organisirt und den Kitt zur Verklebung bildet, weit weniger gezwungen. Eine Verletzung des Peritoneums muss ja allerdings angenommen werden, denn ohne Verletzung keine Blutung; aber bei der Leichtigkeit der Traumas ist dieselbe sicher nicht bedeutend gewesen und könnte allein nur eine local sehr wenig ausgedehnte Verwachsung bedingen. Die sehr verbreiteten Adhäsionen, die sich bei der Operation fanden, sind meines Erachtens nur zum geringen Theil durch jene Verletzung entstanden, zum grösseren Theil durch das nicht resorbirte, gerinnende und sich organisirende Blut. Etwas anderes ist es, wenn nach einer Operation Blut in der Peritonealhöhle zurückgelassen wird, die letztere aber an sich intact ist oder durch exacte Nähte überall wieder restaurirt wird. Dann befindet sich das Blut, wie Wegener mit Recht sagt, unter denselben Bedingungen, wie in einem gesunden Blutgefäss mit intactem Endothel; es findet keine Gerinnung statt, und allmählich wird die Resorption für Beseitigung des Fremdkörpers sorgen. Bekanntlich beschränkt sich jedoch, um bei dem Wegenerschen Vergleich zu bleiben, bei einer localen Endothelverletzung eines Blutgefässes die Gerinnung nicht auf die Stelle dieser Verletzung, sondern schreitet centrifugal von hier aus fort. Weshalb sollen ähnliche Verhältnisse beim Peritoneum nicht möglich sein? Die Gerinnung beginnt an der Stelle der kleinen Verletzung, schreitet von da aus fort, und so entsteht aus dem Blut ein Kitt, der die Därme breit vereinigt und sich organisirt. Wie gesagt, das grosse Missverhältniss zwischen der Geringfügigkeit des Traumas und der grossen Ausdehnung der flächenförmigen Adhäsionen scheint mir für eine Mitwirkung des Blutextravasats zu sprechen. Vielleicht hat auch der Stoss die Resorptionsfähigkeit der betreffenden Stelle des Peritoneums herabgesetzt.

Gersuny sah oft Adhäsionen bei Frauen in der Nachbarschaft der Genitalien ohne sichtbare oder anamnestisch zu eruirende Ursache. Er nimmt die Möglichkeit von Blutungen in die Peritonealhöhle bei der Ovulation und Menstruation an. Das Blut könne dann theilweise liegen bleiben und sich organisiren. Auch Klotz ist der Ansicht, dass Blutergüsse die Adhäsionen begünstigen.

Auch für die Erklärung der Recidive unseres Falles I ist m. E. die Mitwirkung von Bakterien unnöthig. Es ist eben eine aseptische Wundheilung wie bei jeder primär heilenden Wundnaht. Zu behaupten, hier seien zur peritonealen Adhäsion Bakterien nöthig, heisst m. E. die Möglichkeit aseptischer Wundheilung leugnen.

Analoga in ätiologischer Beziehung zu diesem unserem ersten Falle sind von jenen aus der Literatur aufgeführten Nrn. 1, 2 u. 3. Bei Fall 2 nimmt Riedel eine Leberverletzung und Austritt von Galle ins Peritoneum neben der Blutung an und schreibt der Galle die Hauptwirkung bei der Erzeugung der Adhäsionen zu, gewiss mit Recht, denn die Galle hat das Peritoneum sicher weit mehr gereizt, als es Blut überhaupt kann. Absolut negiren möchte ich nach meinen obigen Ausführungen aber auch hier eine, wenn auch relativ bescheidene Mitwirkung des Blutes nicht.

Fall II zeigt ebenfalls gänzlich aseptischen Verlauf. Die Ursachen der primären Verwachsungen sind hier ein maligner Tumor und die Anlegung eines Anus praeternaturalis. Indem wir zum Zweck der Letzteren das Peritoneum mit der Haut lippenförmig vereinigen und dann die zu eröffnende Darmschlinge an den Peritonealtheil dieser Bauchöffnung annähen, vereinigen wir durch Naht zwei peritoneale Flächen und bringen sie durch diesen innigen Contact allein zu aseptischer Verwachsung. Dass diese Verwachsung sich nicht immer auf den schmalen Ring, soweit die Naht die beiden Flächen fasst, beschränkt, ist bekannt. Die der Naht benachbarten Theile des Darms liegen durch den intraabdominellen Druck ebenfalls der Bauchwand an; die Naht lässt auch für sie nur eine ganz unwesentliche Verschiebung zu, besonders wenn noch zur Sicherheit Opium gegeben wird. Ausserdem entstehen durch die Fixation der Darmschlinge an der Bauchwand Winkel und Ecken, in die sich andere Intestina, z. B. Netz, hineinlegen und anwachsen können. Bei der zweiten Operation wurde nun zwar eine ausgedehnte Resection gemacht, aber dadurch wurde doch von den getrennten Adhäsionsflächen immer nur ein Theil entfernt; der Tumor und der Anus praeternat. wurden von den mit ihnen verwachsenen Organen abgelöst, diese Organe selbst aber, Darmschlingen, Bauchwand, Netz mussten natürlich belassen werden und waren vermöge ihrer verwundeten Peritonealflächen Anlass zu Recidiven, die um so leichter entstanden, als, wie oben schon betont, nicht die Berührung zweier Wundflächen zur Verklebung nöthig ist, sondern eine Wundfläche auch mit gesundem Peritoneum verwächst. Dieselben Gründe für primäre und recidivirende Adhäsionen liegen bei Fall III vor: Maligner Tumor und Anus praeternaturalis. Die leichte locale intraperitonale Eiterung kommt, wie ich oben schon im Anschluss an die Krankengeschichte erörterte, als Ursache des Ileusrecidivs nicht in Betracht. Die Darmresection zum Zwecke des Schlusses des Anus praeternat. betheiligte sich hier ebenfalls nicht an den deletären Adhä-

sionen wie in Fall II, da die Autopsie die Strangulation des Colon descendens im Gebiet der durch die Tumorresection bedingten Verwachsungen ergab. In Fall II waren Anus praeternat. und Tumor so dicht nebeneinander, dass sie in eine Darmresection einbegriffen werden konnten und also ihre Einzelwirkung auf die Adhäsionsrecidive nicht gesondert festgestellt werden kann.

In dieselbe Rubrik mit diesen zwei Fällen gehören ätiologisch die Nummern 11, 15 und 19 aus der Literatur: Adhäsionsrecidive nach Auslösung vielfach adhärenter Tumoren, ev. noch Fall 20, in dem jedoch mechanische resp. chemische und entzündliche Reize eine Rolle mitspielen. Anders ist die Aetiologie der primären Verwachsungen bei Fall 4„ nämlich intraintestinale Geschwürsprocesse. Bei solchen ist das Peritoneum der Nachbarschaft ja immer zur Adhäsionsbildung geneigt, in dem heilsamen Bestreben, für den Fall einer Perforation des Ulcus eine allgemeine Peritonitis zu verhüten. Hierher gehören auch die Riedel'schen Fälle 5 und 6: entzündliche Processe des Magens und der Gallenblase als Ursache der primären Adhäsionen; ebenso wenigstens theilweise No. 18 von Lauenstein (altes Ulcus ventriculi). Hier muss man ja auch die Möglichkeit bakterieller Mitwirkung zugeben. Die Ulcera enthalten ja stets Mikroorganismen. Diese werden leicht die kranke und durch Substanzverlust verdünnte Darmwand durchbrechen und eine eigentliche infectiöse Entzündung in die Nachbarschaft propagiren, die productiver Art ist und bindegewebige Vereinigung benachbarter, dem kranken Darm anliegender Intestina einleitet.

Werden diese Adhäsionen getrennt, bleiben aber die betreffenden Intestina mit ihrem durch die Trennung verletzten Peritonealüberzug in der Bauchhöhle, so haben sie auch die Neigung zu recidivirender Verklebung, wobei dann wieder dieselbe Ursache heranzuziehen ist, wie bei den früheren Fällen, in denen die primäre Verwachsung eine aseptische war, eben die Plasticität des Peritoneums. Ob in diesen Bindegewebsmassen, die vielleicht Jahre alt sind, deren primäre Ursache, die Darmulcera, vielleicht längst verschwunden ist, noch lebende und einer weiteren Entwicklung und entzündungserregenden Wirkung fähige Bakterien sich befinden, scheint mir in Bezug auf die Frage nach der Ursache der Adhäsionsrecidive ziemlich unwesentlich zu sein, da ja, wie m. E. aus den Fällen I—III deutlich erwiesen ist, auch ohne Bakterien diese Recidive sehr leicht eintreten. Damit soll natürlich nicht geleugnet werden, dass Bakterien, wenn sie zur Zeit der Trennung der adhärenten Flächen noch irgendwie virulent vorhanden sind, eine Wiederverwachsung sehr begünstigen werden.

Sie sind nun meines Erachtens durchaus nicht die conditio sine qua non, als welche Reichert, Kelterborn u. A. sie hinstellen wollen.

Ueber die Aetiologie von Fall V habe ich oben schon Einiges gesagt. Sie ist nicht ganz klar. Die häufigste Ursache von Adhäsionen in der Nachbarschaft des Cöcums ist Appendicitis. Hier fand sich an dem exstirpirten Appendix nichts Abnormes. Will man doch die Verwachsungen auf einen abgelaufenen Process des Wurmfortsatzes zurückführen, so gehört der Fall in dieselbe Rubrik wie No. IV: Entstehung der primären Verwachsung durch eigentliche infectiöse Entzündung, ausgehend von intraintestinalen Processen. Die andere Möglichkeit einer transperitonal wirkenden Reizung der Serosa derjenigen Intestina, die dem im alten Nierenlager liegenden Mikulicz'schen Beutel anliegen, durch diesen, habe ich oben schon erwähnt. Ich möchte sie nicht ganz von der Hand weisen. Ich konnte in der Literatur keine Angaben finden, die darüber Aufklärung gegeben hätten, ob das den mechanisch und chemisch reizenden Fremdkörper vom freien Intraperitonealraume resp. seinem Inhalt trennende dünne, bei der Freimachung der Niere aus ihrem alten Lager zurückgeschobene Peritoneum parietale ein genügender Schutz ist, um jenen Reiz in seinen Wirkungen vom Bauchinhalt fernzuhalten. Meines Erachtens ist, wie gesagt, die Möglichkeit dieser Fernwirkung von Seiten des mit Jodoformgaze gefüllten Tampons nicht direct zu leugnen und vielleicht ebenso wahrscheinlich, als die Annahme einer alten Perityphlitis resp. Appendicitis, wenn zu lezterer weder die Anamnese noch der Operationsbefund berechtigen. Wir hätten dann hier als weitere Ursache von Adhärenzen die mechanische und chemische Reizung des Peritoneums durch einen antiseptischen Tampon.[1])

Die Recidive der getrennten Verwachsungen entstehen auch hier natürlich wieder in Folge der Plasticität des Peritoneums, genau ebenso wie in den anderen Fällen. In Bezug auf die eventuelle chemische Reizung durch Jodoform resp. die mechanische durch den Tampon wären hierhin als Analoga die Olshausen'schen Fälle zu stellen (14 u. 15). Olshausen selbst schuldigt hier das Jodoform als ursächliches Moment an, während Schwarz später bei Be-

1) Nimmt man die transperitoneale Reizung an, so würde sich aus diesem Fall die Lehre ziehen lassen, retroperitoneale Wundhöhlen, deren Abschluss gegen die Bauchhöhle stellenweise nur durch das Peritoneum pariet. gebildet wird, nicht antiseptisch, sondern aseptisch zu tamponiren, um wenigstens den chemischen Reiz auszuschalten. Unter Umständen würde sich vielleicht auch der mechanische Reiz wenigstens verringern lassen, wenn man jenen Theil der Wundhöhlenwand durch einstülpende und deckende Nähte möglichst verkleinerte.

sprechung derselben Fälle mehr die mechanische Reizung durch die Gummiligatur des Stumpfes in den Vordergrund schiebt.

Auch Kehrer verlor einen Fall an Ileus durch Adhäsion von Därmen an einem mit Jodoform bepuderten Ovarialstumpf.

Die dritte Möglichkeit, die einer essentiellen chronischen Entzündung und Narbenbildung des Peritoneums selbst, würde den Fall in eine Reihe stellen mit den Fällen 4, 7 und 8 von Riedel, denen wir sonst kein Analogon zur Seite zu stellen haben. Ebenso wenig haben wir unter unseren Fällen ein Beispiel von Verwachsung mit der Bauchnaht, soweit dieselbe als Ursache späterer Beschwerden resp. der Relaparotomie in Betracht käme. Fall III zeigte zwar solche Adhärenzen, doch waren dieselben ohne Bedeutung. Von den erwähnten Literaturfällen gehören hierher 16, 17 und 18. Bei 16 und 18 waren die Verwachsungen des Netzes mit der Bauchwunde ganz oder theilweise Ursache der Beschwerden, bei 17 war der Befund mehr ein accidenteller bei der zweiten, nicht wegen Verwachsung gemachten Operation, doch ist es auch hier sehr möglich, dass die bei der dritten, wegen Ileus gemachten Laparotomie gefundenen Darmadhäsionen als Recidiv der bei der zweiten Operation von der inneren Bauchnaht losgetrennten Verwachsungen, die ausdrücklich als solche von Darmschlingen bezeichnet werden, zu betrachten sind. Vielleicht ist bei diesem Falle auch die geplatzte Tubargravidität als begünstigendes Moment, möglicherweise auch als selbständige Ursache zu erwähnen. Die endlich bei dem Nieberding'schen Falle in Betracht kommenden Momente habe ich oben schon des Genügenden erörtert.

Unabhängig von der Beschreibung einzelner Fälle, resp. im Anschluss an solche, deren genauere Schilderung hier nicht von Bedeutung ist, besprechen die Aetiologie unserer Adhäsionen folgende Forscher:

Reichert giebt in erster Linie die Schuld an den peritonitischen Adhäsionen nach Laparotomie der Aufhebung der Peristaltik. Zuerst handelt es sich nur um Verklebungen, die erst in einer gewissen Zeit zur Verwachsung führen. In diesem Stadium der Verklebung würde durch peristaltische Bewegung die Lösung der Adhärenzen noch leicht sein, aber knappe Diät und Opium hindern jene, daher haben die Adhäsionen Zeit, fester zu werden. Der Darm verliert dann auch die passive Beweglichkeit und wird zu einem unbeweglichen elastischen Schlauch, der gebläht wird und das abführende Ende verschliesst. R. sieht nun die Ursache dieser Lähmung der Peristaltik in einer circumscripten Infection. Er sagt, für diese Infection sprächen auch die Resultate der Laparotomie; man sieht „in den im Anschlusse an Laparotomie sich entwickelnden Fällen von Ileus durch sogenannte Abknickungen nach operativer Beseitigung der Letzteren meistens die Ileuserscheinungen anhalten und die

Patienten an diffuser Peritonitis zu Grunde gehen." Demnach mussten die Fälle von Ileus nach Laparotomie mit Verbesserung der Asepsis seltener werden.

Dazu ist Folgendes zu bemerken.

Dass die Lähmung der Peristaltik eine grosse Rolle bei den Adhäsionen und ihrer Recidive spielt, ist gewiss. Ich werde auf diese Frage noch zurückkommen. Weshalb aber die Lähmung stets auf Infection beruhen soll, ist mir nicht verständlich. Ich habe oben schon betont, dass in unseren Fällen die Infection nur eine minimale Rolle gespielt hat und dass sowohl alle primären Adhäsionen als auch die Recidive ganz wohl ohne Zuhilfenahme der Infection, nur aus der physiologischen Eigenschaften des Peritoneums und den pathologischen Veränderungen, die offen zu Tage lagen, zu erklären sind. Die Fälle, in denen der Ileus nach Lösung der Verwachsungen anhält und bei der Section eine diffuse Peritonitis gefunden wird, gehören nicht hierher. Die Peritonitis ist da eben durch die letzte Operation hineingebracht worden. Wenn sie einmal da ist, lähmt sie auch den Darm, aber damit ist doch nicht bewiesen, dass auch da, wo man bei Adhäsionsrecidiven keine Peritonitis findet, doch eine Infection die Ursache der Lähmung der Peristaltik und damit der Adhäsionsrecidive ist. Die Empfehlung der Asepsis statt der Antisepsis ist heute allgemein als richtig anerkannt. Von unseren Fällen ist keiner antiseptisch behandelt worden. Die primären Adhäsionen sind meist aseptisch entstanden und alle aseptisch getrennt worden; vor Allem bei Fall 1 kann von Infection sicher keine Rede sein, und doch war die Neigung zu Recidiven hier so gross wie in irgend einem anderen Falle.

Müller erklärt in seinem bekannten Vortrag auf dem I. Gynäcologencongress als Ursache der Verwachsung enden Contact peritonealer Wundflächen, der durch die Ruhe der Därme und des Körpers nach der Operation und die festen Compressionsverbände bedingt sei. In der Discussion über diesen Vortrag erwähnt Olshausen seinen oben schon besprochenen Fall, wo er viel Jodoform auf den Stiel gebracht hatte und die entstehenden Adhärenzen diesem zuschreibt.

Schatz führt bei derselben Gelegenheit auch die mangelhafte Peristaltik an, Kaltenbach die früher gebrauchten zu starken Antiseptica, besonders Carbolsäure, welches Mittel wieder v. Säxinger ohne Schaden angewandt hat.

Kruckenberg hat, ebenso wie Müller, mit Sublimat schlechte Erfahrungen gemacht. Ersterer hat bei 3 Todesfällen nach Laparotomie mit intraperitonealer Sublimatanwendung bei der Section sehr starke Verwachsungen am 8., 9. und 13. Tag nach der Operation gesehen. Derselbe Autor glaubt, dass oft eine Läsion des Endothels des dem Laparotomieschnitt benachbarten Parietalperitoneums dadurch hervorgerufen werde, dass ein Tumor durch eine zu kleine Bauchwunde herausgezwängt

würde, eine Auffassung, die jedenfalls einiges für sich hat, wie auch Elischer den Endothelabschürfungen des Bauchfells grosse Wichtigkeit beilegt, während Schwarz dieses Moment für weniger wichtig hält, als die trichterförmige Einziehung des Bauchfells nach aussen hin, wie sie bei der Naht behufs Aneinanderlegens der Peritonealflächen erstrebt wird.

Sänger erwähnt die später noch zu besprechenden Thierversuche, in denen er Stücke der vorderen Bauchwand bei Kaninchen entfernte und stets Verwachsungen bekam.

Firnig vertritt die oben erwähnte Ansicht von Reichert, dass bei Entstehung aller Verwachsungen stets eine circumscripte Peritonitis vorliegt.

Man sieht, die auf die Müller'sche Anregung erfolgte Aussprache der Fachgenossen förderte noch sehr divergente Ansichten, zu Tage.

Auf dem IV. Gynäcologencongress wurde dieselbe Frage von Kehrer angeregt, der eine Patientin, bei der ein Ovarialstumpf mit Sublimat gereinigt und dann mit Jodoform bepudert worden war, nach 8 Tagen an Ileus durch Adhäsionen verlor. Er schuldigt die Antiseptica und das Manipuliren an den Därmen an. Auch er hält das Darniederliegen der Peristaltik für verhängnissvoll.

In demselben Sinne, gegen Antiseptica, auch Jodoform, und mechanische Läsion des Endothels spricht sich Martin aus, wie Reichel Läsionen des Peritoneums durch Antiseptica, auch durch die Luft verurtheilt. Letzterer sagt: „Im Bereich jedes Substanzdefectes des Peritoneums ist die Verwachsung mit einer benachbarten serösen Fläche wohl unausbleiblich".

Obalinsky führt ebenfalls als Ursachen von Verwachsungen Reizungen des Peritoneums durch die Hände, Drains etc. an.

Klotz hält die Adhäsionen für Folge der peniblen Toilette des Peritoneums (mechanische Reizung) und der Antiseptica, während v. Säxinger nicht nur, wie oben erwähnt, Carbolsäure gebraucht, sondern auch eine sorgfältige Toilette ausdrücklich empfiehlt.

Meyer und Kaltenbach sind ebenfalls Anfänger einer guten Toilette. Bumm ist wieder Gegner derselben wegen der mechanischen Reizung.

Kader nimmt nach Duschinsky eine Circulationsstörung des Darms als springenden Punkt an. Diese begünstigt die Einwanderung von Mikroorganismen durch die Darmwand und bewirkt so indirect adhäsive Entzündung.

In Bezug auf die aseptische Adhäsionsbildung, auf die ich besonders in dieser Arbeit mein Augenmerk richte, also den Vorgang bei einigen primären, bei allen Recidivadhäsionen, möchte ich noch einige Worte über die pathologische Anatomie resp. Histologie der Verwachsungen anführen, um dann auf die experimentellen Untersuchungen einzugehen.

Wegener sagt in seiner bahnbrechenden Arbeit über die Peritonealhöhle (No. 109): „Die normale Bauchhöhle ist nach gemachter Peritoneo-

tomie histologisch und klinisch betrachtet gleich zu erachten einer grossen Höhlenwunde, die Peritonealfläche parallel zu setzen einer grossen Wundfläche, die in ausgesprochenster Weise ausgestattet ist mit der Disposition zur prima intentio. Die peritoneale Serosa besitzt im höchsten Grade diejenige Eigenschaft, welche wir gewöhnlich kurz als Plasticität bezeichnen, d. h. die Fähigkeit, in ihrem Gewebe eine grosse Menge von Zellen zu produciren, welche, ohne je Eiterzellen zu werden, sich unmittelbar zu dauerndem bleibenden Gewebe entwickeln." Diese Zellen erscheinen an den Stellen, wo ein Reiz des Peritoneums stattgefunden hat, und bilden sich zu einem bleibenden Dauergewebe um. Sie bewirken eine Art prima intentio, indem sie sich zwischen zwei vorher aus der Continuität getrennte Flächen lagern und eine Verklebung und dauerhafte Verbindung herstellen. Damit ist wohl allein schon die Theorie von der Nothwendigkeit bakterieller Mitwirkung bei der Adhäsionsbildung widerlegt.

Graser[1]) hat dann durch sorgfältige Beobachtung experimentell gewonnener Präparate die überaus grosse Neigung des Peritoneums zur Verwachsung bestätigt. Er brachte durch Bleiplattennaht zwei parietale Peritonealflächen fest zusammen und constatirte, dass auf diese Weise, also ohne jeglichen anderen „Reiz", als den des Aufeinanderliegens, eine feste Verklebung stattfand und zwar zuweilen ohne Zerstörung des beiderseitigen Endothelbelags. Zuweilen auch ist das Endothel einseitig zerstört und hier die subendotheliale Schicht der einen Seite mit dem Endothel der anderen vereinigt. An wieder anderen Stellen ist das Endothel beider Blätter zerstört. In noch anderen Fällen schliessen die beiden Blätter nicht dicht aneinander, sondern werden durch eine Exsudatschicht, bestehend aus Fibrin und Wanderzellen, getrennt. In diesen Fällen geschieht die Verwachsung durch spindelförmige Elemente, die von der Umgebung aus vordringen, wie bei der sonstigen Wundheilung. Diese letztere Form der Vereinigung spielt in den Adhäsionen, wie sie hier in Betracht kommen, die Hauptrolle, da sie wohl stets da eintritt, wo es sich um Epithelverletzung handelt, die in unseren Fällen sowohl bei der primären Verwachsung vorhanden war, als besonders bei Lösung derselben operativ entstand und die Recidive bedingte. Also Exsudation von Fibrin und Organisation desselben vom lebenden Gewebe her.

An anderer Stelle[2]) fasst Graser das Resultat seiner Untersuchungen über die Verwachsung seröser Häute so zusammen: „Bevor es zu einer festeren Verklebung zwischen den Bauchfellblättern kommt, lassen die Peritonealendothelien Veränderungen regressiver Art erkennen, in deren Fortschreiten eine Fibrinentwicklung in, an und um diese Zellen zu Stande kommt. Mit reichlicherer Fibrinentwicklung gehen diese Zellen allmählich zu Grunde. Wenn solche Fibrinbildungen von beiden Seiten einander berühren, tritt Verklebung ein, worauf dann die zur Verwachsung führenden Veränderungen unter Neubildung von Gefässen und Zellen sich anschliessen."

1) Untersuchungen über die feineren Vorgänge bei Verwachsungen periton. Blätter. Deutsche Zeitschr. f. Chirurgie. 27.

2) Die erste Verklebung der serösen Häute. Langenbeck's Arch. Bd. L. S. 867.

Jüngst hat Heinz in seinen „Studien über Entzündung seröser Häute" den pathologisch-anatomischen Vorgang bei Verklebung und Verwachsung von Peritonealblättern in derselben Weise beobachtet wie Graser. Heinz erzeugte Verklebung der Intestina durch Injection von Lugol'scher Lösung in die Bauchhöhle von Kaninchen und constatirte Folgendes: Schon nach 12 Stunden war Verklebung benachbarter Darmschlingen eingetreten; nach 18 Stunden war dieselbe schon recht fest und widerstandsfähig. Die mikroskopische Untersuchung der Verwachsungsstelle der beiden Serosen zeigte eine fortlaufende Reihe guterhaltener Endothelien nur äusserst selten. Das Endothel war im Gegentheil meist entweder ganz verschwunden oder hochgradig degenerirt. Es geht also der Verwachsung eine Abstossung des Endothels vorher. Das Bindemittel, das die Verwachsung einleitet, ist das Fibrin, das von den beiden verwundeten Serosaflächen abgesondert wird.

Heinz kommt zu demselben Resultat, wie auch Graser und in einer ebenfalls neueren Arbeit Ziegler: „Die Endothelien seröser Häute schützen vor Verwachsung. Dieselbe kommt erst zu Stande, wenn die Endothelien aus irgend einem Grunde verloren gegangen sind."

Alle im Körper vorhandenen Spalträume sind mit Endothel resp. Epithel ausgekleidet, das die Flächen vor Verwachsung schützt. Ist diese schützende Decke verletzt, verwachsen die bindegewebigen Unterlagen miteinander.

Die in diesen Arbeiten niedergelegten Beobachtungen mögen genügen zur Beleuchtung der pathologisch-anatomischen Seite des Processes. Er erübrigt jetzt, die Resultate einiger praktischer Experimente über die Ursachen von peritonitischen Adhäsionen anzuführen. Ausser den schon erwähnten von Graser und Heinz finde ich solche in der Literatur verzeichnet von Dembowsky, Sänger, Kelterborn-Küstner, Rissmann, Duschinsky.

v. Dembowsky legte an verschiedenen Stellen des Peritoneum parietale Brandschorfe an und beobachtete, dass diese mit Herz und Magen verwachsen, nicht aber mit der „glatten, gespannten Oberfläche der bei jeder Respiration sich bewegenden Leber". Um auf mechanische Weise Verwachsungen zu erzeugen, hat er mit einer festen Zahnbürste das Peritoneum parietale so stark zerbürstet, dass es ganz rauh war. Nach 8 Tagen war es wieder glatt und ohne Verwachsungen.

Dann entfernte er an einer Stelle Peritoneum parietale und Fascie mit dem Messer und fand nach einer Woche ebenfalls keine Adhäsionen. Ligaturen, die er nach vorheriger Abklemmung am Netz anlegte, fand er später stets adhärent. Am Schlusse empfiehlt er, um sicher Adhäsionen hervorzurufen, eine Lösung von Aetheralkohol ana auf das Peritoneum aufzupinseln.

Gegen diese Ausführungen v. Dembowsky's wenden sich Küstner und Kelterborn.

Küstner bestreitet zunächst die Berechtigung, die Schlüsse v. Dembowsky's auf den Menschen zu übertragen, ebenso die Nothwendigkeit, dass Brandschorfe stets Adhäsionen hervorrufen müssten. Er löste einen

grossen vielfach adhärenten Tumor theilweise mit dem Paquelin aus und fand bei einer später nöthig werdenden Relaparotomie keinerlei Adhäsionen, sondern überall glattes Peritoneum.

Kelterborn machte Brandschorfe und Läsionen des Peritoneum parietale mit dem scharfen Löffel und bekam bei beiden Versuchen keine Adhäsionen. Er führt die häufigen Adhäsionen des Netzes mit der Bauchwunde auf Luft zurück, die im Bauch bleibt und das Netz gegen die vordere Bauchwand presst. Er kommt zu dem Schluss: Epitheldefecte, Brandschorfe und Ligaturen führen meist nicht zu Adhäsionen. Diese sind bei sonst normalem Peritoneum weitaus meist auf Infection zurückzuführen.

v. Dembowsky entgegnet auf diese Einwände: Es ist ein grosser Unterschied zwischen der Adhäsionsfähigkeit des Netzes und der Dünndarmschlingen. Das Netz hat keine active Bewegungsfähigkeit, verklebt daher leichter. Im Küstner'schen Fall konnte deshalb das Netz nicht mit dem Brandschorf verkleben, weil es nicht bis zu diesem herabreichte. Darmschlingen haben aber, wenn sie verklebt sind, die Fähigkeit, sich loszulösen durch ihre active Bewegung. Das ist auch der Grund, weshalb in den Versuchen Kelterborn's die Brandschorfe nicht mit dem Netz verwachsen sind.

Rissmann führt den Ausspruch Zweifel's an, der sagt, die Serosa kommt nur da zur Verklebung und Verwachsung, wo sie verletzt, gereizt, entzündet oder angefrischt ist. Wenn also Rissmann sagt, „die Gynäcologen" schrieben die Hauptrolle bei der Adhäsionsbildung der Infection zu, so muss er doch Zweifel ausnehmen. Rissmann selbst scheint den Reiz für überflüssig zu halten, wie aus seinen Ausführungen über die Verwachsung bei der Senn'schen Darmnaht und die Graser'sche Bleiplattennaht hervorgeht. Das einfache Aufeinanderliegen zweier Serosaflächen ist doch auch ein Reiz. In seinen Experimenten machte er zuerst einfache Vereinigung von Serosafalten durch Naht und bekam natürlich stets Verwachsungen der genähten Partieen, sogenannte seroseröse Adhäsionen, ausserdem aber andere, nicht gewollte, sog. accidentelle Adhäsionen. Er beweist dann, dass diese Anfangs breiteren accidentellen Verwachsungen sich nach 4 Wochen zu Strängchen ausgezogen haben, während die gewollten, durch Naht hergestellten Netzfaltungen geblieben waren. Er vernähte dann eine mit Peritoneum überzogene mit einer von Peritoneum entblössten Fläche (serofibröse Verwachsung). Diese Adhäsionen wurden fester als jene ersten. Die nicht inficirte und nicht lädirte seroseröse Adhärenz nennt er nicht Verwachsung, sondern Verklebung, es findet nach Rissmann dabei keine Exsudation wischen die Blätter statt (wie auch Graser constatirt). Bei Verwachsung haben wir eine eigentliche Exsudation, die sich organisirt und schrumpft. Die serofibrösen Verwachsungen sind an Festigkeit annähernd gleich den durch Vereinigungen von stark lädirten oder inficirten Blättern zu Stande gekommenen seroserösen.

Sänger machte Versuche mit tiefen und oberflächlichen Peritonealdefecten und fand in beiden Fällen bei der Relaparotomie den Darm adhärent. Er glaubt jedoch nicht, dass breite flächenhafte Adhäsionen viel schaden, da sie „wohl äusserst selten" Obstruction des Darms machen

Er belegte diese Ansicht durch drei Fälle: Im ersten Falle hatte v. Esmarch (publicirt durch Suadicani) bei einer Tumorexstirpation 200 qcm (diese Zahl Suadicani's ist doch wohl richtig und nicht, wie Sänger glaubt, ein Druckfehler oder Lapsus calami und durch 20 qcm zu ersetzen) Peritoneum parietale mit entfernt. Im zweiten (von Sklifossowsky) war die ganze linke Bauchwand ausser der Haut weggefallen. Im dritten Fall wurde von Sänger selbst ein beträchtlicher Theil des Peritoneum und der Musculatur der vorderen Bauchwand entfernt. Alle drei Fälle blieben ohne nachweisbare üble Folgen. Daher empfiehlt Sänger bei breit mit dem Peritoneum parietale verwachsenen Tumoren jenes lieber sofort mit wegzunehmen, als den Tumor abzulösen.

Er sagt, das Peritoneum parietale verhält sich nach Lösung der Flächenadhäsionen wie wundes Gewebe, aber es ist doch Peritoneum und das von ihm gesetzte Exsudat führt rasch zur Verklebung mit den Eingeweiden. Der Standpunkt, dass ein beschädigtes Peritoneum bezüglich Recidive von Adhäsionen schlimmer sei, als gar kein Peritoneum, ist mit Rücksicht auf die grosse Plasticität dieses Gewebes wohl richtig, aber ehe man ein krankes, verletztes Organ wegnimmt, sollte man doch zuerst versuchen, es zu heilen und dadurch die Folgen der Verletzung für die Nachbarorgane zu eliminiren. Dass auch breite Adhäsionen doch öfter zu Darmobstruction führen, als Sänger meint, zeigen meine oben citirten Fälle.

Duschinsky warnt zunächst vor Berührung des Peritoneums mit Luft, directer mechanischer Verletzung, Antiseptica, heissem und kaltem Wasser und erwähnt dann als äusserst günstige Bedingung für das Zustandekommen von Adhäsionen die postoperative Darmparalyse. In seinen Versuchen kommt er zu dem Ergebniss, dass Netz stets mit der Bauchwunde verwächst. Einfache Infectionen und Peritonealdefecte von mässiger Grösse machen keine Adhäsionen.

Die jüngsten Beobachtungen von Heinz habe ich oben schon angeführt.

Ich füge hier sofort die hierher gehörigen Resultate meiner eigenen Experimente an, bemerke jedoch voraus, dass diese Experimente sich in erster Linie mit der Vermeidung von Adhäsionen beschäftigten Aus diesem Grunde habe ich bei vielen Eingriffen im Peritoneum sofort Mittel angewandt, die die Verwachsung verhüten sollten. Diese Versuche resp. ihre Ergebnisse werde ich im dritten Theil meiner Arbeit des Näheren schildern. Diejenigen, die ich hier anfüge, sind zum Theil Controlversuche für jene, ohne Anwendung von Verhütungsmitteln, zum Theil Experimente, die ich zur Nachprüfung einiger in der Literatur angeführter Versuche machte; einzelne ferner haben den Zweck, klinische Angaben der Literatur resp. meiner eigenen Krankengeschichten experimentell nachzuprüfen.

I. Intraperitoneale Blutungen habe ich 5 mal erzeugt und das ergossene Blut nicht entfernt, sondern zurückgelassen: Bei Fall 1 er-

zeugte ich dadurch die Blutung, dass ich eine Dünndarmschlinge vorholte, ein Mesenterialgefäss mit der Hakenpincette anwiss, etwas bluten liess und dann unterband. Nach 5 Tagen zeigten sich ziemlich feste, fibrinöse, nicht mehr blutige Verklebungen zweier Dünndarmschlingen an der Läsionsstelle, in breiterer Ausdehnung als diese. Dasselbe Experiment zeigte dasselbe Resultat bei Fall 2 und 3, beide relaparotomirt nach 6 Tagen. Hier waren die Adhärenzen an der Stelle der Blutung in die Fläche weniger ausgedehnt, als im ersten Versuch, dafür aber der längeren Zeit entsprechend, schon derber.

Bei Fall 19 passierte bei der zweiten Laparotomie unbeabsichtigter Weise ein kleiner Einriss im Mesenterium des Quercolon; aus einer Arterie ergoss sich ein geringes Quantum Blut. Die Arterie wurde ligirt, das Blut im Bauch belassen. Das Thier zeigte nach 4 Tagen Collapserscheinung und wurde getödtet. Dabei fand sich an jener Stelle eine breite flächenförmige fibrinöse Verklebung mehrerer Darmschlingen unter sich; dass als Kitt dienende Fibrin war wenig blutig tingirt. Genau denselben Befund zeigt Fall 21, wo ebenfalls durch einen unbeabsichtigten Einriss des Mesenterium bei der zweiten Laparotomie die Blutung bedingt war.

Hier muss natürlich die Möglichkeit zugegeben werden, dass bei einer regeren Peristaltik, als sie die collabirten Thiere hatten, vielleicht die Resorption vollständiger gewesen wäre.

Ein anderes Resultat zeigte Fall 15, in dem ich auch Blut in die Bauchhöhle gebracht hatte, diesmal aber von einer beim Laparotomieschnitt angeschnittenen Muskelarterie der Bauchwand herstammend. Das Blut war einfach von aussen in den Bauch hineingelaufen, eine intraperitoneale Verletzung hatte nicht stattgefunden.

Die nach 7 Tagen ausgeführte Section zeigte hier das Peritoneum überall blank, vom Blut keine Spur mehr vorhanden.

Diese Versuche illustriren das, was ich oben im Anschluss an die Aetiologie von unserem Krankheitsfall No. I sagte:

Das Blut als solches ist kein das Peritoneum zur Adhäsionsbildung reizender Fremdkörper; stammt es jedoch aus einer intraperitonealen Verletzung, so gerinnt es an dieser verletzten Stelle ebenso, wie in einem Blutgefäss mit lädirter Intima und ist dann die Ursache zu weit ausgedehnteren Verwachsungen, als sie die Verletzung allein gemacht haben würde. Blut, welches in eine vollkommen intacte Peritonealhöhle hineinkommt von Aussen her, wird ohne jeden Schaden resorbirt.

II. Rein mechanische Verletzungen des Peritoneums habe

ich des Oefteren gemacht. In Fall 5 habe ich nach Eröffnung des Bauches in der rechten Linea alba das Peritoneum parietale in einiger Entfernung von der Wunde nach rechts hin recht kräftig mit einem trockenen Mulltupfer gerieben, indem ich die ganze Bauchwand etwas evertirte. Zugleich habe ich das Peritoneum viscerale am Colon ascendens ebenso behandelt, nur etwas weniger intensiv, um den Darm nicht zu verletzen. Nach 5 Tagen Relaparotomie: Die geriebenen Stellen hatten makroskopisch genau das Aussehen des übrigen Peritoneums, keinerlei Adhäsionen waren zu finden. Bei Thier 6 brachte dasselbe Verfahren dasselbe Resultat.

In Fall 7 und 8 habe ich das Peritoneum parietale in derselben Weise, aber direct neben der Bauchwunde, zu beiden Seiten derselben gerieben und habe 6 Tage nachher bei beiden Thieren flächenhafte Verwachsungen der Dünndarmschlingen mit der Naht und deren Umgebung constatirt.

Einmal habe ich dann (9) an Stelle der Reibung mit dem Tupfer das Peritoneum perietale direct neben der Naht mit einem Gitter von Incisionen versehen und diese Verletzung noch durch Schaben mit dem scharfen Löffel verstärkt. Das Resultat waren flächenhafte Adhäsionen, genau wie in den beiden vorigen Fällen.

Das Ergebnis dieser mechanischen Verletzungen des Peritoneums ist also dreimal Adhäsionsbildung in den Fällen, wo die Verletzung bis an die Laparotomiewunde heranreichte, zweimal keine Adhäsion, dann, wenn die Verletzung etwas entfernt von dieser Wunde angelegt wurde. Die Erscheinung findet wohl damit ihre Erklärung, dass in den ersteren Fällen verschiedene Schädigungen des Peritoneums sich an einem Ort häuften: die Reibung resp. Gitterung, die Schnittwunde, deren Ränder wohl nie so exact adaptirt werden, dass nicht kleine Wundflächen nach der Bauchhöhle hinsehen, und die Stichkanäle resp. die intraabdominal gelegenen Fadentheile der Catgutnaht. Ich kann also nach diesen Experimenten die Ansicht Kelterborn's, dass Epitheldefecte nicht zu Adhäsionen führen, nicht gelten lassen, sondern muss, wie Sänger, für stärkere Läsionen, wie wir sie in den Fällen haben, wo die Defecte an die Wundnaht angrenzen, die doch zuletzt auch nichts Anderes ist, als ein Defect des Peritoneums, annehmen, dass sie wohl meist von Adhäsionen gefolgt sind. Inwieweit diese Resultate auf den Menschen übertragbar sind, lasse ich dahingestellt. Der Ansicht Duschinsky's, dass „einfache Incisionen und Peritonealdefecte" keine Adhäsionen machen, kann ich nach meinen Experimenten zustimmen. Dass ein Reiben des Peritoneums dicht an der Wunde zu Adhäsionen disponirt, lässt die eben

erwähnte Warnung Kruckenberg's, grosse Tumoren nicht durch zu kleine Bauchwunden herauszuzwängen wegen der dabei wohl unerlässlichen Schädigung des der Wunde benachbarten Epithels, gerechtfertigt erscheinen.

III. Brandschorfe habe ich zunächst dreimal (Fälle 10, 11 u. 58) in der Weise hergestellt, dass ich einen rothglühenden Platinspatel an das Peritoneum parietale etwa 1 cm entfernt von der Laparotomiewunde mehrfach fest andrückte, und zwar mit der Fläche. Ein nennenswerthes Eindringen des Spatels in das Gewebe fand dabei nicht statt. In allen drei Fällen entstanden breite Verwachsungen und zwar nicht nur des Netzes, sondern auch der Därme, an der verschorften Stelle der Bauchwand. Bei Nr. 58 war Opium gegeben worden, um die Entstehung möglichst vieler und fester Adhäsionen zu begünstigen (s. unten).

In zwei anderen Fällen legte ich Brandwunden in der Weise an, dass ich mit einer beinahe weissglühenden Spitze einer geschlossenen Cowper'schen Scheere das Peritoneum parietale an derselben Stelle wie oben anbrannte. Diese Verletzung war eine viel intensivere, das Glüheisen drang sofort tief in die Bauchwand ein und schuf einen breiten und tiefen Substanzdefect. Bei diesen Thieren fand ich bei der Tödtung am 6. Tage keinerlei Adhäsion, auch keine Auflagerung auf den Intestinis, die dafür gesprochen hätte, dass solche zwar bestanden, sich aber schon gelöst hätten. Das viscerale Peritoneum war ganz blank, der Branddefect mit schwarzblutig-fibrinösen Massen ausgefüllt und von solchen Belägen benachbart.

Der Grund des Unterschiedes in dem Verhalten dieser Brandschorfe ist sicher in der Intensität der Verbrennung zu suchen. Graser hat in Bezug auf chemische Reize des Peritoneums schon constatirt, dass allzustarke Reize keine Adhäsionen hervorrufen, sondern durch Verhinderung der prima intentio geradezu adhäsionshemmend wirken. Dieses Moment, das ich bestätigt gefunden habe (s. unten), lässt sich sicher auch hier heranziehen und auf Brandschorfe anwenden. Ob die Einwirkung eine chemische oder thermische ist, der Effect ist derselbe: Nekrotisirung des betroffenen Gewebes. Die Unterschiede in der Wirkung sind immer nur quantitative, bedingt bei thermischen Reizen durch die Intensität der Hitze, bei chemischen durch die grössere oder geringere zerstörende Wirkung der einzelnen Chemikalien auf die Gewebe. Ein wenig intensives Anbrennen durch Berührung mit dem dünnen Platinspatel übt quantitativ auf das Peritoneum denselben Reiz aus, wie die Berührung mit den weniger differenten chemischen Aetz-

mitteln, Sublimat, Lugol u. s. w. und der Effect ist derselbe: Zerstörung nur der oberflächlichen Gewebsschichten und Verklebung resp. Verwachsung der sich berührenden Flächen. Die prima intentio wird nicht gehindert.

Anders bei tiefgehenden, ausgedehnten Zerstörungen der Gewebe, sowohl durch intensivere Hitzwirkung, als durch stärkere Aetzmittel, wie Lapis. Dabei bedeckt sich die geschaffene Wundfläche mit soviel nekrotisirtem Gewebe, dass eine prima intentio nicht möglich ist.

Sollten die Unterschiede, die in den Resultaten verschiedener Forscher zu Tage treten, nicht theilweise durch diese Erwägungen erklärt werden können? Für meinen ersten Versuch kann ich Kelterborn nicht nur nicht beistimmen, sondern muss noch weiter gehen, als v. Dembowsky, indem bei mir stets ausser dem Netz auch Darmschlingen adhärirten. Auch Spiegelberg und Waldeyer bekamen stets Verwachsungen mit Brandschorfen. Auf die Lehren, die sich aus obigen Erwägungen ziehen lassen, komme ich im nächsten Capitel zurück.

Um dann einige chemische Reize anzuführen, habe ich zunächst (IV.) in Fall 51 benachbarte Darmschlingen mit einem in Sublimat 1:1000 getauchten Tupfer benetzt. Der Erfolg bestand in flächenhaften Verwachsungen des Quercolon mit den Dünndarmschlingen und der vorderen Bauchwand.

V. Den Heinz'schen Versuch mit Lugol'scher Lösung habe ich an zwei Thieren, 12 und 13, nachgeprüft, indem ich ihnen je ½ ccm Sol. Lugol. intraperitoneal injicirte. Beide collabirten ziemlich stark und gingen am 3. resp. 4. Tage ein. Die Section ergab für den Tod keine Ursache (Collaps), im Peritonealraum mehrere noch nicht sehr feste fibrinöse Darmverklebungen.

VI. Einen sehr starken chemischen Reiz habe ich dann bei 4 Thieren applicirt (5, 6, 14, 15) in Gestalt von Bestreichen des Darmes mit Lapis. Ich nahm zweimal Lapis purus und zweimal L. mitigatus mit demselben Erfolg, und zwar wählte ich die Flexura dextra coli. Bei Berührung des Darmes mit dem Stift bedeckte sich ersterer sofort mit einem weissen Aetzschorf und es setzte eine locale sehr energische Peristaltik ein. Bei der Relaparotomie nach 5—10 Tagen fanden sich niemals Adhäsionen. Näheres hierüber habe ich oben bei den Brandschorfen schon gesagt.

VII. Bei zwei Thieren (14 und 15) habe ich ein kleines Quantum, etwa eine Erbse gross, Jodoformpulver an eine Stelle zwischen die Darmschlingen deponirt. Bei der Section nach acht Tagen war gegen mein Erwarten vom Jodoform nichts mehr zu sehen und fanden sich auch keinerlei Adhäsionen.

Demnach wäre in den beiden Olshausen'schen Fällen das Jodoform nicht anzuschuldigen, und würde die Annahme von Schwarz, dass die Adhäsionen mehr durch die elastische Ligatur, als durch jenes bedingt seien, gestützt.

Dennoch kann man wohl annehmen, dass irgendwie grössere Mengen von Jodoform, wie in dem einen Olshausen'schen Fall, wo Intoxicationserscheinungen beobachtet wurden, schon in ihrer Eigenschaft als Fremdkörper, nicht nur als chemisch reizendes Agens, Adhäsionen machen können, wenn auch das Thierexperiment versagt.

VIII. Abbindungen des grossen Netzes machte ich, theils in einer, theils in mehreren Portionen (mit dünner Catgutligatur, ohne Klemme) in Fall 16, 17 und 57, in letzterem Falle zugleich mit Gitterung des Peritoneum parietale neben der Wunde und unter Darreichen von Opium. In allen Fällen fanden sich, wie erwartet, bei der Relaparotomie Adhäsionen des Stumpfes.

IX. Nun noch einige Worte über die Adhäsionen von an sich intacten Intestinis an der Laparotomiewunde. Ich kann nur constatiren, dass ich solche ganz selten gesehen habe. Gesunde Darmschlingen waren nie, das Netz einige Mal verwachsen. Die Theorie Kelterborns, dass die häufigeren Adhäsionen des Netzes mit der Bauchwand auf Luft zurückzuführen wären, die das Netz gegen die Naht presst, ist mir nicht einleuchtend. Ebenso gut könnte man meines Erachtens annehmen, dass die ev. im Bauch zurückbleibende Luft sich zwischen den Intestina und vorderer Bauchwand, dem höchstmöglichen Punkt in der Rückenlage, ansammeln und gerade die Berührung und damit auch die Adhäsion dieser beiden verhinderte. Ich glaube jedoch, dass das jedenfalls sehr geringe Quantum Luft, das vielleicht hie und da im Bauch zurückbleibt, überhaupt keine Rolle spielt, sondern bald resorbirt wird. Wenn das Netz leichter verwächst als die Darmschlingen, so ist der Grund m. E. sicher der von v. Dembowsky angegebene, dass ersteres sich weniger hin und her bewegt, als die mit activer Bewegungsfähigkeit versehenen Därme. In meinen Fällen waren, wie gesagt, Adhärenzen an der Bauchnaht selten, im Gegensatz zu Duschinsky und Rindfleisch, welch' letzterer bei seinen zu anderen Zwecken unternommenen Experimenten ebenfalls stets das Netz mit der Nahtstelle verwachsen fand. Ich habe die Bauchdeckennaht durchaus nicht mit besonderer Sorgfalt gemacht, sondern einfach fortlaufende Catgutnaht durch Fascie, Musculatur und Peritoneum. Die Haut wurde dann darüber besonders genäht.

Besonders interessant waren mir drei Fälle (13, 14 und 15), in

denen ich die Bauchnaht mit fortlaufender Silberdrahtnaht gemacht hatte (Fascie, Musc. und Perit.). Bei allen dreien blieb die Naht und speciell auch die Drähte ganz frei von Adhäsionen. Es ist das besonders für die hier stets bei Laparotomieen geübte, von Schede angegebene Methode der Bauchdeckennaht mit Silberdrahtknopfnähten, die Fascie, Musculatur und Peritoneum fassen, wichtig. Vielleicht ist gerade die Glätte des Drahtes ein die Adhäsion hinderndes Moment dem anderen rauheren Nahtmaterial gegenüber. Eine Bestätigung dieses experimentellen Ergebnisses habe ich ganz kürzlich gesehen. Bei einer Patientin, die von einem alten intraperitonealen Abscess, der in grosser Ausdehnung gespalten worden war, einen colossalen Bauchbruch behalten hatte, war dieser Buchbruch von Herrn Geheimrath Schede vor ½ Jahr mit einer grossen Menge versenkter Silberdrahtknopfnähte secundär vernäht worden. Die Naht erstreckte sich von der Medianlinie des Bauches ca. 10 cm oberhalb der Symphyse bogenförmig nach links oben bis ungefähr zum Rippenbogen, etwa in der hinteren Axillarlinie, ca. 40 cm lang. Alle Drähte heilten primär ein, mit Ausnahme der 4 letzten in der Seite, die herauseiterten. Den dadurch wiederum an dieser Stelle recidivirenden Bauchbruch habe ich kürzlich nochmals in derselben Weise genäht und dabei gefunden, dass an dieser Stelle in Folge der Stichkanaleiterung der entfernten Drähte einige Netzadhäsionen bestanden, aber die ganze übrige, primär geheilte Naht, an der man mit dem eingeführten Finger deutlich die einzelnen Drähte abtasten konnte, ganz frei war von jeglichen Adhäsionen. Nicht einmal das Netz war adhärent, obgleich es bis zur Grenze des oberen und mittleren Drittels der Naht etwa herabreichte und doch durch obige Adhäsionen am oberen Wundende fixirt war.

Im Fall III unserer Krankengeschichten, wo die dritte Laparotomie Adhärenzen an der Naht der 2. ergab, war ebenfalls eine subcutane Drahteiterung, die sonst äusserst selten ist, eingetreten.

Ich glaube demnach wohl behaupten zu können, dass auch von diesem Standpunkte aus die Drahtnaht nur zu empfehlen ist. Wird doch in fast allen Berichten über Adhäsionen die Häufigkeit von Adhärenzen an der Bauchnaht hervorgehoben. Hier sind dieselben jedenfalls bei aseptischem Verlauf der Wundheilung äusserst selten.

X. Endlich muss ich als ganz sicheres Mittel, Adhäsionen hervorzurufen, das Einbringen von Fremdkörpern in die Peritonealhöhle anführen. Ich habe derartige Versuche vielfach gemacht, nicht um diese längst bekannte Thatsache zu beweisen, sondern um mit Sicherheit Adhäsionen hervorzurufen, die ich dann zu meinen weiteren Ver-

suchen, Recidive zu verhüten, verwerthete. Ich komme hierauf im folgenden Capitel des Näheren zurück.

Dass ausserdem noch Infectionen des Peritoneums Verklebungen hervorrufen, braucht nur der Vollständigkeit halber angeführt zu werden.

Damit möchte ich das Capitel von der Entstehungsweise, den Entstehungsbedingungen und den Ursachen der peritonitischen Adhäsionen schliessen. Letztere sind also, nochmals kurz zusammengefasst:

1. Blutungen, wenn sie aus intraperitonealen Wunden stammen, insofern, als dann die Verletzung die Resorption hindert, Gerinnung bedingt und durch das geronnene Blut breitere Verklebungen eingeleitet werden, als die Verletzung allein machen würde;

2. mechanische Reizungen und Verletzungen gröberer Art, oder auch in leichterer Form, letztere dann, wenn sie die Laparotomiewunde direct begrenzen;

3. Brandschorfe, wenn sie nicht so intensiv sind, dass sie die prima intentio hindern;

4. Chemische Reize unter derselben Bedingung;

5. Fremdkörper;

6. Infection.

Ueberaus begünstigt wird jede Adhäsionsbildung zweifellos durch die Ruhe der Därme, wie sie leider fast stets nach der Laparotomie zunächst eintritt durch die reflectorische Lähmung der Peristaltik. Indem dieses Moment beim Menschen hinzutritt, kommen sicher auch aus quantitativ geringfügigerer Schädigung des Peritoneums Verwachsungen zu Stande, die beim Thier solche nicht machen. Es ist zu bedenken, dass der Mensch nach der Laparotomie eine Reihe von Tagen ruhig auf dem Rücken liegt, leichte Nahrung nimmt, zunächst schon wegen der Narkose; jede Erschütterung des Leibes wird vermieden, theils der Wundheilung wegen, theis um dem Patienten Schmerzen zu ersparen, zuweilen, in früherer Zeit mehr als heute, wird dazu Opium gegeben. Das ist beim Thier anders. Das Kaninchen läuft sofort nach der Operation wieder herum, dadurch werden allein schon die Eingeweide gegen einander dauernd dislocirt. Das Thier nimmt dieselbe Nahrung wie früher sofort wieder auf, wenn auch vielleicht zunächst quantitativ etwas beschränkt durch vorübergehende Appetitlosigkeit; die Pflanzennahrung füllt den Darm mehr und fordert eine rege Peristaltik heraus, während beim Menschen die kleinen Quantitäten leichtester Nahrung, Suppen, allenfalls Geflügel u. dergl. an den Verdauungsapparat so geringe Anforderungen stellen, dass die

einzelnen Factoren des Verdauungsprocesses, zu denen auch die Peristaltik gehört, nur sehr wenig zu activer Thätigkeit angeregt werden. Diese Momente kommen, meines Erachtens, sehr in Betracht und stellen den Menschen ungünstiger als das Versuchsthier.

Ich komme im folgenden Theil meiner Arbeit auf die Frage der Peristaltik noch des Näheren zurück.

III.

Welche Schritte sollen wir zum Zwecke der Therapie der peritonitischen Adhäsionen thun?

Wie überhaupt der ärztlichen Bemühung, so ist natürlich auch hier die vornehmste Aufgabe des Chirurgen die Prophylaxe. Der Satz jedoch, dass es leichter sei, eine Krankheit zu verhüten, als sie zu heilen, gilt hier nur sehr mit Einschränkung. Zwar ist es einfach, aus der Erfahrung, dass chemische Reize das Peritoneum zu Adhäsionen anregen, den Schluss zu ziehen, jene zu vermeiden, und heute haben auch wohl alle Chirurgen an die Stelle der Antisepsis in der Bauchhöhle bei an sich reinen Operationen die Asepsis gesetzt. Stärkere Antiseptica sind hier schon durch die enorme Resorptionskraft des Peritoneums und die dadurch bedingte Gefahr der Allgemeinintoxication ausgeschlossen. In den beiden hiesigen, von Herrn Geheimrath Schede geleiteten Anstalten, der chirurgischen Universitätsklinik und dem St. Johanneshospital, wird schon lange, wenn überhaupt Spülungen in der Bauchhöhle nöthig sind, stets sterile warme Kochsalzlösung dazu benutzt, ein Standpunkt, der heute wohl fast der allgemeine ist. Ebenso sorgfältig wird überall darauf Bedacht genommen, nicht durch thermische Reize das Peritoneum zu schädigen. Die Temperatur des Operationsraumes, der Hände, Instrumente, Compressen, Tücher, kurz aller Gegenstände, die mit den Intestina in Berührung kommen, soll annähernd die des Körpers selbst sein. Werden Eingeweidetheile aus dem Bauchraum eventerirt, so muss Vorsorge getroffen werden, dass sie sich nicht zu stark abkühlen. Einzelne Operateure bevorzugen zu diesem Zweck das Einschlagen der Därme in mit warmer Kochsalzlösung getränkte Mullcompressen, andere schlagen sie lieber in trockene sterile warme Handtücher ein.

Hier ist die erstere Methode üblich, und ich möchte sie auch für die weniger angreifende für das Serosaendothel halten, als die trockene Behandlung. Erstens schmiegen sich nasse Compressen dem Darm sicher inniger an als die starreren trockenen Tücher, unter deren Falten sich Luft ansammelt. Letztere möchte ich nun als eine

mechanisch schädigende Ursache zwar nicht so in den Vordergrund stellen, wie das z. B. Kelterborn, Duschinsky u. A. thun, aber eine stärkere Verdunstung von der Darmoberfläche aus und damit sowohl eine schädliche Austrocknung als Abkühlung derselben ist wohl sicher eine Folge des Contactes mit der Luft, die durch das Auflegen nasser Compressen verhütet wird. Trockene Tücher werden auch doch die dem Darm anhaftende Flüssigkeit in sich aufsaugen und dadurch direct austrocknend und damit schädigend wirken. Die Anhänger der Tücher sagen zwar, die nasse Compresse selbst dunstet sehr stark aus, wird dadurch allmählich kälter und kühlt so secundär auch den Darm ab. Das würde richtig sein, wenn man eine und dieselbe Compresse zu lange frei liegen liesse. Sobald sie sich abkühlt, muss sie gewechselt werden. Eine sehr schnelle Abkühlung findet in dem warmen Laparotomieraum erfahrungsgemäss nicht statt. Die meisten Compressen werden zudem noch von den Händen der Assistenten bedeckt, die die Därme zurückhalten und so die Ausdünstung und Abkühlung verlangsamen. Wesentlich ist auch, dass die Compressen ziemlich dick sind, damit eine oberflächliche Ausdünstung und Abkühlung nicht sofort bis auf den Darm wirkt. Unter diesen Voraussetzungen aber glaube ich, dass ein trockenes Tuch eine rauhere Berührung für den Darm ist, als eine nasse Compresse.

Ich komme damit auf die mechanischen Insulte. Dieselben werden wohl bei keiner Laparotomie ganz vom Peritoneum fernzuhalten sein. Wird doch die Laparotomie stets mit wenigen Ausnahmen zum Zwecke irgend eines Eingriffes an den Intestinis gemacht. Da letztere aber alle mit Peritoneum überkleidet sind, so wird eine Verletzung desselben unvermeidlich sein. Es muss sich dann darum handeln, diese Eingriffe so schonend wie möglich zu machen resp. bei der Toilette die gesetzten peritonealen Wundflächen durch einstülpende Nähte u. dgl. möglichst zu reduciren.

Bei Darmresectionen besorgt dieses schon die Lembert'sche Naht. Amputationsstümpfe, z. B. der weiblichen Genitalien, wird man meist mit dem Peritoneum der Nachbarschaft übernähen und dadurch decken können. Das sind längst bekannte und anerkannte Grundsätze. Allgemein gültige Regeln lassen sich da nicht aufstellen. Im einzelnen Falle hängt hier das Vorgehen sehr von den jeweiligen Umständen, von localen Verhältnissen und natürlich auch vom Kräftezustand des Kranken ab. Nach schwierigen, langdauernden Operationen wird man oft leider im Interesse der nöthigen Abkürzung auf eine sonst ganz wünschenswerthe Toilette verzichten müssen.

Dass jedes unnöthige Manipuliren mit Händen, Instrumenten, Tupfern u. dergl. in den Eingeweiden vermieden wird, ist selbstredend. Das Tupfen soll eben ein Tupfen, kein Wischen und Reiben sein.

Einen allzu extremen Standpunkt darf man jedoch hier auch nicht einnehmen; das Peritoneum verträgt offenbar leichte Schädigungen, wie sie im Allgemeinen durch Tupfer und Hände bedingt werden, ohne üble Folgen, wenn nicht andere Momente, z. B. Infection, den Verlauf compliciren. Dass es so sehr wichtig ist, wie Hegar und Kaltenbach betonen, die Bauchhöhle von ergossenem Cysteninhalt, Ascites und Blut zu säubern, möchte ich nicht behaupten. Das häufige Einführen von Schwämmen zu diesem Zwecke kann unter Umständen mehr schaden als nützen, während Rückstände jener Flüssigkeiten, vorausgesetzt natürlich, sie sind steril, wohl meist harmlos sind.

Köberle säubert, wie Hegar und Kaltenbach anführen, bei schwer zu beseitigendem Geschwulstinhalt (Gallerte) die Bauchhöhle resp. die Därme durch „walkende Bewegungen" mit den Fingern in einer um die Därme geschlagenen trockenen Serviette. Dabei dürften doch wohl zuweilen so starke Epithelabschürfungen zu Stande kommen, dass die so misshandelten Därme mit Adhäsionsbildung reagirten. Will man derartige Dinge, wie Cysteninhalt, absolut entfernen, so dürfte eine warme Kochsalzspülung diesen Zweck wohl schonender erfüllen. Schaden wird aber aseptischer Cysteninhalt wohl nicht leicht. Wie ich mich kürzlich persönlich überzeugte, legt auch Herr Geheimrath Fritsch auf die gründliche Entfernung solcher Massen keinen grossen Werth.

Zu warnen ist dagegen vor Allem vor jedem Manipuliren mit scharfen Haken, nicht nur an den Därmen, sondern auch am Peritoneum parietalis, besonders in der Nähe des Wundrandes, wo jene ja fast allein in Betracht kommen. Das Experiment hat gezeigt, dass gerade da, wo die Momente der mechanischen Zerstörung des Endothels und des Laparotomieschnittes mit seiner wohl selten ganz idealen Wundvereinigung der beiden Peritonealränder zusammenkommen, einer Adhärenz die Bedingungen gegeben sind. Der scharfe Haken jedoch wird nahe am Wundrand eingesetzt und von einem Assistenten mit einer Hand gespalten, während dieser zugleich mit der anderen Hand sonstige Verrichtungen vornimmt. Letztere lenken die Aufmerksamkeit vom Haken ab, und die Folge ist, dass dieser nicht einfach einige scharfumgrenzte Einstiche in die Bauchwand macht, die vielleicht unschädlich wären, sondern dort sicher oft eine sehr vielgestaltige, zerrissene Wunde zurücklässt, die Adhäsionen sehr

begünstigen muss. Die scharfen Haken sind also überall am Peritoneum durch stumpfe zu ersetzen.

Der Paquelin sollte meines Erachtens im Peritoneum nur im Nothfalle angewendet werden; es wird jedoch seine Verwendung auch von gynäcologischer Seite, wo er sich der meisten Anhänger erfreute, von Tag zu Tag seltener. Wenn auch die intensiven Schorfe, wie sie zur Exstirpation eines Tumors z. B. gesetzt werden, an den Stellen ihrer intensivsten Wirkung keine primären Adhäsionen machen, so halte ich es doch für möglich, dass an den Rändern etwa oder sonstwo in der Nachbarschaft, wo vielleicht das Peritoneum nur angesengt ist, die Bedingungen hergestellt werden, wie sie in meinen oben geschilderten ersten Brandschorfversuchen vorlagen, die stets zur Adhäsion führten.

Sollten nicht auch, nachdem der Schorf durch Abstossung oder Resorption entfernt ist, Verwachsungen per secundam intentionem möglich sein, je nachdem zu dieser Zeit etwa andere Verhältnisse, Trägheit der Peristaltik u. dergl. einer solchen günstig sind?

Soll endlich nicht unter Umständen ein todter Brandschorf als Fremdkörper wirken können, der durch Adhäsionen abgekapselt wird?

Ob also Verwachsungen nach Anwendung des Thermokauters immer entstehen, die Frage ist wohl hier von wenig Belang; bewiesen scheint mir doch zu sein, dass solche entstehen können und das genügt, um die Warnung vor der intraperitonealen Anwendung des Glüheisens zu rechtfertigen.

Ich meine, das erste Streben bei allen intraperitonealen Eingriffen müsse die Erzielung einer prima intentio sein. Wundverhältnisse, die diese ausschliessen, sind in der Bauchhöhle zu vermeiden. Unumgänglich wird die Anwendung des Thermokauters wohl selten sein. Ich erinnere mich aus meiner fünfjährigen chirurgischen Assistentenzeit nicht eines Falles, wo Herr Geheimrath Schede intraperitoneal das Glüheisen gebraucht hätte, es sei denn, der betroffene Gewebstheil wurde nachher extraperitoneal gelagert.

Auf die Behandlung intraabdomineller Blutungen brauche ich nach dem oben Gesagten nicht zurückzukommen.

Jodoform und seine Ersatzmittel sind jedenfalls mit Vorsicht zu handhaben, sie sind Antiseptica wie die anderen auch und können jedenfalls durch chemischen Reiz schädlich wirken.

Dass den Nähten möglichste Sorgfalt zukommt, braucht nicht besonders hervorgehoben zu werden. Ueber die Vorzüge der Drahtnaht auch in Rücksicht auf Adhäsionsbildung habe ich mich oben schon ausgesprochen.

Für eines der wesentlichsten Mittel, Adhäsionen nach Bauchoperationen zu verhüten, halte auch ich die Peristaltik. Da dieser Punkt für den Gegenstand der folgenden Besprechung, die Behandung vorhandener Adhäsionen, resp. die Verhütung der Recidive, noch wichtiger ist, als für die hier besprochene Prophylaxe, verspare ich eine eingehende Besprechung bis dahin.

Diese prophylaktischen Maassregeln kommen für Fälle, wie sie unsere 5 Krankengeschichten bieten, natürlich nicht in Betracht. Hier handelt es sich um vorhandene Adhäsionen, die durch die erste Operation beseitigt wurden, deren Wiederauftreten dann aber nicht verhindert werden konnte. Dasselbe ist bei mehreren der aus der Literatur citirten der Fall. Traumen, Tumoren, Entzündungsprocesse machen eben primär Adhäsionen, die dann theils um ihrer selbst willen, weil sie Ileus hervorrufen, theils zum Zwecke der Entfernung des Tumors getrennt werden müssen. Was ist nun in diesen Fällen zu thun, um Recidivs der Verwachsungen mit ihren oft deletären Folgen zu verhüten?

Zunächst ist die Frage, wann man bei Ileus überhaupt chirurgisch eingreifen soll, noch Gegenstand der Controverse zwischen Chirurgen und Internisten. Es ist ja zweifellos, dass manche Fälle von Ileus durch interne Mittel, Opiumbehandlung, Einläufe, Magenspülung u. dergl. geheilt worden sind, und in der Hauptsache kommt es wohl auf die Ursache des Ileus an bei Entscheidung obiger Streitfrage. Hier ist aber gerade der schwache Punkt unserer Ileustherapie. Alle Autoren stimmen darin überein, dass die Stellung einer genauen Diagnose das wichtigste, aber auch das schwierigste Moment ist. Die Entscheidung muss in sehr vielen Fällen der Probelaparotomie überlassen werden, wie Schede, Obalinsky u. A. betonen. Die vielen Erörterungen hierüber liegen jedoch meinem Thema zu fern, und sind auch zu bekannt, um hier näher darauf einzugehen. In den letzten Decennien ist wohl, soweit ich die Sache übersehe, ein gewisser Umschwung der Ansichten, auch der Internisten, zu Gunsten des chirurgischen Eingreifens eingetreten, in erster Linie natürlich als Folge der besseren Resultate, die dieses auf Grund der Asepsis und anderer moderner Errungenschaften zu verzeichnen hat.

Die Ansichten neigen sich immer mehr dahin, dass ein möglichst frühzeitiger chirurgischer Eingriff bei deutlichen Ileussymptomen, besonders aus unbekannter Ursache, das Rationellste ist. Natürlich ist es angebracht, wenn ein Patient mit Ileus eingebracht wird, zuerst die harmloseren Mittel, besonders Einläufe und Magenspülung, zu versuchen, falls es nicht schon zur Genüge geschehen ist. Der Nutzen ist

leider oft sehr gering. Die Magenspülung bessert jedenfalls meist das subjective Befinden zeitweise wesentlich, wodurch man sich hinwiederum auch nicht in Sicherheit wiegen lassen darf. Ueber das Für und Wider speciell dieser Procedur ist wiederholt lebhaft discutiert worden, z. B. in der Sitzung der Berliner med. Gesellschaft (Deutsche med. Woch. 85, 21. 22).

Opium verdeckt das Krankheitsbild zu sehr, Drastika können leicht schaden. Jedenfalls ist wohl eine tagelange Medication, ein Probieren, ob das unbekannte Hinderniss nicht dem einen oder anderen Mittel weicht, immer ein Va banque-Spiel, das mit der grossen Gefahr verknüpft ist, über diesem Versuch die beste Zeit für die Operation zu versäumen. Es ist stets zu bedenken, dass eine Laparotomie doch auch heute noch ein ziemlicher Eingriff ist, der an einem durch tagelangen Ileus geschwächten Patienten unternommen, das Leben immer bedroht. Dazu kommt, dass man ja vorher nie weiss, eine wie schwere Operation man auszuführen hat, ob man breite flächenförmige Adhäsionen zu trennen, einen Tumor zu reseciren, oder nur einen dünnen Strang zu durchschneiden oder einen Volvulus zu redressiren hat. Im Allgemeinen besteht heute die Auffassung, sofort die Laparotomie auszuführen, wenn Zeichen von Nachlassen der Herzkraft auftreten. Leider ist es aber auch dann häufig schon zu spät, besonders wenn eines jener schwer zu beseitigenden Hindernisse vorliegt. Es würden sicher die Resultate der chirurgischen Ileustherapie und ich glaube auch der Ileustherapie überhaupt noch wesentlich besser werden, wenn man sich noch früher, bei vollem Kräftezustand, zur Operation entschlösse, wie auch z. B. auf dem Chirurgencongress 1887 von verschiedenen Seiten, von Credé u. A., betont wurde.

Die Entscheidung dieser Frage gehört jedoch vor ein berufeneres Forum, ich will hier nur noch die Wichtigkeit frühzeitiger Operation für die Hintanhaltung von Verwachsungsrecidiven betonen. Schon Heidenhain erwähnte die wesentliche Steigerung der Neigung zu peritonitischen Adhäsionen dann, wenn das Peritoneum entzündlich verändert, hyperämisch dadurch ist, dass eine Strangulation an einer bestimmten Stelle sowohl die Circulation des Blutes als die Fortbewegung des Darminhaltes eine Zeit lang behindert hat. Je länger diese Strangulation dauert, umso intensiver und verhängnisvoller wird natürlich die anatomische Störung der einzelnen Constituentien der Darmwand sein und umso grösser die Neigung zu recidivirender Verklebung. Dazu kommt die Thatsache, dass die Lähmung der Peristaltik ebenfalls in Bezug auf Intensität und Dauer proportional ist der Zeit, die die

Compression und Circulationsstörung gedauert hat. Nach langdauernder Strangulation des Darmes liegt die Peristaltik oft tagelang so darnieder, dass alle internen Mittel zur Anregung versagen. Welchen Einfluss diese Ruhe der Därme auf das Eintreten von Verwachsungen hat, werden wir später noch sehen.

Welche Art von Operation man ausführen wird, wird sich nach den Umständen richten. Herr Geheimrath Schede hat, wie aus seinen wiederholten Publicationen bekannt ist, bei einigermaassen geschwächten Patienten oder bei stark geblähten Därmen und dadurch schlecht auffindbarem Hinderniss den Standpunkt, lieber zuerst einen Anus praeternat. zu machen und die Radicaloperation später unter günstigeren Bedingungen folgen zu lassen. Die Schwierigkeiten der direkten Radicaloperation sind oft bei stark geblähten Därmen (diese Aufblähung war z. B. bei unserem Fall III so hochgradig, dass die Taenien stellenweise in der Länge auseinander gerissen waren) ganz enorm und geradezu unüberwindlich, wie u. A. auch Küster hervorhebt.

Auch diese Frage ist schon so oft ventilirt worden, dass ich ein näheres Eingehen auf dieselbe mir wohl schenken kann.

Angenommen aber jetzt, man operirt früh genug, bei gutem Kräftezustand, man findet und trennt flächenförmige Verwachsungen, entweder idiopathischer Natur, oder durch einen Tumor oder durch intraintestinale Processe bedingt, was kann man dann thun, um Recidiven der getrennten Verwachsungen vorzubeugen?

Ich habe mich hier wieder zuerst in der einschlägigen Literatur orientirt über Vorschläge, die in dieser Richtung gemacht sind:

Hegar und Kaltenbach erwähnen die Recidive der Adhäsionen, die durch Tumoren bedingt sind. Sie empfehlen, „Netzpartieen, an denen nach der Ablösung allzu zahlreiche Ligaturen haften, am besten nach Anlegen weniger Massenligaturen abzutragen". Tumoren sollen nicht ohne Controlle der Augen, stumpf mit der Hand herumgehend, ausgelöst werden. Bei Isolirung der Därme von der Bauchwand rathen Hegar und Kaltenbach, das Netz sorgfältig zwischen denselben auszubreiten.

Bumm empfiehlt, das ligirte Netzstück nach aussen umzuschlagen, wo es mit dem Parietale, nicht mit dem Darm, verwachsen kann. Doch dürfte das auch wegen der Möglichkeit innerer Hernien gefährlich sein.

v. Frey erwähnt den Vorschlag Sänger's zur Ausschaltung von Wundflächen des Peritoneum parietale, die Bauchdeckenwundränder kammartig gegeneinander zu legen. In einem Falle Sänger's ging allerdings die hierzu angelegte Naht in den nächsten Tagen wieder auf. v. Frey deckte nun die parietale Wundfläche so, dass er das parietale Peritoneum der gesunden Seite soweit ablöste und dadurch mobilisirte, dass es sich bis über den an der anderen Seite des Laparotomieschnittes be-

findlichen flächenformigen Defect herüberziehen liess und dort mit einer jenseits desselben emporzuhebenden Falte vereinigt werden konnte. Ist der peritoneale Wunddefect beiderseitig, so liesse sich nach v. Frey zu beiden Seiten das an den Defect angrenzende gesunde Peritoneum in derselben Weise soweit mobilisiren, dass es in der Mitte über dem Defect vereinigt werden konnte, diesen so von der Bauchhöhle ausschaltend.

Hierzu möchte ich bemerken, dass man ja zwar das Platzen der Sänger'schen Naht verhindern könnte durch Drahtnaht oder nach Art der oben erwähnten Graser'schen Bleiplattennaht, aber bei einigermaassen gespannten Bauchdecken und grossen Defecten dürfte doch oft das Material nicht reichen, ausser nach Entfernung recht grosser Tumoren. Ausserdem ist die Methode doch nur dann anwendbar, wenn der Laparotomieschnitt gerade die Verwachsungsstelle trifft, was doch selten der Fall sein wird, ich möchte sagen glücklicherweise, da in diesen Fällen wohl öfters Läsionen der Intestina selbst vorkommen könnten.

Auch die Ausführbarkeit des Vorschlags v. Frey's setzt die Peritonealwunde wenigstens in der Nähe des Laparotomieschnittes voraus, da sonst die Ablösung und auch die Naht des herüberzuziehenden Lappens kaum ausführbar sein wird. Ich möchte die praktische Ausführung dieses theoretisch richtig ausgedachten Vorschlages überhaupt für nicht ganz leicht halten.

Auf dem I. Gynäcologencongress 1886 trat nun Müller in seinen oben schon erwähnten Vortrag mit einem Vorschlag hervor, der den Zweck verfolgte, den Contact der Intestina unter sich und mit der Bauchwand aufzuheben dadurch, dass er am Schlusse der Laparotomie der Bauchhöhle ein Quantum einer indifferenten Flüssigkeit einverleibte. Er wählte physiologische Kochsalzlösung, die den Bedingungen entsprach, die an sie gestellt werden müssen: Sie muss aseptisch sein, nicht reizen, nicht toxisch wirken und nach Erfüllung ihres Zweckes aus dem Bauch von selbst verschwinden (resorbirt werden). Er exstirpirte einen vielfach leicht verwachsenen Ovarialtumor, schloss die Wunde, indem er in den oberen Wundwinkel einen Drain einlegte. Dann goss er 2400 ccm NaCl-lösung, etwa das Volumen des Tumors, durch dasselbe in die Bauchhöhle und klemmte das Drain ab.

Die Patientin hatte einige Zeit etwas Athemnoth, leichte Pulsfrequenz und Temperatursteigerung, Erscheinungen, die mit der allmählichen Resorption der Flüssigkeit verschwanden. Am 7. Tag wurde das Drain entfernt, die Patientin genas und Müller konnte bei späterer Untersuchung keine Störung der Darmfunction bei ihr finden. Müller berichtet über einen anderen Fall, in dem nach Entfernung des Tumors die vordere Bauchwand auf die hintere zu liegen kam, da die sehr grosse Geschwulst die Eingeweide vollkommen weggedrängt hatte. Die Patientin starb an Ileus und es fand sich, dass die vordere Bauchwand mit der hinteren verwachsen war und dadurch eine Abknickung resp.

Strangulation einer Dünndarmschlinge verursacht wurde. Dieser Fall brachte Müller auf die Idee, Kochsalzlösung einzuführen. Er erwähnt noch, dass die unangenehmen Nebenwirkungen dieses Vorgehens sich wohl durch eine Modification des Verfahrens verhüten liessen. Er führt die Möglichkeit einer ständigen Irrigation mittelst eines Apparates mit Zu- und Abflussrohr an.

In der Discussion über diesen Vorschlag waren die Meinungen getheilt. Olshausen hielt ihn für rationell, empfiehlt jedoch Vorsicht, besonders wegen der Ueberlastung des Kreislaufs durch die zu schnelle Resorption. Auch v. Winiwarter äussert sich (in einer späteren Discussion über unser Thema) günstig über den Müller'schen Vorschlag, nachdem er denselben practisch erprobt hat, speciell an dem oben citirten Fall von 4facher Laparotomie wegen recidivirender Adhäsionen. Er ist geneigt, den endlichen guten Ausgang dieses Falles wenigstens theilweise der Anwendung jener Methode zuzuschreiben.

Sänger glaubt nicht an eine günstige Wirkung der Methode, da die Lösung zu schnell resorbirt werde. Derselben Ansicht ist Obalinsky.

Dieses letztere Moment möchte ich nicht als ausschlaggebend für die Beurtheilung der Methode halten; haben doch mehrere Autoren die ausserordentliche Geschwindigkeit der Adhäsionsbildung betont. Fritsch ist geneigt, die Zeit, in der sich die Verklebung herstellt, eher nach Minuten als nach Stunden zu berechnen. Seine Ansicht wird bestätigt durch die Beschreibung, die v. Frey von einem Falle giebt: Bei der Exstirpation einer im kleinen Becken und am Peritoneum parietale der rechten Bauchseite adhärenten Cyste wurden letztere Adhärenzen zuerst gelöst. Als dann die Cyste aus dem kleinen Becken befreit war, zeigten sich schon mehrere Darmschlingen mit der ersten Parietalwunde verklebt. Da lässt sich doch wohl annehmen, dass die Wirkung einer so grossen Menge Kochsalzlösung für diese erste Zeit nicht durch die Resorption beeinträchtigt wird. Das Peritoneum wird sich allerdings nicht so schnell repariren und seine Adhäsionsfähigkeit verlieren, bis die Resorption der Lösung beendet ist, aber ich möchte betonen, dass es sich besonders darum handelt, gerade in den ersten Tagen eine Adhäsionsbildung zu verhüten, wo wir eines anderen Hülfsmittels hierzu so oft entrathen müssen, der Peristaltik. Ich komme hierauf zurück. Der Müller'sche Vorschlag einer zeitlichen Ausdehnung der Kochsalzwirkung durch permanente Irrigation hat aus begreiflichen Gründen keinen Anklang gefunden.

Zwei Bedenken gegen das oben geschilderte Vorgehen Müller's möchte ich nicht unterdrücken. Erstens scheint mir das Liegenlassen des Drains mindestens überflüssig zu sein. Dasselbe soll doch wohl bis in die Bauchhöhle hineinragen, wirkt aber dann als Fremdkörper,

dessen Liegenbleiben 7 Tage lang sicher Adhäsionen hervorruft. Weshalb soll es liegen bleiben? Meines Erachtens könnte man dasselbe eben so gut sofort entfernen und die Naht ganz schliessen. Zweitens: Soll es nicht unter Umständen, besonders bei stark mit Gas gefülltem Darm, der also specifisch leichter ist, als die Kochsalzlösung, möglich sein, dass letztere sich in der tiefsten Partie der Bauchhöhle, in Rückenlage also zu beiden Seiten der Wirbelsäule, ansammelt und die Darmschlingen nach vorn gegen die vordere Bauchwand treibt und dort mit jener und untereinander in um so innigeren Contact bringt, als sie selbst raumbeengend durch ihre Menge wirkt? Es kommt dann ihre adhäsionshemmende Wirkung darauf an, wo die getrennten Adhäsionen gesessen haben. Sassen sie in der Tiefe, wird wohl der Zweck der Injection erfüllt werden, sassen sie an sehr beweglichen Darmschlingen, oder gar an der vorderen Bauchwand, so dürfte sie eher schaden als nützen.

In dem oben erwähnten Fall, der Müller zu seinem Vorschlag veranlasste, hätte allerdings wohl sicher die Kochsalzinjection die Adhäsionen verhindert, denn ehe sie resorbirt war, hätten wohl die Eingeweide ihre normale Lage zurückgewonnen und die vordere Bauchwand nun ihrerseits von der hinteren abgehoben. Auch die Compressionsverbände, die Müller gleichzeitig verurtheilt, wirken in einem solchen Fall gewiss besonders schädlich.

Das Bedenken Martin's gegen den Müller'schen Vorschlag, das Kochsalz würde in seiner Eigenschaft als Fremdkörper ungünstig wirken und die Resorptionskraft zu sehr in Anspruch nehmen, möchte ich nicht für sehr schwerwiegend halten, ebensowenig wie ich die Ansicht Obalinsky's theilen kann, dass die Lösung das Peritoneum reize und dadurch zu Adhäsionen veranlassen würde.

Experimentelle Versuche über die Verhütung von Adhäsionen, speciell von ligirten und abgeschnittenen Netzstümpfen, hat Stern gemacht. Er prüfte an zwei Thieren den Müller'schen Vorschlag nach, indem er 300—400 ccm NaCl-lösung einführte. Beide Male bekam er Verwachsungen, das erste Mal so stark, dass er glaubt, die Kochsalzlösung habe dieselben sogar begünstigt.

Er versuchte dann, eine Fetthülle um den Stumpf anzubringen. Ung. paraffin. haftete nicht, und, zwischen Stumpf und Darm ausgebreitet, versagte es ebenfalls. Die Resorption geschah ohne Reizung. Auch ein Gemisch von zwei Theilen Paraff. liquid. und einem Theil Paraff. solid. (Salbenconsistenz) ergab negative Resultate wegen der Unmöglichkeit einer guten Application. Mit Hammeltalg, den Stern dann anwendete, vermied er zwar mehrfach Adhäsionen, doch ist die bei Körpertemperatur feste Masse nicht resorbirbar und daher wohl nicht zu verwerthen.

Dann brachte er 150 g reines steriles Olivenöl in die Bauchhöhle,

aber wieder mit einem Misserfolg: er erhielt stets Verwachsungen, ausserdem wurde das Oel mangelhaft resorbirt, ein Theil blieb als stark reizendes Agens zurück, das Peritoneum war in grosser Ausdehnung nicht mehr glatt, glänzend, sondern mit weissen Auflagerungen bedeckt, die aus Fett und Detritus bestanden.

Endlich bepinselte er Netzstümpfe incl. Ligatur mit Collodium und bekam keine Verwachsungen. Mehrere Uterusstümpfe, in derselben Weise behandelt, zeigten ebenfalls keine Verwachsungen. Nach Stern wird Collodium nicht resorbirt, und das feine Häutchen übt auch keinen Reiz aus. Er sagt dann einschränkend, dass man mit Collodium nur einen Theil der Verwachsungen verhindern könne. „Verwachsungen der Därme mit der Bauchwand oder unter sich in Folge peritonitischer Reizung lässt es nicht begegnen."

Dann erwähne ich noch die Versuche Duschinsky's, der mit der Müller'schen Methode, ausserdem mit Collodium und Goldschlägerhäutchen experimentirte. Seine Resultate sind nicht sehr ermuthigend. Mit dem Müller'schen Verfahren vermied er mehrfach Adhäsionen, während das Collodium und auch das Goldschlägerhäutchen ganz versagten.

Endlich erwähnt Lauenstein einen Fall, in dem er zwischen die getrennten Flächen des verwachsen gewesenen Abdomens und der Gallenblase ein 4 Finger breites Stück Protectifsilk legte, das er nach 2 Tagen entfernte. Der Erfolg ist anscheinend gut, das Verfahren lässt sich aber doch nur dann anwenden, wenn die Wunde offen bleibt, um den Fremdkörper entfernen zu können.

Auf Grund der schlechten Resultate der Versuche zur Verhütung der Readhäsionen haben verschiedene Autoren, Obalinsky, Zweifel, Riedel, Westphalen und Fisch, Rosenheim u. A. vorgeschlagen, die Adhäsionen überhaupt nicht zu trennen, sondern durch eine Entero- resp. Gastroenterostomie die Passage freizumachen. Der Vorschlag ist für einzelne Fälle sicher angebracht, und auch hier ist die Gastroenterostomie wegen schwer zu lösender Adhäsion am Pylorus in zwei Fällen gemacht worden, beide Male mit gutem Dauererfolg.

Aber es geht doch wohl nur dann, wenn nicht zu grosse Darmtheile dadurch ausgeschaltet werden, deren Function dann für den Körper verloren geht, in erster Linie also bei der typischen Gastroenterostomie. Handelt es sich, wie so oft, um Conglomerate verbackener Därme, in denen z. B. Duodenum und Ileum oder Colon begriffen sind, so kann man natürlich nicht eine Duodenocolostomie machen. Für Ausschaltung kurzer Darmstücke würde der Vorschlag in Erwägung zu ziehen sein, besonders bei collabirten Patienten, wie z. B. in 2 Fällen Heidenhain's.

Auch Riedel räth z. B. bei diffusen Verwachsungen des Dickdarms, die Enteroanastomose zwischen Ileum u. S romanum zu

machen. Sollte dadurch nicht doch die Flüssigkeitsresorption stark herabgesetzt werden? Jedenfalls würde wohl auch Riedel hiervon abstehen, wenn es ein Mittel gäbe, Readhäsionen zu verhüten.

Ich komme nun zur Schilderung der Experimente, die ich selbst im Laufe des Frühjahrs und Sommers zur Verhütung der Adhäsionen, speciell der Recidive, unternommen habe. Zunächst möchte ich betonen, dass ich wiederholt versucht habe, auf einen Netzstumpf Collodium aufzupinseln; es ist mir aber nie gelungen, ein den Stumpf deckendes Häutchen herzustellen. Ich bin auch mit wenig Hoffnung auf einen Erfolg an einen derartigen Versuch herangegangen. Erstens scheint es mir a priori unmöglich zu sein, und die Praxis hat dies bestätigt, auf einen Gewebsstumpf, der naturgemäss nicht trocken, sondern stets von seröser Flüssigkeit durchtränkt und überdeckt ist, eine ätherlösliche Klebesubstanz, wie Collodium, zum Haften zu bringen. Ich verstehe nicht recht, wie das Stern gelingen konnte.

Angenommen aber, der Ueberzug ist zum Haften zu bringen, so muss er natürlich zu einem ziemlich derben Häutchen erstarren und dann meines Erachtens sicher als Fremdkörper wirken und Adhäsionen nicht verhüten, sondern anregen. Ausserdem würde wohl auch ein Collodiumüberzug des Peritoneums vermöge seiner Undurchlässigkeit den für eine seröse Haut nothwendigen Flüssigkeitsverkehr (Transsudation und Resorption) unmöglich machen und so local die physiologische Vitalität schädigen.

Die Paraffin- und Hammeltalgversuche habe ich nicht nachgeprüft. Sie schienen mir a priori zu wenig versprechend zu sein, wenigstens in der oben geschilderten Form der Anwendung des Paraffins. Denn, von flächenhaften Defecten gar nicht zu reden, wie soll man um einen freien serös durchtränkten Stumpf einen Ueberzug von einer Fettmasse machen, der haftet, nicht abfällt, nicht reizt, nicht als Fremdkörper wirkt? Dasselbe gilt mutatis mutandis von dem Goldschlägerhäutchen Duschinsky's. Ich meine, der Misserfolg dieser Experimente ist so einleuchtend, dass man sie nicht nachzuprüfen braucht. Reichert bezeichnet sie als „Künsteleien".

Das Protectiv Lauenstein's hat, wie schon gesagt, jedenfalls den Nachtheil, dass es wieder entfernt werden muss, wozu doch ein theilweises Offenlassen der Wunde nöthig ist. Ausserdem ist das Fernbleiben von Verwachsungserscheinungen kein Beweis für das Fehlen von Verwachsungen, besonders in einem einzigen Fall.

Ich sagte mir nun Folgendes: Die Verwachsungen, besonders die flächenförmigen Recidive nach nothwendig gewordener Adhäsions-

trennung, kommen, wir wir früher gesehen haben, dadurch zu Stande, dass in ihrer Integrität verletzte Peritonealflächen eine gewisse Zeit lang in innigen Contact kommen. Dann scheiden sie zwischen sich ein Exsudat ab, das gerinnt und den Kitt bildet, der durch Organisation von dem Bindegewebsgerüst der beiden zu verwachsenden Flächen her zur festen Verbindung wird. Kann man einen dieser in ihrer Gesammtheit zur Verwachsung führenden Vorgänge hindern, so wird man auch die Verwachsung selbst hintanhalten.

Eine Vereinigung zweier Flächen untereinander kann natürlich zunächst nur dann eintreten, wenn dieselben eine gewisse Zeit in Contact gebracht werden. Hier wäre also zunächst der Hebel anzusetzen: Es müsste dafür gesorgt werden, dass die Intestina in einer, wenn auch langsamen, doch steten Bewegung ihrer einzelnen Theile gegeneinander erhalten werden.

Die natürlichste Form dieser Bewegung ist die active Bewegung der Därme selbst, die Peristaltik.

In früherer Zeit, wo man überhaupt mit mehr Zagen an eine Laparotomie heranging als heute, war es feststehende Regel, nach einer solchen, besonders dann, wenn an den Därmen selbst ein Eingriff stattgefunden hatte, die Peristaltik für kürzere oder längere Zeit durch Verabreichung von Opiaten hintanzuhalten. Die Ansichten über die Zweckmässigkeit dieses Vorgehens haben sich seitdem geändert. Mehr und mehr wurden Stimmen laut, die das Opium verurtheilten und dem Darm im Allgemeinen seine normale Beweglichkeit erhalten wissen wollten. Heute wird wohl nur bei wenigen Bauchoperationen, abgesehen von den eigentlich peritonitischen Processen, Opium gegeben. Speciell die postoperativen Adhäsionen haben eine Hauptursache für die Disqualificirung des Opiums abgegeben. Dass die Darmruhe diese Adhäsionen begünstigt, ist natürlich den Operateuren längst klar gewesen. Deshalb haben sich in den letzten Jahren, nach dem Vorgang von Lawson Tait die Stimmen gemehrt, die nicht nur kein Opium, sondern direct das Gegentheil, also Laxantien gegeben wissen wollen. Championière, Heidenhain, Hofmeier, Kehrer, Martin, Reichert, Gersuny u. A. haben die Wichtigkeit der Anregung der Peristaltik betont. Eine gute Peristaltik kann nicht nur Adhäsionen verhindern, wenn die Neigung nicht sehr gross ist, sondern auch, besonders in der ersten Zeit, Verklebungen noch trennen, indem sie zuerst die flächenhaften Adhärenzen zu Strängen auszieht und diese zerreisst, wie u. A. Rissmann und Reichert mit Recht betonen. Leider aber treten der Anregung der Peristaltik mancherlei Hindernisse in den Weg. Zunächst tritt

der Application von Laxantien vom Magen aus das postnarkotische Erbrechen entgegen, das wohl nicht immer einfach durch Magenspülung beseitigt wird, wie Heidenhain angiebt. Dann lehrt die Erfahrung, dass fast nach allen einigermaassen eingreifenden Laparotomieen eine reflectorische Lähmung der Peristaltik entsteht, die oft den stärksten Mitteln trotzt und mehrere Tage besteht, also lange genug, um Adhäsionsrecidive einzuleiten. Diese Lähmung ist um so intensiver und hartnäckiger, je schwerer die anatomische Störung des Darmes durch die Compression resp. Strangulation beim Ileus gewesen ist und je länger dieser gedauert hat. Nur in wenigen Fällen ist die postoperative Lähmung der Peristaltik so gering, dass sie leicht beseitigt werden kann. In unserem Fall V gelang es bald nach der letzten Laparotomie, durch Aloëpillen Stuhl zu erzielen. Der Fall ging dann günstig aus. Ebenso berichtet Witthauer über einen Fall, in dem eine Patientin nach der 2 Laparotomie Ileus durch Adhäsionen bekam, die dann in einer dritten Operation gelöst wurden. Dann hatte die Pat. 6 Tage lang Diarrhoe, so dass hiergegen sogar Opium gegeben werden musste. Der Fall ist später noch beobachtet worden und blieb ohne Recidiv. Kehrer jedoch betont, dass er nur in 2 von 46 Fällen, in denen er Laxantien anwendete, Stuhl am ersten Tag erzielte. Gerade in dieser ersten Zeit ist es aber am wichtigsten, den Darm zu bewegen.

Ich habe nun auf verschiedene Art versucht, bei Kaninchen nach der Laparotomie die Peristaltik im Gang zu halten, resp. anzuregen. Als natürlichstes Mittel habe ich zuerst eine entsprechende Diät gegeben, nämlich nur Runkelrüben, eine Nahrung, nach der die Thiere erfahrungsgemäss Diarrhoe bekommen. Die Thiere erbrechen nicht nach der Operation und das Darniederliegen des Appetits ist meist auch nur vorübergehend. Jene Nahrung gab ich schon vom Morgen des Operationstages an und erzielte fast stets einen mehrere Tage andauernden Durchfall. Da nun diese Methode sich natürlich nicht auf den Menschen übertragen lässt, versuchte ich später subcutane Injectionen, zunächst das Antidot des Morphiums resp. Opiums, Atropin, indem ich sofort nach der Operation zum ersten Male und dann täglich bis zur Relaparotomie resp. Tödtung 2 mal je 0.002 Atrop. sulf. injicirte. Der Erfolg war, wie wir unten sehen werden, ermuthigend, doch griff das Atropin die Thiere offensichtlich sehr an. Oft lagen sie tagelang collabirt und appetitlos da und erholten sich langsam. Einige starben auch bald.

Ich ging deshalb, besonders auf den Rath des Herrn Geheimrath Binz hin, zu einem anderen Mittel über, nämlich dem Phy-

sostigmin, und habe mit diesem dann recht gute Erfolge erzielt.[1]) In sehr geringer Dosis, 3 mal täglich 0.0002 Phys. salicyl. wirkt dasselbe bei Kaninchen recht stark Peristaltik anregend ohne jede sichtbare unangenehme Nebenwirkung, und ich habe daher keine Veranlassung gehabt, mich noch nach anderen Mitteln umzusehen.

Jedoch wollte ich mich mit dieser Anregung der Peristaltik nicht begnügen, besonders da ich sah, dass dieselbe allein die Recidivs getrennter Adhäsionen zwar nur in quantitativ sehr verringertem Maasse wieder auftreten lässt, aber doch nicht ganz verhindert. Ich kam daher auf den Gedanken, die active Bewegung der Därme zu unterstützen, durch Förderung einer gewissen passiven Beweglichkeit durch Einbringen einer mehr schlüpfrigen, schleimigen Flüssigkeit, als es die nur mechanisch die Därme voneinander trennende Kochsalzlösung ist. Hyrtl sagt: „Die Glätte der freien Fläche erleichtert das Hin- und Hergleiten der beweglichen Eingeweide. Verletzte Peritonealflächen aber sind nicht nur rauh, gleiten also schon aus rein mechanischen Gründen nicht so recht aneinander vorbei, sondern auch in ihrer Secretion gestört, so dass sie nicht mehr aus sich die Fähigkeit haben, die Gleitschmiere zu produciren, die alle intacten serösen Häute normaliter überzieht und vor Verletzungen durch gegenseitige Reibung schützt, ebenso wie die Gelenkflächen."

Das Nächste wäre hier wohl gewesen, sich eine dieser normalen, vom Peritoneum abgeschiedenen Gleitschmiere chemisch analogische Flüssigkeit herzustellen; aber abgesehen davon, dass dies wohl technisch schwer, wenn nicht unmöglich ist, habe ich deshalb den Gedanken überhaupt nicht weiter erwogen, weil diese Flüssigkeit ja eiweisshaltig sein musste und das Eiweiss doch bei dem zur Sterilisation nöthigen Kochen ausfallen würde. Ich habe deshalb andere schleimige Medien verwendet, die natürlich für den Organismus indifferent sein müssen und nicht coaguliren dürfen.

---

1) Nach Fertigstellung dieser Arbeit erschien der Aufsatz von v. Noorden in der Berliner klin. Wochenschr., 1901, No. 42, in dem Verf. 5 Fälle publicirt, in denen er das als Laxans in der Thierarzneikunde längst bekannte Präparat (E. Fröhner, Lehrbuch der Arzneimittellehre f. Thierärzte, 4. Aufl., S. 220; Ders., Toxikol. f. Thierärzte, 1901, S. 240) mi gutem Erfolg beim Menschen verwendete. In einem Falle war sogar bei schon vorhandener Peritonitis die Tympanie durch Ph. günstig beeinflusst worden. v. N. empfiehlt die Verabreichung in Pulverform vom Magen aus. Wie wir sehen werden, gab ich, sowohl den Thieren, als den bisher so behandelten Patienten (s. unten) das Mittel subcutan, eine wegen des postnarkotischen Erbrechens jedenfalls nach Operationen mehr zu empfehlende Form der Anwendung. Allerdings muss man oft neue Lösungen herstellen, da, wie v. N. betont, das Ph. in Lösung sich sehr schnell zersetzt.

Ich habe als solche schleimige Medien, die statt in Wasser in physiologischer Kochsalzlösung gelöst wurden, eine Salepabkochung, gewöhnliches Hühnereiweiss (direct aus dem Ei) und meist eine recht dickflüssige Lösung von Gummi arabicum (1:2 phys. NaCl-Lösung) verwendet, ausserdem noch ein Mucingemisch. Die Lösungen wurden vor dem Gebrauch durch Kochen sterilisirt, ev. filtrirt.

Ich brachte jedesmal ca. 30—40 ccm in die Bauchhöhle, je nach der Grösse des Thieres. Mehr hielt ich nicht für nöthig, da der Schleim ja nur, wie gesagt, eine Gleitschmiere für die Intestina bilden soll. Die Lösung wurde durch ein Gummidrain, das nach erfülltem Zweck entfernt wurde, zwischen die Eingeweide auf die verletzte Stelle gebracht und vertheilte sich von da in der Nachbarschaft.

Weiter habe ich dann noch eine Anzahl Versuche gemacht, die sich auf die theoretische Erwägung stützten, dass sich vielleicht die ja durch Fibringerinnung eingeleitete Verklebung der Serosaflächen hintanhalten lasse, wenn man der Bauchhöhle eines der Mittel einverleibte, die die Gerinnung hindern. Ich hatte zuerst eine Lösung von Blutegelextract ins Auge gefasst, nahm jedoch von practischen Versuchen Abstand, da mir von anderer Seite auf Grund experimenteller Versuche, die zu anderen Zwecken unternommen waren, mitgetheilt wurde, dass dasselbe das Peritoneum sehr stark reize und die Thiere sehr angriffe, ja oft geradezu tödte. Ich versuchte dann wiederholt eine Lösung von Magnes. sulfur. 5—20 Proc., musste aber auch hier die Beobachtung machen, dass dasselbe eine der ersten Bedingungen eines intraperitoneal zu applicirenden Medicamentes, nicht local reizend auf die Serosa zu wirken, nicht erfüllte. Endlich verwendete ich noch eine concentrirte Lösung von Pepton, dessen ebenfalls gerinnungshemmende Wirkung bekannt ist. Es hätte zugleich dem Thiere Nahrung zugeführt. Doch zeigten auch diese Versuche jedenfalls sehr unsichere Resultate, und ich habe es dann aufgegeben, jene Theorie von der Hinderung der Adhäsion durch Hemmung der Fibringerinnung in die Praxis umzusetzen. Wie aus meinen jetzt zu schildernden Versuchen hervorgeht, habe ich jene drei Mittel, active und passive Darmbewegung und Gerinnungshemmung, theils für sich, theils zu zweien combinirt angewendet. Zweimal habe ich auch mit der Müller'schen Kochsalzlösung experimentirt.

Ich hatte nun in meinen Versuchen das Bestreben, möglichst ähnliche Verhältnisse zu schaffen, wie wir sie in unseren fünf Krankheitsfällen dann in der Bauchhöhle zurückliessen, als die ersten flächenhaften Adhäsionen operativ getrennt worden waren. Ich wollte eben das Hauptaugenmerk auf flächenhafte Adhäsionen richten, auch schon im Hinblick

darauf, dass ein Mittel, welches diese verhindert, wohl auch gegen Stielverwachsungen Erfolg haben wird.

Diese flächenhaften Wundstellen des Peritoneums, sowohl des parietalen, als des visceralen, habe ich mir nun mit einigen Ausnahmen so hergestellt, dass ich einen aseptischen Mulltupfer, etwa 1—2 ccm dick, mit einem Catgutfaden waarenballenartig verschnürt, in einer ersten Laparotomie zwischen die Darmschlingen brachte, meist, um einen Anhalt zu haben beim Wiederaufsuchen, unter die Flexura coli dextra. Nach mehreren (4—8) Tagen nahm ich den fest eingewachsenen Tupfer wieder heraus und hatte nun durch Trennung der ihn einkapselnden Adhäsionen die gewünschten zur Readhäsion sicher disponirten Wundflächen des Peritoneums, deren Wiederverwachsung ich dann zu hindern suchte. In einigen Versuchen habe ich den Mulltupfer vor dem Einbringen in den Bauch in Sublimat 1 ‰ getaucht und ausgedrückt. Die Verwachsungen um denselben werden dann noch fester, der sonstige Verlauf ist derselbe. In dieser Weise, um einen Tupfer herum, habe ich 25mal das Peritoneum zur Adhäsion gebracht, diese getrennt und Recidive zu verhüten gesucht.

Der Erfolg war folgender: Zunächst habe ich, zum Beweis, dass ohne Gegenmaassregeln Readhäsionen sicher eintreten, bei Thier No. 18 nach Herausnahme des Tupfers die Bauchhöhle einfach wieder geschlossen und in der Lebensweise nichts geändert. Nach 8 Tagen fanden sich Readhäsionen von mässiger Ausdehnung der Därme unter sich und mit der vorderen Bauchwand. Bei zwei anderen Thieren, 19 und 20, gab ich sogar Opium nach Herausnahme des Tupfers mehrere Tage lang und fand hier die Readhäsionen noch stärker als oben.

Die Müller'sche Lösung habe ich dann 2 Mal, in Fall 21 und 23, zugleich mit Runkelrübenfutter, angewandt. Beide Male zeigten die Section resp. Relaparotomie am 4. und 8. Tage mässige Wiederverwachsung der lädirten Serosaflächen, bei 21 mehr als bei 23, im letzteren Falle hauptsächlich von Darmschlingen mit der vorderen Bauchwand (Zufälligkeiten in der Lage des Tupfers).

Decoct. Salep habe ich, allein, ohne Abführdiät bei 24 angewandt, der Erfolg war negativ. Es zeigten sich bei der Section am 10. Tage Readhäsionen. Salep mit Abführnahrung (25) zeigte am 10. Tag wesentlich weniger Readhäsionen.

Magnes. sulf. habe ich dreimal angewandt, in Fall 26 allein ohne Diarrhoicum, in Fall 27 und 29 mit Rübennahrung. Alle 3 Fälle zeigten Readhäsionen. Ausserdem collabirten die Thiere so stark, dass ich dieses Mittel von selbst aufgab. Eine concentrirte Peptonlösung, die ich ebenfalls einmal ohne (30), einmal mit Diarrhoicum (32), diesmal Atropin, anwandte, versagte ebenfalls. Bei Beiden zeigte die Section Recidive. Zweimal habe ich dann, mehr des Interesses halber, als mit der Aussicht, den Versuch auf den Menschen übertragen zu können, in die Bauchhöhle das Weisse eines rohen Hühnereis gebracht, zugleich

mit Atropin subcutan. In dem einen Versuch zeigte sich später keine Readhäsion (33), im anderen starb das Thier an Peritonitis. (Der Fall ist in die Tabelle gar nicht aufgenommen.) Versuch Nr. 34 mit Atropin, also der Anregung der Peristaltik allein, misslang. Es bildeten sich Readhäsionen, allerdings wenige. Dasselbe Resultat hatte 35, in dem ich Physostigmin allein anwandte.

Die zuletzt angestellten Versuche mit Mucin, auf das mich Herr Prof. Bleibtreu hierselbst aufmerksam machte, ergaben leider durchweg mit einer Ausnahme als Folge der Injection Peritonitis. Herr Prof. Bleibtreu, der die grosse Liebenswürdigkeit hatte, das Mucin selbst für mich zu bereiten und mir zur Verfügung zu stellen, hatte allerdings mir sofort die schlechte Conservirungsmöglichkeit des Präparates erwähnt, und hieran scheint in der That die Verwendbarkeit dieses sonst jedenfalls sehr naturgemässen schleimigen Vehikels zu scheitern. Das Mucin zersetzt sich gar zu leicht. Von einem Vorräthighalten zur event. Verwendung beim Menschen ist erst recht keine Rede.

Die besten Resultate, jedesmal positiven Erfolg in uncomplicirten Fällen, habe ich von Gummi arabicum gehabt. Ich habe dasselbe in Fall 38, 39 und 40 mit Atropin, 41 und 42 mit Physostigmin angewendet; stets blieben jegliche Adhäsionen aus.

In Fall 20, 23, 25 und 37 habe ich dasselbe später angewendet, unterstützt durch Abführmittel, nachdem ich die Readhäsionen, die durch die anderen Mittel nicht hatten verhindert werden können, in einer III. Laparotomie getrennt hatte. Auch hier blieben dann stets die Recidive aus, mit Ausnahme von Fall 27, wo dieselben auf wenige Strängchen reducirt wurden. No. 20 wurde in Folge einer Reise meinerseits erst nach 1 Monat relaparotomirt. Das Peritoneum war überall blank.

Zur Ergänzung habe ich die Versuche, Adhäsionen zu verhindern, noch auf andere als die Tupferexperimente ausgedehnt, besonders Brandschorfe und Netzstümpfe. Hier waren es dann nicht Recidive, die ich verhindern wollte, sondern die primären Adhäsionen, die ohne prophylactische Maassregeln nach diesen Eingriffen, wie wir oben gesehen haben, entstehen. Brandschorfe habe ich, abgesehen von den oben beschriebenen, nur zur Feststellung der Adhäsionswirkung dienenden, 9 mal gemacht und mit prophylactischen Mitteln behandelt (es handelt sich hier natürlich nur um die leichteren Verletzungen, die in den obigen Versuchen stets Adhäsionen gemacht hatten). Ein Fall mit Mucin behandelt, ging an Peritonitis zu Grunde. Von den übrigen wurde mit Gummi ohne Abführkur behandelt No. 43 und zeigte leichte Adhäsionen an der Brandstelle; mit Physostigmin allein No. 44 mit demselben Resultat; derselbe Fall wurde dann nach Trennung der wiederentstandenen Adhäsionen mit Gummi und Physostigmin behandelt mit gutem Erfolg. Mit Pepton und Atropin behandelte ich No. 45, ebenfalls mit geringen Adhäsionen, mit Pepton und Physostigmin No. 46 ohne Adhäsion. In den Fällen 47 und 48, mit Gummi und Atropin, sowie 49 mit Gummi und Physostigmin behandelt, blieben die Schorfe ganz frei von jeglicher Adhäsion. In Fall 50 trennte ich bei der II. Laparotomie die durch den ersten Brandschorf (mit Opium ohne Gegenmaassregeln) erzeugten Verwachsungen, füllte Gummi ein und gab Physostigmin und jegliche Recidive blieben aus.

Bei Thier 51 betupfte ich das Peritoneum viscerale breit mit Sublimatlösung, trennte nach 8 Tagen die dadurch entstandenen breiten Adhäsionen und füllte Gummi ein unter gleichzeitiger Atropinkur. Nach 5 Tagen starb das Thier am Collaps. Nur einige ganz winzige Fädchen hatten sich wieder gebildet.

In Fall 52 habe ich dicht neben der Laparotomiewunde das Peritoneum parietale gegittert und abgeschabt; Gummi und Atropin verhinderten auch hier Adhäsionen. Dasselbe Verfahren zeigte dasselbe Resultat in Fall 28 mit Physostigmin.

Ligirte und abgeschnittene Netzstümpfe habe ich ohne Gegenmaassregeln stets bei der Relaparotomie adhärent gefunden (16, 17, 57, im letzteren Falle zugleich mit Gitterung des Peritoneum parietale und Opium). In allen Fällen, in denen ich Gummi in die Bauchhöhle brachte und Atropin oder Physostigmin gab, fand ich später die Stümpfe völlig frei im Bauchraum liegen (54 [2 Mal] u. 55).

Bei 56 habe ich ebenso Netz abgebunden und zugleich das Peritoneum parietale dicht neben der Wunde kräftig mit einem trockenen Tupfer gerieben. Gummi und Physostigmin verhinderten auch hier jede Adhäsion. In Fall 57 habe ich das Netz ligirt und zugleich eine Gitterung und Abschabung des Peritoneum parietale neben der Wunde vorgenommen. 6 Tage Opium, um recht starke Adhäsionen hervorzurufen. Die Relaparotomie ergab breite feste Verwachsung des Netzes mit der Wunde resp. der Kratzstelle. Die Verwachsungen habe ich dann scharf und stumpf getrennt, Gummi eingefüllt, und Physostigmin gegeben. In Folge einer Reise konnte ich auch hier die Relaparotomie erst nach einem Monat vornehmen. Das Peritoneum war ganz blank, ohne jegliche Adhäsionen.

In Fall 58 endlich hatte ich einen breiten Brandschorf des Peritoneum parietale gebildet und zugleich 6 Tage Opium gegeben. Bei der Relaparotomie zeigten sich auch hier breite feste Verwachsungen des Netzes und mehrerer Darmschlingen mit dem Schorf. Trennung derselben und Anwendung von Gummi und Physostigmin. Nach 8 Tagen fanden sich keinerlei Adhäsionen. Die Brandstelle ist noch etwas weisslich verfärbt, aber spiegelnd.

Einen interessanten Befund boten bei der Section die einige Tage nach der ersten Laparotomie, bei der der Tupfer eingebracht worden war, unter dem Zeichen von allmählichem Collaps gestorbenen Thiere No. 22, 28, 31. Alle hatten stark aufgetriebenen Leib und zeigten bei der Section eine durch die Adhärenz am Tupfer bedingte spitzwinklige Abknickung einer Darmschlinge, bei 22 an einer hohen Dünndarmschlinge, bei 28 und 31 am Colon, die einen offenbar absoluten Verschluss der Passage bedingten. Oberhalb waren die Därme resp. bei 22 besonders auch der Magen strotzend mit Inhalt gefüllt, unterhalb mehr oder weniger collabirt, kurz ein ganz ähnliches Bild, wie beim menschlichen analogen Ileus. Ob der Darmverschluss hier die Todesursache gewesen ist, vermag ich nicht anzugeben. Es sind die einzigen Thiere, die nach der ersten Laparotomie ohne andere sichtbare Ursache starben, daher ist es mir wahrscheinlich. Weshalb soll es einen Ileustod beim Thier nicht geben, wenn auch das Hauptsymptom des Menschen, das Kothbrechen, fehlt? Die eigentliche

Todesursache, Inanition und Resorption von Ptomainen, ist doch beim Thier bei Verschluss der Darmpassage ebenso vorhanden als beim Menschen. Das Kothbrechen ist nur ein Symptom.

Das Resultat unserer Versuche ist also, dass 1. sowohl die Recidive der um einen grossen Fremdkörper zum Zweck der Einkapselung desselben sich bildenden Adhäsionen nach operativer Trennung derselben sich verhindern lassen, als 2. primäre Adhäsionen nach einer Reihe von intraperitonealen Eingriffen, die ohne Gegenmaassregeln Adhäsionen hervorrufen, hintangehalten werden können dadurch, dass man einen dauernden Wechsel der Lage der Intestina zu einander unterhält solange, bis eine Wiederbekleidung der geschädigten Serosaflächen mit Endothel erfolgt und dadurch der natürliche Schutz gegen Verwachsungen den Eingeweiden wiedergegeben ist.

Dieser stete Lagewechsel lässt sich durch Combination der Förderung von activer und passiver Bewegung der Därme erreichen. Zur Anregung der activen Peristaltik hat sich die subcutane Injection von Physostigmin. salycil., zur Förderung der passiven Bewegung und gleichzeitigen räumlichen Trennung der auf einander gleitenden Flächen eine intraperitoneale Application von steriler recht dickflüssiger Lösung von Gummi arab. in physiol. Kochsalzlösung am besten bewährt.

Die Versuche sind an Kaninchen gemacht. Wie weit sie auf den Menschen übertragbar sind, will ich nicht entscheiden. Dass Physostigmin auch beim Menschen einen die Peristaltik stark anregenden Einfluss hat, ist bekannt.[1]) Seiner Anwendung steht also wohl nichts im Wege. Gerade beim Menschen ist es wichtig, nach der Operation ein Mittel zu haben, das die Peristaltik anregt, aber den Magen und das Allgemeinbefinden nicht belästigt, und da möchte ich das Physostigmin durchaus empfehlen.

Ich habe es jüngst in einem Falle von Ileus bei einem jungen Mädchen praktisch erprobt. Die Patientin, die ihren in der Reconvalescenz nach Nephrectomie befindlichen Vater im Hospital besuchte, erkrankte in der ersten Nacht ihres hiesigen Aufenthaltes an heftigen Kolikschmerzen mit Erbrechen und Stuhlverstopfung. Sie erklärte, sie habe vor 4 Wochen eine „Blinddarmentzündung" gehabt und jetzt seit 6 Tagen keinen Stuhl mehr, was sie aber bis heute nicht belästigt und beunruhigt habe. Ich wandte zunächst Einläufe, Magenspülung und warme Aufschläge auf den Leib an, das subjective Befinden wurde besser, Stuhl

1) S. oben v Noorden.

und Flatus waren nicht zu erzielen. Ziemlich hohe Dosen Opium veränderten das Bild auch nicht.

Am Abend des zweiten Tages wurde der bis dahin nicht aufgetriebene Leib praller, das Erbrechen begann nach einer 12stündigen Pause von Neuem und wurde fäculent. Der Puls war andauernd gut und kräftig. Ich schritt jetzt ohne Bedenken zur Laparotomie und zwar, da ich ausser der etwas unsicheren Anamnese keinerlei Anhalt hatte, in der Mittellinie.

Es fanden sich, von der Mitte bis zur Blinddarmgegend hin, eine Reihe von mässig festen meist strangartigen Adhäsionen der Dünndärme unter sich und mit der vorderen Bauchwand. Eine Schlinge war durch einen solchen bleistiftdicken Strang in typischer Weise vollkommen strangulirt, oberhalb gebläht, unterhalb leer. Nach Trennung dieses Stranges ging der Inhalt sofort in die unteren Partieen des Darms über. Der Darm war geröthet, aber auch an der Strangulationsstelle unverdächtig. Ich trennte alle sichtbaren Adhäsionen, meist stumpf, reponirte den Darm und schloss die Wunde mit Draht in der hier üblichen Weise. Den Processus habe ich nicht zu Gesicht bekommen. Ich nahm von der Entfernung desselben Abstand, da der Puls etwas frequenter wurde und ich ja jedenfalls hätte einen zweiten Bauchschnitt machen müssen. Zudem zeigte mir die eingeführte Hand, dass in der Blinddarmgegend keine Adhäsionen waren. Ob hier der Processus die primäre Ursache der Adhäsionen gewesen ist, kann ich nicht sagen.

Ich habe nun sofort nach der Operation der Patientin 0,0004 Physostigmin injiciren lassen und in den nächsten drei Tagen diese Dosis je 3—4 Mal wiederholen, dann noch 2 Tage je zwei Mal geben lassen. In der Nacht nach der Operation (dieselbe war um 11 Uhr Abends gemacht worden) erfolgte ziemlich reichlich Stuhl. In den nächsten Tagen hatte dann Patientin je zwei Mal dünnen Stuhl, dem einige Mal, da sie wegen der Wundschmerzen die Bauchpresse nicht wirken lassen konnte, für die Passage des untersten Darmabschnittes mit einem kleinen Glycerinklysma nachgeholfen wurde. Vom fünften Tage an habe ich die Patientin sich abwechselnd auf die rechte und linke Seite und den Rücken legen lassen, um auch dadurch einen Lagewechsel der Intestina zu begünstigen; vom achten Tage an fügte ich noch eine leichte Massage des ganzen Bauches mit der aufgelegten flachen Hand zu demselben Zweck hinzu.

Die Wunde heilte per primam, die Patientin ist am 14. Tage nach der Operation aufgestanden und nach weiteren 5 Tagen gesund entlassen worden. Ich habe ihr gerathen, die Massage des Bauches noch einige Monate fortzusetzen, für reichliche Bewegung zu sorgen durch Schwimmen, Radfahren, ev. einen Zimmerruderapparat und dergl. Zur Nachhülfe für den Stuhl hat sie Aloëpillen bekommen. (Sie war in gesunden Tagen stets etwas verstopft.) Sie ist bis heute ganz wohl, ohne irgend welche Anzeichen von Recidiv.

Ich möchte entschieden den frühen Eintritt der Peristaltik und die dann folgende Regelmässigkeit der Stuhlentleerung, die von der sonst leider so oft beobachteten und so verhängnissvollen Atonie der Därme nach derartigen Operationen nichts bemerken liess, zum guten

Theil auf die Verwendung der Physostigmin schieben. Das Bild war ein so sehr viel anderes und erfreulicheres, als es sich nach Trennung der Adhäsionen bei den Eingangs erwähnten Krankengeschichten bot. Allerdings waren bei diesen die Adhäsionen auch stärker. Ich würde mich im jüngsten geschilderten Falle auch nicht bedacht haben, wenn die Verwachsungen ausgedehnter, fester, vor Allem mehr flächenhaft gewesen wären, eine Injection von Gummilösung in's Peritoneum zu versuchen. Ich kann mir nicht denken, dass sie schaden könnte, vorausgesetzt, dass sie aseptisch ist. Im schlimmsten Falle würde sie wohl, ohne zu nützen, resorbirt werden. Kaninchen haben, wie von verschiedenen Seiten, u. A. von Kruckenberg, hervorgehoben worden ist, ein recht empfindliches Peritoneum, und es ist daher anzunehmen, dass ein Agens, das für ihre Bauchhöhle unschädlich ist, auch unbedenklich beim Menschen Verwendung finden kann.

Der praktische Thiererfolg stimmt hier so sehr mit der schon oben erörterten theoretischen Erwägung überein, dass man durch Förderung des aneinander Vorbeigleitens der in Gefahr der Verwachsung befindlichen Flächen solange, bis diese Gefahr durch Neuepithelisirung beseitigt ist, die Adhäsion vermeiden kann, überein, dass ich nicht anstehe, für geeignete Fälle die Uebertragung der Versuche auf den Menschen zu empfehlen. Für geeignete Fälle möchte ich vor Allem solche halten, wie sie in unseren 5 Krankengeschichten und auch in einigen aus der Literatur erwähnten, z. B. von Riedel, v. Winiwarter u. A., niedergelegt sind, wo breite flächenförmige Adhärenzen getrennt werden müssen, die eben ohne erfolgreiche Gegenmaassregeln eine so grosse Neigung zu deletären Recidiven haben.

Für solche Fälle möchte ich auch die andern Maassregeln empfehlen, die ich, wie oben beschrieben, in dem jüngst von mir operirten Fall anwandte: früher Lagewechsel und leichte Maassage schon während der Wundheilung, und später Bauchgymnastik. Bezüglich des Lagewechsels besteht ja eine gewisse Angst vielfach wegen der Wundheilung. Ich glaube, man kann nach 5—8 Tagen schon ruhig einen laparotomirten Patienten auf die Seite legen, vorausgesetzt, dass die Naht sicher angelegt ist. Ist die ganze Naht mit Catgut gemacht, so möchte ich es allerdings auch kaum wagen. Bei unserer Methode der Drahtnähte aber ist meines Erachtens die Gefahr gering. Das Schlimmste, was passiren kann, wäre, dass der eine oder andere Draht herauseiterte, was jedoch ein sehr geringes Unglück ist.

Ich habe im vorigen Jahre einer Frau wegen Tuberculose das Peritoneums laparotomirt. Dieselbe bekam in Folge von Jodoformintoxication (eine kleine Menge Pulver war auf das kranke Perito-

neum gestreut worden) am 3. Tage Tobsuchtsanfälle, schlug um sich, war gar nicht im Bett zu halten, sondern lief im Zimmer hin und her, und das anfallsweise mehrere Tage lang; die Wunde heilte trotzdem ganz primär. Kein einziger Draht eiterte heraus. Dabei war die Patientin naturgemäss ziemlich heruntergekommen und die Chancen für glatte Heilung doch schon durch die sehr ausgedehnte Peritonealtuberculose herabgemindert. Wenn das auch nur ein Fall ist, scheint er mir doch dafür zu sprechen, dass man bei haltbarem Nahtmaterial sich vor einem vorsichtigen Lagewechsel nicht allzusehr zu fürchten braucht. Dasselbe gilt von einer ganz leichten Massage. Ich möchte diese kleinen Hilfsmittel gerade zu der Zeit eingeschaltet wissen, wo annähernd das Gummi arabicum der Resorption anheimgefallen sein wird. Die grösste Gefahr der Readhäsionen ist ja nach der Ansicht von Fritsch und Anderen in der allerersten Zeit nach der Erzeugung der peritonealen Wundfläche. Später wird es sich wohl mehr darum handeln, kleinere Readhäsionen, die nicht haben vermieden werden können, zu Strängchen zu dehnen und zu zerreissen. Dazu sind sicher eine kräftige Massage und gymnastische Uebungen die besten Unterstützungsmittel der auch dann noch im Vordergrunde stehenden Peristaltik.

Unser Fall V ist in dieser Beziehung lehrreich, ebenso mancherlei Hinweise, die ich in einigen Antworten von Patienten bekam, die ich brieflich nach ihrem Befinden nach einer Operation befrug die Readhäsionen im Bereich der Möglichkeit liegen liess.[1]) So z. B. kamen von den meisten Patienten, die wegen chronischer Appendicitis operirt worden waren (Amput. des meist in Adhäs. eingebetteten Proc. vermif.) Berichte über zeitweiliges Anfgetriebensein des Leibes in der ersten Zeit, das dann durch Massage und gymnastische Uebungen (der Rath hierzu wurde den Patienten hier mitgegeben) allmählich beseitigt wurde.

Ein Patient schildert ausserdem ein zeitweises Auftreten von „einem Gefühl des Einklemmens innerer Theile“ in der ersten Zeit nach der Operation. Ein anderer hatte stets „etwas Kolik in der rechten Bauchseite vor dem Stuhlgang“.

---

1) Ich beabsichtigte durch eine allgemeine Umfrage einen statistischen Anhalt zu gewinnen über die Häufigkeit von Adhäsionen nach den verschiedenen Operationen. Leider sind die meisten Nachrichten aber so wenig präcis und vollständig, dass ich davon absehe, sie in der beabsichtigten Weise zu verwerthen. Auch in den Sectionsprotocollen von nach Laparotomie gestorbenen Patienten konnte ich recht wenig Anhalt in dieser Richtung finden, sodass ich darauf verzichten muss, jenen Gedanken zur Ausführung zu bringen.

Besonders charakteristisch ist der Bericht eines Arztes über seinen hier operirten Patienten: „In den ersten drei Monaten traten fast alle 8 Tage wieder heftige Koliken ein. Ich nahm dann selbst eine energische Massage der Regio ileocolica und des Colon asc. täglich vor, wobei Patient nach der letzten Sitzung (im Ganzen ca. 12) äusserte: ‚Es ist mir im Leib etwas losgegangen, ich kann das rechte Bein jetzt wieder besser bewegen.' Offenbar sind Adhäsionen getrennt worden. Im folgenden Quartal traten noch zweimal im Anschluss an Indigestionen leichtere Attacken ein, seitdem ist Patient beschwerdefrei." Sehr richtig bemerkt der betr. College in seinem Briefe: „Nach Abnahme des Verbandes dürfte allen in dieser Gegend Operirten eine regelrecht vom Arzte vorzunehmende Massage dringend zu empfehlen sein." Diese Regel ist sicher auf alle Operirten auszudehnen, bei denen irgendwie die Möglichkeit der Adhäsion in Betracht kommt.

Auch Baumgärtner erwähnt einen Fall, wo die durch die Laparotomie wegen Adhäsion geschaffene Besserung keine directe, sondern eine allmählich eintretende war, indem die Peristaltik, verbunden mit Körperbewegung u. s. w, kleinere Readhäsionen später unschädlich machte.

Mit den medicomechanischen Hilfsmitteln der Nachbehandlung ist nach alledem nicht zu früh aufzuhören.

Nun noch einige Worte über die Stieladhäsionen nach gewöhnlicher Laparotomie.

Dass dieselben auch durch Abführmittel und Injection von Gummilösung vermieden werden können, ist durch mehrere unserer Experimente, besonders die Netzstumpfversuche, wohl bewiesen. Damit soll nicht gesagt werden, dass ich nun bei jeder Laparotomie die Injection von Gummi empfehlen wollte. Wie die Ansichten über die Gefährlichkeit postoperativer Adhäsionsbildungen verschieden sind, so wird natürlich auch stets die Neigung, dieselben durch ein besonderes Vorgehen und selbständige Eingriffe zu vermeiden, nicht überall gleich sein. Ueber diese Stieladhäsionen fehlt mir auch eine grössere persönliche Erfahrung, und ich lasse es deshalb dahingestellt, ob der Eine oder Andere in dieser Richtung aus meinen Experimenten Schlüsse ziehen will. Die Anregung der Peristaltik ist sicher ein Rath, der schon so vielseitig und aus so berufenem Munde ergangen ist, dass ich auch hier, also auch besonders für gynäcologische Operationen, auf die günstige Wirkung des Physostigmin hinweisen möchte. Vielleicht wird auch die Gummiinjection in geeigne-

ten Fällen beim Menschen nachgeprüft und der Erfolg wird dann über sie das Urtheil sprechen [1]).

Ich bilde mir nicht ein, durch meine Arbeiten die postoperativen peritonitischen Adhäsionen aus der Welt geschafft zu haben. Das wird wohl nie ganz gelingen. Aber jedenfalls muss in dieser Frage das letzte Wort das Experiment sprechen, und zu dieser experimentalen Lösung glaube ich einen Beitrag geliefert zu haben.

Zum Schlusse ist es mir eine angenehme Pflicht, den Herren, die mich bei Anfertigung dieser Arbeit unterstüzt haben, zu danken. Es ist das in erster Linie Herr Geheimrath Schede, dem ich für die Anregung und mancherlei Rathschläge verpflichtet bin, dann besonders Herr Geheimrath Binz, der Director des hiesigen Pharmakol. Instituts, der mir nicht nur Räume und Einrichtungen des Letzteren zu den Experimenten zur Verfügung stellte, sondern auch durch manchen Rath aus dem Schatze seiner reichen Erfahrung mich wirksam unterstützte. Derselbe Dank gebührt Herrn Prof. Bleibtreu vom hiesigen physiolog. Institut, der ebenfalls durch Rath und That meine Arbeit förderte. Für ihre freundliche Assistenz bin ich meinen Mitassistenten, den Herren DDr. Lossen, Schmieden und v. Tiling, verpflichtet.

Versuche.

Aus dem Pharmakologischen Institut der Universität.

Da es sich bei den meisten Thieren um wiederholte Laparotomie handelte, wurden durchweg möglichst grosse und kräftige Kaninchen genommen. Die Vorbereitung bestand für jede Operation in kurzem Abschneiden der Bauchhaare mit der Scheere, Desinfection des Operationsfeldes mit Aether, Alkohol und Sublimat. Ueber das aufgespannte Thier wurde eine in warme Sublimatlösung getauchte, in der Mitte mit einem Fenster versehene grosse, das ganze Thier deckende Gazecompresse gebreitet. Hände, Instrumente u. s. w. wurden natürlich wie bei jeder Laparotomie am Menschen behandelt; evt. eventerirte Eingeweide packte ich in mit warmer steriler Kochsalzlösung getränkte Compressen ein. Die Bauchdeckenschnitte wurden zwischen zwei Pincetten, je nachdem in der Linea alba medialis, lateralis dextra oder sinistra gemacht etwa $1\frac{1}{2}$ cm unterhalb des Rippenbogens beginnend, ca. 3—4 cm lang. Die Naht machte ich zuerst mit Seide, später stets nur mit Catgut und zwar in zwei Schichten: zuerst Peritoneum, Musculatur und Fascie, dann darüber besonders die Haut. Bauchbrüche habe ich hiernach nur zwei Mal gesehen, vermuthlich dadurch entstanden, dass bei

1) Ausser Physostigmin und Gummi liessen sich natürlich noch andere Mittel versuchen. Jüngst hat Grube Versuche mit Strychnin veröffentlicht, ausserdem kämen vielleicht Nikotin und noch andere in Frage, ebenso wie vielleicht an Stelle der Gummi auch andere schleimige nicht reizende Stoffe noch möglich sind.

der Hautnaht die Schärfe der Nadel eine tiefe Nahtschlinge (in der Tiefe fortlaufende Naht) durchgeschnitten hatte. Einen Verband habe ich nie gemacht und halte denselben für überflüssig. Ich puderte etwas Jodoformpulver auf die äussere Naht, wodurch sich ein Schorf bildet, der nach meiner Erfahrung einen genügenden Schutz bildet. Meine Nähte sind ausnahmslos primär geheilt und waren meist schon nach wenigen Tagen ganz fest, was ich im Gegensatz zu Kelterborn constatire, der den Thieren deshalb eine knappe Diät giebt, weil er noch nach 8 bis 10 Tagen mangelhafte Festigkeit der Naht beobachtete. Die in den Bauchraum zu injicirenden Flüssigkeiten wurden stets kurz vor dem Gebrauch durch längeres Kochen sterilisirt, ev. dann noch steril filtrirt. Die Injection geschah in der Weise, dass ich ähnlich wie Müller in den oberen Winkel der im Uebrigen vernähten Wunde ein Gummidrain einlegte, das ev. bis zu der lädirten Peritonealfläche reichte. Dann injicirte ich die Flüssigkeit, nahm das Drain sofort weg und vernähte die Wunde vollends. Darauf wurden die Thiere sofort freigelassen.

1. Laparotomie in der Linea alba. Vorziehen einer Dünndarmschlinge, Anreissen eines kleinen Mesenterialgefässes mit der Pincette. Nach Auslaufen geringer Blutmengen Unterbindung des Gefässes. Schluss der Wunde.

Tödtung nach 5 Tagen; Section: Breite fibrinöse Verklebung, nicht sehr fest, ca. dreimarkstückgross, an obiger Stelle zwischen mehreren Darmschlingen. Keine Adhäsion an der Bauchnaht. Sonst alles normal.

2. Operation genau in derselben Weise. Tödtung am 6. Tag; Section: 5—6 ziemlich feste Stränge zwischen einigen Darmschlingen an der Stelle der Blutung. Keine Adhäsion an der Naht.

3. Dasselbe Verfahren mit demselben Resultat.

4. Laparotomie in der Linea alba. Eine Arterie der Bauchwand ergiesst ein Quantum Blut in die Bauchhöhle, dasselbe wird darin belassen und die Laparotomiewunde mit 5 Silberdrahtknopfnähten geschlossen. Naht der Haut mit Catgut. Nach 7 Tagen Tödtung; Section: Das Blut ist spurlos verschwunden, keinerlei Adhäsionen, auch nicht an der Drahtnaht!

5. Laparotomie in der Linea alba. Reiben des Peritoneum parietale zu beiden Seiten der Wunde, aber ca. 1 cm von derselben entfernt. Reiben des Peritoneum viscerale am Colon ascendens mit einem trockenen Mulltupfer. Relaparotomie nach 5 Tagen; Befund: keinerlei Adhäsionen, die geriebenen Stellen sehen genau aus, wie das übrige Peritoneum. Keine Adhäsionen an der Bauchwunde.

Dasselbe Thier wird dann zu einem weiteren Versuche benutzt: Bestreichen der rechten Flexura coli mit Lapsis purus. Dadurch sehr starke Anregung der Peristaltik. Schluss der Wunde. Nach 6 Tagen Tödtung; Section: keinerlei Adhäsionen. Die Stelle der Lapisätzung mit starker weisser Auflagerung bedeckt.

6. Genau dieselbe Behandlung, zuerst durch mechanische Reibung, dann mit Lapis purus. Dasselbe Resultat.

7. Laparotomie in der Linea alba dextra. Reiben des Peritoneum parietale mit trockenem Mulltupfer, diesmal neben der Wunde, bis an den Wundrand heran, zu beiden Seiten. Relaparotomie nach 6 Tagen:

Breite Verklebung meherer Darmschlingen mit der Bauchwunde und deren Umgebung. Tödtung des Thieres.

8. Genau derselbe Versuch mit demselben Resultat.

9. Laparotomie in der Linea alba dextra. Gitterförmige Einschnitte mit dem Messer in's Peritoneum parietale nach innen von der Wunde. Ebenda nicht zu starkes Schaben mit scharfem Löffel. — Nach 6 Tagen Relaparotomie: flächenhafte Adhärenz mehrerer Darmschlingen und des Netzes an obiger Stelle. Tödtung des Thieres.

10. Laparotomie in der Linea alba medialis. Anlegen eines Brandschorfes rechts von der Wunde, ca. 1 cm breit von ihr entfernt, durch einen glühenden Platinspatel (Schutz der Därme durch eine Compresse, Auskrempeln der Bauchwand). Tödtung nach 8 Tagen; Section: Breite Adhäsion von mehreren Dünndarmschlingen an der Brandstelle. Die Verwachsungen sind so fest, dass beim Versuch, sie stumpf zu lösen, der Darm einreisst.

11. Dasselbe Verfahren mit demselben Erfolg. Nur waren hier die Adhärenzen loser als bei 10.

12. Injection von $^1/_2$ ccm Sol. Lugol. in die Bauchhöhle nach Heinz. Das Thier ist mehrere Tage sehr collabirt, erholt sich dann etwas, stirbt aber dennoch am 4. Tag. Section: Ziemlich starke, nicht allzu feste Verwachsungen mehrerer Dünndarmschlingen unter sich und mit der Bauchwand.

13. Derselbe Versuch. Thier stirbt schon am 3. Tag. Section: Nur ganz geringe Verwachsungen. Von der Jodlösung ist in beiden Fällen nichts mehr zu sehen.

14. Laparotomie in der Mittellinie. Bestreichen der rechten Flexura coli mit Lapsis mitigatus. Zugleich wird links zwischen die Darmschlingen eine kleine Menge (etwa eine Erbse dick) Jodoformpulver deponirt. Tödtung nach 8 Tagen. Section: Starker weisser Belag an der Stelle der Lapisätzung. Keinerlei Adhäsionen. Vom Jodoform ist nichts mehr zu sehen.

15. Derselbe Versuch mit demselben Resultat.

16. Laparotomie in der Linea alba medialis. Ligiren und Abschneiden zweier Netzzipfel. Bauchnaht mit Drahtknopfnähten. Nach 6 Tagen Tödtung; Section: Adhärenz beider Netzzipfel in der Tiefe. Keine Adhäsion an der Naht.

17. Derselbe Versuch mit drei Netzzipfeln. Drahtnaht. Bei der Section (8 Tage) sind alle drei Netzstümpfe, theils an der seitlichen Bauchwand, theils mit Eingeweidetheilen adhärent. An der Naht keinerlei Verwachsung.

18. Laparotomie in der Linea alba medialis. Einlegen eines Mulltupfers unter die rechte Flexura coli. Nach 5 Tagen Relaparotomie in der rechten Linea alba. Längeres Suchen nach dem Tupfer. Derselbe liegt fest eingebettet zwischen Colon, Cöcum und vorderer Bauchwand. Stumpfes Auslösen, Entfernung des Tupfers und Reposition der Därme. Tödtung nach 8 Tagen. Mehrere flächenförmige Adhärenzen zwischen Colon und Cöcum und zwischen Cöcum und vorderer Bauchwand, mit der 2. Naht und seitlich von derselben.

19. Dasselbe Experiment mit demselben Erfolg. Bei der Heraus-

nahme des Tupfers resp. beim Suchen nach demselben wird versehentlich ein Mesenterialgefäss angerissen und Blut in den Bauch ergossen. Bei der Section (8. Tag) zeigten sich ausser den Adhäsionen an der Tupferstelle auch hier breite Verklebungen mehrerer Darmschlingen. Das Thier hatte nach der 2. Laparotomie mehrere Tage Opium bekommen.

20. Dasselbe Experiment mit demselben Resultat der Wiederverwachsung der Darmschlingen an der Tupferstelle. Ebenfalls Opium. Keine Blutung. Keine Adhärenz an den Bauchnähten. Dann Trennung der Readhäsionen, 30 ccm Gummilösung in den Bauch. Injection von Physostigmin 10 Tage lang. Tödtung nach 1 Monat. Thier hat grossen medianen Bauchbruch. Peritoneum überall blank. Keinerlei Adhäsionen.

21. Laparotomie in der rechten Linea alba. Einbringen eines Mulltupfers nach der Mitte hin zwischen die Darmschlingen. Nach 5 Tagen Relaparotomie in der Mittellinie. Auslösen des fest eingewachsenen Tupfers, Injection von 100 ccm steriler Kochsalzlösung 7‰ durch ein Drain im unteren Wundwinkel, das dann herausgenommen wird. Vollendung der Bauchnaht. Thier stirbt nach 4 Tagen an Collaps. Section: Keine Peritonitis. Keine Kochsalzlösung mehr im Bauch. Breite Verklebung der Därme an der Stelle, wo der Tupfer gelegen hatte. Därme leicht mit der 2. Wunde verbacken, nicht mit der ersten.

22. Einbringen eines Tupfers in derselben Weise (Linea alba dextra). Thier verfällt bald stark und stirbt nach drei Tagen. Section: Tupfer fest eingewachsen zwischen den Dünndarmschlingen. Keine Adhärenz mit der Bauchwand. Am Tupfer knickt sich durch die Verwachsung mit diesem eine hohe Dünndarmschlinge spitzwinklig ab. Das kurze Darmstück oberhalb dieser Stelle bis zum Magen und dieser letztere sind stark aufgetrieben und mit Speise gefüllt. Unterhalb der Abknickung hat der Darm sehr wenig Inhalt.

23. Derselbe Versuch wie 21 mit demselben Resultat. Ein Mesenterialgefäss wird unabsichtlich angerissen, und es zeigen sich später auch hier breite fibrinöse leicht zu lösende Verklebungen, analog No. 19. Breite Verwachsung der Därme und des Netzes mit beiden Bauchwunden. Stumpfe Trennung sämmtlicher Adhäsionen bei der III. Laparotomie (Linea alba sin.), Injection von ca. 30 ccm dickflüssiger steriler Gummilösung durch ein durch die unteren Wundwinkel eingelegtes Drain nach Schluss der übrigen Wunde. Herausziehen des Drains und Schluss der ganzen Wunde. Injection von 0.002 Atropin sulf. 2 Mal täglich. Nach 6 Tagen Tödtung (Thier hat mässigen Durchfall gehabt). Section: Keinerlei Verwachsungen. Peritoneum fast überall blank. An einigen Stellen noch ganz leichte fibrinös-blutige Auflagerungen.

24. Einlegen und Entfernen eines Tupfers. Keine Adhäsionen an der I. Wunde. Einbringen von 30 ccm Salepschleim in den Bauch. Kein Laxans. Nach 10 Tagen Tödtung. Section: Mehrere, nicht sehr starke Adhäsionen der Därme untereinander. Keine Adhäsionen an den beiden Wunden.

25. Einlegen und Herausholen eines Tupfers in derselben Weise. Keine Adhäsionen an der Bauchnaht. Nach Herausschälen des Tupfers Injection von ca. 30 ccm Salepdecoct. Runkelrübennahrung. Thier ist zuerst etwas collabirt, erholt sich dann aber.

Nach 10 Tagen III. Laparotomie (Linea alb. sin.): Peritoneum im Ganzen blank. Mässige Adhärenzen des Colon transversum (an dem der Tupfer gelegen hatte) an der II. Bauchwunde. Lösung der Adhäsionen und Injection von 30 ccm Gummilösung. Dieselbe Ernährung. Thier stirbt nach 5 Tagen an Collaps. Section: Keinerlei Verwachsungen. Auf dem Colon transversum noch ganz leichte Fibrinauflagerungen.

26. Einbringen und Entfernen des Tupfers in typischer Weise. Keine Adhäsion an der Bauchwunde. Nach Lösung des Tupfers Injection von 50 ccm Sol. Magnes. sulfur. Das Thier liegt zwei Tage fast ohne Bewegung, sehr collabirt da und stirbt dann. Section: Ziemlich viel blutig gefärbte Flüssigkeit im Bauch. Mehrere Adhärenzen der Därme unter sich und mit der medianen Laparotomiewunde. Serosa der Darmschlingen stellenweise etwas injicirt.

27. Voroperation und Befund derselben. Injection von 20 ccm Sol. Magn. sulf. statt 50 ccm. Abführnahrung. Thier ist anfänglich auch collabirt, erholt sich dann aber. Tödtung nach 7 Tagen: Einige geringe Adhäsionen des Cöcums mit dem Colon transversum. Sonst Peritoneum blank. Keine Adhärenz an den Bauchnähten.

28. Einbringen eines Tupfers in gewöhnlicher Weise. Nach 8 Tagen stirbt das Thier, nachdem es seit zwei Tagen nicht mehr gefressen hat und sehr collabirt ist. Section: Bauch ziemlich aufgetrieben. Därme incl. Cöcum und Colon asc. recht voll von Nahrung. Am Colon transversum eine durch Adhärenz am Tupfer bedingte scharfe Abknickung, die offenbar einen Ventilverschluss herstellt, denn unterhalb derselben ist der Dickdarm fast leer. Keine Adhärenz an der Bauchnaht.

29. Einbringen und Lösen des Tupfers typisch. Injection von 20 ccm Sol. Magn. sulf. und Abfuhrkur. Thier ist recht collabirt und stirbt nach 6 Tagen. Section: Wenig blutig tingirte Flüssigkeit in der Bauchhöle. An der Stelle des Tupfers ausgedehnte Verklebungen. Ebenso mehrere Därme an der II. Bauchwunde adhärent.

30. Voroperation in derselben Weise. Keine Adhärenz an der I. Bauchwunde. Injection von 40 ccm concentrirte Lösung von Pepton in die vom Tupfer befreite Bauchhöhle. Nach 6 Tagen Tödtung. Section: Mässig ausgedehnte Adhäsionen zwischen Colon transversum und Cöcum. Keine Adhäsionen an der Bauchnaht.

31. Derselbe Fall mit demselben Sectionsbefund wie No. 28.

32. Derselbe Fall wie No. 30. Ausser der Peptoninjection wird Atropin subcutan gegeben. Das Resultat ist dasselbe.

33. Einbringen und Lösen des Tupfers wie in den anderen Fällen. Vor Schluss der Bauchnaht wird das Eiweiss eines Hühnereis (direct aus dem frisch aufgeschlagenen Ei) in die Bauchhöhle zwischen die vom Tupfer befreiten Darmschlingen eingebracht. Injection von Atropin sulf. in den nächsten Tagen bis zur Tödtung (nach 7 Tagen). Section: Peritoneum ganz blank, keinerlei Adhäsionen.

34. Einbringen und Entfernen eines Tupfers. Nichts in der Bauchhöhle. Injection von Atropin 8 Tage. Dann Tödtung. Section: Mehrere Adhäsionen an der Stelle, wo der Tupfer gelegen hatte, und von Darmschlingen mit der II. Bauchwunde.

35. Genau derselbe Versuch; anstatt des Atropins wird Physostigmin

injicirt. Das Resultat ist ähnlich: Mehrere Readhäsionen an der Tupferstelle, nicht an der Bauchnaht.

36. Einlegen und Entfernen eines Tupfers. Keine Adhäsion an der I. Bauchnaht. Injection von 20 ccm Mucinlösung. Subc. Injection von Physostigmin. Nach drei Tagen Tod an Peritonitis.

37. Einlegen und Entfernen eines Tupfers. Keine Adhärenz an der I. Bauchnaht. Injection von 20 ccm Mucin. Keine Abführkur. Nach 10 Tagen Relaparotomie: Sehr ausgedehnte Verwachsungen zwischen Dünn- und Dickdarm, Magen, Netz und Bauchwand. Trennung derselben. Einbringen von 30 ccm Gummilösung und Injection von Physostigmin. Nach 7 Tagen Tödtung. Section: Mässige Readhäsionen zwischen Colon, Cöcum und vorderer Bauchwand.

38. Einlegen und Entfernen eines Tupfers. Keine Adhäsion an der I. Laparotomiewunde. Injection von 30 ccm Gummilösung und subcutane Application von Atropin. Nach 8 Tagen Tödtung: Keine Spur irgendwelcher Adhäsion. Peritoneum überall blank.

39. Einlegen und Entfernen eines Tupfers. Keine Adhäsionen an der I. Bauchnaht. Einbringen von 30 ccm Gummilösung. Atropininjection. Nach 6 Tagen Tod an Collaps. Section: Keinerlei Adhäsionen. Peritoneum stellenweise mit Fibrinresten bedeckt.

40. Einlegen und Entfernen eines Tupfers. Lösung der Adhäsionen und Versuch des Ueberziehens der Peritonealwunde mit Collodium. Das Letztere ist nicht zum Haften zu bringen, daher Einbringen von 30 ccm Gummilösung. Atropininjectionen. Tödtung nach 8 Tagen. Section: Peritoneum überall blank, keinerlei Adhäsionen.

41. Einlegen und Entfernen eines Tupfers. Das Letztere liegt bei der zweiten Laparotomie gerade unter der I. Bauchnaht, dieser adhärent, in einer Hülle von geronnenem Blut eingebettet. An der anderen Seite sind am Tupfer Netz, Quercolon und Dünndarm adhärent. Lösung der Verklebungen, Entfernung des Blutgerinnsels. Einbringen von 30 ccm Gummilösung und Injection von Physostigmin. Thier ist etwas collabirt. Am 5. Tag Tödtung: Ganz leichte Adhärenz zwischen Quercolon und einer Dünndarmschlinge. Im Uebrigen keine Adhäsionen mehr, aber an verschiedenen Stellen des Darms, besonders des Quercolons, rauhe, nicht spiegelnde Flecke, einzelne mit Fibrin bedeckt.

42. Einlegen eines Tupfers und Ausschälen desselben. Keine Adhäsion an der I. Naht. Einbringen von 30 ccm Gummilösung in den Bauch und Injection von Physostigmin. Nach 8 Tagen Tödtung. Section: So zu sagen normale Verhältnisse, keinerlei Adhäsion. An zwei Stellen des Quercolons glaubt man makroskopisch eine kleine Rauhigkeit zu entdecken.

43. Laparotomie in der Linea alba dextra. Verschorfen des Peritoneum parietale nach der Mitte zu mit dem Glüheisen. Injection von 30 ccm Gummilösung. Keine Abführkur. Tödtung nach 7 Tagen. Section: Eine Darmschlinge ganz minimal adhärent am Brandschorf, sonst alles normal.

44. Application eines Brandschorfes in derselben Weise. Nichts in den Bauch. Injection von Physostigmin. Nach 9 Tagen Relaparotomie: Ziemlich feste Adhäsionen des Netzes und einer Dünndarmschlinge an

der Brandstelle. Lösung dieser Adhäsionen, Einbringen von 30 ccm Gummilösung in den Bauch und weitere Injection von Physostigmin. Nach 10 Tagen Tödtung. Section: Netz ganz leicht an der Brandstelle adhärent. Sonst keine Adhärenzen.

45. Derselbe Brandschorf. Einbringen von Peptonlösung in den Bauch und Injection von Atropin. Relaparotomie am 7. Tag zeigt zwei fadenartige Adhäsionen zwischen Netz und Brandschorf.

46. Derselbe Brandschorf. Einbringen von Peptonlösung und Injection von Physostigmin. Relaparotomie am 8. Tag zeigt keine Adhäsionen.

47. Derselbe Brandschorf. Einbringen von Gummilösung und Injection von Atropin. Relaparotomie am 8. Tag ergiebt keinerlei Adhäsionen.

48. Derselbe Versuch mit demselben Resultat.

49. Derselbe Versuch. Statt Atropin wird Physostigmin injicirt. Dasselbe Resultat.

50. Derselbe Versuch mit Mucin und Physostigmin. Resultat: Kleine Verwachsung zwischen Dünndarm und Brandschorf.

51. Laparotomie in der Linea alba. Leichtes Betupfen des Quercolons und einiger benachbarter Dünndarmschlingen mit einem mit Sublimat 1 $^0/_{00}$ getränkten Tupfer. Nach 8 Tagen Relaparotomie: flächenhafte Verklebung des Quercolons mit mehreren Dünndarmschlingen und der vorderen Bauchwand. Lösung der Verwachsungen und Einbringen von Gummilösung, Atropin. Thier ist ziemlich collabirt und stirbt nach 5 Tagen. Section: Grosser medialer Bauchbruch. Intestina nicht mit der Bauchwand verklebt. Zwei Dünndarmschlingen unter sich ganz leicht adhärent. Sonst normale Verhältnisse.

52. Laparotomie in der Linea alba. Gitterung und Abschaben des Peritoneum parietale neben der Wunde. Gummilösung in den Bauch und Atropin. Tödtung nach 7 Tagen. Section: Keinerlei Adhäsionen.

53. Derselbe Versuch. Anstatt Atropin Physostigmin. Dasselbe Resultat.

54. Laparotomie in der Linea alba. Ligiren und Abtragen eines Netzstumpfes. Gummi arab. in den Bauch und Atropininjectionen. Relaparotomie nach 7 Tagen: Keine Adhäsionen. Der Netzstumpf liegt frei in der Bauchhöhle. Nochmals Ligiren des ganzen Netzes mehr central und Abtragen desselben. Wieder Gummilösung und Atropin. Nach 5 Tagen Tod an Collaps. Keinerlei Adhäsionen, der Netzstumpf liegt frei vor dem Magen.

55. Derselbe Versuch mit zwei Netzstümpfen, statt Atropin Physostigmin. Dasselbe Resultat. (Thier wird nach 8 Tagen getödtet.)

56. Ligiren und Abschneiden zweier Netzzipfel. Ausserdem Reiben des Peritoneum parietale, dicht zu beiden Seiten der Wunde mit einem trockenen Tupfer. Einbringen von Gummilösung und Injection von Physostigmin. Nach 8 Tagen Relaparotomie: Keinerlei Adhäsionen. Die Netzstümpfe liegen frei im Bauche.

57. Schaffung zweier Netzstümpfe in derselben Weise. Gitterung des Peritoneum parietale neben der Wunde. Mehrere (6) Tage Opium. Nach 8 Tagen Relaparotomie: Feste Adhärenz beider Stümpfe an der Naht. Trennung dieser Vereinigung, Einbringen von Gummilösung und Injection von Physostigmin 14 Tage lang. Tödtung nach 1 Monat. Section: Vollständig normale Verhältnisse. Keine Spur von Adhäsionen.

58. Laparotomie in der Mittellinie. Anlegen eines breiten Brandschorfes links von der Wunde. Thier bekommt 6 Tage Opium. Dann Relaparotomie. Starke breite Adhärenz des Netzes und zweier Dünndarmschlingen am Schorf resp. der Bauchwunde. Lösung dieser Adhärenzen und Injection von 30 ccm Gummilösung. Subcutan 8 Tage Physostigmin, dann Tödtung. Section ergiebt keinerlei Adhärenz, die verschorfte Stelle des Peritoneum parietale noch etwas weisslich verfärbt, aber spiegelnd. An den Darmschlingen einzelne weissliche Stellen. Das Netz, etwas zusammengerollt, liegt frei vor dem Magen.

59. Laparotomie in der Mittellinie. Anlegen eines sehr tiefen Brandschorfes mit einer glühenden geschlossenen Cowper'schen Scheere an der Innenseite der Bauchwand bis in die Musculatur hinein. Nach 8 Tagen keinerlei Adhärenz. Der Defect ausgefüllt mit Detritus und etwas blutigem Fibrin. Darm ganz blank.

60. Derselbe Versuch mit demselben Resultat.

Literatur.

1) Baumgärtner, Berl. klin. Wochenschr. 1879. No. 5.
2) Bumm, Münch. med. Wochenschr. 1888. S. 267.
3) Championière, Bull. et mem. de la soc. d. Chir. de Paris. T 18. S. 102 Referat: Centralbl. f. Chir. 1892. S. 895.
4) Credé, Verh. d. Chirurg.-Congr. 1887. I. 64.
5) Dahm, Martin. Inaug.-Diss. Halle. 1883. (Lapar. b. Ileus.)
6) v. Dembowsky, Langenbeck's Arch. Bd. 37. S. 745. — Ders., Centralbl. f. Gynäcolog. 91. 15.
7) Duschinsky, M. Exp. Untersuch. üb. d. Vermeidung v. Adhäs. nach Laparat. Inaug.-Dissert. München. 1898.
8) Elischer, Gynäcol.-Congress. 1886
9) Firnig, Gynäcol.-Congress. 1886.
10) v. Frey, Wiener klin. Wochenschr. 1892. No. 43.
11) Fritsch, Centralbl. f. Gynäcol. 1890. S. 515. — Ders., Naturf.-Versammlung. Frankfurt. 1896.
12) Gersuny, Wiener klin. Wochenschr. 99. 22.
13) Graser, Langenbeck's Arch. 55. S 887.
14) Grube, Centralbl. f. Gynäcol. 1901. S. 738.
15) Hegar u. Kaltenbach, Operative Gynäcologie.
16) Heinz, Münch. med. Wochenschr., No. 7, 1900 und No. 15, 1901.
17) Heidenhain, v. Langenbeck's Arch. 55. S. 261. — Ders., Centralbl. f. Chir. 96, 49. — Ders., v. Langenbeck's Arch. 57. S. 1.
18) Hofmeier, S. Dissert. v. Math. Schmitz, Zur Technik d. Laparot. Würzburg 1891.
19) Hyrtl, Lehrbuch §§ 44 u. 278.
20) Jahreiss, Münch. med. Wochenschr. 93. H. 10.
21) Kehrer, IV. Gynäcolog.-Congress. 1891. S. 68.
22) Kelterborn, Centralbl. f. Gynäcol. 1890. No. 51.
23) Klotz, Centralbl. f. Gynäcol. 1892. No. 50.
24) Kruckenberg, Gynäcol.-Congress. 1886. — Ders. u. Ribbert, Centralbl. f. Gynäcol. 85. 21.

25) Kümmell, Deutsche med. Wochenschr. 1890. 27—28.
26) Küster, Deutsche med. Wochenschr. 1885. 21 u. 22. — Ders., Centralbl. f. Gynäcol. 1885. 1.
27) Küstner, Centralbl. f. Gynäcol. 1890. No. 24. — Ders., Gynäcol.-Congr. 1886.
28) Lauenstein, Sitzungsbericht d. Deutschen Gesellschaft f. Chirurgie. 1892. — Ders., v. Langenbeck's Archiv, 45. S. 121.
29) Martin, Gynäcol.-Congress. 1888.
30) Müller, Deutsche Gesellschaft f. Gynäcol. 1886.
31) Nieberding, Gynäcol.-Congress. 1883.
32) C. v. Noorden, Berliner klin. Wochenschr. 1901. No. 42.
33) Obalinsky, v. Langenbeck's Arch. 38. — Ders., Wiener med. Presse. 1885.
34) v. Oettingen, Ueber Entorostomie u. Laparotomie b. ac. inneren Darm occl..... Inaug.-Dissert. Dorpat. 1888.
35) Olshausen, Deutsche Gesellschaft f. Gynäcol. 1886. — Ders., Deutsche Gesellschaft f. Gynäcol. 1888.
36) Rehn, v. Langenbeck's Archiv. 43. S. 298.
37) Reich, Walter, Die Laparat. bei inneren Einklemmungen durch Ligamente Inaug.-Dissert. Königsberg. 1892.
38) Reichel, v. Langenbeck's Arch. 50. 430.
39) Reichert, Deutsche Zeitschr. f. Chirurgie. 35. S. 495.
40) Riedel, v. Langenbeck's Archiv. Bd. 47. — Ders., Deutsche Gesellschaft f. Chirurg. 1898. II. 360. — Ders., v. Langenbeck's Archiv. 57. S. 645.
41) Rindfleisch, v. Langenbeck's Archiv. 46. S. 601.
42) Rissmann, Berliner klin. Wochenschr. 96. 29.
43) Rosenheim, Berliner klin. Wochenschr. 97. 11.
44) Roser, Deutsche med. Wochenschr. 86. 5—6.
45) Sänger, Arch. f. Gynäcol. 24. 1. — Ders., Gynäcol.-Congress. 86 u. 95.
46) v. Säxinger, Gynäcol.-Congress. 86.
47) Schatz, Gynäcologen-Congress. 86.
48) Schede, Deutsche Gesellschaft f. Chirurg. XIII. — Ders., Langenb. Arch. 87.
49) Schwarz, Gynäcol.-Congress. 86.
50) Sonntag, Berl. klin. Wochenschr. 24. 50.
51) Spiegelberg u. Waldeyer, Virchow's Archiv. 44. S. 69.
52) Stelzner, Centralbl. f. Chirurg. 86. 40.
53) Stern, Bruns Beitr. IV. 1889. S. 653.
54) v. Wahl, v. Langenbeck's Arch. 38. S. 233.
55) Wegener, v. Langenbeck's Archiv. Bd. 20. S 51.
56) Westphalen, u. Fischer, Deutsche med. Wochenschr. 99. 52.
57) v. Winiwarter, Sitzungsbericht d. Deutschen Gesellschaft f. Chirurgie. 92.
58) Witthauer, Münchener med. Wochenschr. 96. 10.

XIII.

Ueber ein periostales Rundzellensarkom und ein Myelom mit Kalkmetastasen.

Aus dem pathologischen Institut der Universität Leipzig.

Von

Dr. Otto Bender,
Assistenzarzt a. d. Univ.-Poliklinik f. orthop. Chirurgie.

(Mit 2 Abbildungen.)

Kalkmetastasen, d. h. Ablagerungen von Kalk, welcher unter dem Einfluss ausgedehnter destructiver Processe im Knochensystem gelöst wird und sich nun an Stellen niederschlägt, wo derselbe normaler Weise nicht gefunden wird, hat Virchow bereits im Jahre 1855 beobachtet und beschrieben. Schon seit langer Zeit also bekannt, bilden solche Kalkmetastasen doch einen seltenen Untersuchungsgegenstand, und man findet dieses Thema nur wenig behandelt. In neuerer Zeit hat man auf die Localisation des Kalks in bestimmten Gewebsarten ein besonderes Augenmerk gerichtet, subtilere Gewebsveränderungen dabei beschrieben und gewisse Hypothesen über diesen pathologischen Vorgang aufzustellen versucht.

Auf Anregung von Herrn Geheimrath Marchand unternahm ich es, an zwei kurz hintereinander zur Section kommenden Fällen von multiplen Knochentumoren mit Kalkmetastasen in den verschiedensten Organen histologische Untersuchungen anzuknüpfen. Ein besonderes Interesse gewannen die Ergebnisse weiter dadurch, dass der eine der Tumoren sich als ein Myelom herausstellte, und so die Möglichkeit gegeben war, einen Beitrag zur Kenntniss dieser Geschwulstform zu liefern, über deren Eigenart man erst neuerdings mehr ins Klare gekommen ist. Gleichzeitig konnte ein Vergleich zwischen Sarkom und Myelom gezogen werden.

Im ersten Falle handelt es sich um einen 14jährigen Metalldreherlehrling, der am 10. October 1900 in die chirurgische Klinik aufgenommen wurde. Herrn Geh. Rath Trendelenburg spreche ich an dieser Stelle für die gütige Ueberlassung der Krankengeschichte meinen verbindlichsten Dank aus.

Nach der Anamnese leidet Patient seit 9 Wochen angeblich an „Gelenkrheumatismus", der abwechselnd bald Schulter-, Ellenbogen-, Handgelenke, zuletzt Fuss- und Kniegelenke befiel. — Der Status besagt, soweit er hier in Betracht kommt, dass sich Patient im Zustande stärkster Abmagerung befindet. Innere Organe ohne Besonderheiten. — Unterhalb beider Knie, beiderseits etwas lateral, zeigen sich geringe, etwa wallnussgrosse Anschwellungen, gering fluctuirend, solche von gleicher Beschaffenheit an der Grenze des oberen Drittels vorn am Femur, am linken etwas stärker ausgebildet, wie am rechten; ebenso an beiden Unterarmen. Ueberhaupt zeigt sich in der Lage der Geschwülste eine gewisse Symmetrie. Eine am 12. Obtober unterhalb der Patella des linken Beines ausgeführte Incision führt auf einen etwa haselnussgrossen Tumor, der mit dem Knochen verwachsen ist. Die mikroskopische Untersuchung ergiebt: „Lymphosarkom." — Am 17. October Tod.

Unter Weglassung des unwesentlichen Befundes lautet der Sectionsbericht (Geh. Rath Marchand) vom 18. October 1900:

Knochensystem: An der Innenfläche der III. und VII. Rippe tritt eine länglich runde, weiche Anschwellung von 7 cm Länge hervor, über die die Pleura glatt hinwegzieht; in letzterer einige hämorrhagische Fleckchen. An der Aussenseite tritt die Anschwellung ebenfalls hervor, aber weniger stark und ist hier von demselben Extravasat bedeckt. — Die Wirbelsäule zeigt weder Anschwellungen noch weiche Stellen. — Am rechten Oberschenkel befindet sich oberhalb der Condylen eine ziemlich starke Auftreibung von weich-elastischer Consistenz; die Anschwellung ist von Periost bedeckt, nimmt besonders die seitlichen Theile und den hinteren Umfang ein und reicht an der medialen Seite etwa 7—8 cm nach aufwärts. Die untere Epiphyse ist etwas beweglich. Am medialen Umfange des oberen Endes des Schaftes kommt ebenfalls eine flache Anschwellung unter dem Periost zum Vorschein. — Auf dem Durchschnitt zeigt sich der Knochen stark verändert. Die ganze Markhöhle ist ausgefüllt durch sehr unregelmässige, fleckig gefärbte Geschwulstmassen, deren Grundfarbe etwas blass-gelblich, und deren Consistenz ziemlich homogen, mässig fest ist. An vielen Stellen ist die Masse intensiv geröthet, hämorrhagisch, an anderen mit gelben, stellenweise orangefarbigen Massen durchsetzt. Im Bereich der Geschwulstmassen fehlen Spongiosabälkchen vollständig, und zwar grenzt sich besonders am oberen und unteren Ende der Diaphyse die Geschwulstmasse ziemlich scharf von der noch erhaltenen Knochensubstanz, die etwas sklerosirt erscheint, ab. In der Nähe der Epiphysen ist die Geschwulstmasse stellenweise etwas weicher und mehr geröthet. Der Knorpel am Femurknopf und grossen Trochanter ist hier und da durchbrochen.

Am linken Oberschenkel zeigt sich am inneren Theil des Schaftes, unter der Mitte desselben beginnend, ebenfalls eine 15 cm lange, weiche Anschwellung, deren grösste Dicke 3 cm beträgt. Die Anschwellung

geht noch zur Hälfte auf den vorderen Umfang über, zeigt auf dem Durchschnitt eine blassgelbliche, stellenweise röthliche Färbung, sie grenzt sich ziemlich scharf von der compakten Substanz ab. die aber an manchen Stellen etwas angenagt, an anderen mit unregelmässigen Knochenwucherungen bedeckt ist. Die Anschwellung ist mit Periost bedeckt, das aber nach oben hin undeutlicher wird. Der Durchschnitt der Markhöhle ist ähnlich beschaffen, wie rechts, und lässt noch hie und da Fettmark erkennen. Am unteren Ende der Diaphyse befindet sich weiche hämorrhagische Infiltration; die Epiphyse ist stark gelockert, die Knorpelscheibe aber erhalten. In der Mitte zwischen beiden Condylen erstreckt sich eine erbsengrosse Knorpelwucherung nach abwärts; oberhalb der Condylen dringt die Geschwulst nach aussen hervor.

An der rechten Tibia zeigen sich ähnliche hämorrhagische Geschwulstmassen unter dem Condylus int. Ausserdem finden sich hier weiter abwärts an der Vorderfläche mehrere durchscheinende röthliche Knoten unter dem Periost, etwas grössere Anschwellungen unterhalb des Condylus int

In der Musculatur gewahrt man ausserhalb der Fibula zahlreiche weiche Geschwulstknoten mit hämorrhagischen Fleckchen durchsetzt, die wahrscheinlich mit der Fibula zusammenhängen, die in dieser Gegend abnorme Beweglichkeit zeigt. Die Anschwellung ist 15 cm lang, 4 cm dick. Auch unterhalb des Condylus treten an der Tibia hinten umfangreiche weiche Anschwellungen zu Tage. Auf dem Durchschnitt zeigte sich die Tibia in ähnlicher Weise wie das Femur verändert; die ganze obere Hälfte der Diaphyse ist von einem Mantel weicher Geschwulstmassen umgeben, die, gelblich gefärbt, subperiostal sitzen, stellenweise aber das Periost durchbrechen. Die Compacta der Tibia ist an diesen Stellen rarificirt, die Epiphyse gelockert; weiche Geschwulstmassen grenzen dicht an den Knorpel. Im Inneren auch hier einige unregelmässig begrenzte, scharf gelbe Fleckchen, im unteren Theil noch etwas Fettmark erhalten. Die untere Epiphyse ist frei.

Die linke Fibula ist in ähnlicher Weise verändert, wie rechts, doch finden sich hier zwei spindelförmige Auftreibungen übereinander, in deren Bereich Knochen beweglich ist. An der linken Fibula tritt oberhalb der unteren Epiphyse eine kleine Anschwellung derselben Art hervor, wie an der rechten, am unteren Ende ebenfalls, jedoch von geringerem Umfang.

Aehnliche blassgelbe Geschwulstmassen findet man auch unterhalb des Humeruskopfes, der auf dem Durchschnitt von theils blassen, theils dunkelrothen Massen durchsetzt ist und vom Schaft abgelöst.

Das Mark der Lendenwirbelkörper zeigt hellröthlich-gelbliche Färbung, keine deutliche Geschwulstbildung.

Die linke Lunge ist lufthaltig, ziemlich blass, grau-röthlich. Im vorderen Theil des Unterlappens eine etwas derbere, auf dem Durchschnitt schwach granulirte Stelle, die nur mit schaumiger Flüssigkeit infiltrirt ist. Das Parenchym ist vorn blass, etwas trocken, in den hinteren Partieen etwas feuchter. Im Oberlappen treten auf dem Durchschnitt eigenthümlich klaffende, rigide Arterien hervor.

Die rechte Lunge ist umfangreicher, der Unterlappen dunkelblauroth,

derber. Parenchym blutreich, stark ödematös, stellenweise luftleer, aber ohne derbere Infiltrate; nur im unteren Theil des Oberlappens finden sich einige undeutliche Verdichtungen mit etwas granulirten Schnittflächen. Auch hier sieht man im Oberlappen und einigen Stellen des Unterlappens rigide Arterienverzweigungen, wie links; einige Aeste zeigen an der Wand weissliche, rauhe, kalkhaltige Stellen. Die grossen Arterienstämme sind frei.

Die Halslymphdrüsen sind etwas vergrössert, blass, körnig, durchscheinend, wenig geschwollen. Inguinaldrüsen vergrössert, bis 3 cm lang, auf dem Durchschnitt ziemlich homogen und röthlich weiss; stellenweise findet sich noch erhaltenes Drüsenparenchym dazwischen; die kleineren Drüsen enthalten circumscripte weissliche Herde. Retroperitoneale Drüsen nicht vergrössert.

Die linke Niere weist im unteren Theil an der hinteren Fläche einen ungefähr markstückgrossen gelblichen Herd auf, der sich in Dicke von 2 cm bis zum Hilus fortsetzt; Schnittfläche ganz homogen. Auch die rechte Niere zeigt an ihrer Vorderfläche einige verwaschene gelblichweisse hervorragende Flecke, die sich auf dem Durchschnitt in Gestalt rundlicher, nicht ganz abgegrenzter Infiltrate auf das Mark erstrecken. Im Uebrigen ist das Parenchym der Niere blass, ödematös, nur wenig geröthet; hier und da einige gelbliche Flecken in der Nähe der Spitzen, zum Theil von etwas rauher, fester Beschaffenheit, aber ohne die deutliche weisse Streifung der Papillen.

Ferner fanden sich im rechten Hoden auf dem Durchschnitt einige etwas derbere, mehr gelblich-weisse, aber nicht abgegrenzte Herde. Der linke Hoden ist frei von solchen Herden.

An der Leber sind ebenfalls an der Oberfläche kleine verwaschene gelbliche Fleckchen zu erwähnen, die auf Durchschnitt deutlich hervortreten und augenscheinlich dem Verlaufe der V. hepatica zu folgen scheinen.

Des Weiteren finden sich im Fundus des Magens ausgedehnte gelbliche Flecken, ganz leicht über die Schleimhautoberfläche hervorragend. Auf dem Durchschnitt erstreckt sich diese Färbung auf die Dicke der Schleimhaut, die sich hier etwas rigide anfühlt. Aehnliche, etwas verwaschene Flecken sind längs der grossen Curvatur, mehr nach dem Pylorus hin, zu bemerken.

Mikroskopischer Befund.

Von dem anscheinend primären Tumor oberhalb der Patella des linken Beines untersuchte ich zunächst frische und gefärbte Schnitte. Der mikroskopische Bau der Geschwulst ist einfach. In einem spärlichen, zarten Bindegewebsreticulum liegen Massen kleiner Rundzellen; dieselben sind etwas grösser wie Lymphocyten, besitzen einen stets runden, sehr dunkel tingirten Kern, der fast den ganzen Zellleib ausfüllt, nur ein ganz schmaler Protoplasmasaum ist um den meist central gelegenen Kern sichtbar. Das feine Stroma, in welches diese Zellen eingelagert sind, besteht aus spindeligen und sternförmigen

Bindegewebszellen und enthält reichliche Capillaren. Manche der Rundzellen sind stark fettig degenerirt, die Kerne zerfallen und nicht mehr deutlich färbbar.

Die Geschwulst ist gleichmässig aus diesen kleinen Rundzellen und wenig bindegewebigem Stützgerüst aufgebaut und lässt sich meist ziemlich deutlich von ihrer Umgebung abgrenzen; andere Zellformen fehlen, nur in der Nähe von Spongiosaresten treten ganz vereinzelt kurze Reihen mehr ovaler, langgestreckter Zellen auf. Um Wiederholungen zu vermeiden, fügen wir gleich hinzu, dass alle Metastasen der Geschwulst im Knochensystem und inneren Organen, welche oben erwähnt wurden, in ihrem Bau diesem wahrscheinlich primären Tumor am linken Femur völlig analog sind.

Nach dem Beginn der Neubildung in Form einer flachen, weichen, schmerzhaften Anschwellung an der Aussenseite des Knochens nach dem Hauptsitz der Tumormassen zwischen Periost und Knochensubstanz, von wo aus dann die Weiterverbreitung nach allen Richtungen erfolgt, bildet das Periost zweifellos den Ausgangspunkt der Geschwulst.

Die Geschwulstmassen unterhalb des Humeruskopfes dienten zur Untersuchung der Knochenresorption. Der subperiostal sitzende Herd war nach aussen durch Periost und Knorpel durchgebrochen, nach innen ins Mark und hatte die Spongiosa in seinem Bereich vollständig zum Schwund gebracht. Es ist weder von sonstigen Zellformen des Knochenmarks noch von Spongiosabälkchen irgend etwas zu sehen. Die Corticalis ist von Geschwulstmassen ganz durchsetzt und zerfressen, zeigt zahlreiche tiefe Mulden und Lacunen oder ist in Fragmente aufgelöst. In den weiten Lacunen liegen Osteoklasten in grosser Zahl. Das Periost an noch bestehenden Resten der Knochensubstanz erscheint mächtig verdickt und weist an der dem Knochen anliegenden Seite oft Reihen von Osteoblasten und neugebildete Knochensubstanz auf, die jedoch durch auch hier vordringende Tumorzellen und Osteoklasten wieder zerstört wird.

Es wurden dann Gefrierschnitte von den derberen Partieen der rechten Lunge in ungefärbtem Zustand untersucht. Innerhalb dieser starren, weisslich-grauen Stellen, welche beim Einschneiden ein knirschendes Geräusch erzeugen, gewahrt man fast alle Alveolarsepten von stark lichtbrechenden Spangen und Bändern eingenommen, vielfach ragen Nadeln und Spitzen gleicher Beschaffenheit auch in die Lumina den Alveolen hinein; die Wandungen grösserer Gefässe weisen dieselben Veränderungen auf. Die Spangen lassen viele Bruchstellen erkennen, die einzelnen Bruchstücke sind von sehr verschiedener Form

und Grösse, sie haben ihre ursprüngliche Lage im Gewebe beibehalten oder sind nach allen Richtungen durcheinander geschoben. Dazwischen liegen zahlreiche Körner, Krümel und Schollen vom gleichen optischen Verhalten im Gewebe.

Nach Anwendung von Salzsäure lösen sich die meisten lichtbrechenden Elemente unter Gasentwicklung auf; es handelt sich also um Ablagerungen von kohlensaurem und phosphorsaurem Kalk.

Im Uebrigen erscheint das Lungengewebe, abgesehen von vereinzelten lobulärpneumonischen Herden ohne gröbere Veränderungen, insbesondere ohne Geschwulstmetastasen.

Nach Härtung in Müller-Formol und Alkohol und Anwendung geeigneter Färbemethoden, zunächst der Hämatoxylinfärbung liess sich der Kalk in seinen Beziehungen zum Lungengewebe näher bestimmen.

Die Septen, sowie die Wandungen der Gefässe und Bronchiolen sind von der Kalkincrustation bevorzugt. In den Septen liegt der Kalk einmal im interstitiellen Gewebe ungleichmässig vertheilt in Gestalt kleinster punktförmiger Krümel und grösserer Schollen; er liegt hier, wie überhaupt stets, extracellulär, wenigstens habe ich nie mit Sicherheit Kalk innnerhalb einer Zelle nachweisen können. Häufig bemerkt man einzelne Zellen ganz von Kalk eingeschlossen, aber selbst frei von demselben im Gewebe liegen. Eine Vermehrung des interstitiellen Gewebes in der Lunge ist nicht vorhanden.

Neben diesen Körnern tritt die Kalkablagerung in Form jener bereits erwähnten starren Bänder auf, welche durch die Färbung einen intensiv dunkelblauen Ton angenommen haben. Diese Gebilde haben eine sehr verschiedene Dicke; aus dickeren gehen continuirlich oft mehrere dünnere hervor, indem sich ein solches Kalkband durch Längstheilung gleichsam auffasert und sich schliesslich in feinste Fädchen verliert. Der Verlauf der Bänder ist meist ein geschlängelter, doch glaube ich, bemerkt zu haben, dass diese Schlängelung geringer und der Faserverlauf ein mehr gerader wird, je dunkler die Tinction, d. h. je bedeutender die Kalkablagerung erfolgt ist. Umgekehrt sah ich starre, dunkel gefärbte Streifen continuirlich in matter gefärbte und nun stärker geschlängelte übergehen, die in ihrer Fortsetzung schliesslich ganz undeutlich werden. Die Kalkbänder und -spangen sind an zahlreichen Stellen zerbrochen, bestehen oft aus einer ganzen Reihe einzelner Fragmente verschiedenster Grösse; irgendwelche Regelmässigkeit der Bruchstücke ist nicht zu bemerken, sie liegen meist in einer Reihe, oder sie sind seitlich dislocirt, durcheinander geschoben.

Es konnte keinem Zweifel unterliegen, dass diese dunkel gefärb-

ten Bänder die elastischen Fasern darstellen, welche durch die gleichmässige cylindrische Kalkumlagerung etwas verdickt erscheinen. Zum Beweis dieser Annahme färbte ich entkalkte Lungenschnitte nach Weigert und erhielt nun an Stelle der Kalkbänder die elastischen Fasern, umschlossen von den noch matt sichtbaren Contouren des Kalkcylinders. Ausserdem konnte ich mit Hülfe der Weigert'schen Färbung wieder den directen Uebergang verkalkter Fasern in kalkfreie nachweisen, da ja auch nach dem Entkalkungsverfahren die Grenzen der Kalkablagerung noch deutlich zu sehen sind.

Was das Verhalten der elastischen Fasern selbst betrifft, so komme ich auf dasselbe noch mehrfach zurück; da an den Bronchial- und Gefässwänden ähnliche Erscheinungen auftreten, so beschränke ich mich auf eine spätere zusammenfassende Darstellung über das Verhalten des elastischen Gewebes.

Ein ähnlich charakteristisches Bild, wie die Septen, geben Bronchial- und Gefässwände; durch die Art der Kalkablagerung ist eine gewisse Aehnlichkeit im mikroskopischen Bilde zwischen Bronchial- und Gefässquerschnitt erzeugt. An der Basis des Bronchialepithels sieht man kettenförmig angeordnete Pünktchen von Kalk; die Ketten machen den Eindruck, als ob sie einer continuirlichen Begrenzungslinie am unteren Rande der Cylinderzellen auflägen, also der Tunica propria. Im submucösen Gewebe tritt bei starker Vergrösserung ein ganz feines Netz von Kalkstreifchen zu Tage und reicht bis in die Muscularis hinein. Die feinen Kalkstreifen liegen in den Lücken des Bindegewebes, sind nur stellenweise vorhanden; sonstige Beziehungen zum umgebenden Gewebe habe ich nicht feststellen können. Schliesslich stossen wir weiter nach aussen entsprechend der Muscularis auf eine breite Kalkschicht, die sich bei stärkerer Vergrösserung in einzelne gewellte Streifen und dazwischen liegende verstreute Kalkschollen und -körner auflösen lässt. Nach Localisation und Form sind diese Streifen und Bänder zweifellos als die verkalkten elastischen Fasern der Bronchialwand anzusprechen. Es lassen sich auch in der Bronchialwand zahlreiche directe Uebergänge verkalkter elastischer Fasern in kalkfreie beobachten, welche dann mehr Schlängelung aufweisen und bei mangelnder Elasticafärbung allmählich undeutlicher werden. Die incrustirten Bänder sind an vielen Stellen gebrochen oder eingerissen, die Bruchtheile oft verschoben. Häufig liegen die Bruchstellen so nahe hintereinander, dass eine Kette von kurzen Stäbchen und Klümpchen entsteht, ähnlich der oben genannten Körnerreihe. Wohlgemerkt handelt es sich auch hier um die Kalkincrustation im Bereich der elastischen Fasern; über diese

selbst sei später berichtet. Zwischen diesem Geflecht von Kalkbändern treten die glatten Muskelzellen und -kerne, quer und längs getroffen, intact und kalkfrei hervor. Die grösseren Schollen liegen im Bindegewebe.

Schliesslich wären noch die Gefässe der Lunge in diesen Partieen zu berücksichtigen. Die Capillaren fand ich in diesem Falle fast durchweg frei von Kalk; speciell in den Septen verlaufen sie überall deutlich kalkfrei zwischen den Kalkbröckeln des Zwischengewebes und den gleichfalls meist incrustirten elastischen Gewebstheilen. Im Gegensatz hierzu ist in den Wandungen der Venen stets Kalk nachweisbar, gewöhnlich in grossen Mengen, in etwas geringerem Maasse finden wir ihn in den Arterienwänden. Immer ist der Ort der Ablagerung derselbe: vor Allem die Elastica interna, dann das elastische und Bindegewebe in Muscularis und Adventitia. Es muss besonders betont werden, dass die musculösen Theile selbst nicht mit Kalk imprägnirt sind, man sieht vielmehr die unveränderten Muskelzellen in den Kalkmassen eingebettet liegen, ein Befund, den sich hier analog den Bronchialwänden wiederholt.

Wieder aber sind die elastischen Fasern in allen Schichten die Prädilectionsstellen für die Ablagerung. Es bietet sich bei schwacher Vergrösserung immer dasselbe Bild dar: Ausserhalb der Intima, diese eng umschliessend, ein dicker Kalkcylinder, entsprechend der Elastica interna und den inneren Schichten der Media, in den äusseren Schichten und in der Adventitia mehr vereinzelte Kalktheile. Mit Immersion lässt sich der scheinbar einheitliche Cylinder einmal in gewellte und verschlungene Kalkbänder, dann in unregelmässige Brocken und Körner zerlegen, erstere den elastischen Fasern entsprechend, letztere im Bindegewebe zwischen den musculären Elementen, diese freilassend.

An der Muscularis der mit Kalk incrustirten Gefässwände lassen sich weiter keine Veränderungen feststellen. Die Adventitia grösserer Venen ist meist verdickt, sehr kernreich. Einer besonderen Besprechung bedarf die Intima; wenn sich in den übrigen Schichten der Gefässwand Kalk vorfindet, bemerkt man häufig eine Zellvermehrung im subendothelialen Gewebe vieler grösserer Venen und mancher Arterien. Zwischen Endothel und Elastica interna liegen eine oder mehrere Lagen von meist rundlichen oder ovalen Zellen von der Grösse der Lymphocyten, deren Kerne rund, dunkel gefärbt, fast den ganzen Zellleib einnehmen, häufig auch in Theilung begriffen sind. Die Kerne haben Hantel- und Bisquitform, oder einzelne Theile derselben beginnen sich abzuschnüren; wieder andere liegen meist zu 3 offenbar schon abgeschnürt in einer Zelle, die einander zugekehrten Seiten abgeplattet. Das Endothel zieht unverändert über diese wuchernde Zell-

schicht hinweg, die fast stets vorhanden ist, wo Kalk in ansehnlicher Menge in der Gefässwand niedergeschlagen ist. Dicht unter dem Endothel finden sich Reihen kleinster Kalkpartikel, ähnlich den Verhältnissen an der Basis des Bronchialepithels.

Die elastischen Fasern in den verkalkten Gefässwänden, hauptsächlich der Venen, sind nur mangelhaft gefärbt, ihre Conturen verschwommen; man sieht deutlich die Grenzen des Kalkcylinders, darin eingebettet die Fasern oder nur mehr Reste derselben. Die incrustirten elastischen Elemente sind in Reihen von Körnchen und kurzen Stäbchen zerfallen, unregelmässig aufgefasert, eingerissen; z. Th. handelt es sich dabei um eine Degeneration und Zerfall der verkalkten Fasern, z. Th. entstehen die Bruchstellen wohl auch schon intra vitam bei den durch die Athmung erzeugten Formveränderungen der Lunge. Bei schwacher Vergrösserung scheinen die einzelnen Fasern oft intact, die Immersion lässt jedoch stets massenhafte Continuitätstrennungen und Zerfallsproducte erkennen. Etwaige Querschnitte elastischer Fasern sind ohne Weiteres durch ihre andere Anordnung und durch verschiedene Einstellung des Mikroskops davon zu unterscheiden. Dies wäre das Bild innerhalb der inneren Schichten der Media besonders in stark verkalkten Venenwandungen. Weiter nach aussen und in der Adventitia treten die Fasern meist deutlicher zu Tage, sie sind auch hier gebrochen, doch in grösseren Zwischenräumen, so dass wir Ketten längerer Stäbchen vor uns sehen. Die Brüche finden sich mit Vorliebe an Biegungsstellen der Fasern, und gewöhnlich hat dann auch eine Dislocation der einzelnen Fragmente stattgefunden; derartige Verschiebungen sind ebenso an in gerader Richtung hintereinanderliegenden Bruchstücken zu bemerken. Sind in dem umschliessenden Kalkcylinder Einrisse oder vollständige Durchtrennungen vorhanden, so ist stets das gleiche bei den eingeschlossenen elastischen Fasern der Fall. — In den kalkärmeren Arterienwandungen sind die elastischen Fasern besser gefärbt und deutlich abzugrenzen. Doch sah ich auch hier Continuitätstrennungen innerhalb der Fasern, besonders an den Umbiegungsstellen der stark gewellten Elastica interna, seltener in den übrigen Schichten der Wandung.

In den Septen ist das Verhalten der Fasern ähnlich, wie in den äussern Wandschichten der Gefässe: Bruchstellen in grösseren Zwischenräumen, durch welche oft ganze Ketten von kürzeren und längeren Stäbchen erzeugt werden, umgeben von dem ebenfalls gebrochenen Kalkcylinder; doch ist dieser Befund einer sog. „Fragmentation" durchaus nicht regelmässig, und die einzelnen Fragmente sind sehr verschieden an Form und Grösse. Viel häufiger als diese Erscheinung

ist der Zerfall in kleinste Tröpfchen und Körner, wie man durch Immersionsbetrachtung feststellen kann; auch erscheinen die Fasern dann oft wie angenagt oder theilweise aufgefasert.

Die elastischen Fasern der Bronchialwände sind kräftig gefärbt und gut contourirt, Bruchstellen selten.

In kalkärmeren Partien, ich untersuchte besonders auch die Stellen mit bronchopneumonischen Herden, ist die Elasticafärbung viel deutlicher ausgefallen, die Fasern sind dicker, ihr Verlauf mehr gewellt; es finden sich keine Bruchstellen, keine Zerfallsproducte innerhalb der Fasern.

Die gelblichen, homogenen Herde in den Nieren stellen sich als Sarkommetastasen heraus, welche aus denselben kleinen Rundzellen bestehen, wie der primäre Knochentumor, und im Bindegewebe der Markstrahlen dichte, meist strangförmige Zellanhäufungen bilden. Hier ist das Epithel zahlreicher Harnkanälchen degenerirt, worauf schlechtere Färbbarkeit, Vacuolen und im Zerfall begriffene Kerne hinweisen. In vielen geraden und gewundenen Kanälchen liegen hyaline, in einigen auch Blutkörperchencylinder. Das interstitielle Gewebe der Nierenrinde ist vermehrt, die Bowman'schen Kapseln erscheinen stellenweise verdickt; manche Tubuli contorti sind korkzieherartig gewunden. In der Umgebung derselben gewahrt man viele aus den Gefässen ausgetretene Leukocyten und eosinophile Zellen.

Die Harncanälchen sind der Sitz von Kalkmetastasen. Die Ablagerung ist schon makroskopisch in Form weisslicher Striche in den Markkegeln zu sehen; nach Hämatoxylinfärbung tritt der Kalk in grösseren Klumpen reihenweise im Lumen der Tubuli recti und contorti liegend zu Tage. Diese Kanälchen sind ausnahmslos stark erweitert, ihr Epithel ist entweder durch den Kalk ganz platt gedrückt, sodass Zellleib und Kern eine elliptische Form angenommen haben, oder es haben sich die Zellen von ihrer Membrana propria abgelöst und bilden mit der Ablagerung eine zusammengebackene Masse. Sehr häufig sind Kalkkörner ferner auf hyalinen Cylindern zu bemerken, es kann ein solcher Cylinder vollständig incrustirt sein. Interessant ist weiter eine eigenthümliche Verkalkung der Tunica propria einzelner Kanälchen; die dann meist von ihrer Basis abgelösten und im Lumen durcheinander geschobenen Epithelien sind von Kalkspangen eingerahmt, die bei der Präparation mannigfach gebrochen und verschoben worden sind. Besonders an Henle'schen Schleifen sah ich an günstigen Schnitten, die dasselbe Kanälchen mehrmals getroffen hatten, um jeden Querschnitt herum diese zerbrochenen Kalkringe und -spangen. — Aehnliche Verhältnisse bietet die gleich zu besprechende Magenschleim-

haut dar. — In seltenen Fällen enthalten auch die Glomeruli Kalk in Gestalt feiner Körner, die zwischen den Gefässschlingen und den Zellen der verdickten Kapsel liegen. Zuweilen trifft man auch feinste Niederschläge innerhalb der Epithelzellen mancher Tubuli, doch handelt es sich stets um absterbende Zellen; sonst habe ich Kalk nie intracellulär liegend gesehen. Die Kalkmetastasen betreffen also die Tunica propria und das Lumen, von letzterem bis zur Tunica reichen sie nur dann, wenn die Epithelien von ihrer Unterlage abgelöst und bei Seite geschoben sind.

Kalkablagerungen im Bindegewebe der Niere sind gleichfalls nicht selten, bieten jedoch keine nennenswerthen Besonderheiten. Fast alle Gefässe sind kalkfrei, dementsprechend die elastischen Fasern ihrer Wandungen ohne Veränderungen.

Der Befund unterscheidet sich also im Wesentlichen nicht von dem gewöhnlichen Kalkinfarct der Niere, nur bildet er bei einem so jugendlichen Individuum eine Merkwürdigkeit.

Auch in der Magenschleimhaut stellen sich die etwas rigiden gelblich gefärbten Partien als Kalkmetastasen heraus. An senkrechten Schnitten durch die Schleimhaut der Pylorusgegend und des grossen Curvatur sieht man, gewöhnlich in halber Höhe der Drüsenlänge, die Drüsenschläuche von dünnen Kalkstreifchen eingefasst; diese Erscheinung tritt in einzelnen Plaques auf, während die übrige Schleimhaut kalkfrei ist. Die Streifen bestehen aus kleinen Körnchen und entsprechen in ihrer Lage genau der Tunica propria der Drüsen; die Haupt- und Belegzellen sitzen diesen Kalkstreifchen direct auf. An Flachschnitten ist dieses Verhalten besonders schön zu beobachten: die Drüsenschläuche sind von einem bald feineren, bald derberen Kalknetz von wabenartiger Structur einzeln eng umsponnen. Man sieht also eine grosse Menge von Kalkringen, die durch andere quere Kalkbänder vielfach untereinander in Verbindung stehen; innerhalb der Kalkringe liegen die Drüsenzellen diesen direct auf oder sind von ihrer verkalkten Unterlage abgelöst und finden sich verstreut im Lumen. In lezterem Falle sind häufig Anzeichen von Zerfall vorhanden, und in solchen in ihrer Vitalität geschädigten Drüsenzellen sind dann zuweilen auch Kalktheilchen abgelagert; in gut erhaltenen Zellen dagegen ist niemals Kalk nachweisbar.

Neben der Verkalkung der Tunica propria der Drüsenschläuche finden wir wieder krümelige Ablagerungen im Bindegewebe und ferner in der Wandung vereinzelter Capillaren. Hier sind ausserhalb der Endothelien, diesen dicht angelagert, ähnliche Kalkstreifchen zu sehen, wie bei den Magendrüsen; die Endothelzellen selbst sind gut

erhalten und von der Incrustation nicht inbegriffen, ebenso sind die Capillarlumina kalkfrei. Innerhalb genannter Capillaren und in nächster Umgebung derselben treten auffallend viele Leukocyten und eosinophile Zellen auf.

In der Magenschleimhaut betrifft die Kalkablagerung also das Bindegewebe, die Tunica propria und die äusserste Schicht der Capillarwände; auf letzteren Befund werde ich noch zurückkommen.

Die Leber zeigt makroskopisch keine deutlichen Veränderungen; an Schnitten tritt die acinöse Zeichnung bei geringer Vergrösserung gut hervor, die Zellen sind intact, es besteht keine interstitielle Wucherung; stellenweise findet sich centrale fettige Degeneration geringeren Grades, wie die Sudanfärbung ergiebt.

In einzelnen Acini gewahrt man um das Lumen der V. centralis einen schmalen Kalkring und von diesem nach Art eines Spinngewebes ausgehend ganz dünne geschlängelte Kalkfäden, welche sich zwischen die Zellbalken des Leberläppchens nach der Peripherie zu erstrecken, jedoch meist in geringer Entfernung vom Centralgefäss bereits ihr Ende finden. Wieder andere Vv. centrales umschliesst ein breiterer Kalkring, welcher an der äusseren Peripherie eigenartige klumpige Ausbuchtungen trägt, die zwischen die hier meist verfetteten Leberzellen hineinragen.

Genauer betrachtet ist der Kalk wieder den Endothelzellen aussen direct angelagert in Gestalt feinster körnchenartiger Niederschläge und nimmt so auch das Bindegewebe der Gefässwand ein. Die peripheren Ausbuchtungen lassen keine bestimmte Deutung zu, vielleicht handelt es sich um zerfallende kernlose Leberzellen, welche verkalkt sind. Von dem centralen Gefäss aus folgt die Ablagerung dem Lauf der Capillaren zwischen die Zellbalken, häufig bis etwa zur Mitte des Acinus. Die Kalkstreifchen fassen regelmässig in doppelten Contouren das Endothel der Capillaren zwischen sich, entsprechen also in ihrer Lage wiederum der Aussenseite der Wandung. Die Verzweigungen der Pfortader, der Leberarterie und der Gallengangcapillaren sind alle frei von Kalk, ebenso das intacte Leberparenchym und interstitielle Bindegewebe. Der Kalk findet sich demgemäss in der Leber nur in den Wandungen vieler Vv. centrales und der diesen benachbarten Capillaren.

Ziehen wir kurz das Resumé dieses Falles. Ein 14jähriger Knabe erkrankt an multipel auftretenden Knochentumoren, die in der kurzen Zeit von 10 Wochen den Tod herbeiführen. Bei der Section findet sich ein nach dem Grade der Ausdehnung wahrscheinlich pri-

märer Tumor am linken Femur, zahlreiche Metastasen in der Gegend der Epiphysenfugen fast aller grossen Röhrenknochen und vieler Rippen, ferner in Lymphdrüsen, Nieren und Hoden. Histologisch erklärt sich diese maligne Neubildung als ein kleinzelliges Rundzellensarkom mit ganz vereinzelten Spindelzellen. Den Ausgangspunkt der Geschwulst bildet das Periost, das beweist zunächst der Beginn in Form einer weichen, der Epiphysengegend des Knochen aussen aufsitzenden Anschwellung, dafür spricht weiter die grösste Ausdehnung der Geschwulstmassen zwischen Periost und Knochen, die erst nach Durchbruch der Corticalis sich auch im Mark verbreiten, auch hier die Knochensubstanz zum Schwund bringen, Epiphysenlösung, Spontanfractur erzeugen. Endlich stehen auch die Zellformen bindegewebiger Abkunft mit der Annahme eines periostalen Ursprungs im Einklang. Alle Metastasen im Knochensystem und den inneren Organen bestehen aus denselben kleinen Rundzellen.

In Folge der ausgedehnten Knochenzerstörung ist es ferner zur Metastasirung des in Lösung gegangenen Kalks in Lungen, Nieren, Magenschleimhaut und Leber gekommen.

Während ich noch mit der Untersuchung dieses Falles beschäftigt war, kam ein zweiter diesem insofern analoger zur Section, als auch die Bildung von Kalkmetastasen erfolgt war. Die Ursache bildete ebenfalls eine Geschwulst, welche vom Knochensystem ihren Ausgang nimmt, sich im Uebrigen jedoch von dem soeben geschilderten Rundzellensarkom wesentlich unterscheidet.

Herr Geh. Rath Curschmann gestattete mir in dankenswerther Weise die Durchsicht der Krankengeschichte. Es handelt sich um einen 51jährigen Spediteur, aufgenommen in die med. Klinik am 4. Januar 1901. Daselbst gestorben am 24. Januar 1901. Anamnese: P. stammt aus gesunder Familie, hat vor 30 Jahren Lues acquirirt, wurde specifisch behandelt. 1893 erkrankte P. an Rippenfellentzündung, 1894 und 1895 an Lungenentzündung. Seitdem klagte P. über Kurzathmigkeit und Herzklopfen bei schnellerem Gehen. — Seit Anfang October 1900 fühlt P. zunehmende Mattigkeit, seit November Schmerzen in der Kreuzgegend, leidet an Stuhlverhaltung und blutigem Stuhl, an Parästhesieen in den Beinen; seit 5 Wochen kann P. nicht mehr gehen, ist stark abgemagert. Mässiges Bier- und Schnapspotatorium wird von ihm zugegeben.

Status vom 4. Januar 1901: P. ist gross, kräftig gebaut, in mittlerem Ernährungszustand. Im Beginn der Lendenwirbelsäule eine ziemlich starke, nicht druckempfindliche Kyphose. Thorax links unten stark abgeflacht, bleibt hier bei der Athmung beträchtlich zurück. — Auf beiden Lungen Vesiculärathmen; rechts hinten etwas Schachtelton, stark verlängertes Exspirium. Hinten unten rechts vom XI. Brustwirbel an, links vom IX. an stark verkürzter Schall; links freie Ränder unverschieblich. — Herz o. B. — Abdomen etwas aufgetrieben, nirgends stärker druck-

empfindlich. Links vom Nabel eine sehr derbe, strangförmige Resistenz mit höckeriger Oberfläche, die über der Wirbelsäule deutlich verschieblich ist. — Retentio urinae et alvi; im Urin Eiweiss. — Rechtes Bein total gelähmt, links noch geringe Beugung möglich. — Patellarreflex r. erloschen, l. andeutungsweise auslösbar. Hautreflexe fehlen. Berührung wird überall empfunden, jedoch localisirt, P. vom Nabel abwärts falsch. Sonstiger Befund ohne Besonderheiten. — Die Blutuntersuchung ergab am 7. Januar 15000, am 16. Januar 10200 Leukocyten im Cubikmillimeter. — Die Kyphose wurde in den letzten Tagen vor dem Exitus stark druckempfindlich.

Sectionsbericht vom 25. Januar 1901: (Dr. Saxer) Ziemlich stark abgemagerte mittelgrosse männliche Leiche. Wirbelsäule am Uebergang vom Lenden- zum Brusttheil deutlich nach hinten vorgewölbt; oberhalb des l. Trochanters und des Kreuzbeins ein 5markstückgrosser Hautdefect. — Kopfhöhle: Schädeldach zeigt starke Asymmetrie; an der Aussenfläche kommen äusserst zahlreiche, bläulich durchscheinende Stellen zum Vorschein, die grösste an der äusseren Seite des Stirnbeins. Schädeldach fest mit Dura verwachsen. Nach Ablösung derselben sieht man auch an der Tabula int. einige bläuliche durchscheinende Stellen. An der Innenfläche des rechten Scheitelbeins zwischen den Furchen für die Aeste der Meningea med. finden sich zahlreiche, etwa hirsekorngrosse, mit weichen röthlichen Geschwulstmassen ausgefüllte Gruben; etwas grössere Grubendefecte mit gelblichröthlichen Geschwulstmassen ausgefüllt am hinteren Umfang des rechten Scheitelbeins und in der Mitte des linken.

Gehirn mässig blutreich, frei von Herden. — Herz o. B. — Linke Lunge mässig blutreich, in den hinteren Partieen stark ödematös; am vorderen Umfange des Unterlappens eine etwa walnussgrosse, ziemlich derbe Infiltration von gelblich-weisser Farbe. Die linke Clavicula bricht bei der Herausnahme entsprechend einer mit Geschwulst infiltrirten Stelle sofort ein; es zeigen sich ferner mehrere spindelförmige Verdickungen an der IV., VII. und IX. Rippe. — Rechte Lunge ebenso umfangreich, stark ödematös, am unteren Umfange des Oberlappens findet sich ein keilförmiger Herd von der Grösse einer halben Walnuss und gelblichem, siebartigem Aussehen, der sich durch eigenthümliche Härte und trockene Consistenz auszeichnet. Beim Betasten ist die Schnittfläche rauh, etwas kalkig. Im Unterlappen eine grosse Menge kleiner lobulärer Herde von gewöhnlichem Aussehen. Bronchialdrüsen nicht vergrössert; Bronchien weit, enthalten wenig schleimige Flüssigkeit. — An den übrigen inneren Organen ist eine Embolie eines rechtsseitigen Astes der Art. pulmonalis, ferner nekrotisirende Cystitis, Pyelitis und Pyelonephritis beiderseits erwähnenswerth, sowie im rechten Hoden ein grosser und mehrere kleine blasse keilförmige Herde (anämische Infarcte).

Knochensystem: Bei Freilegung der Wirbelsäule zeigt sich eine Vorwölbung und Einknickung im unteren Brusttheil; die Wirbelsäule ist in diesem Bereich deutlich beweglich. Nach sagittaler Durchsägung findet sich im hinteren Umfang des VII. Brustwirbelkörpers ein haselnussgrosser Herd, welcher aus einer sehr weichen, dunkelrothen, gallertigen Geschwulstmasse besteht; innerhalb derselben fehlen die Spongiosabälkchen vollständig. Im vorderen Umfang sind dieselben erhalten, aber stark

rareficirt, die Markräume weit und mit derselben durchscheinenden Geschwulstmasse gefüllt. Der ganze Knochen ist dabei so weich, dass man mit dem Messer leicht feine Scheibchen davon abschneiden kann. Der XI. u. XII. Brustwirbel sind auf eine ganz dünne Schicht comprimirt, die Zwischenbandscheiben sind breit und gut erhalten; die Höhe des XI. Br. W. beträgt in der Mitte nicht mehr wie 6 mm; etwas höher, aber auch stark comprimirt ist der XII. Br. W. Die aussen sichtbare Knickung befindet sich zwischen X. u. XI. Br. W., letzterer springt sowohl nach hinten wie nach vorn vor. Nach dem Wirbelkanal zu bilden beide Wirbel einen Vorsprung, durch welchen der Canal verengt erscheint. Am Rückenmark sind hier makroskopisch keine Veränderungen zu bemerken, nur eine leichte Compression des Conus terminalis. Die gleiche Geschwulstinfiltration, wie in den Wirbelkörpern zeigt sich auch in den Bogentheilen. Auch in den unteren Lendenwirbeln fand sich überall dieselbe Geschwulstinfiltration; der IV. Lendenwirbel ist auch sehr stark zusammengedrückt. Ein sehr grosser Geschwulstknoten fand sich unter den Weichtheilen am hinteren Umfang des Beckens.

Beim Durchschnitt zeigen sich die Beckenschaufeln gleichfalls von Geschwulstmasse durchsetzt, spindelig aufgetrieben. Die Infiltration setzt sich auch auf das Os sacrum fort und auf die umgebenden Weichtheile, sodass auch die Stränge des Plexus sacralis ganz davon eingeschlossen sind.

Auf einem Sagittalschnitt durch das rechte Femur zeigt sich die ganze Markhöhle desselben von der gleichen grauröthlichen Geschwulstmasse durchsetzt. Die Spongiosabälkchen scheinen überall sehr stark vermindert und auch die compakten Theile zeigen überall deutliche lacunäre Resorption, durch welche stellenweise auch bereits bedeutende Verdünnung des Knochens herbeigeführt ist. Der untere Theil der Diaphyse und die Epiphyse zeigen noch gewöhnliches Fettmark.

In ganz ähnlicher Weise verhält sich auch der rechte Humerus, an dem jedoch von Fettmark gar nichts zu erkennen ist.

Auch in der Scapula finden sich Herde. Es wurde überhaupt kein Knochen, der durchschnitten wurde, frei von Veränderungen gefunden. So fanden sich später noch an vielen Rippen spindelförmige Anschwellungen, die aus einer Geschwulstmasse bestehen, die etwas fester ist, als die der übrigen Knochen und von gelber Farbe. Die ursprüngliche Compacta ist auf einigen Durchschnitten noch zu erkennen, auf anderen vollständig verloren gegangen.

Mikroskopischer Befund.

Es wurde das Knochenmark eines Lendenwirbels, des rechten Humerus und rechten Femur untersucht. Die Stücke wurden in Müller-Formol und Alkohol gehärtet, in Salzsäurealkohol entkalkt, in Celloidin eingebettet, mit Hämatoxylineosin und van Gieson gefärbt.

Das Mark des Femur sei zunächst besprochen, da sich nur in diesen Schnitten ein herdweises Auftreten der Geschwulstzellen zeigte, während sich sonst eine diffuse Vermehrung derselben feststellen liess.

Man bemerkt im Mark des Femur kleine Herde, welche aus völlig gleichartigen Rundzellen mittlerer Grösse gebildet werden. Die Herde bestehen nur aus dieser einen Zellart; die Zellen sind meist rund, von gleicher Grösse und enthalten einen ziemlich grossen, meist etwas excentrisch gelegenen Kern von runder, seltener ovaler Form; mehrere Kernkörperchen sind stets vorhanden. Der Plasmasaum um den Kern ist ziemlich breit und fein granulirt. Nur dort, wo die Zellen sehr dicht liegen, erscheinen ihre einander zugekehrten Seiten



Fig. 1.

Schnitt durch das Mark eines Wirbelkörpers. Diffuse Vermehrung mittelgrosser Markzellen (Tumorzellen), netzförmige Anordnung, dazwischen andere Zellformen des Marks. Eine Riesenkernzelle im Zerfall (kernlos), die andere offenbar in Theilung begriffen (mehrkernig).

etwas abgeplattet; Degenerationszeichen wurden an denselben nicht bemerkt. Directe Kerntheilung ist häufig.

Diese gewucherten Markzellen sind in den Herden nesterartig angeordnet, die einzelnen Nester durch stark erweiterte, strotzend mit Blut gefüllte Capillaren von einander getrennt, deren Endothelkerne stets deutlich sichtbar sind. Irgend welche Beziehungen der Tumorzellen zum Gefässendothel konnten nirgends nachgewiesen werden; man trifft ferner auf einzelne Hämorrhagieen. Spongiosabälkchen werden innerhalb derartiger Herde völlig vermisst.

Ganz unmerklich gehen diese Herde in ihre Umgebung, in mehr

der Norm sich nährendes Mark über. Die Gefässe werden spärlicher, weniger gefüllt, die dichtgedrängte Zellanhäufung schwindet allmählich und macht einer mehr diffusen Wucherung der Markzellen Platz. Letztere werden weniger einheitlich, sind von verschiedener Grösse; es treten einzelne, bald zahlreichere Riesenkernzellen, ein- und mehrkernige Leukocyten, eosinophile Zellen und Fettzellen auf, dazwischen sehr vereinzelte kernhaltige rothe Blutkörperchen. Ueberall jedoch beherrschen die massenhaft vermehrten Markzellen das mikroskopische Bild.

In der Nähe solcher herdförmiger Markzellenanhäufungen bieten die Riesenkernzellen des Knochenmarks (Myeloplaxen) allerhand auffällige Veränderungen dar, die sich theils als Degenerations-, theils als Theilungsvorgänge auffassen lassen, und die wir später auch im Mark des Humerus und des Wirbelkörpers wiederfinden. Die Kerne dieser Zellen scheinen häufig in Zerfall begriffen, sie sind dann sehr matt gefärbt, oft nur noch in Resten von kleinen Körnern vorhanden, Zuweilen bemerkt man auch kernlose Protoplasmaschollen von der Grösse der Riesenkernzellen zwischen den Geschwulstelementen; manchmal zeigt das Protoplasma ferner Vacuolen und darin eingelagerte, gut gefärbte Markzellen.

Ausser diesen Formen sieht man andere Gebilde, die an die genannten Zellen erinnern: Haufen kleiner, sehr dunkel tingirter. regellos gelagerter Kerne oder Kerntrümmer verschiedenster Form und Grösse, deren Contouren und Structur nicht genau zu erkennen sind, und die anscheinend von einem zusammenhängenden Plasmasaum umgeben sind. — Schliesslich finden sich in beschränkter Anzahl Riesenkernzellen, welche auf Theilungsvorgänge schliessen lassen; neben unveränderten Exemplaren dieser Art treten nämlich Zellen gleicher Configuration und Grösse auf, die statt des einen grossen und sehr complicirt gestalteten Kernes viele, deutlich von einander getrennte, ovale Kerne von ansehnlicher Grösse enthalten; dieselben liegen dicht bei einander in einer Ecke des Plasmas und sind oft deutlich in Rosettenform angeordnet. Diese sind entweder von einem continuirlichen Protoplasmasaum umgeben, oder der Zelleib zeigt ebenfalls beginnende Abschnürungserscheinungen.

Anders und häufiger ist das Bild, wie es das Mark des Humerus darbietet. Hier sind alle Zellformen des normalen Knochenmarks überall vertreten, nur überwiegen bei Weitem die diffus gewucherten Markzellen. Herde fehlen in den von mir untersuchten zahlreichen Schnitten, und es lässt sich nirgends eine Grenze zwischen anscheinend unverändertem und gewuchertem Mark ziehen. Auffallend ist wieder

der Mangel an Spongiosabälkchen; die wenigen vorhandenen sind sehr schmal, matt gefärbt, die Grenzen verwaschen. Stellenweise sieht man Howship'sche Lacunen, in welchen Markzellen liegen, an anderen Stellen sieht der Rand des Knochenbälkchens wie angenagt aus. Besonders zahlreich sind die Theilungs- und Zerfallsformen, welche oben bei Besprechung der Riesenkernzellen Erwähnung fanden.

An Schnitten vom Wirbelkörper lässt sich das Verhalten der Geschwulstzellen gegenüber der Knochensubstanz am besten untersuchen. Die Vermehrung der Markzellen ist auch hier eine diffuse, zwischen denselben trifft man auf die übrigen Zellen des Marks, die jedoch im Bereich grösserer Ansammlungen von Geschwulstzellen spärlicher werden und häufig in der erwähnten Weise verändert sind. Herde sind also nicht deutlich abzugrenzen, doch lassen die gewucherten Zellen an vielen Stellen eine strangförmige Anordnung erkennen, die Stränge gehen strahlenförmig besonders von den Spongiosabälkchen aus und sind durch Bindegewebszüge von einander getrennt; das Bindegewebe erscheint in diesen Partieen gleichfalls etwas vermehrt.

Fig. 2.

Schnitt durch das Mark eines Wirbelkörpers. Tumorzellen — Markzellen mittlerer Grösse, annähernd uniform, strangförmig angeordnet, hier und da directe Kerntheilung; andere Zellformen des Marks fehlen.

Die Ränder der Knochenbälkchen haben vielfach ein unregelmässig gezacktes Aussehen, ausserdem trifft man auf zahlreiche grössere Lacunen, welche dicht mit Markzellen angefüllt sind; seltener finden

sich in diesen Einbuchtungen Osteaklasten. An anderen Stellen sind die Geschwulstzellen, in kurzen Reihen angeordnet, tief in die Knochensubstanz eingedrungen oder sie haben sich durch dieselbe hindurch einen Weg gebahnt und so das Knochenbälkchen in mehrere Bruchtheile getheilt. Intact findet man die Spongiosa überhaupt nirgends, eine Abnahme der einzelnen Bälkchen in ihrem Volumen ist stets zu bemerken.

Dieser hochgradig gesteigerten Resorption der Spongiosa steht an manchen Stellen eine Knochenneubildung gegenüber; das Periost erscheint stark verbreitert, besteht aus mehreren Lagen von Spindelzellen, zwischen welchen öfter kurze Züge von eingedrungenen Markzellen gefunden werden. Zwischen Periost und älterer Knochensubstanz folgt dann ein mehr oder weniger breiter Streifen anscheinend osteoiden Gewebes, subperiostal zunächst dichte Faserzüge mit wenigen grossen ovalen Kernen, dann, dem bestehenden Knochen angelagert oder in denselben hineinragend, eine fortlaufende Reihe sternförmiger Zellen, Osteoblasten. Central findet sich der Rest älteren Knochengewebes, das schon durch seine intensivere Eosinfärbung von dem matteren Farbenton der neugebildeten Schicht absticht. Auch manche Spongiosabälkchen setzen sich aus zwei deutlich von einander abgegrenzten Schichten zusammen, von denen die innere Knochengewebe darstellt, die äussere aber knorpelartige Zellen enthält; die Grundsubstanz ist bläulich gefärbt, die in grossen Kapseln liegenden Zellen sind oval geformt.

Speciell an der Corticalis des Wirbelkörpers wurde das Zerstörungswerk der Markzellen beobachtet, sie weist viele und ausgedehnte Defecte auf, welche von den Geschwulstelementen eingenommen sind. Die Tumorzellen dringen hier in grossen Mengen direct gegen die Zwischenwirbelscheibe vor und an einigen Punkten auch in dieselbe hinein. Man trifft ferner in dieser Gegend auf Hämorrhagieen, die rothen Blutkörperchen sind grösstentheils im Zerfall begriffen. In diese kleinen Blutungen sind gleichfalls trotz ihres offenbar kurzen Bestandes bereits Markzellen hineingewuchert, und es erweckt den Anschein, als ob letztere die Blutkörperchen theilweise zur Resorption brächten. Diese Markzellen liegen meist einzeln, besitzen einen auffallend grossen Zellleib und sind gewöhnlich von einem vacuolenähnlichen Hohlraum umgeben, der nach aussen von dicht gedrängten rothen Blutzellen begrenzt wird. Zuweilen sind im Protoplasma der Zellen auch rothe Blutkörperchen oder Trümmer derselben zu sehen.

Es erübrigt noch, hinzuzufügen, dass sich im Mark des Wirbelkörpers zahlreiche in circumscripten Haufen angeordnete Diplokokken vorfanden, die sich mit Hämatoxylin und nach Gram färben liessen.

Irgendwelche Beziehungen der Mikroorganismen zu den histologischen Veränderungen im Knochenmark waren nicht festzustellen. In den Lungenschnitten dieses Falles fanden sich gleichfalls derartige Diplokokkenhaufen. Man kann annehmen, dass letztere von einzelnen Keimen ausgegangen sind, die intra vitam (zweimalige Pneumonie) in den Körper gelangt waren und sich postmortal vermehrt haben.

Die Lungen wurden ebenfalls einer genauen mikroskopischen Untersuchung unterzogen, speciell der rechte Oberlappen, welcher sich in dem beschriebenen eigenthümlichen Zustand befand.

An Celloidinschnitten gleicher Vorbehandlung und Färbung wie bei Fall 1 fällt eine grosse Aehnlichkeit dieses Bildes mit denjenigen der vorigen Lunge auf. Bei schwacher Vergrösserung erblickt man wieder ein reichverästeltes Kalknetz, das sich über die Alveolarsepten, Bronchial- und Gefässwände ausbreitet. Fast alle Alveolen sind mit einem mehr oder weniger kernreichen Fasergewebe ausgefüllt; mit stärkerer Vergrösserung stellen sich die Partien als zahlreiche alte und auch vereinzelne frische entzündliche Herde heraus, die sich stellenweise in einer Alveole auch nebeneinander finden. Die meisten Lumina enthalten ein dichtes, nach allen Richtungen sich durchflechtendes Bindegewebe mit grossen, transparenten, spindelförmigen Kernen, die auf Querschnitten rund erscheinen; zwischen den Bindegewebsfasern zeigen sich manchmal einzelne Alveolarepithelzellen oder ganz selten mal eine vielkernige Fremdkörperriesenzelle mit aufgenommenem Blutpigment. Andere Alveolen sind in der Mitte ihres Lumens ebenso durch Bindegewebswucherung verödet, während sich in den Randpartieen ein sehr kernreiches noch jugendliches Granulationsgewebe vorfindet, in welchem die Zellen und Zellkerne klein und rund sind, und noch keine Faserbildung stattgehabt hat. Seltener trifft man auf Partien mehr desquamativer Entzündungsform; in diesen bilden in erster Linie abgelöste Alveolarepithelien und rothe Blutkörperchen den Inhalt der Alveolen.

Trotz eifrigen Suchens habe ich Zellformen, welche man als Markzellen hätte diagnosticiren können, gänzlich vermisst, in zahlreichen Schnitten auch aus anderen Lungentheilen liessen sich keine Geschwulstmetastasen erkennen.

Die Kalkablagerung ist mit kleinen Abweichungen durchschnittlich an analogen Stellen erfolgt, wie in Fall 1, nur sind die Wandungen grösserer Gefässe, welche unter dem Einfluss des chronischen indurativen Entzündungsprocesses stark verdickt sind, frei geblieben, während die Capillaren fast ausnahmslos von einem feinen Kalkmantel umgeben erscheinen. Jede Capillare ist von Kalkcontouren

begleitet, die, den Windungen der Haargefässe folgend, häufig sichelartige Formen haben und sich trotz vielfacher Unterbrechungen zu einer continuirlichen Begrenzungslinie stets ergänzen lassen. Diese kleinen Streifchen lassen sich mit Immersion wieder in feine Körnchen und Krümel zerlegen und sind dort, wo sie mehr compacter Natur, oftmals gebrochen. Nach innen von den Kalkablagerungen liegt das unveränderte Capillarendothel, dessen grosse, gut gefärbte Kerne dem Kalk dicht angelagert, aber nie in denselben eingelagert sind; das Lumen ist gewöhnlich dicht mit Blutkörperchen angefüllt.

Während das Capillarendothel selbst also unverändert, werden an der Intima etwas grösserer Gefässe oft Wucherungsvorgänge bemerkt; darauf weist eine Schicht bindegewebiger Natur zwischen Intima und Elastica interna hin, welche mannigfache Kerntheilungsformen enthält, zuweilen auch concentrisch angeordnete, langgestreckte Spindelzellen mit eingestreuten Kalkpartikelchen.

Im Bereich der Elastica interna und Muscularis stossen wir auch hier auf die reichlichste Kalkincrustation, und es fiel nicht schwer, das Bindegewebe und die elastischen Fasern dieser Wandschichten und der Adventitia als die Prädilectionsstellen des Kalks nachzuweisen während die Muskelzellen selbst kalkfrei gefunden wurden.

In den Septen treten ferner jene bereits bei der ersten Lunge erwähnten Kalkbänder und -spangen auf, die bei schwacher Vergrösserung als dicke Kalkcylinder imponiren, sich aber stets entweder in Krümel oder kleinere Streifen auflösen. Die Spangen weisen zahlreiche Risse auf, durch welche sie in kleinere und grössere Fragmente, oft in Reihen kleinster Bröckel zerlegt worden. Die Weigert'sche Färbung lässt diese Kalkbänder als incrustirte elastische Fasern erkennen, die zwar durchschnittlich gut contourirt und gefärbt sind, in ihrer Continuität jedoch ebenso häufig und unregelmässig unterbrochen sind, wie wir bei Fall 1 beobachtet haben. Es finden sich nur selten Fasern, welche gar keine Bruchstellen haben, und die einzelnen Fragmente sind fast immer von verschiedener Länge und mehr oder weniger verschoben.

Wir haben also ein von dem ersten Falle sehr verschiedenes klinisches Bild vor uns. Die Krankheit setzt hier ganz allmählich mit Allgemeinbeschwerden ein, die zunächst gar nicht den Eindruck einer Knochenaffection machen; erst Störungen der Innervation an der unteren Extremität und die Bildung einer starken Kyphose führen den Patienten in's Krankenhaus. Dort stirbt er nach 3 Wochen unter zunehmender Kachexie, die wohl die Diagnose auf einen malignen Tumor, nicht aber auf eine alleinige Affection des gesammten Knochen-

systems stellen liess. Ausser der Kyphose, welche andere näherliegende Deutungen (Spondylitis, Tumormetastasen) zuliess, war am Knochensystem objectiv nichts Abnormes nachweisbar; die übrigen Krankheitserscheinungen waren durch die Compression des Rückenmarks hinreichend erklärt.

Epikrise.

Der Sectionsbefund und die histologischen Ergebnisse passen genau zu dem Bilde, wie es dank den neuesten Untersuchungen unter dem Namen des „multiplen Myeloms" immer schärfer hervortritt und eine gesonderte Stellung in der Geschwulstlehre einzunehmen beginnt. Ein Vergleich zwischen den beiden geschilderten Knochentumoren liegt sehr nahe und führt uns zugleich in die gerade in letzter Zeit sehr rege geführten Discussion über das Myelom als typische Geschwulstform und seine Stellung zu manchen Sarkomformen und anderen Erkrankungen des Knochenmarks, mit welchen es vielfach zusammengeworfen worden ist.

Im ersten Falle konnte ein primärer Tumor mit grosser Wahrscheinlichkeit festgestellt werden; die Matrix desselben bildete die innere Schicht des Periost. Von dieser Ursprungsstelle zwischen Periost und Knochen ausgehend, überschreitet der Tumor diese Grenzen nach innen in die Markhöhle, nach aussen in die Weichtheile unter rapider Auflösung der ihm benachbarten Knochensubstanz; das Vordringen der Geschwulstmassen ist ein zusammenhängendes, herdförmiges, sie lassen sich von noch nicht erkrankten Knochentheilen abgrenzen.

Mikroskopisch haben wir es mit einem kleinzelligen Rundzellensarkom zu thun, einer häufigen und wohlbekannten Geschwulstform. Metastasen gleichen histologischen Baues sind an sämmtlichen Röhrenknochen und mehreren Rippen enstanden, während Schädelknochen und Wirbelsäule frei bleiben.

Die Geschwulstbildung beschränkt sich jedoch nicht auf das Knochensystem, sondern hat ausserdem zahlreiche Metastasen in der Musculatur und inneren Organen: Lymphdrüsen, Nieren und Hoden erzeugt.

Die Knochenresorption ist überall eine lacunäre und erfolgt unter Auftreten massenhafter Osteoklasten. Soweit dies bei dem rapiden Verlauf möglich war, hat eine stellenweise bedeutende Knochenbildung stattgefunden.

Ganz anders die zweitbeschriebene Geschwulst. Dieselbe tritt annähernd gleichzeitig am ganzen Skelett auf, an platten und Röhrenknochen. Die Frage, ob die Neubildung multipel be-

gonnen oder von einem Punkte ausgegangen und sich erst secundär auf das übrige Skelett ausgedehnt habe, muss offen gelassen werden; man könnte höchstens sagen, dass nach den ersten klinischen Symptomen und den höchstgradigen späteren Veränderungen die beiden untersten Brustwirbel vielleicht zuerst erkrankt seien. In diesem Falle muss man in den übrigen Skelettveränderungen Metastasen sehen, andernfalls aber einen gleichzeitigen Beginn im ganzen Knochensystem annehmen und Metastasen leugnen. Nur so viel ist sicher, dass die Tumorbildung vom Knochenmark ausgeht und sich merkwürdiger Weise auch in ihrer ganzen Ausbreitung auf das Mark beschränkt. An einigen Stellen nur haben die Tumormassen die Corticalis durchbrochen und sind auf kurze Entfernung in die umgebenden Weichtheile vorgedrungen, verlieren jedoch nirgends den directen Zusammenhang mit dem Markgewebe; in keinem anderen Organ wurden Geschwulstmetastasen constatirt. Dabei dringt die Neubildung in ganz diffuser Weise im Mark vor, sodass von einer Abgrenzung zwischen Tumor und Markgewebe auch makroskopisch nicht die Rede sein kann; nur sehr selten lässt sich innerhalb des diffus mit gewucherten Elementen durchsetzten Marks einmal eine kleine herdförmige Verdichtung beobachten.

Unter dem Einfluss der wuchernden Elemente im Mark ist eine noch ausgedehntere Einschmelzung der Knochensubstanz wie im ersteren Falle insofern erfolgt, als das gesammte Skelett ohne Ausnahme irgend eines Knochens in Mitleidenschaft gezogen ist. In ihrer äusseren Configuration sind jedoch nur wenige Knochen stark verändert, so die untersten Brustwirbel, da sich die Resorption in erster Linie in der Spongiosa und den innersten Corticalisschichten abspielt und meist nur zu einer bedeutenden Verdünnung, selten zu einer vollständigen Zerstörung der letzteren geführt hat. Auf diese Weise sehen wir auch hier sehr reducirte Knochentheile, welche eine bedeutende Belastung aushalten müssen, schliesslich zusammenbrechen, wofür die Gibbusbildung durch Zusammensinken des elften und zwölften Brustwirbels als Beispiel dient.

Gemäss der mikroskopischen Untersuchung kann, abgesehen von den vereinzelten Herdchen, von einem bestimmten Bau der Geschwulst füglich nicht gesprochen werden, vielmehr handelt es sich um eine ganz diffuse Wucherung einer einzelnen Zellart. Die gewucherten Zellen entsprechen alle übereinstimmend Markzellen mittlerer Grösse. Wie die directe Vergleichung mit den Präparaten des Rundzellensarkoms lehrt, sind die Tumorzellen dieses zweiten Falles

an Kern und besonders an Zellleib erheblich grösser, der Protoplasmasaum ist breiter, fein granulirt, der bläschenförmige Kern liegt häufig excentrisch und ist stets heller gefärbt, durchsichtiger; Zerfallserscheinungen fehlen. Es herrscht eine fast völlige Gleichartigkeit der Geschwulstzellen, zwischen welchen jedoch die übrigen Zellformen des Knochenmarks noch vorhanden sind, wenn auch stets in verminderter Zahl und oft in Degeneration begriffen. Je nach dem mehr oder weniger massenhaften Auftreten der Markzellen treten die anderen Zellarten theilweise oder gänzlich zurück; letzteres Bild sieht man aber nur in den seltenen kleinen Herden, in welchen sich zwischen den dichtgedrängten Markzellen nur zahlreiche Capillaren, eventuell Hämorrhagieen finden, andere Zellformen aber vermisst werden.

Ebenso wie auf die zelligen Bestandtheile wirken die Geschwulstzellen auch auf Spongiosa und Corticalis zerstörend ein. Die Knochenresorption ist hier aber in erster Hinsicht das Werk der andringenden Markzellen selbst, die fast stets in dichten Haufen die Lücken in der Knochensubstanz ausfüllen, während Osteoklasten recht selten auftreten; auch ist die Resorption nicht überall eine lacunäre, stellenweise eine mehr gleichmässige, excentrische. Der Process der Knocheneinschmelzung geht aufs deutlichste vom Mark aus und dringt nach der Peripherie des Knochens vor, nur verhältnissmässig selten durchbricht er die Corticalis; es wuchern dann die Geschwulstzellen auf kurze Strecken in die Umgebung hinein, machen aber sehr bald Halt, da ein anderes Gewebe, wie das Mark ihrer Enwicklung offenbar ungünstig ist.

Mikroskopisch sind auch Appositionsvorgänge am Knochen zu bemerken, directe Verknöcherung des Bindegewebes oder mit einem knorpeligen Zwischenstadium, die jedoch wenig intensiv auftreten.

Wie der Vergleich lehrt, unterscheiden sich die beiden beschriebenen Tumoren in zahlreichen und wesentlichen Punkten; der erste stellt zweifellos ein Sarkom dar, definiren wir den zweiten. Es handelt sich da um eine dem rothen Knochenmark homologe Geschwulst, an welcher lediglich die mittelgrossen Markzellen betheiligt sind und welche, vielleicht auch multipel beginnend, in diffuser Weise im ganzen Skelett auftritt, resp. überall da, wo sich Markzellen finden. Ein Uebergreifen auf andere Gewebe findet nur insoweit statt, als dies in directem Zusammenhang mit dem Mark selbst geschehen kann. Dementsprechend fehlen Metastasen in anderen Organsystemen.

Für diese Neubildung dürfte der Name „Myelom“ als durchaus gerechtfertigt erscheinen.

Die Wirkung des Myeloms ist eine Degeneration der übrigen Markelemente und eine umfassende Zerstörung des gesammten Skeletts; sein Charakter muss also trotz seiner Beschränkung auf ein Organsystem als maligne bezeichnet werden.

Um den Begriff des Myeloms nicht nur aus dem geschilderten Sarkom, sondern den Sarkomen überhaupt gegenüber noch mehr zu präcisiren, gehen wir kurz auf die Entstehungsweise desselben noch etwas ein. Bei Untersuchungen über pathologische Veränderungen, welche vom Knochenmark ausgehen, stösst man auf eine grosse Schwierigkeit: unsere noch recht unsichere Auffassung von den einzelnen Zellarten des Marks und deren Entstehung. Es erscheint deshalb als ein Bedürfniss, eine bestimmte Eintheilung der Zellformen zu Grunde zu legen, und wir wählen diejenige, welche Marchand als die geeignetste gegeben hat. Marchand unterscheidet zunächst kleine und grössere gewöhnliche Markzellen, welche gewissermaassen den Stamm des Knochenmarks bilden; die ersteren sind einkernig, ohne Granula, letztere polymorphkernig mit Granulirung. Aus den gewöhnlichen Markzellen gehen vermuthlich die besonderen Formen derselben (eosinophile, Mast- und Riesenkernzellen) wie auch die Leukocyten hervor. Desgleichen wird von den kernhaltigen rothen Blutkörperchen angenommen, dass sie aus Markzellen entstehen. Gesonderte Bestandtheile des Marks wären dann noch Gefässe, Bindegewebs- und Fettzellen, Resorptionsriesenzellen.

Analog den Vorgängen bei anderen Geschwulstformen müssen wir uns die Entstehung des Myeloms, einer lediglich durch intensive Wucherung der Markzellen erzeugten Geschwulst, so erklären, dass die Markzellen bei pathologischen Zuständen einmal unter sich uniform werden und ferner sich nicht mehr in die anderen genannten Zellformen umwandeln, sondern im Jugendzustand verbleiben.

Auf diese Weise kommt es hauptsächlich zur Neubildung gleichartiger Markzellen, nicht aber anderer Zellformen, sodass diese mehr und mehr schwinden. Die noch bestehenden anderen Zellarten werden aber weiter auch zum Zerfall gebracht, wie wir dies nach den speciell an den Riesenkernzellen beobachteten Veränderungen annehmen dürfen. Die blasse Färbung der Kerne, die zackigen Contouren des Protoplasmas, die Theilung des einen kranz- oder kronen-

förmigen Kerns in mehrere, die manchmal in Rosettenform liegen, die Vacuolenbildung, die kernlosen Schollen haben auch Enderlen u. A. als Degenerationszeichen von dieser Zellart beschrieben. Andererseits wäre es angängig, die Formen mit mehreren Kernen als Theilung der Riesenkernzelle in mehrere neue Markzellen zu erklären.

Dass die Markzellen nicht alle im Jugendstadium verharren, geht aus dem Persistiren anderer Zellformen in beschränkter Zahl hervor. Das Bindegewebe des Marks nimmt an dem progressivem Process nur in sehr untergeordnetem Maasse Theil, es zeigt bloss in nächster Nähe rareficirter Knochenbälkchen geringe Vermehrung, welche in keinerlei Beziehung zu der Wucherung der Markzellen steht. Dieser Befund steht mit den Resultaten in Einklang, welche Enderlen über den etwaigen Zusammenhang zwischen Mark- und Bindegewebszellen bei seinen experimentellen Untersuchungen am Knochenmark fand; er hebt ausdrücklich hervor, dass er bei progressiven Processen im Mark nie eine Umwandlung von Markzellen oder deren Abkömmlingen in Bindegewebszellen constatiren konnte.

Dieser Satz, welcher von Enderlen für regenerative Vorgänge im Mark ausgesprochen wurde, darf wohl auch für derartig gesteigerte progressive Processe in Nutzanwendung gezogen werden, wie sie eine Geschwulst, die vom Mark ausgeht, darbietet. Es folgt dann der Schluss, dass, solange wir irgendwelche Beziehungen zwischen Markzellen und Bindegewebszellen leugnen, wir auch eine Vermengung des Myeloms mit Tumoren bindegewebiger Natur, wie sie die Sarkome darstellen, vermeiden müssen. Wir sind also vorerst genöthigt, das Myelom als eine eigenartige Geschwulst aufzufassen und von den Sarkomen zu trennen.

Sehen wir uns in der Literatur nach analogen Fällen um, so bleiben von der scheinbar sehr grossen Zahl von einschlägigen Arbeiten nur sehr wenige übrig, die ohne Reserve hierher gezählt werden können. Da die betreffenden Publicationen in letzter Zeit hinreichend oft und eingehend citirt worden sind, so beschränken wir uns auf kurze Erwähnung derselben. Nach ziemlich übereinstimmendem Urtheil sind die Mittheilungen von v. Rustizky, Zahn, Buch und Klebs als einwandsfreie Myelomfälle anzusehen, während der Fall von Kahler, bisher ebenfalls hierher gerechnet, neuerdings gestrichen und dem multiplen Endotheliom zugetheilt ist; leider war uns die Arbeit nicht zugänglich. Den von Marchand im Jahre 1885 mitgetheilten „Fall von allgemeiner Markhyperplasie mit Schwund der Knochensubstanz" dürfen wir nach dem mikroskopischen Befund mit

einigem Recht als zu dem Myelom gehörig betrachten. Späterhin hat Winkler einen typischen Fall von Myelom beschrieben, der sich mit dem unsrigen deckt, nur fügen wir zu seiner Schlussbemerkung hinzu, dass die Geschwulstbildung überall da stattfindet, wo sich rothes Mark in den Knochen findet, also auch in den langen Röhrenknochen. Es wurde in unserem Falle überhaupt kein Knochen, der durchschnitten wurde, frei von Geschwulstbildung gefunden, und frühere Beobachter des Myeloms haben ähnliche Befunde festgestellt, so z. B. Rustizky im rechten Humerus, Zahn im rechten Femur seines Falles.

Für eine Anzahl angeblich diesbezüglicher Arbeiten beschränken wir uns auf eine Anführung am Schlusse, da in denselben die Bezeichnung „Myelom" für beliebige, im Knochensystem multipel auftretende, histologisch aber andersartige Geschwulstbildungen gebraucht wird; meist handelt es sich um Sarkomformen. Eine grosse Aehnlichkeit mit Myelom weist der Fall von Kalischer auf; leider sind seine mikroskopischen Angaben auf ein Minimum beschränkt, und das Verhalten der wuchernden Zellen zur Knochensubstanz wird darin nicht berührt. — Funkenstein's Publication können wir gleichfalls nicht ohne Einschränkung hierher zählen; die von ihm beschriebenen Veränderungen am Knochensystem können zwar mit denjenigen bei Myelom identificirt werden, F. führt aber ausserdem Tumoren an den Lymphdrüsen des Halses, der Schilddrüse, in einem Arterienast des linken Lungenlappens und in Kehlkopfknorpeln an, ohne über die Histologie dieser Tumoren etwas mitzutheilen. — Bei dem Fall, welchen Ellinger berichtet, hat man den Eindruck einer im Vordergrunde stehenden Anämie, neben welcher die verhältnissmässig geringen Veränderungen im Knochenmark nebensächlich erscheinen und wohl als secundäre Erscheinungen erklärt werden können. Der Milztumor und die starke Verminderung der rothen Blutzellen gehören nicht zu dem Bilde des Myeloms; auch der Nachweis des Bence-Jones'schen Eiweisskörpers, welchen auch Kalischer anführt, bildet kein diagnostisches Merkmal für die Anwesenheit von Knochentumoren allein, da er von Askanasy auch bei typischer lymphatischer Leukämie erbracht worden ist. — Besonderes Interesse erfordern schliesslich noch die beiden Veröffentlichungen von Wieland. Ohne auf die Beziehungen seiner 5 Fälle untereinander näher eingehen zu wollen, möchten wir nur kurz ihre Stellung zur Myelomfrage skizziren. Ueber Fall I—III sind wir mit dem Verfasser einer Meinung, II stellt eine Mischung von Rund- und Spindelzellensarkom dar, III kann wegen der dem makroskopischen Befund nach vorhandenen Metastasen in

Lunge und Niere nicht als Myelom aufgefasst werden, I gehört wegen seiner von den Markzellen verschiedenen Tumorzellen und seines wohl metastatischen Auftretens im Verlauf mehrer Lumbalnerven, in Pleura und subpleuralem Fettgewebe gleichfalls nicht hierher. In der vor wenigen Wochen erschienenen zweiten Arbeit zeigt dagegen Fall IV in klinischer und histologischer Hinsicht unleugbar eine weitgehende Uebereinstimmung mit dem unsrigen. Wieland unterscheidet hier zwei Arten von Geschwulstzellen, kleine Rundzellen und Riesenzellen; von ersteren sagt Verfasser selbst, dass sie sich an Grösse, Gestalt und Färbungsvermögen nicht von mittelgrossen Markzellen unterscheiden; die Riesenzellen beschreibt er als meist einkernig, die sich, abgesehen von ihrer Grösse, weder im Ansehen, noch im Verhalten gegenüber verschiedener Färbemethoden von den Rundzellen unterscheiden. Verfasser trägt deshalb Bedenken, dieselben mit den vielkernigen Riesenzellen gewisser Sarkome zu vergleichen, ebensowenig mit den Myeloplaxen des Knochenmarks, fügt aber selbst hinzu, dass sie mit letzteren die meiste Aehnlichkeit haben. Wir müssen gestehen, dass wir nach Beschreibung und Abbildung durchaus den Eindruck gewonnen haben, dass es sich bei diesen Riesenzellen um Myeloplaxen handelt, andernfalls müsste man eine neue, bisher unbekannte Form von Riesenzellen aufstellen. Die weiter genannten Uebergangsformen zwischen dieser Zellart und den Markzellen, die vereinzelten mehrkernigen Riesenzellen finden sich gleichfalls in der Beschreibung unseres zweiten Falles. Irgendwelche sonstigen wesentlichen Unterschiede vermögen wir zwischen diesem IV. Falle Wieland's und unserem Myelom nicht aufzufinden, es herrscht im Gegentheil eine ganz auffallende Uebereinstimmung, die sich nicht nur in histologischer Beziehung, sondern auch in den klinischen Anzeichen, soweit dieselben in Wieland's Fall beobachtet wurden, ausspricht.

Uns scheint der Unterschied hauptsächlich in der Auffassung der Riesenzellen zu liegen; Wieland findet dieselben etwas vermehrt und nimmt wegen der Uebergänge (mehrkernige Formen) einen Aufbau von Riesenzellen aus Tumorzellen an, während wir in Folge des geringeren Befundes von Riesenzellen auf einen Abbau derselben, Degeneration oder Theilung in Markzellen, schliessen. Beide Befunde und Auslegungen lassen sich wohl mit dem Begriff des Myeloms vereinigen.

Wieland's V. Fall ist wegen der andersartigen Zellformen, der Nekrosen im Tumorgewebe und der Veränderungen der Bindesubstanz (fibröse Theile derselben, regressive Metamorphose) weniger für unsere Zwecke in Betracht zu ziehen. — Wright's Mittheilung

gehört wahrscheinlich nicht hierher, die Identität der wuchernden Elemente mit Plasmazellen lässt eher den Gedanken an einen entzündlichen Vorgang, wie an eine Neubildung im Knochenmark aufkommen. — Einen klinisch wie histologisch charakteristischen Fall von Myelom theilte dagegen letzthin Mac Callum mit; Verfasser spricht von „very convincing evidence of the direct relation between the tumor and bonemarrow cells" und kommt zu dem Schluss, dass die Tumorzellen ein Vorstadium der Markzellen darstellen müssen, eine Auffassung, die der unserigen sehr nahe kommt. —

Es erübrigt noch, die Kalkmetastasen einer zusammenfassenden Betrachtung zu unterziehen. Nach Virchow haben Chiari, Grohe, Küttner, Litten, Prévost und Roth mehrere Arbeiten über Kalkmetastasen in Herz, Lungen, Nieren, Magen- und Darmschleimhaut veröffentlicht; letzthin ist von Kockel und Davidsohn dieses Thema behandelt worden.

Unsere Ergebnisse sind folgende: Unter dem Einfluss der schnellwachsenden Knochengeschwülste kam es in beiden Fällen zu einer intensiven Einschmelzung von Knochensubstanz. Der gelöste Kalk gelangt auf dem Wege der Blutbahn in Organe, in welchen er normaler Weise nicht gefunden wird, in Fall II in die rechte Lunge, in Fall I in Lungen, Lymphdrüsen, Nieren, Magenschleimhaut und, die erste derartige Beobachtung, auch in die Leber.

Genauer ist der Sitz der Kalkablagerungen in den Lungen das Bindegewebe, die elastischen Fasern der Septen, Gefäss- und Bronchialwände, die Basis der Intima und das etwa vorhandene subendotheliale, gewucherte Gewebe. In den Nieren wieder das Bindegewebe, die Bowman'schen Kapseln, die Aussenseite des Glomerulusendothels, Tunica propria und Lumen der Harnkanälchen, selten die Gefässwandungen. In der Magenschleimhaut ist es gleichfalls das Zwischendrüsengewebe, die Tunica propria der Drüsen und die äusserste Schicht mancher Capillarwandungen, die die Incrustation aufweisen; in der Leber endlich Venen- und Capillarwandungen.

In erster Linie betrifft die Kalkausscheidung also stets das Bindegewebe, dann die elastischen Fasern und die sog. structurlosen Membranen; frei bleiben alle höher organisirten Gewebe, alle Epithelien, soweit sie nicht im Absterben begriffen sind, die Parenchymzellen der Organe, die glatten Muskelzellen und Endothelien.

Das Bindegewebe bietet weiter keine Besonderheiten, dagegen das Verhalten der elastischen Fasern. Der Kalk hat sich cylindrisch um dieselben herum abgelagert, wie dies auch von früheren Beobachtern geschildert worden ist. Es ist leicht einzusehen, dass das

Auftreten derartiger fester Massen rings um die Fasern herum nicht ohne Einfluss auf deren Existenz bleiben kann, sie büssen ihren geschlängelten Verlauf ein und müssen nach längerem Bestehen dieses Zustandes in ihrer Ernährung leiden. Die Folge ist ein Brüchigwerden, demzufolge bei den Formveränderungen der Lunge bei der Athmung jene grösseren Fragmente entstehen, oder ein vollständiger Zerfall der Fasern in die kleinen mattgefärbten Körner und Bröckel. Da grössere Fragmente zuweilen eine gewisse Regelmässigkeit in ihrer Länge und den Zwischenräumen zwischen den einzelnen Bruchstücken erkennen lassen, so hat Davidsohn angenommen, dass dieselben aus einem bestimmten Crystallisationsprocess hervorgehen, und hat den Vorgang als „Fragmentation der elastischen Fasern" bezeichnet. Dieser Auffassung können wir uns nicht anschliessen, denn diese Regelmässigkeit ist so selten, Unregelmässigkeit und Verschiebung der Bruchtheile dagegen so gewöhnlich, dass die Annahme viel näher liegt, die Fragmente entweder als intra vitam durch die Athmungsbewegungen, oder durch die Präparation entstanden aufzufassen. Es ist nicht möglich, kalkhaltige Theile ebenso zu durchschneiden, wie das weitmaschige Lungengewebe; auch nach der Entkalkung setzen diese Partieen dem Messer stets einen grösseren Widerstand entgegen, wie das Gewebe selbst, sie werden also verschoben und zerbrochen und lädiren dabei ihre nächste Umgebung, in diesem Falle die eingeschlossenen elastischen Fasern. Virchow hat darauf bereits vor vielen Jahren hingewiesen.

Drittens ist die structurlose homogene Tunica propria der Drüsen ein Lieblingssitz des Kalkmetastasen. Hierdurch werden wahrscheinlich, so weit diese Erscheinung nicht cadaverös ist, die dem Kalk direct aufsitzenden Epithelzellen geschädigt, sie erscheinen besonders im Magen an solchen Stellen von ihrer Unterlage abgelöst und im Zerfall begriffen. Derartig veränderte Epithelzellen enthalten dann zuweilen auch Kalkkrümel. Aehnliche Befunde kann man am Epithel der Harnkanälchen, am abgeschilferten Alveolarepithel, an den central gelegenen Leberzellen feststellen; die fettige Degeneration der im Centrum der Acini, also in nächster Nähe der verkalkten V. centralis und der verkalkten Capillaren gelegenen Leberzellen ist wohl gleichfalls als eine Folge der durch die Incrustation hervorgerufenen Ernährungsstörung aufzufassen.

Wo liegt nun der Kalk in den Capillarwänden? Kockel giebt an, dass derselbe zwischen den Endothelzellen liege, doch haben wir das Endothel stets kalkfrei gefunden, die Kalkstreifen liegen immer an der Aussenseite des Endothels, das selbst unverändert erscheint. Nach

den Untersuchungen von Kolossow über den Bau der Intima besteht das Gefässendothel aus einer zusammenhängenden Zellcolonie: in jeder Zelle lässt sich ein tiefer liegender, protoplasmatischer Theil, der auch den Kern enthält, und ein oberflächlicher, die sog. Deckplatte unterscheiden. Sitz der Ablagerungen kann nun entweder die Aussenseite der Deckplatten sein oder eine äussere Grundepithelhaut, die homogen, aber wohl durchlöchert, aussen den Deckplatten anliegt, und deren Existenz durch Ranvier, Kolossow u. A. sehr wahrscheinlich gemacht worden ist.

Die Frage nach den Bedingungen, unter welchen die Kalkmetastasen gerade die erwähnten Organe und Gewebe betroffen haben, kann nur allgemein beantwortet werden. Zweifellos sind es in ihrer Vitalität und ihrem Stoffwechsel geschädigte Gewebe, welche der Ablagerung anheimfallen. Die zahlreichen Sarkommetastasen in den Organen des ersten, der Verschluss des zu dem keilförmigen Herd führenden Arterienastes in der Lunge des zweiten Falles müssen als praedisponirende Momente angesehen werden, die im Verein mit der allgemeinen Cachexie, etwaiger Verlangsamung des Blutstroms in diesen Gebieten und der Ueberladung des Blutes mit Kalksalzen zu der Entstehung von Kalkmetastasen führen.

Zum Schlusse erfülle ich die angenehme Pflicht, Herrn Geheimrath Marchand für die Ueberlassung des Materials und für die freundliche Unterstützung bei der Anfertigung dieser Arbeit meinen verbindlichsten Dank auszusprechen.

Literatur.

1) Askanasy, Diagnostische Bedeutung der Bence-Jones'schen Albuminurie. Deutsche med. Wochenschr. Nr. 31. 1899.
2) Buch, Inaug.-Diss. Halle 1873.
3) Buchstab u. Schaposchnikow, Ueber multiple Myelome des Rumpfskelets, verbunden mit typischer Albumosurie als charakteristisches Kennzeichen derselben. Russ. Arch. f. Pathologie. VII. 1899.
4) Chiari, Verkalkung der Lunge. Wien. med. Wochenschr. 1878.
5) Davidsohn, Fragmentation der elastischen Fasern. Virch. Arch. Bd. LX. 1900.
6) Ellinger, Ueber das Vorkommen des Bence-Jones'schen Körpers im Harn bei Tumoren des Knochenmarks und seine diagnostische Bedeutung. Inaug.-Diss. Königsberg 1898.
7) Enderlen, Histolog. Untersuchungen bei experimentell erzeugter Osteomyelitis. Deutsche Zeitschr. f. Chirurgie. LII. Bd. 1899.
8) Ewald, Ein chirurgisch interessanter Fall von Myelom. Wien. klin. Wochenschrift. 1897.

9) Funkenstein, Ein Fall von multiplem Myelom. Inaug.-Diss. Strassburg 1900.
10) Grohe, Ueber Kalkmetastase. Virch. Arch. Bd. XIII. 1858.
11) Kahler, Zur Symptomatologie des multiplen Myeloms. Wien. med. Presse. XXX. 1889.
12) Kalischer, Ein Fall von Ausscheidung des Bence-Jones'schen Eiweisskörpers durch den Urin bei Rippenmyelomen. Deutsche med. Wochenschr. Nr. 4. 1901.
13) Klebs, Die allgemeine Pathologie. II. Theil. 1889.
14) Kockel, Ueber Kalkincrustation des Lungengewebes. Deutsches Arch. f. klin. Medicin. LXIV. 1889.
15) Kolossow, Ueber die Structur des Pleuroperitoneal- und Gefässepithels (Endothels). Arch. f. mikroskop. Anatomie. Bd. LXII. 1893.
16) Küttner, Ueber Kalkmetastase. Virch. Arch. Bd. LV.
17) Litten, Ueber patholog. Verkalkungen u. Kalkmetastase in den Nieren. Virch. Arch. Bd. LXXXII. 1881.
18) Mac Callum, A case of multiple myeloma. Journal of experimental medicine. VI. No. 1. Nov. 1901.
19) Marchand, Fall von allgem. Markhyperplasie mit Schwund der Knochensubstanz. Berl. klin. Wochenschr. Nr. 29. 1886.
20) Markwald, Ein Fall von multiplem, intravasculärem Endotheliom in den gesammten Knochen des Skelets (Myelom, Angiosarkom). Virch. Arch. Bd. CVL. 1895.
21) Pertik, Myeloma multiplex. Wien. med. Wochenschr. 1890.
22) Prévost, Revue médicale de la Suisse rom. 1882.
23) v. Recklinghausen, Handbuch der allgem. Pathologie des Kreislaufs und der Ernährung. 1883.
24) Roth, Metastatische Herzverkalkung. Corresp.-Blatt f. Schweizer Aerzte. 1884.
25) v. Rustizky, Multiples Myelom. Deutsch. Ztschr. f. Chirurgie. Bd. III. 1873.
26) Seegelken, Ueber multiples Myelom und Stoffwechseluntersuchungen bei demselben. Deutsches Arch. f. klin. Med. Bd. LVIII, 1897.
27) Senator, Asthenische Lähmung, Albumosurie und multiple Myelome. Berl. klin. Wochenschr. Nr. 8. 1899.
28) Süssmann, Ueber einen neuen Fall von multipler Myelombildung, verbunden mit hochgradiger Albumosurie. Inaug.-Diss. Berlin 1897.
29) Virchow, Kalkmetastasen. S. Arch. Bd. VIII. 1855.
30) Weber, General lymphadenomatosis of bones, one form of „multiple Myeloma". Journ. of. Pathol. and Bacteriol. 1898.
31) Wieland, Primär multiple Sarkome des Knochens. Inaug.-Diss. Basel 1893.
32) Wieland, Studien über das primär multipel auftretende Lymphosarkom der Knochen. Virch. Arch. Bd. CLXVI. Heft 1. 1901.
33) Winkler, Das Myelom in anatom. und klin. Beziehung. Virch. Arch. Bd. CLXI. 1900.
34) Wright, A case of multiple myeloma. Journ. of the Boston Society of medical Sciences. IV. 1900.
35) Zahn, Beiträge zur Geschwulstlehre. Deutsche Zeitschrift f. Chirurgie. Bd. XXII. 1885.

XIV.

Aus der chirurgischen Abtheilung des Obuchow'schen Krankenhauses für Frauen zu Petersburg.

Beitrag zur Casuistik der Stich-Schnittverletzungen der Leber.

Von

Dr. I. I. Grekow.

1. Fall. M., 22 Jahre alt, wurde am 17. September 1899 nachts mit zwei Messerstichverletzungen im Abdomen in das Krankenhaus aufgenommen. Die Verletzte soll vor der Einlieferung ohnmächtig gewesen sein und erbrochen haben. Der Allgemeinzustand war jedoch bei der Einlieferung nicht sehr schlecht, das Abdomen wenig schmerzhaft, Erscheinungen von Anämie schwach ausgesprochen. Die Wunden, von denen jede 2 cm gross war, befanden sich nebeneinander $2^1/_2$ Querfingerbreiten unterhalb des Scrobiculum cordis. Die eine Wunde penetrirte die Bauchwand. Bei der in Chloroformnarkose unmittelbar ausgeführten Laparotomie (H. F. Zeidler) wurde die Bauchhöhle mittels T-förmigen Schnittes eröffnet und in derselben eine ziemlich grosse Quantität flüssigen Blutes gefunden. Als Quelle der Blutung wurde in der Leber eine Wunde entdeckt; dieselbe war 1,5 cm lang und 1 cm tief, blutete stark und befand sich auf der vorderen Oberfläche des linken Leberlappens unweit der Incisura umbilicalis. Die Wunde wurde mittels zweier Nähte vereinigt, worauf die Blutung vollkommen stand. Die Bauchwunde wurde mittels einer Zweietagennaht dicht vernäht. Heilung per primam. Die Patientin verliess das Krankenhaus am 14. October 1899 vollkommen geheilt.

2. Fall. M. F., 19 Jahre alt, wurde am 10. Juni 1901 $1^1/_2$ Stunden nach der ihr mittels Messers zugefügten Verletzung in das Krankenhaus eingeliefert. Die Patientin ist apathisch, aber bei Bewusstsein. Anämieerscheinungen nicht besonders scharf ausgesprochen, Puls befriedigend, 94. Die Kleidung und der ganze Bauch voll Blut, das Abdomen etwas schmerzhaft, gespannt und aufgetrieben; in den abschüssigen Theilen des Abdomens leichte Dämpfung. An den Bauchdecken erblickt man zwei bereits nicht mehr blutende Wunden, von denen jede 2 cm gross ist. Die erste Wunde liegt in der Mitte zwischen dem Nabel und dem Schwertfortsatz, ungefähr 3 Querfingerbreiten links von der Mittellinie, die zweite ungefähr 3 Querfingerbreiten links und zwei Querfingerbreiten unter-

halb der ersten. Laparotomie in Chloroformnarkose (I. I. Grekow) T-förmiger Schnitt durch beide Wunden. Beide Wunden führten in die Bauchhöhle, welche zahlreiche Blutgerinnsel und auch viel flüssiges Blut enthielt. Als Quelle der Blutung wurde eine Wunde an der vorderen Oberfläche des linken Leberlappens (an der Uebergangsstelle desselben in den rechten Leberlappen) ungefähr zwei Querfingerbreiten oberhalb des unteren Randes entdeckt. In die 2,5 cm lange und ebenso tiefe Wunde konnte man leicht das Nagelglied des Zeigefingers einführen. Es floss dabei aus der Wunde im Strahl Blut heraus. Es gelang, die Blutung mittels Compression der verletzten Stelle zwischen den Fingern zum Stillstand zu bringen, worauf die Anlegung der Nähte ohne Schwierigkeiten vor sich gehen konnte. Es wurden drei Nähte angelegt, die 1 cm tief versenkt und dann nicht besonders stramm geknotet wurden. Die Nähte hielten, die Blutung stand. Durch den oberen Winkel der Wunde wurde im Gebiete der Nähte ein Tampon geleitet, ein zweiter durch den äusseren Winkel. Der übrige Theil der Wunde wurde vernäht. Der postoperative Verlauf war von hartnäckiger, mit Fieber einhergehender Eiterung im Unterhautzellgewebe begleitet, so dass von dem queren Theile der Wunde die Nähte entfernt werden mussten. Der Ausgangspunkt der Infection war die mehr nach aussen liegende der zugefügten Verletzungen. Trotz der Complication wurde der in der Leberwunde eingeführte Tampon am 5. Tage entfernt. Erscheinungen von Reizung des Peritoneums waren nicht vorhanden, und am 11. August 1901 wurde die Patientin als vollständig gesund mit vollkommen verheilten Wunden entlassen.

3. Fall. F. W., 26 Jahre alt, wurde am 6. April 1901 mit zahlreichen von einem Federmesser herrührenden Wunden in das Krankenhaus aufgenommen. Die Patientin ist sehr anämisch. Athmung erschwert und frequent, besonders in liegender Stellung. Puls 108, klein. An verschiedenen Stellen des Körpers wurden im ganzen 7 Wunden gezählt; davon waren 4 oberflächliche (in der linken Brustdrüse, in der linken Seite, im linken Vorderarm und in den Muskeln der linken Gesässhälfte) und 3 tiefe, von denen 2 die Brusthöhle und eine die Bauchhöhle perforirte. Eine der Brusthöhlenwunden war 3 cm lang und befand sich im oberen äusseren Segment der rechten Brustdrüse, durch die in der Nähe des Knorpeltheils gespaltene 4. Rippe und durch die Pleura nach der Lunge gehend. Die zweite, die 2 cm lang war, befand sich an der rechten Mammillarlinie in der Höhe des 7. Intercostalraumes und ging in senkrechter Richtung durch diesen letzteren, durch den accessorischen Lungenraum und durch das Diaphragma zur Leber. In der Umgebung beider Wunden befand sich ein ausgedehntes Hautemphysem, in der Nähe der unteren eine ausgedehnte blutunterlaufene Stelle. Aus der oberen Wunde entwich beim Inspirium geräuschvoll Luft. Rechtsseitiger Pneumohämothorax. Im Sputum deutliche Blutbeimengung. Die die Bauchhöhle perforirende Wunde befand sich proximal von der Crista ossis ilei superior anterior. Die Kranke war im 5. Monate schwanger und klagte über wehenartige Schmerzen im Kreuz und im Abdomen. Bei der unmittelbar nach der Einlieferung in Chloroformnarkose ausgeführten Operation (H. F. Zeidler) wurde vor Allem die Wunde im 7. Intercostalraum erweitert. Um sich Zugang zu der Leberwunde zu verschaffen, musste man aus der ober-

halb und unterhalb der Wunde liegenden Rippe je ein 3—4 cm langes Stück excidiren. Die Wunde im Diaphragma war 1,5 cm lang. Nach vorheriger Zusammennähung des Diaphragmas mit der Pleura parietalis, zur Isolirung der Pleurahöhle wurde die Wunde im Diaphragma ,nach beiden Seiten erweitert, wobei die obere Oberfläche der Leber freigelegt und auf derselben eine 3 cm lange Wunde entdeckt wurde, aus der in starkem ununterbrochenen Strahle Blut hervorstürzte. Die Wunde drang in das Parenchym der Leber 10 cm tief, der ganze Zeigefinger konnte leicht in dieselbe hineingeführt werden. Um die Blutung zu stillen, musste man die Leberwunde erst tamponiren, was die Einführung dreier dicker und langer Tampons erforderte. Zwischen Leber und Diaphragma wurde oben und unten je ein Tampon eingeführt und die äussere Wunde gleichfalls tamponirt. Hierauf wurde die Wunde im oberen Theile des Brustkorbes erweitert. Von der äusseren Hälfte der gebrochenen 4. Rippe wurde ein 2 cm langes Stück excidirt, die Pleurawunde bis zu den benachbarten Rippen erweitert, die collabirte verwundete Lunge mittels Torsionspincette gefasst und nach aussen vorgezogen. Die 4 cm lange Lungenwunde verlief in senkrechter Richtung nahe dem inneren Rande. Nachdem auf dieselbe eine ununterbrochene Naht angelegt wurde, wurde die Lunge wieder versenkt. Knotennähte auf die Pleura und auf die Muskeln, Naht der Hautwunde bis auf die Winkel, in welche Tampons eingeführt werden. Nach Erweiterung der Bauchwunde fand man Vorfall des Omentum; eine Verletzung der Bauchorgane war nicht vorhanden, und in Folge dessen wurde die Bauchwunde dicht vernäht. Die oberflächlichen Wunden wurden theils vernäht, theils tamponirt. Vollständig glatter postoperativer Verlauf. Die genähten Wunden heilten per primam. Der Verlust der Galle aus der Leberwunde war gering, der Tampon wurde aus derselben endgültig bereits 1 Monat nach der Operation entfernt. Der Pneumothorax wurde ziemlich rasch resorbirt, jedoch bestanden noch längere Zeit Husten, schleimig-eitriges Sputum mit Blutbeimischung und beschleunigtes Athmen. Am 5. Tage nach der Operation stellte sich Fieber ein, das ca. 8 Tage anhielt, wahrscheinlich in Folge des Processes in der Pleura und in der Lunge. Die Kranke erholte sich rasch und verliess am 18. Mai, d. h. weniger als $1^1/_2$ Monate nach der Verletzung das Krankenhaus vollständig gesund mit einer ganz kleinen granulirenden Wunde. Gegenwärtig ist die Patientin vollkommen gesund und sieht blühend aus. Vor 10 Tagen gebar sie zur richtigen Zeit und vollkommen normal ein gesundes Kind.

Nun möchte ich auf manche Eigenthümlichkeiten der mitgetheilten Fälle hinweisen.

In sämmtlichen Fällen wurden die Wunden mittels Messer beigebracht, wobei in 2 Fällen die Dimensionen der äusseren Wunden kleiner waren als die der entsprechenden Wunden in der Leber. Dies erklärt sich augenscheinlich durch die Beweglichkeit des Diaphragmas resp. der Leber und durch die Wirkung der Bauchpresse im Moment der Verletzung. Wohl auf diesen Umstand ist die interessante Beob-

achtung Schlatter's[1]) zurückzuführen, in der bei einer äusseren Wunde zwei Leberwunden vorhanden waren. In den beiden ersten Fällen wurden die Wunden von vorn beigebracht; sie befanden sich auf der vorderen Oberfläche des linken Leberlappens und waren die einzige ernste Verletzung. Im dritten Falle war die convexe Oberfläche des rechten Leberlappens durch den accessorischen Lungenraum verletzt worden, und ausserdem befand sich noch eine Verletzung der Lunge nebst Hämopneumothorax und eine penetrirende Wunde der Bauchhöhle. Im zweiten Falle befanden sich beide Wunden in der linken Hälfte des Abdomens, näher zur Milz, als zur Leber. Die Tiefe der Leberwunde betrug in dem ersten Fall 1 cm, in dem zweiten 2,5, im dritten 10 cm. Sämmtliche Wunden bluteten stark, besonders stark war die Blutung im dritten Falle. Zur Stillung der Blutung wurde in den beiden ersten Fällen die Naht, im dritten die Tamponade angelegt; im zweiten Falle wurde zur Nahtlinie ein Tampon geleitet und am 5. Tage nach der Operation entfernt. Die Blutung stand in sämmtlichen Fällen rasch und dauernd, so dass kein Grund vorliegt, den Vorzug irgend einer der angewendeten Methoden zu geben. Beide Methoden haben sich als vollkommen wirksam erwiesen.

Geht man jedoch auf die vorstehenden Fälle näher ein und berücksichtigt man die Angaben der Literatur, so kann man sich überzeugen, dass zur Anwendung der Naht und der Tamponade, dieser beiden rivalisirenden Hauptmethoden der Blutstillung bei Leberverletzungen gewisse Indicationen vorliegen müssen. Die Naht ist eine vollkommenere Methode, sie sichert die prima intentio (die Chancen für eine Infection der Wunde sind in Anbetracht des Umstandes, dass Stichwunden der Leber sehr stark bluten, als gering zu betrachten), verhütet den für den Patienten nicht indifferenten Gallenausfluss und beschleunigt die Genesung. Aus diesem Grunde ist die Naht bei Stichwunden der Leber, die nicht gross sind und glatte Ränder aufweisen, als das normale Verfahren zu betrachten. Leider ist das Gebiet der Anwendung der Naht hier ebenso wie bei Rupturen der Leber beschränkt. Zur Naht eignen sich Stichwunden des linken Leberlappens, Wunden des freien Randes, nicht tiefe Wunden der vorderen und unteren Oberfläche des rechten Leberlappens, die nahe dem Rande liegen, mit einem Worte alle dem Auge zugänglichen Verletzungen, bei denen man mittels Fingercompression oder durch Drücken der verletzten Stelle gegen die benachbarten Gewebe für die ganze Dauer der Nahtanlegung die Blutung stillen kann. Wie aus

1) Münchener med. Wochenschr. 1901, No. 34.

den beiden ersten Fällen hervorgeht, ist die Anlegung der Naht unter solchen Verhältnissen durchaus bequem und zweckentsprechend.

Aus diesem Grunde ist es verständlich, dass viele Chirurgen sich eben für dieses Verfahren bei Stichwunden der Leber aussprechen. Schlatter (l. c.) hat sich auf Grund von 10 Fällen aus der Zürich'schen Klinik wiederum in diesem Sinne ausgesprochen. In dem oben erwähnten Falle ist es ihm gelungen, zu gleicher Zeit zwei Wunden in der Niere und zwei Wunden in der Leber, welche sich am rechten Rande derselben befanden, durch den accessorischen Lungenraum mit einem einzigen Messerschlag beigebracht worden sind (die äussere Wunde befand sich an der mittleren Axillarlinie zwischen der 9. und 10. Rippe, von denen die erste durchschnitten war) zu vernähen. Dass die Naht bisweilen selbst als das einzige Mittel, durch welches die Blutung gestillt werden kann, ist, beweist der bekannte Fall von Hahn[1]), in welchem sich im linken Leberlappen zwei penetrirende Wunden befanden. Durch Tamponade konnte die Blutung nicht zum Stillstand gebracht werden. Infolgedessen legte Hahn durchlaufende Nähte an, die durch die gesammte Dicke des linken Leberlappens gingen. Sobald die Nähte geknotet waren, stand die Blutung.

Trotzdem muss auch die Tamponade bei Messerverletzungen der Leber ihre Indicationen haben. Gerade in Fällen, in denen die Leberverletzung mit unstillbarer bedrohlicher Blutung einhergeht, wie es in der dritten unserer Beobachtungen der Fall war, ist die Tamponade zweifellos das einzige Mittel, mit dem man das Verbluten des Verletzten verhüten kann. Hier ist jede Minute kostbar. Die geringste Verzögerung kann dem Kranken das Leben kosten. Die Blutung muss sofort gestillt werden, und das kann man nur durch sorgfältige Tamponade erreichen. Das Gebiet der Anwendung der Tamponade bei Verletzungen der Leber bilden also tiefe Wunden, hauptsächlich solche des rechten Leberlappens, die mit gewaltiger Blutung aus den durchgeschnittenen grösseren Blutgefässen einhergehen. Die Anlegung von Nähten ist bei derartigen Verletzungen ebenso gewagt und unzuverlässig wie schwer ausführbar.

Nun möchte ich noch einige Worte über die Combination der Naht mit Tamponade sagen. Wilms[2]) weist darauf hin, dass die Chirurgen, welche bei Leberrupturen zur Naht griffen, in den meisten Fällen es nothwendig fanden, bis zur Nahtlinie Tampons einzuführen, d. h. sie betrachteten die Nähte als nicht ganz zuverlässig; dasselbe

1) Freie Vereinigung der Chirurgen Berlins. Sitzung vom 14. Juni 1897. Vereinsbeilage der Deutschen med. Wochenschr. 1898, S. 58.

2) Deutsche med. Wochenschr. 1901, No. 35.

kann man auch von Stichverletzungen der Leber sagen. Mir scheint es aber, dass die Einführung von Tampons nicht immer unbedingt nothwendig ist. So wurde in dem ersten unserer Fälle ein Tampon überhaupt nicht eingeführt; im zweiten geschah das aus übertriebener Vorsicht: aus der zusammengenähten Wunde zeigte sich auch nicht ein einziger Tropfen Blut. Die Nähte hielten gut und schnitten nicht durch. Andererseits ist die Einführung von Tampons nicht besonders schädlich und hindert die Verheilung der Wunde nicht, um so mehr als man den Tampon bald nach der Operation entfernen kann. Jedenfalls ist die Combination von Naht mit Tamponade zweckentsprechender als einfache Tamponade und muss in geeigneten Fällen dieser letzteren vorgezogen werden, da sie den Ausfluss von Galle verhindert und die Heilungsdauer abkürzt.

Alles in Allem glaube ich folgende Schlüsse aufstellen zu können:

1. Bei Stich-Schnittwunden der Leber ist als das normale Verfahren der Blutstillung die Naht anzusehen.

2. Als unumgängliche Bedingung zur Anwendung dieses Verfahrens muss die Zugänglichkeit der Verletzung dem Auge hingestellt werden, d. h. das Gebiet der Nahtanwendung bilden Wunden im linken Leberlappen und diejenigen Verletzungen des rechten Leberlappens, welche dicht am Rande oder nahe demselben, hauptsächlich an der vorderen und unteren Leberoberfläche localisirt sind.

3. Bei tiefen Verletzungen der Leber, besonders bei solchen, welche die obere Oberfläche betreffen und mit Verletzung der grösseren Blutgefässe und gewöhnlich mit gewaltiger Blutung einhergehen, ist die Tamponade anzuwenden. Zeit mit Nahtanlegung zu verlieren, würde bei solchen Verletzungen so viel heissen, als das Leben des Verletzten in unmittelbare Gefahr bringen.

XV.

Aus der chirurgischen Abtheilung des Obuchow'schen Krankenhauses für Männer zu Petersburg.

Beitrag zur Frage der Leberrupturen.

Von

Dr. B. K. Finkelstein.

Leberrupturen werden verhältnissmässig selten angetroffen, und manche Formen derselben bieten ein ungeheures klinisches Interesse dar. Im Auftrage des hochverehrten Chefs der chirurgischen Abtheilung des Obuchow'schen Krankenhauses für Männer zu Petersburg Dr. A. A. Trojanow habe ich die Beschreibung der Fälle von Leberruptur, die in den letzten Jahren im Obuchow'schen Krankenhause für Männer zu Petersburg zur Beobachtung gelangt sind, übernommen. Von diesen Fällen sind zwei bereits veröffentlicht worden (A. A. Trojanow und G. F. Zeidler); die übrigen Fälle, im Ganzen 4 an der Zahl, gelangen gegenwärtig zum ersten Mal zur Veröffentlichung.

1. Gruppe. Tödtlich verlaufende Fälle.

1. Fall. H. W., 32 Jahre alt, wurde am 20. October 1899 in das Krankenhaus aufgenommen. Der Patient erhielt während der Arbeit einen Schlag von der Blockrolle. Vom Schlage wurde die Regio hypochondrica getroffen, an der jedoch keine Spuren von Verletzung vorhanden waren. — Status: Der Patient ist blass. Puls unzählbar, Herztöne dumpf. Athmung oberflächlich; stark ausgesprochene Cyanose der Hautdecken. — Tod 15 Minuten nach der Einlieferung.

Die gerichtlich-medicinische Obduction ergab in der Bauchhöhle eine ungeheuere Ansammlung von halb geronnenem Blute, im rechten Lappen der fettig degenerirten Leber wurde ein ungeheurer Riss gefunden, der durch den ganzen Lappen vom vorderen freien Ende bis zum hinteren verlief. Es waren zwei Drittel der gesammten Dicke des Organs zerrissen so dass zwischen den beiden Leberhälften nur eine schmale Brücke Lebergewebe, und zwar an der unteren Oberfläche der Leber bestand. Verletzungen der anderen Organe waren nicht vorhanden.

2. Fall. A. K., 17 Jahre alt, wurde am 29. Juli 1897 um 4 Uhr mittags in das Krankenhaus aufgenommen. Eine Stunde vor der Auf-

nahme wurde er von einer in Folge einer Benzinexplosion zusammenstürzenden Zimmerwand gequetscht. Status: Der Patient ist mittelmässig gebaut und ebenso genährt. Puls 120, schwach, Athmung 32. Gesichtsausdruck leidend. Der Patient klagt über Schmerzen an verschiedenen Abtheilungen des Abdomens. Abdomen selbst nicht aufgetrieben. Palpation des Abdomens schmerzhaft. Selbst die leiseste Berührung ruft eine starke Contraction der Muskeln der Bauchwand hervor. Leberdämpfung normal. Harnentleerung spontan, Harn unverändert. — Status um 6 Uhr Nachmittags: Gesicht verfallen, Puls 136, schwach. Schmerzen im Abdomen haben zugenommen, Abdomen mässig aufgetrieben und überall gleich schmerzhaft. Leberdämpfung bedeutend verringert. In den tiefer liegenden Theilen des Abdomens nicht besonders stark ausgesprochene Dämpfung, welche bei Seitenlage des Patienten verschwindet. Nach den üblichen Vorbereitungen wurde 4 Stunden nach der Verletzung die Laparotomie vorgenommen (B. N. Cholzow). Vor der Operatien wurden subcutan 500 ccm physiologischer Kochsalzlösung injicirt. Incision in der Mittellinie unterhalb des Nabels. Bei Eröffnung des Bauchfelles stürzte aus der Bauchhöhle eine Menge dunklen Blutes hervor, welche aus der oberen rechten Abtheilung der Bauchhöhle zufloss. Darm und Harnblase normal. Die Incision wurde in der Richtung nach oben erweitert, worauf man die Quelle der Blutung in Form einer ungeheuren tiefen Ruptur an der unteren Oberfläche der Leber, etwas näher dem hinteren Rande derselben gelegen, entdecken konnte. In die Rupturstelle wurden zwei Tampons eingeführt und deren Enden durch den oberen Winkel der äusseren Wunde geleitet. Die Blutung stand. Die Bauchhöhle wurde mit Tampons getrocknet und schichtweise vernäht. Während der Operation wurden subcutan weitere 700 ccm physiologischer Kochsalzlösung und 6 Spritzen Kampheröl injicirt. Die Operation währte, vom Beginn der Chloroformnarkose gerechnet, 1 Stunde 8 Minuten. Der Gesammtverbrauch an Chloroform betrug 25 g. Eine Stunde nach der Operation trat der Tod ein. — Die gerichtlich-medicinische Section ergab keine anderen Verletzungen. Der Tod trat in Folge des Shoks und des ungeheuren Blutverlustes ein.

2. Gruppe. In Genesung übergegangene Fälle.

1. Fall. Der 20jährige Patient stürzte von ca. 3 m Höhe hinunter und schlug mit der rechten Seite an einen Stein an. Es stellte sich sofort im ganzen Abdomen heftiger Schmerz ein, der, allmählich zunehmend, sich schliesslich im Gebiet des Mesogastrium und in der rechten Regio iliaca concentrirt hat. — Einlieferung in das Krankenhaus 3 Stunden nach der Verletzung — Status: Temperatur 37,2°, Puls 62. Abdomen gespannt, rechte Hälfte schmerzhaft; in der rechten Regio iliaca deutliche Dämpfung. Nach 24 Stunden liess der Schmerz nach. Nach 50 Stunden trat auffallende Veränderung des Krankheitsbildes ein: hochgradige Auftreibung und Schmerzhaftigkeit des ganzen Abdomens, Gesicht verfallen, Temperatur 38,2°, leichter Icterus. — Laparotomie 50 Stunden nach dem Trauma (A. A. Trojanow). Incision in der rechten Regio iliaca, weil an eine Ruptur des Blinddarmes gedacht wurde. Aus der eröffneten

Bauchhöhle stürzte in starkem Strahle dunkles geruchloses Blut hervor. Die Gazetampons, das Peritoneum und die Hände des Operateurs waren im Augenblick intensiv gelb gefärbt. In die Höhle des kleinen Beckens, sowie zwischen die Darmschlingen wurden vorläufig absorbirende Tampons eingeschoben. Zweite Incision parallel dem Rippenbogen. Auf der convexen Oberfläche des rechten Leberlappens in der Nähe des Ligamentum coronarium wurde eine tiefe, 10 cm lange Ruptur gefunden. Tamponade, Naht auf die äussere Wunde. Am 6. Tage wurden Symptome von rechtsseitigem subdiaphragmalem Abscess entdeckt, letzterer wurde von A. A. Trojanow nach dessen eigenem Verfahren eröffnet. Eine Communication zwischen der Abscesshöhle und der Wunde im rechten Intercostalraum wurde nicht gefunden. Vollständige Genesung nach 3 Monaten.

2. Fall. Ein 16 jähriger Knabe gerieth unter einen Rollwagen. Das Rad des Wagens ging ihm quer über den Leib in der Höhe des Nabels. Einlieferung in das Krankenhaus drei Stunden nach der Verletzung. — Status: Heftige Schmerzen in den unteren Abtheilungen des Abdomens und in der rechten Schulter. Gesicht sehr blass, Puls 96, mittlerer Füllung. Singultus. Spuren von Verletzung an der vorderen Bauchwand nicht vorhanden. Nach einer Stunde verschlimmerte sich der Zustand, die Schmerzen nahmen zu. — Laparotomie $4^1/_2$ Stunde nach der Verletzung (G. F. Zeidler). In der Bauchhöhle fanden sich reichliche Quantitäten flüssigen Blutes vor. Auf der unteren Oberfläche des rechten Leberlappens wurde eine 4 cm lange und 0,5 cm tiefe Ruptur entdeckt. In die letztere wurde ein Tampon eingeführt und durch den oberen Winkel der äusseren Wunde durchgeleitet. Nach 5 Tagen wurde der Tampon entfernt. — Vollständige Genesung innerhalb 14 Tagen.

3. Fall. S. K., 17 Jahre alt, wurde am 21. Juli 1900 in das Krankenhaus aufgenommen. Um 4 Uhr Nachmittags erhielt er einen Hufschlag gegen die Regio hypochondrica und wurde eine Stunde später in das Krankenhaus in sehr schwerem Zustande eingeliefert. Zu Hause fand zwei Mal Erbrechen statt.

Status: Starke Blässe der Haut und der Schleimhäute, halb bewusstloser Zustand, heftige Schmerzen im Abdomen, nach der rechten Schulter ausstrahlend. Das gesammte Gebiet des Abdomens ist äusserst schmerzhaft, bei der leisesten Berührung contrahiren sich die Muskeln des Abdomens und werden bretthart. In Folge der consulvisen Contraction der Muskeln erscheint das Abdomen eingezogen. Im Vergleich zu der Schmerzhaftigkeit in den übrigen Abtheilungen des Abdomens war diejenige in der rechten Regio hypochondrica, genau der Stelle der Verletzung entsprechend, am stärksten ausgesprochen. Irgend welche äussere Veränderungen waren an der Haut dieses Gebietes nicht vorhanden. Leberdämpfung in normalen Grenzen. Percussion des Abdomens gelingt nicht, da der Kranke die Bauchmuskeln stark contrahirt. Puls 120, sehr schwach; Herztöne dumpf; Athmung 30, oberflächlich. In Anbetracht der starken Blässe, des kleinen und frequenten Pulses, der Schmerzen in der rechten Schulter und der besonderen Empfindlichkeit in der rechten Regio hypochondrica wurde Leberruptur vermuthet, nebst innerem Bluterguss und Reizung des Peritoneums oder Darmruptur nebst Erscheinungen von consecutivem Shock. Mit Mühe gelang es,

die Einwilligung des Verletzten in die vorgeschlagene Operation zu erhalten. Um 9 Uhr Abends, d. h. 5 Stunden nach der Verletzung Laparotomie (B. K. Finkelstein). Nachdem der Patient chloroformirt worden, wurde undeutliche Dämpfung constatirt, die ein kleineres Gebiet im unteren Theile, sowie in den tiefer gelegenen Theilen des Abdomens einnahm. Mittels Katheters wurden 150 ccm vollständig durchsichtigen Harns entleert. Es wurde beschlossen, die Bauchhöhle mittels Incision unterhalb des Nabels der Mittellinie entlang zu eröffnen, um nachzusehen, ob der Darm ganz ist oder nicht. Schon durch das Peritoneum parietale schimmerte etwas Bläuliches durch. Bei der Eröffnung der Bauchhöhle stürzte dunkles geruchloses Blut heraus, in dem vollständig unveränderte Darmschlingen schwammen. Durch die Oeffnung im Peritoneum wurden in verschiedenen Richtungen absorbirende Tampons eingeführt. Zweite 12 cm lange Incision in der rechten Regio hypochondrica den unteren Rippen entlang. Nach Eröffnung des Peritoneums und Verschiebung des Quercolons nach unten konnte man im rechten Leberlappen, 3 cm rechts vom Ligamentum suspensorium eine ungeheuere Ruptur entdecken, die am unteren freien Rande begann und durch die gesammte Dicke des Organs in der Richtung nach oben in einer Ausdehnung von wenigstens 15 cm verlief. Die Ränder der Risswunde waren uneben, zackig, stellenweise zertrümmert. Aus der Ruptur sickerten reichliche Quantitäten dunklen Blutes hervor. In die Risswunde wurde ein grosser, regelmässig zusammengelegter Tampon eingeführt. Die Blutung stand sofort und vollkommen. Ausserdem wurden absorbirende Tampons eingeführt: einer in die untere Oberfläche der Leber, der zweite oberhalb der Ruptur unter das Diaphragma, der dritte in der Richtung nach unten zum Dickdarm. Der untere Schnitt wurde dicht vernäht, der obere nur im unteren Theile. Aseptischer, gut absorbirender Verband. Unter die Haut wurden 1000 ccm physiologischer Kochsalzlösung injicirt.

22. Juli. Puls schwach, 112. Verband von oben bis unten mit Blut durchtränkt, das mit Galle untermischt war. Partieller Verbandwechsel. Athmung beschleunigt, oberflächlich, Abdomen nicht aufgetrieben, aber doch sehr schmerzhaft. Schmerzen in der Schulter nicht mehr vorhanden. Temperatur normal.

25. Juli. Zum ersten Male spontaner, mit Galle tingirter Stuhl. Verband reichlich mit Galle durchtränkt. Blutbeimischung im Secret nicht wahrnehmbar.

28. Juli. Der Patient fühlt sich bedeutend wohler; Abdomen weich, schmerzfrei, Temperatur normal.

31. Juli. Entfernung der Nähte, prima intentio. Verband reichlich mit Galle durchtränkt. Entfernung der absorbirenden Tampons. Der in die Risswunde eingeführte Tampon wird behutsam etwas nach vorn gezogen.

2. August. Die Absonderung von Galle ist enorm. Puls 180, guter Füllung. Ikterus nicht vorhanden; Fäces gefärbt.

7. August. Die Absonderung der Galle hat bedeutend nachgelassen. Der in die Risswunde eingeführte Tampon wird zur Hälfte herausgezogen.

11. August. Der in die Leber eingeführte Tampon wird entfernt. Allgemeinzustand vollständig befriedigend. Athmungsfrequenz immer noch gesteigert.

20. August. Gallenabsonderung unbedeutend. Der Patient geht herum, isst und fühlt sich vollkommen wohl.

28. August. Die Gallenfistel hat sich geschlossen und nur eine oberflächliche granulirende Wunde zurückgelassen.

5. September. Alles geheilt. Der Patient wird als vollständig geheilt entlassen.

Es hat sich also in vier Fällen von reiner, d. h. durch Verletzung anderer Organe nicht complicirter Leberruptur die Laparotomie dreimal vollständig bewährt. In dem einen Falle war der Zustand des Verletzten ein so schwerer, dass an eine chirurgische Intervention nicht gedacht werden konnte.

Immerhin muss gesagt werden, dass bei Weitem nicht sämmtliche Fälle von Leberruptur eine unverzügliche operative Intervention erheischen. Es giebt Fälle von geringen Anreissungen der Leberkapsel, die bisweilen unter geringfügigen klinischen Erscheinungen verlaufen oder zur Ansammlung von Blut und Galle unter dem rechten Gewölbe des Diaphragmas führen. Später, bisweilen nach einem kürzeren Zeitraume, bisweilen nach 1—1 1/2 Jahren und noch später, verfällt das unter dem Gewölbe des Diaphragmas angesammelte Blut der Eiterung und giebt das typische Bild des rechtsseitigen subdiaphragmalen Abscesses traumatischen Ursprungs, oder aber das Blut wird spurlos resorbirt.

A. A. Njetschajew (1)*) berichtet über drei Fälle von seröser Gallenansammlung unter dem rechten Gewölbe des Diaphragmas in Folge eines Traumas nebst consecutiver Leberruptur. Diese Fälle bieten ungeheures klinisches Interesse sowohl wegen der Schwierigkeit der Diagnose, wie auch des klinischen Verlaufs. Als Supplement zu diesen Fällen möchte ich noch einen weiteren, vor Kurzem in der chirurgischen Abtheilung des Obuchow'schen Krankenhauses für Männer beobachteten Fall mittheilen, welcher die Entwicklung derartiger Erkrankungen augenscheinlich documentirt.

I. N. 39 Jahre alt, wurde am 29. April 1901 in das Krankenhaus aufgenommen. Der Patient stürzte bei der Arbeit auf einem Schiffe durch die Luke in das Innere des Schiffes hinunter und wurde am folgenden Tage in das Krankenhaus eingeliefert. Er klagte über Schmerzen im Abdomen und in der rechten Seite. Zu Hause erbrach der Patient mehrere Male.

Status: Puls 92, regelmässig, guter Füllung. Zunge leicht belegt, feucht. Abdomen nicht aufgetrieben; die Wandungen desselben sind jedoch gespannt und schmerzhaft, besonders rechts. Es besteht ziemlich stark ausgesprochene Schmerzhaftigkeit bei Druck auf das Gebiet der

*) Die in Klammern befindlichen Zahlen beziehen sich auf den Literaturnachweis am Schlusse der Arbeit.

10. und 12. Rippe rechts, die jedoch ganz zu sein scheinen. Ueberall vesikuläres Athmen, Lebergrenzen normal; Harn unverändert.

1. Mai. Erbrechen.

2. Mai. Temperatur Abends 38,0°—38,5°. Heftige Schmerzen in der rechten Seite; sie steigern sich ganz besonders bei Palpation der rechten Regio hypochondrica.

5. Mai. Die Schmerzen haben zugenommen, Asthma. Vorn, der Mamillar- und der vorderen Axillarlinie entlang, Dämpfung, von der 5. Rippe beginnend. Ikterus nicht vorhanden, Temperatur leicht gesteigert. Die Probeincision, an der rechten Axillarlinie ausgeführt, förderte reine Galle zu Tage. Im weiteren Verlauf stellten sich mehrmalige plötzliche Temperatursteigerungen ein, jedoch liessen die Schmerzen bei rein exspectativer Behandlung allmählich nach, und am 27. Tage nach der Aufnahme konnte der Patient als vollständig geheilt in vorzüglichem Zustande entlassen werden.

In diesem Falle war in der Leberhülle unter der Einwirkung des Traumas augenscheinlich eine Fissur entstanden, durch welche sich in den rechten subdiaphragmalen Raum etwas Galle ergossen hat, die allmählich resorbirt wurde.

Im Vergleich zu Verletzungen der anderen Bauchorgane werden Leberrupturen häufig angetroffen. Nach den statistischen Zusammenstellungen von Edler(2) kommen auf insgesammt 176 Fälle von Ruptur der Milz, des Pankreas und der Nieren 189 Fälle von subcutaner Leberruptur. Diese relative Häufigkeit kann durch die Grösse des Organs, durch seine anatomische Lage zwischen der vorderen und hinteren Knochenwand, durch die feste Insertion des Organs, die nur eine geringfügige Beweglichkeit ermöglicht, und durch den histologischen Bau der Leber (das Fehlen elastischer Fasern) erklärt werden. Nicht ohne Einfluss sind auch verschiedene physiologische und pathologische Momente. Das Zustandekommen einer Ruptur wird begünstigt durch Blutüberfüllung des Organs während des Verdauungsactes, durch Vergrösserung desselben in Folge krankhafter Veränderungen (Sklerose, Tuberculose, Carcinom). Auf diese pathologische Brüchigkeit des Organs sind diejenigen Fälle von Leberruptur zurückzuführen, die im Anschluss an geringfügige Traumen (rasches Umdrehen des Patienten im Bette) entstanden sind. In den meisten Fällen ist jedoch das zur Ruptur führende Trauma ein sehr schweres. Dasselbe wirkt entweder unmittelbar (Hufschlag, Faustschlag, Anschlagen an irgend einen harten Gegenstand) oder indirect (Sturz auf den Kopf, auf die Beine, Contusion der linken Brusthälfte). In Fällen dieser Art reisst die active Kraft der Inerz die Leber von ihren Bändern los, während das contrahirte Diaphragma, das die obere Wand bildet, die Ruptur begünstigt.

Leberrupturen können die verschiedensten Formen von kaum wahrnehmbaren Fissuren der Kapsel bis zur vollständigen Zertrümmerung eines ganzen Leberlappens annehmen. Am häufigsten werden Rupturen im grösseren Leberlappen angetroffen. Es ist durchaus nicht nothwendig, dass an jeder Ruptur auch die Kapsel des Organs betheiligt ist: es werden auch intracapsuläre Herde (Fälle von sogenannter Apoplexia hepatis) als Folge directer oder indirecter mechanischer Einwirkung beobachtet. Diese Herde sind nichts anderes als in der Tiefe liegende Rupturen. Später können sich dieselben in Cysten oder Abscesse verwandeln.

Wilms (3) macht auf eine charakteristische pathologisch-anatomische Eigenthümlichkeit der Leberruptur aufmerksam: die im Gebiet der Leberruptur verlaufenden Venenstämme treten in Form vollständig isolirter freier Stränge hervor, deren Aeste die Quelle einer bedeutenden Blutung abgeben.

Die häufigsten Complicationen, die bei Leberruptur angetroffen werden, sind Rippenbrüche, Zerreissungen des Diaphragmas, der Lungen, des Magens, des Darmes, der Milz und der rechten Niere, ferner Zerreissungen der Vena portae und der Vena cava inferior, Zerreissungen der Gallenblase und der grossen Gallengänge. Nicht selten werden Leberstücke ganz abgerissen. In einem von Wilms beschriebenen Falle wurde die ganze Leber vollständig zertrümmert, wobei ein 20 g wiegendes Stück durch eine Ruptur des Diaphragmas, des Pericards und des Herzens in den rechten Vorhof gelangte. Kleine Partikelchen von Lebergewebe können bei Rupturen der Leber mit dem Blutstrom nach den Lungen verschleppt werden und dort zur Entwicklung von pneumonischen Herden führen.

Die Hauptgefahr der hochgradigen Rupturen, welche unverzügliche Intervention erheischen, ist die Blutung. Die Statistik Edler's weist 162 Todesfälle in Folge von Leberruptur auf, und von diesen waren 62 durch primäre oder secundäre Blutung bedingt. Secundäre Blutungen können noch 2—3 Wochen nach der stattgehabten Verletzung zu Stande kommen. Rupturen der unteren Leberoberfläche bluten stärker, als solche der concaven Oberfläche des Organs.

Die zweite Gefahr ist die Infection, welche gerade in der Leber sehr leicht zu Stande kommen kann, da die Infectionskeime aus dem Darm mit dem Blute der Vena portae oder durch die Gallengänge in die Leber leicht gelangen könne. Die dritte Complication ist Gallenverlust oder Resorption der Galle in das Blut nebst Erscheinungen von Cholämie und consecutiver Erschöpfung.

Die Diagnose der Leberrupturen ist bisweilen sehr leicht, bis-

weilen äusserst schwierig. Der nicht selten und in verschiedenem Grade auftretende Shok ist gewöhnlich mit Erscheinungen acuter innerer Blutung combinirt. Wenn die Anamnese Verletzung der rechten Regio hypochondrica ergiebt, wenn das Gebiet der letzteren besonders schmerzhaft, der Bauch eingezogen ist, die Muskeln gespannt sind und auf den leisesten Reiz mit starker Contraction reagiren und heftige Schmerzen in der rechten Schulter bestehen, so kann man mit grosser Wahrscheinlichkeit die Diagnose auf Leberruptur stellen. Die Leberdämpfung bleibt, wenigstens in den ersten Stunden nach der Verletzung, innerhalb der normalen Grenzen; später, wenn sich die contrahirten Darmschlingen aufblähen und die eingezogenen Bauchdecken sich ausdehnen, kann die Leberdämpfung sich verringern oder auch ganz verschwinden. Man hat dann nur das Bild von diffuser Peritonitis vor sich. Wodurch diese entstanden ist, kann nur die Probeincision feststellen. In den ersten Stunden nach der Verletzung ist das Gesicht des Verletzten, wenn Ruptur eines inneren Organs mit starker Blutung oder beginnender Peritonitis vorhanden ist, blass, leidend; die Haut ist mit klebrigem Schweiss bedeckt, der Puls ist gewöhnlich beschleunigt und leicht comprimirbar. In den unteren Abtheilungen des Abdomens nimmt man bei Bluterguss aus der Leber, mehr rechts als links, deutliche Dämpfung wahr, die sich bei Lagewechsel des Patienten aufhellt. Ikterus ist in den ersten Tagen nach der Verletzung gewöhnlich nicht vorhanden, so dass dieses Symptom für die Frage der eventuellen sofortigen Intervention gar keine Bedeutung hat. Desgleichen inconstant sind das Erbrechen und der Singultus. Die Temperatur kann in Folge des Shocks oder des Blutverlustes sinken; nicht selten ist sie aber in den ersten Tagen nach der Verletzung gesteigert, und zwar theilweise in Folge der stattfindenden Blutresorption theilweise in Folge der Reizung des Bauchfells.

Bei der Lösung der Frage, ob unverzügliche chirurgische Intervention erforderlich bezw. möglich, oder exspectative Behandlung am Platze ist, ist, von dem Allgemeinzustand des Kranken abgesehen, die besonders von Trendelenburg(4) hervorgehobene starke Contraction der Bauchmuskeln von wichtiger Bedeutung. Bei starkem Shok, wenn die Blässe der Hautdecken und der klein gewordene Puls augenscheinlich dafür sprechen, dass eine innere Blutung stattgefunden hat, sind die Bauchdecken fast immer weich, nicht gespannt; findet aber ein Bluterguss in die Peritonealhöhle statt, so spannen sich die Bauchdecken unmittelbar nach der Verletzung, und diese Spannung wächst von Stunde zu Stunde Hand in Hand mit den Schmerzen. Nach Trendelenburg wird die Contraction der

Muskeln reflectorisch in Folge mechanischer und chemischer Reizung hervorgerufen. Wilms nimmt an, dass hier auch die unmittelbare Verletzung der Nerven nicht ohne Einfluss ist, da die Contraction am deutlichsten gerade im Gebiete der Verletzung hervortritt.

Die Diagnose wird nicht selten durch gleichzeitig bestehende Verletzung anderer parenchymatöser oder Hohlorgane erschwert. Eine Fissur der Niere oder des Ureters kann eine Beimischung von Blut im Harn oder selbst das Auftreten von reinem Blut in der Harnblase bedingen, wie es in einer von Delatour (5) mitgetheilten Beobachtung der Fall war. Bestehen nun zugleich Erscheinungen von Reizung des Peritoneums, so muss man natürlich an intraperitoneale Ruptur der Harnblase denken. In manchen Fällen traten im allgemeinen klinischen Bild die Verletzungen anderer Organe (Ruptur der Milz, des Darmes, des Mesenterium) so deutlich hervor, dass selbst grosse Rupturen der Leber bei der Laparotomie übersehen worden sind.

Wenn es nicht gelingt, eine intraperitoneale Blutung sofort zu diagnosticiren, so muss man den Kranken unaufhörlich und aufmerksam beobachten. Morphiuminjectionen, bezw. Opiumgaben sind nicht nur nutzlos, sondern sogar schädlich. Unter der Einwirkung des Morphiums fällt ein sehr wichtiges klinisches Symptom aus, nämlich die Schmerzhaftigkeit. Das Fehlen bezw. Nachlassen der Schmerzen kann den Arzt irreleiten und ihn veranlassen, die einzig rettende Operation zu verschieben. Das Opium bewirkt eine Erschlaffung des contrahirten Darmes, wird also, falls eine Darmruptur vorhanden ist, den Austritt von Darminhalt in die freie Bauchhöhle begünstigen. Eis auf das Abdomen, absolute Ruhe, — das ist Alles, was man in solchen Fällen zu verordnen hat. Wenn aber der Arzt auch nach mehr oder minder langem Zuwarten und nach sorgfältiger gründlicher Untersuchung bezüglich der Eventualität einer inneren Blutung im Zweifel ist, bleibt nur eins übrig, nämlich die Probelaparotomie.

Manche Autoren (Delatour) nehmen an, dass man in Fällen, die mit schwerem Shok einhergehen, nicht unmittelbar zur Operation schreiten darf, selbst wenn eine innere Blutung ausser Zweifel ist. Delatour führt in seinem ersten Falle den günstigen Ausgang darauf zurück, dass die Operation nicht unmittelbar nach der Verletzung, sondern erst 18 Stunden nach derselben, nachdem sämmtliche Shokerscheinungen bereits nachgelassen hatten, ausgeführt wurde. Eigentlich ist der Fall Delatour's eine glückliche Ausnahme: die Blutung aus der Leberruptur stand von selbst, so dass der Autor bei der Operation nur das Blut aus der Bauchhöhle zu entfernen hatte. Meines Erachtens darf der Shok als Contraindication nicht aufgefasst werden.

Sämmtliche zur Hebung der Herzthätigkeit indicirten Maassnahmen (subcutane Injection physiologischer Kochsalzlösung bezw. Injection von Excitantien) sind am besten erst dann anzuwenden, wenn die Quelle der Blutung bereits entdeckt und beseitigt ist; sonst wird die Steigerung des Blutdruckes die Blutung erst recht steigern.

Die Prognose ist bei grossen, mit starker Blutung einhergehenden Leberrupturen sehr ernst. Ueber den Procentsatz der Mortalität lässt sich auf Grund der Angaben der Literatur nicht urtheilen. Fränkel(6) zählt in seiner im Jahre 1901 erschienenen Arbeit auf 31 Fälle von primärer Laparotomie in Folge von Leberruptur 17 Genesungen. Seine Angaben haben zweifellos nur relativen Wert, da in der Literatur hauptsächlich Fälle mit günstigem Ausgang veröffentlicht werden. Eine richtige Vorstellung von der wirklichen Mortalität bei Leberrupturen geben die Fälle irgend einer Klinik. Unter acht primären Laparotomien mit Tamponade der Risswunde, welche in der Klinik Trendelenburg's innerhalb der letzten vier Jahre ausgeführt worden sind, hatten nur drei Genesung im Gefolge. Würde man nun unsere 4 Fälle hinzufügen, so würde es auf zwölf Laparotomien 6 Genesungen und 6 Todesfälle geben. Im Durchschnitt ergeben die 26 von Fränkel gesammelten Fälle, die 6 Fälle aus der Trendelenburg'schen Klinik (2 von diesen Fällen sind schon in der Fränkel'schen Statistik enthalten), unsere beiden Fälle (die Fälle von Trojanow und Zeidler sind gleichfalls in der Fränkel'schen Statistik enthalten) und schliesslich die in der Fränkel'schen Statistik noch nicht enthaltenen Fälle von Bardenheuer(7) und Delore(8) zusammen 36 Fälle mit 21 Genesungen. Der Fall Bardenheuer's zeigt unter Anderem, dass es nicht immer gelingt, die Blutung aus der Leber von Seiten der Bauchhöhle zum Stillstand zu bringen.

Es handelt sich in diesem Falle um einen Patienten, der unter die Räder eines Wagens kam und im Zustande tiefen Shoks mit Symptomen innerer Blutung und Reizung des Peritoneums in das Krankenhaus eingeliefert wurde. In der Bauchhöhle fand man grosse Blutquantitäten, aber nicht die Quelle der Blutung. Die hintere Peritonealwunde war durch das hinter derselben angesammelte Blut abgehoben. Bardenheuer legte durch seinen Thürflügelschnitt die rechte Niere frei, schälte sie aus, entfernte das hinter dem Peritoneum angesammelte Blut und konnte erst dann im Peritoneum eine Spalte und eine stark blutende Ruptur an dem hinteren Rande der Leber entdecken.

Die Ruptur wurde mittels Paquelins kauterisirt und tamponirt. Vollständige Heilung nach 2 Monaten.

Die Behandlung der Leberrupturen muss ein zweifaches Ziel anstreben: die Stillung der Blutung und Ableitung der Galle nach aussen. Das beste Mittel dazu ist die Tamponade. Trojanow(9) betrachtet die Anlegung von Nähten auf das zertrümmerte Leberparenchym als unanwendbaren und unerlaubten Versuch. Mit dieser Ansicht muss man sich einverstanden erklären, weil sie für die weitaus grösste Mehrzahl der Fälle zutrifft. Die Tamponade bringt rasch und vollkommen die Blutung zum Stillstand. Der Tampon leitet die Galle nach aussen ab; die Einführung des Tampons an und für sich kürzt die Operation ab, was für den Ausgang von sehr grosser Bedeutung ist, und verringert die Gefahr der secundären Infection. Allerdings geht aus den in der Literatur veröffentlichten Fällen deutlich hervor, dass man auch bei grossen Leberrupturen mit Erfolg eine Naht anlegen kann. Fränkel empfahl, die Ränder der Risswunde einander zu nähern durch die gesammte Dicke derselben mittels stumpfer Nadeln (Methode von Penski und Kusnetzow) einige Nähte durchzuführen und dieselben oberhalb der Rupturstelle zu knoten. Die Blutung steht dabei wirklich, und die Heilung der Leberwunde verläuft bisweilen ohne Complicationen. Das Ziel wird auf diese Weise erreicht, aber die Anlegung solcher Nähte ist schwer, besonders wenn die Ruptur bis weit unter das Diaphragma reicht; dann muss man zur Anlegung der Naht die Operation durch Anschneidung des Ligamentum suspensorium (Hahn, Langebuch) compliciren oder sogar zu der Lannelongue'schen Operation (Excision der unteren Rippenknorpel) greifen, d. h. den fast verbluteten Patienten noch einige überflüssige Minuten unter Chloroformnarkose halten und auf diese Weise die Chancen für den günstigen Ausgang verringern. Man könnte eine Naht noch bei kleinen, nicht tiefen, leicht zugänglichen Rupturen anwenden, die von Zertrümmerung des Leberparenchyms nicht begleitet sind; in den übrigen Fällen ist der Tamponade der Vorzug zu geben. Die im Falle von Bardenheuer versuchsweise angewendete Kauterisation mittels Paquelins complicirt gleichfalls unnöthig die Operation. Die Kauterisation mittels Dampfes ist klinisch überhaupt nicht angewendet worden; auch würde sie bei Leberrupturen vollkommen nutzlos sein, da man doch sicherlich von mehreren Verfahren, die zu demselben Ziele führen, dem einfachsten, bequemsten und leichtesten den Vorzug geben müsste. Zu Gunsten der Tamponade sprechen auch die Angaben der Literatur: In den 21 in Genesung übergegangenen Fällen wurde die Naht nur 3 mal angewendet, in 14 Fällen wurde tamponirt, in einem Falle tamponirt und genäht, in einem mit heissem Wasser kauterisirt; in 2 Fällen wurde die Leber-

ruptur sich selbst überlassen, da es sich bei der 4 bezw. 18 Stunden nach der Verletzung vorgenommenen Laparotomie ergab, dass die Blutung spontan aufgehört hat. In diesen beiden Fällen wurden aus der Bauchhöhle nur die Blutgerinnsel entfernt und die Wunde der Bauchhöhle dicht vernäht. In dem einen Falle wiederholte sich jedoch die Blutung, so dass man die Bauchhöhle nochmals eröffnen musste. Aus diesem Grunde müsste man in Anbetracht der Gefahr einer consecutiven Blutung jede, auch nicht mehr blutende Leberruptur tamponiren und den Tampon wenigstens einige Tage lang liegen lassen, damit die Blutung mit der Steigerung des Blutdrucks nicht wieder auftrete.

Die postoperative Behandlung wird nach den allgemeinen Regeln geleitet. Es ist besser, die Tampons je nach der Grösse der Ruptur allmählich durch vorsichtigen Zug in einigen Sitzungen zu entfernen. Dann ist mehr Sicherheit dafür gegeben, dass die Blutung sich nicht wiederholen und dass keine secundäre Infection erfolgen wird, was bei vollständiger Entfernung und Wechsel des Tampons leicht möglich ist. In den ersten Tagen ist für Hebung der Herzthätigkeit zu sorgen, am besten durch Transfusion von physiologischer Kochsalzlösung.

Literatur.

1) A. A. Netschajew, Bolnitschnaja Gazeta Botkina, 1899, No. 34.
2) Edler, Archiv f. klin. Chirurgie, 1887, Bd. 34.
3) Wilms, Deutsche med. Wochenschr., 1901, No. 34/35.
4) Trendelenburg, Deutsche med. Wochenschr., 1899, No. 40/41.
5) Delatour, Medical News, 1900, 17. Februar.
6) Fränkel, Beiträge zur klinischen Chirurgie, 1901, Bd. 30.
7) Bardenheuer, Münchener med. Wochenschr., 1899, No. 40.
8) Delore, Lyon médical, 1900, No. 2.
9) Trojanow, Letopiss Russkoj Chirurgii, 1896, S. 798.
10) Zeidler, Bolnitschnaja Gazeta Botkina, 1894, No. 47—48.

Neuer Verlag von F. C. W. Vogel in Leipzig.

LEHRBUCH
der
Physiologie des Menschen
von
G. v. BUNGE,
Basel.
2 Bände gr. 8°. 1901.

I. Band: Sinne, Nerven, Muskeln, Fortpflanzung in 28 Vorträgen.
Mit 67 Abbildungen im Text und 2 Tafeln.
Preis M. 10. —, geb. M. 11. 25.

II. Band: Ernährung, Kreislauf, Atmung. Stoffwechsel in 36 Vorträgen.
Mit 12 Abbildungen.
Preis M. 15. —, geb. M. 16.25.

Die **Therapie der Gegenwart** bringt in der August-Nummer 1901 folgende Besprechung:

Wenn wir das vorliegende Buch an dieser Stelle einer kurzen Besprechung unterziehen, so geschieht es deshalb, weil es unter allen physiologischen Lehrbüchern eine gewisse eigenartige Stellung einnimmt, die es dem Gesichtskreis des Arztes besonders nahe bringt, näher als alle seine Schwesterwerke. Es stellt eigentlich nicht das dar, was wir im gewöhnlichen Sinn ein Lehrbuch der Physiologie nennen, und wer es zur Hand nimmt, um sich darin über detaillierte physiologische Daten und experimentelle Ergebnisse Rat zu holen, der wird es vielleicht bald wieder bei Seite legen. Es giebt uns dieser erste Band vielmehr in einzel aneinandergereihten glänzenden Vorträgen eine Vorstellung davon, wie sich im Kopfe eines wissenschaftlich aufgeklärten, geistvollen, phylosophisch durchgebildeten Physiologen die wichtigsten Probleme des Lebens malen. Die fesselnde Form der Darstellung versteht es, die schwierigsten Kapitel aus den Gebieten der Sinnes-, Nerven- und Muskelphysiologie, sowie der Fortpflanzung und Vererbung auch dem minder Eingeweihten, selbst einem Laien, verständlich und anziehend zu machen, ihm die Quintessenzen physiologischer Arbeit nahe zu bringen, ohne ihn durch verwirrenden Ballast zu erschrecken. Es liegt eine heitere Philosophie und eine Lebensfreudigkeit in den Anschauungen des grossen Physiologen, die das Studium seines Buches zum höchsten Genuss machen. Wir lassen seine eigenen Worte aus dem Kapitel über die Fortpflanzung davon Zeugnis ablegen:

„Jede Zelle unseres Körpers hat ewig gelebt und die Samenzelle oder Eizelle, welche sich von den übrigen Zellen trennt, ist nicht jünger, als eine der zurückbleibenden. Jede Zelle hat das Recht zu sagen: ich bin die Urzelle. Wir leben ewig. . . . Die kommenden Generationen sind wir selbst. Wir leben fort in denen, die nach uns kommen. Noch hat keine Religion . . . . diesen Gedanken genügend verwertet. Er wird die Grundlage jeder Religion und Moral der Zukunft sein. Alles Gute, das wir gewirkt im Leben, kam uns nur selbst zu Gute. So wird auch die Selbstsucht in den Dienst der Selbstlosigkeit gestellt, und alle Motive wirken zusammen zur Vervollkommnung und Vererbung des Lebens. Auch dem Tod ist der „Stachel" genommen: der Tod des Individuums vernichtet kein Leben. Die Individuen sterben dahin — Milliarden und aber Milliarden in jeder Sekunde. Das Leben aber steht keinen Augenblick still. Was kümmert die Natur das Individuum? Was liegt denn an der Continuität des individuellen Bewusstseins? Wir vergessen die alten Schmerzen und erwachen in neuen Formen zu neuem Hoffen, zu neuem Kampf. Ein ewig junger Frühling, ein ewig neues Leben, neue Freuden, endlose Lust!"

Keiner von uns sollte an diesen wundervoll gefassten Edelsteinen unserer reinen Wissenschaft achtlos vorübergehen!

ges. F. Umber (Berlin).

XVI.

Aus der chirurgischen Station des Krankenhauses Friedrichshain.

Ueber Rückenmarkschirurgie.[1]

Von

Professor Dr. Eugen Hahn.

(Mit 11 Abbildungen.)

M. H. Chirurgische Eingriffe bei Erkrankungen und Verletzungen des Rückenmarkes wurden erst seit Mitte des 18. Jahrhunderts ausgeführt. Obwohl schon in früheren Jahren von Ambroise Paré und später von Heister bei Beschädigungen des Rückenmarkes durch Fracturen der Wirbelsäule chirurgische Eingriffe empfohlen sind, so ist doch die Operation erst im Jahre 1762 von Louis zum erstenmal ausgeführt, ferner ist der im Jahre 1814 von Cline operirte ungünstige, verlaufene Fall uns bekannt geworden. — Danach scheint die Operation für längere Zeit unterblieben zu sein, bis Brown Séquard vom physiologischen Standpunkt aus, die Rückenmarkschirurgie auszubilden empfahl. Seit Mac Ewen im Jahre 1886 bei einer durch Compression entstandenen Paraplegie nach Fractur eine glückliche Operation vorgenommen und Horsley und Gowers ungefähr um dieselbe Zeit das erste Mal einen subduralen Tumor mit sehr gutem Erfolg exstirpirt hatten, mehrten sich die Operationen besonders in England und Amerika, so dass schon im Jahre 1894 Chipault 167 Operationen allein bei Wirbelsäulenfracturen zusammenstellen konnte.

Wenn wir die Krankheiten näher betrachten, die zu chirurgischen Eingriffen Veranlassung gegeben haben, so sind vor allen Dingen die Verletzungen der Wirbelsäule und die dadurch bedingte Schädigung des Rückenmarkes zu nennen, ferner Neubildungen im Rückenwirbelkanal und Entzündungen. Ich will mich in meinem Vortrag heute auf die Verletzungen und Neubildungen des Rückenmarkes beschränken.

1) Nach einem am 10. Februar 1892 in der freien Vereinigung der Chirurgen Berlins gehaltenen Vortrag.

Von Traumen sind zu erwähnen die Stich-, Schussverletzungen und die Fracturen und Luxationen der Wirbel. Stiche der Rückenwirbelsäule können das Rückenmark ganz oder partiell durchschneiden, ersteres nur mit erheblicher Verletzung des Knochens. Am meisten geschützt gegen Stichverletzungen liegt das Rückenmark an der Dorsalwirbelsäule. Hier decken sich die Bögen und Proc. spin dachziegelförmig so vollkommen, dass ein Stich nur von unten und hinten nach oben und vorn bei gebeugter Wirbelsäule in den Kanal ohne Knochenverletzung eindringen kann. Hat der Stich eine andere Richtung, oder wird er gegen den aufrechtstehenden Körper horizontal ausgeführt, so ist im dorsalen Theil eine Verletzung des Rückenmarkes nur mit Verletzung der knöchernen Umhüllung des Rückenmarkes möglich. —

Sehr viel leichter kann ohne Knochenverletzung an der Hals- und Lumbalwirbelsäule eine Durchstechung des Rückenmarkes erfolgen, sowohl von hinten als auch von der Seite. Bei einem ganz seitlichen Eindringen des Stiches in den Kanal der Halswirbelsäule muss, bei Verletzung des Rückenmarkes, auch die Art. vertebralis durchschnitten werden, und es kommt, wenn nicht rechtzeitig Hilfe geleistet wird, zur Verblutung, bevor die Erscheinungen der Rückenmarksverletzungen zu Tage treten. Direct von hinten etwas seitlich zwischen den Bögen mit Durchtrennung der Lig. intercruralia kann es mit Leichtigkeit zur Verletzung des Rückenmarks ohne Knochenverletzung bei Stichen der Hals- und Lendenwirbelsäule kommen. Bei den Stichverletzungen wird nur selten das Rückenmark in seinem ganzen Querschnitt durchtrennt, meistens kommt es zu partiellen oder Halbseitenläsionen. Je nachdem die verschiedenen Regionen des Rückenmarkes bei einer partiellen Verletzung getroffen werden, entstehen die mannigfachsten Symptome. Eine reine Halbseitenläsion im Sinne Brown Séquards findet nur selten statt, daher sind denn auch bei den Stichverletzungen die bekannten Symptome, wie sie Brown Séquard beschrieben hat, selten ausgeprägt beobachtet. —

Ein noch viel variableres Bild wird durch Schussverletzung des Rückenmarkes geliefert. Wenn das Rückenmark von einem Geschosse direct getroffen wird, so ist meist anzunehmen, dass die Zerstörung des Knochens und des Markes sich als eine so schwere gestalten wird, dass der Tod bald erfolgen muss. Jedoch sind auch nach Schussverletzungen Heilungen beobachtet. Der Fall Foreest im Jahre 1575. Schuss in der Höhe des 7. Halswirbels. Lähmung der linken Seite, dann Convulsionen, vollständige Wiederherstellung, ist wohl der älteste beschriebene Fall (Gurlt).

Am häufigsten haben wir Chirurgen im Frieden es mit den Schädigungen des Rückenmarkes durch Fracturen der Wirbel zu thun. Die Fracturen der Wirbel entstehen durch Einwirkung directer Gewalten oder indirect durch starke Ueberbeugung der Wirbelsäule besonders nach vorne.

Beim Einwirken directer Gewalten durch Hufschlag, Stoss, Fall auf den Rücken brechen gewöhnlich zuerst die Wirbelbögen, jedoch kann, wenn die Gewalt sehr stark ist, auch der Körper brechen. Bei der gewaltsamen Ueberbeugung der Wirbelsäule kommt es zu einer Luxation oder Compressionsfractur oder beiden mit gar keiner, geringer oder sehr starker Verschiebung meist des oberen gegen den gebrochenen unteren Wirbelkörper, wobei oft sehr erhebliche Quetschungen des Rückenmarkes hervorgerufen werden, dadurch, dass der obere nach vorne luxirte Wirbel das Rückenmark durch seinen Bogen gegen den oberen hinteren Rand des gebrochenen Wirbelkörpers presst. Ist die Gewalteinwirkung bei einer Compressionsfractur eine sehr grosse, dann kommt es leicht zur Luxation der Processus articulares oder zum Bruche derselben. Nur wenn einer dieser beiden Zufälle eingetreten ist, können sich die Wirbelkörper erheblich gegeneinander verschieben.

Während bei Compressionsfractur eines Wirbelkörpers mit Luxation des oberen Wirbels und Fractur der Gelenkfortsätze eine Reluxation sehr leicht stattfinden kann, ist bei dem gleichen Vorgang mit Luxation und Verhakung der Gelenkfortsätze nur sehr schwer eine richtige Stellung zu bewirken. Durch die Lagerung bezw. Extension allein ist eine Reluxation unmöglich. Alle Versuche dieselbe, zu bewirken, steigern die Gefahr der Durchquetschung.

Bei schweren Wirbelkörperfracturen mit Verschiebungen kann das Rückenmark total durchquetscht, comprimirt und hämorrhagisch infiltrit werden. Bei Bogenfracturen allein können dieselben Zustände eintreten, jedoch kommen dabei seltener totale Durchquetschungen vor. Tritt dieser Zufall ein, dann liegen gewöhnlich ausserdem noch Körperfracturen mit Luxation vor.

Bei den am häufigsten vorkommenden Körperfracturen ohne Luxationen, das heisst ohne wesentliche Verschiebung der Wirbelkörper gegen einander, wird es selten zu einer totalen Durchquetschung des Rückenmarkes kommen, denn selbst bei starker Zertrümmerung eines Körpers kann, wenn keine Luxation der Processus articulares erfolgt ist, die Wirbelsäule sehr stark geknickt werden, ohne dass eine Durchquetschung des Rückenmarkes eintritt. Es entsteht eine Drehung um die horizontale Axe durch die Proc. artic. superiores des gebrochenen Wirbelkörpers.

Die entstandene Ueberbeugung kann, wenn nur ein Wirbelkörper gebrochen ist, wohl das Rückenmark comprimiren oder zu schweren Blutungen führen, aber nie eine totale Durchquetschung bewirken, wenn keine Luxation oder Fractur der Proc. artic. dabei ist.

Viel leichter können Quetschungen des Rückenmarkes durch isolirte Bogenfracturen entstehen, und da in Folge dessen oft schnell degenerative Processe sich entwickeln, die von der grössten Bedeutung sind, muss bei dieser Art Verletzungen so bald wie möglich chirurgisch eingeschritten werden. Es ist nicht zu erwarten, dass Verletzungen des Rückenmarkes, die durch hineingepresste Knochenfragmente von Bogenfracturen entstanden sind, spontan heilen. Dieselben müssen unter allen Umständen schwere Schädigungen des Rückenmarkes hervorrufen, denn es entstehen durch diese Splitterfracturen nicht nur Compressionen des Rückenmarkes, sondern auch Anspiessungen derselben, wie Sie aus zweien der von mir operirten Fälle sehen werden. Die die Bogenfracturen hervorrufende Gewalt ist gewöhnlich eine so grosse, dass der Bogen in mehrere Stücke bricht, welche nach den Rückenmarkskanal vordringen.

Beim Hineinpressen der Fragmente in den Wirbelsäulenkanal wird das Rückenmark in grösserer oder geringerer Ausdehnung gequetscht und die Rückenmarkshäute nicht selten, wie ich an einigen meiner Fälle später auseinander setzen werde, mehr oder weniger zerrissen. Aus der anatomischen Lage und aus theoretischen Erwägungen geht hervor, dass die Bogenfracturen für chirurgische Eingriffe viel günstigere Chancen bieten, als die Körperfracturen mit Luxationen, weil bei letzteren, wie bereits hervorgehoben, viel häufiger totale Durchquetschungen des Rückenmarkes entstehen, bei welchen, da eine Regeneration eines vollkommen durchtrennten Rückenmarkes nicht eintritt, die Prognose als ganz infaust gestellt werden und jeder operative Eingriff daher auch als überflüssig und zwecklos bezeichnet werden muss.

Wenn wir uns die Frage vorlegen, wie es kommt, dass complicirte Schädelfracturen mit Verletzungen des Gehirns so bedeutend viel günstigere Resultate bei Operationen liefern, so müssen wir dieselbe wohl dahin beantworten, dass bei den schweren Gewalteinwirkungen, die erforderlich sind, eine Wirbelsäule zu brechen, auch häufig das ganze Centralorgan so zerquetscht und zertrümmert wird, dass es sofort aufhört lebens- und leitungsfähig zu sein, während bei Gehirnverletzungen durch Schädelfracturen oft nur partielle Zerstörungen des Gehirns erfolgen. Wenn wir die ganz schweren Fälle von Operationen ausgeschlossen und nur die zur Operation aus-

gewählt, welche sichere Zeichen der Compression des Rückenmarkes ohne Zerquetschung gezeigt hätten, dann würden sich auch die Resultate erheblich günstiger gestalten als in der bekannten Chipault-schen Statistik, aus welcher hervorgeht, dass von 167 Fällen nur 12 geheilt und 24 gebessert sind. Aber auch diese geringe auf operativem Wege geheilte und gebesserte Anzahl ist für eine strenge Kritik nicht stichhaltig. Goldscheider unterzieht die Fälle Chipault's in seinem ausführlichen Referat über Rückenmarkschirurgie in den Verhandlungen für innere Medicin 1894 einer genauen Betrachtung und verwerthet das Material, nachdem er die Fälle mit ungenauen Angaben ausgeschieden hat, zu einem statistischen Beweise, dass die frühe Operation. bei Paraplegie, entstanden durch Wirbelbrüche, meist zu verwerfen ist, Er findet in dieser Statistik für Frühoperationen 48 brauchbare Fälle in welchen früher als nach Ablauf von 14 Tagen die Laminectomie gemacht ist, von dieser starben 38, besserten sich 3, blieben ungeheilt 4 und heilten 3. — Von den Geheilten wird nur 1, von den 3 Gebesserten wird keiner als durch die Operation beeinflusst anerkannt.

Bei den Spätoperationen, welche drei Wochen oder längere Zeit nach der Operation gemacht wurden, konnten aus der Chipault-schen Statistik 59 verwerthbare Fälle zusammengestellt werden. Von diesen verliefen tödtlich 15; ungebessert blieben 23; gebessert 16 und geheilt 5. Auch diese Fälle werden einer eingehenden Kritik unterzogen. Von den geheilten Fällen wird nur einer als ganz unzweifelhaft durch die Operation geheilt anerkannt, während die andern 4, bei denen es sich bei 2 ausserdem um Verletzungen der Cauda equina handelt, nicht vollkommen einwandsfrei sind. — Bei den 16 Gebesserten beantwortet Goldscheider die Frage, ob die Besserung überall die Folge der Operation gewesen sei für die Mehrzahl der Fälle entschieden verneinend.

Aus dieser Zusammenstellung geht hervor, dass die operativen Resultate sehr ungünstig sind bei allen Frühoperationen und etwas günstiger bei den später ausgeführten.

Wie lange nach der Verletzung Operationen bei Paraplegien bedingt durch Fracturen gemacht werden sollen, ist nach Goldscheider nur von Fall zu Fall zu entscheiden. — Eine bestimmte Festsetzung der Zeit, nach welcher eine Operation ausgeführt werden kann, hält er nicht für zulässig. Ebenso spricht er sich ganz entschieden gegen alle operativen Eingriffe zur Entfernung von Blutergüssen aus dem Rückenmarkskanal aus.

Nach diesen Auseinandersetzungen möchte ich mir erlauben, Ihnen zunächst Bericht zu erstatten über vier Wirbelfracturen mit

Paraplegien, welche von mir mit Laminectomie behandelt sind. Ausserdem werde ich mir erlauben, Ihnen einige Präparate von Wirbelfracturen und Luxationen zu demonstriren, welche meist von Kranken der chirurgischen Station herrühren, die wir zu beobachten Gelegenheit hatten.

I. Wirbelfracturen mit Paraplegien operativ behandelt (4 Fälle).

1. Schuhmacher S., 51 Jahre alt. Patient wurde am 25. Aug. 1892 auf einem Hofe schwerverletzt vorgefunden. Von seiner Frau eingesperrt, versuchte er sich aus der dritten Etage an einer Waschleine aus dem Fenster herunterzulassen und stürzte dabei auf den Hof. Puls klein und kaum fühlbar. Beide Beine sind völlig gelähmt. Sensibilität bei seinem noch angetrunkenen Zustand schwer zu prüfen.

Lendenwirbelsäule sehr schmerzhaft. Anscheinend Crepitation zu fühlen. In den nächsten Tagen hebt sich das Allgemeinbefinden. Der Puls wird besser. Jedoch besteht vollkommene Lähmung der unteren Extremitäten. Es fehlen die Patellar-, Bauchdecken- und Cremasterreflexe. Am 13. Septbr. Sensibilität fast ganz erloschen vom Lig. Poupartii nach unten, Beine total gelähmt, Reflexe fehlen. Incontinentia alvi et urinae.

Berührung der Wirbelsäule vom 12. Brustwirbel bis zum 3. Lendenwirbel sehr schmerzhaft. An dieser Stelle befindet sich noch ein sehr starkes Hämatom. Wegen zunehmender Schmerzen und in der Annahme einer Bogenfractur entschloss ich mich am 16. September 1892 zur Laminectomie.

Bei der ausgeführten Operation zeigt sich, dass die Vermuthung eine richtige war. Nach Durchtrennung und Ablösung der Weichtheile vom 12. Brustwirbel bis zum 3. Lendenwirbel zeigt sich, dass der Bogen des 12. Brustwirbels fracturirt ist, und nach Entfernung desselben erkennt man deutlich, dass ein Stück vom fracturirten Bogen das Rückenmark angespiesst hat und der Rückenmarkskanal an dieser Stelle durch die Fractur verengt ist, weshalb auch der Bogen des nächsten Lendenwirbels entfernt wird. Nun kann das Rückenmark deutlich übersehen werden. Das Rückenmark mit seinen Häuten ist in einer Ausdehnung von 1,0 cm platt gedrückt. Die Dura ist an einer Stelle eröffnet. Nach genauester Blutstillung Jodoformgazeverband.

In den nächsten Tagen befindet sich Pat. gut. Die vorher sehr heftigen Schmerzen sind vollkommen geschwunden. Die am 19. Septbr. vorgenommene Sensibilitätsprüfung ergiebt, dass am rechten Bein die Sensibilität zurückgekehrt ist. P. fühlt Berührungen genau und localisirt auch an den Zehen richtig.

21. September. Verbandwechsel. Die Schmerzen sind vollkommen geschwunden.

Die starke eitrige Cystitis hat sich etwas gebessert. Die Sensibilität im linken Bein ist nicht zurückgekehrt. Lähmung unverändert.

5. October. Wundverhältnisse gut. Cystitis nimmt zu. Am Kreuzbein Decubitus. Lähmung unverändert. Rechts wird jede Berührung genau localisirt. Links Sensibilität geschwunden.

23. October Wunde fast geschlossen.

24. November. Cystitis. Decubitus an beiden Fersen.

10. December. Trotz sorgfältiger Behandlung nimmt der Decubitus am Kreuzbein und den Fersen zu. An beiden Beinen Sensibilität vollkommen geschwunden.

12. Januar. Die Wunde am Rücken ist vollkommen geheilt.

Unter abwechselnder Verschlechterung und Besserung der Cystitis und des Decubitus geht Patient schliesslich an phlegmonösem Decubitus unter septischen Erscheinungen am 3. Mai, acht Monate nach der Verletzung zu Grunde. Sectionsdiagnose Myelitis transversa e compressione.

2. Gemeindediener W., 38 Jahre alt, stürzte am 14. März 1893 beim Absägen von Aesten mit einer Leiter auf das Steinpflaster aus einer Höhe von ca. 25 Fuss, platt auf den Rücken. Das Bewusstsein verlor er nicht sofort. Er versuchte sich noch zu erheben, dann wurde er besinnungslos. Die Schmerzen waren in den ersten Stunden sehr heftige. Die Beschwerden nahmen immer mehr zu, insbesondere konnte er spontan keinen Urin lassen, unfreiwilliger Abgang von Stuhlgang trat ein. Das rechte Bein war gleich völlig gelähmt. Im linken hatte er noch eine gewisse Beweglichkeit, die sich aber im Laufe des ersten Tages auch verlor. Seine Hauptbeschwerden waren sehr heftige Schmerzen, die vom Rücken nach den Oberschenkeln ausstrahlten. Dieselben wurden durch die leiseste Berührung ausgelöst. Am 17. März wurde W. in das Krankenhaus Friedrichshain gebracht. Pat., ein mittelgrosser, sehr kräftig gebauter Mann, liegt platt auf dem Rücken. Die Haut über der Wirbelsäule in der Gegend des 1. Lendenwirbels ist sugillirt und sehr empfindlich. Die Arme können frei bewegt werden, die Beine sind völlig gelähmt. Es besteht keine Contractur. Die Sehnenreflexe sind ganz erloschen, desgleichen die Hautreflexe, es besteht nur noch der linke Cremasterreflex. Die Sensibilität ist auf beiden Beinen herabgesetzt, jedoch nur zonenweise. Es ist keine vollkommene Anästhesie, jedoch ist die Tastempfindung deutlich herabgesetzt. Eine eigenthümliche Gefässinnervation und Störung findet sich auf der Haut des rechten Beines. Beim kräftigen Streichen entsteht an der betreffenden Stelle eine weisse Farbe, die sich längere Zeit erhält, um einer Röthung Platz zu machen. Man ist im Stande, Worte auf die Haut zu schreiben, die erst weiss, dann roth hervortreten.

Pat. ist bei Bewusstsein und klar, Temperatur normal, Puls 98. Urin muss per Katheter entleert werden. Stuhlgang unfreiwillig entleert. Priapismus nicht vorhanden.

20. März. Operation nach üblicher Desinficition. Hautschnitt, dessen Mitte dem ersten Lendenwirbel entspricht. Die Weichtheile der ganzen Gegend sind schwer gequetscht und stark sugillirt. Beim Vertiefen des Schnittes bis auf die Dornfortsätze zeigt sich, dass der Processus spinosus des ersten Lendenwirbels in zwei Stücke gespalten ist, von denen das eine nach oben, das andere nach unten dislocirt ist. Der ganze hintere Theil des Wirbelbogens erscheint sehr beweglich und eingedrückt. Es wird versucht, mit Knochenzangen den eingedrückten Theil hervorzuheben, was nach vieler Mühe gelingt. Es liegt nur die Dura vor, die an einer Stelle eine schlitzförmige Oeffnung zeigt. Das Mark sieht erheblich ge-

quetscht aus, ist aber in seiner Continuität nicht getrennt. Beim weiteren Vordringen in die Tiefe entdeckt man, dass auch der Processus transversus und rechts auch der obere Gelenkfortsatz abgebrochen ist.

Die Bruchlinie verläuft rechts dicht am Körper, links etwas mehr im Bogentheil. Es werden noch mehrere lose Knochensplitter entfernt, zuletzt ein 2 cm langer spitzer Knochen, der sich in dem rechten Plexus lumbalis förmlich eingespiesst hatte.

Die Blutung wird sorgfältig gestillt und die Höhle mit ihren Taschen mit Jodoformgaze sorgfältig ausgestopft. Darüber aseptischer Verband.

22. März. Schmerzen geringer, gutes Befinden. Temperatur 37,6. Puls 96.

Dünnflüssiger Stuhlgang mehrmals unwillkürlich abgegangen.

Sensibilität ist in der anästhetischen Partieen zum Theil zurückgekehrt. In den Nachmittagsstunden steigt die Temperatur unter leichten Frostschauern bis 39,3. Puls 100. Es werden die oberflächlichen Schichten, die nur wenig mit Blut durchtränkt sind, entfernt, die tieferen bleiben liegen.

23. März. Pat. fühlt sich angegriffen, klagt über Schmerzen und Steifigkeit in der Nackengegend. Beim Wundverband werden auch die tieferen Schichten entfernt. Nachmittags ist Pat. sehr somnolent. Puls 120. Die Nackensteifigkeit nimmt zu.

24. März. Nach einer unruhigen Nacht sehr elender Zustand. Der Stuhl ist dünn und geht continuirlich ab. Urin muss durch Katheter nach wie vor entleert werden. Beim Verbandwechsel bemerkt man, dass die Wunde nicht mehr das gute Aussehen hat. An der linken Seite sind die Weichtheile etwas geschwollen und infiltrirt.

25. März. Zustand unverändert. Nackensteifigkeit zugenommen. Leichte Zuckungen im Gesicht und rechten Arm.

26. März. Nacht unruhig. Temp. 40,3. Puls 136. Beim Verbandwechsel Wunde eitrig infiltrirt. Musculatur morsch eitrig zerfallen, die Muskelinterstitien eitrig durchsetzt. Reichlicher Abgang von fast völlig klarer Crebrospinalflüssigkeit.

27. März. Exitus letalis.

Aus dem Sectionsprotocoll erwähne ich folgendes: der Bogen des ersten Lendenwirbels fehlt vollkommen. An der Stelle liegt das Rückenmark von Dura bedeckt zu Tage. Die Rücken- und Lendenmusculatur ist zum Theil eitrig infiltrirt. Das ganze retroperitoneale und intermesenteriale Bindegewebe ist blutig suffundirt. Die Suffusionen gehen stellenweise bis an den Darm heran und am Colon ascendens in die Darmwand hinein. Das Rectum ist vollkommen von Blutsuffusionen, die zum Theil graugelblich verfärbt sind, umgeben. Bauchorgane fast ohne Besonderheiten. — Rückenmark Dura getrübt; stellenweise namentlich in der Gegend des Conus terminalis blutig durchsetzt. Gefässe stark injicirt, ausserdem Conquassatio coni terminalis medullae spinalis.

3. Der Maurer Adolf R., 40 Jahre alt, stürzte am 24. April 1894

aus der Höhe von 3 Stockwerken auf die Erde, schlägt mit dem Kopf auf Ziegelsteine, bleibt längere Zeit bewusstlos liegen und ist nachher unfähig, sich zu bewegen. Patient klagt über heftige Schmerzen in der Wirbelsäule in der Lendengegend. Untere Extremitäten gelähmt. Sensibilität erloschen vorn bis zur Höhe des Os pubis hinten und seitlich Anästhesie bis zum Kreuzbein. Sensibilität an Penis und Scrotum geschwunden. Diese mittlere Grenze wird je 1 cm nach oben oder unten überschritten, je nachdem man sich bei der Prüfung von oben oder unten nähert. Harn kann nicht gelassen werden. Stuhlgang geht unwillkürlich ab. Seit dem 4. Mai geht auch Urin unwillkürlich ab. Der Zustand bleibt im Wesentlichen bis zum 21. Juni derselbe in Bezug auf den Nervenstatus, dagegen sind die Erscheinungen, die durch die Commotio cerebri hervorgerufen waren, geschwunden.

Am 21. Juni, ungefähr 9 Wochen nach dem Unfall, wird die Operation ausgeführt. Nach Desinfection wird eine Incision vom 12. Brust- bis 3. Lendenwirbel gemacht. Der Schnitt wird bis auf die Dornfortsätze vertieft. Die Musculatur mit Messer und Elevatorium abgelöst, bis der hintere Bogen des I. u. II. Lendenwirbels blossliegt. Blutstillung. Tamponade mit Jodoformgaze. Am nächsten Tage werden die Tampons entfernt, und es bietet sich folgendes Bild dar: Fracturirt ist der rechte seitliche Bogen mit dem Processus articularis inferior, ausserdem verläuft eine Bruchlinie durch den Bogen zu beiden Seiten des Processus spinosus und dieses hintere Bogenstück mit dem Processus spinosus ist in ein oberes und unteres Bruchstück getheilt. Das untere enthält die untere Commissur und fast den ganzen Processus spinosus und das obere die obere Commissur, und ein kleines Stück vom Processus spinosus. Das letztere ist tief unter den ersten Lendenwirbel geschoben und comprimirt das Rückenmark von hinten nach vorn, die beiden anderen comprimiren das Rückenmark von der rechten Seite her und die durch die Intervertebrallöcher austretenden Wurzeln.

Die Fragmente werden ohne Schwierigkeit entfernt. Danach dehnt sich die Dura aus und pulsirt. Im Lauf der nächsten Wochen bessert sich der Zustand insofern, als Patient den Stuhlgang nicht mehr unwillkürlich entleert, die Function der Blase eine bessere wird, und der Decubitus, der sich am Kreuzbein und den Fersen eingestellt hatte, zur Heilung kommt.

Die Operationswunde ist vollkommen vernarbt. Am 12. Juli Allgemeinbefinden, Schlaf, Appetit, Verdauung gut.

Motilität und Sensibilität an den unteren Extremitäten erloschen. Reflexe erloschen. In der Mastdarm- und Blasenfunction erhebliche Besserung.

Am 10. October 1894. 6 Monate nach der Verletzung wird Patient auf seinen Wunsch als gebessert entlassen.

4. Albert K., 22 Jahre alt, Bereiter im Circus Busch, hatte am 2. Februar 1897 die Aufgabe, in die in ein 20 Fuss tiefes Wasserbassin verwandelte Arena mit seinem Pferde zu sprengen und dieses mit seinem Pferde zu durchschwimmen. Das von ihm zum ersten Mal gerittene Pferd stutzte und sprang zu spät ab, so dass das Pferd des im schärfsten Galopp folgenden Reiters dem P. mit den Hufen in den Rücken sprang. Er fiel sofort von seinem Pferde und sank unter. Er fühlte sogleich, dass

ihm die Beine den Dienst versagten, konnte jedoch, allein mit den Armen schwimmend, den Rand erreichen, von wo er herausgehoben werden musste. Nach Schwinden des Shocks traten Schmerzen in Rücken und Taubheit in den Beinen auf. Früher will Patient stets gesund gewesen sein. Der kräftig gebaute Mann wird am 2. Februar 1897 Abends in ziemlich starkem Shock bei klarem Sensorium eingeliefert. Er macht einen schwer leidenden Eindruck und klagt über heftige Schmerzen im Rücken. Hier befindet sich auf der Höhe des 10. Brust- bis 1. Lendenwirbels eine über halbkreisförmige flache Hautabschürfung, welche in der Form und Grösse dem Abdruck eines Hufeisens entspricht. Vom 9. Brustwirbel bis zum 1. Lendenwirbel zeigt der Rücken in der Mittellinie nach den Seiten abfallend eine starke Anschwellung. Die Haut ist an dieser Stelle stark sugillirt. Die Berührung ist sehr schmerzhaft, besonders am letzten Brust- und 1. Lendenwirbel. Die Processus spinosi sind nicht durchzufühlen, auch ist abnorme Beweglichkeit und Crepitation nicht festzustellen. Die Motilität der Beine ist von der Hüfte abwärts aufgehoben. Die Sensibilität ist vollkommen aufgehoben. Es ergiebt sich als obere Grenze in der Mittellinie vorn Basis des Scrotums in concavem Bogen bis 6 cm unterhalb der Trochanterspitze ziehend. Hinten von der Kreuzbeinspitze in convexem Bogen zu demselben Punkte des Femur. Die Sensibilität ist am Penis und Damm erhalten. Nach oben zu folgt bis etwa zur Nabelhöhe eine Zone deutlich erhöhter Sensibilität. Sämmtliche Sehnen und Hautreflexe der unteren Körperhälfte sind vollkommen erloschen. Blase gelähmt. Sehr heftige Schmerzen im Rücken. Am 3. und 4. Februar Schmerzen sehr stark. Rückengegend etwas angeschwollen. Sensibilität und Motilität unverändert.

Am 5. Februar wird zur Operation geschritten, da gar keine Besserung eingetreten, die Schmerzen sehr vehement sind und nach Art der Verletzung eine Fractur der Bögen mit Compression durch die Fragmente angenommen wird. Längsschnitt zur Freilegung des letzten Brust- und ersten Lendenwirbels. Sämmtliche Schichten der Weichtheile sind stark mit älteren Blutextravasaten durchsetzt. Nachdem die hinteren Bogen vollständig freigelegt sind, zeigt sich, dass der Bogen des 1. Lendenwirbels mehrfach zersplittert an beiden Seiten und der hintere Theil in den Wirbelkanal hineingedrückt ist. Nach Herausnahme der verschiedenen Splitter erkennt man, dass die oberen Wirbel und die Dura nicht verletzt sind. Das Rückenmark quillt an dieser Stelle etwas hervor, ist jedoch von ziemlich normaler Consistenz. Dura gespannt.

6. Februar. Schmerzen geringer. Keinerlei Meningealreizsymptome. Temperatur 39.

7. Februar. Wurde vollkommen reactionslos. Zustand unverändert.

10. Februar. Gutes Aussehen der Wunde. Tamponade wird gelockert.

11. Februar. Heute zeigt sich, dass Patient Nadelstiche an beiden Beinen in ganzer Ausdehnung fühlt und richtig localisirt. Doch besteht noch völlige Blasen- und Mastdarmlähmung.

22. Februar. Die Wunde zeigt gute Granulationen und wird durch Secundärnaht geschlossen.

3. März. Patient hat häufig Schmerzen im Kreuz und den Beinen

Sensibilität und Motilität unverändert. Urin fliesst jetzt ständig ab, ist trüb und alkalisch.

10. März. Patient beginnt stark abzumagern, hat intermittirende Temperaturen bis 39,6, Schmerzen in der rechten Nierengegend.

14. März. Urin alkalisch. Granulirte Cylinder und Eiter.

9. April. Schmerzen in der Nierengegend mit intermittirendem Fieber. Am Kreuzbein zeigt sich Decubitus, ebenso an der äusseren Seite des rechten Unterschenkels.

20. April. Die pyelitischen Attaken kehren regelmässig nach Intervallen von 6 Tagen auf. Der Decubitus am Kreuzbein geht bis auf den Knochen. Patient ist stark abgemagert.

11. Juni. Heute ist nach voraufgegangenem hohen Fieber eine Fistel rechts unter dem Körper des 1. Lumbalwirbels aufgebrochen, welche dicken, grüngelben Eiter entleert anscheinend nach einem perinephritischen Abscess führend.

15. Juni. Husten. Beide Unterlappen gedämpft. Rasseln.

21. Juni. Die Fistel secernirt stark. Die Operationswunde zeigt schlaffe Granulationen ohne Epithelbelag.

1. Juli. Decubitalgeschwür auf dem linken Hacken und linker Scapula.

15. Juli. Ernährungszustand nimmt mehr und mehr ab. Patient ist leicht benommen.

1. August. Viel Schmerzen. Wenig Appetit.

28. August. Nachdem Patient zum Skelett abgemagert ist, tritt unter den Zeichen der Erschöpfung ca. 7 Monate nach der Verletzung Exitus letalis ein.

Sectionsdiagnose: Fractura columnae vertebralis, Ulcera decubitalia, Pyelonephritis, Cystitis purulenta, Abscessus subrenalis dextr. Necrosis vertebrae lumbalis I, Myelitis ex compressione medullae spinalis, Bronchopneumonia. Bronchitis purulenta.

An dem Trocken-Präparat, was ich mir erlaube Ihnen vorzulegen, werden Sie erkennen, dass der ganze Lendenwirbelkörper keilförmig zusammengedrückt und zum grossen Theil verschwunden ist; an der hinteren Seite können Sie den durch die Operation entstandenen Defect erkennen.

Ausser diesem Präparate erlaube ich mir, Ihnen aus unserer pathologisch-anatomischen Sammlung eine ganze Reihe von Fracturen und Luxationen vorzulegen, welche mir Herr Prof. v. Hansemann freundlichst zur Verfügung gestellt hat. Dieselben stammen von Kranken, die in unserer Anstalt beobachtet sind:

II. 9 Präparate von Fracturen und Luxationen.

Präparat 1, von einem 35 Jahre alten Kutscher (Fig. 1 u. Fig. 2). Der sehr kräftige und hereditär nicht belastete Mann fuhr am 22. Juli 1901 durch einen Thorweg, auf einer Wagenladung gebeugt sitzend, wobei er mit dem Kopf gegen die Decke stiess und fühlte, wie er zusammen-

gepresst wurde. Er konnte sich nicht mehr erheben und wurde hierher gebracht.

Patient klagt über heftige Schmerzen. In der Höhe des 9. bis 10. Brustwirbels handtellergrosses Hämatom. Untere Extremitäten, Blase und Mastdarm vollkommen gelähmt. Sensibilität erloschen, nur an der Aussenseite der Oberschenkel ist eine ganz ausserordentlich starke Hyperästhesie, so dass sogar der Druck der Decke Schmerzen bereitet. Patellarreflexe und Fussclonus aufgehoben. Cremasterreflex sehr gesteigert.

Fig. 1.

Fig. 2.

26. Juli. Alle Reflexe unterhalb der Bruchstellen erloschen. Die Hyperästhesie an den Oberschenkeln ist geschwunden. Unter Eintritt von schwerem und ausgedehntem Decubitus, Cystitis und Pyelitis stirbt Patient, nachdem er hochgradig erschöpft und zum Skelett abgemagert ist, am 30. October 1901, ungefähr drei Monate nach der Verletzung.

Aus den Präparaten können Sie ersehen, dass es sich um eine Compressionsfractur des 1. Lendenwirbels handelt mit Luxation des 12. Brustwirbels nach vorne. Der Wirbelkanal war mit dickem grünen Eiter angefüllt und im Bereich dieser Stelle durch den luxirten Wirbel verengt. Entsprechend dieser Stelle ist das Rückenmark stark gequetscht und comprimirt, wie Sie an der vorliegenden Fig. 2 erkennen können. An dem Präparat sehen Sie, dass der 12. Brustwirbelkörper bis zur Hälfte seiner unteren Fläche den ersten Lendenwirbel überragt und dass die hintere obere Kante des Letzteren weit in den Kanal hineinragt. Entsprechend dieser Stelle zeigt das Ihnen vorliegende Rückenmark eine deutliche Impression. Die Processus articulares superiores des ersten Lendenwirbels ragen nach hinten vor,

während die Proc. art. sup. des 12. Brustwirbels nach vorne vorgerückt sind.

Präparat 2. Ein 23 Jahre alter Arbeiter stürzte am 22. Febr. 1897 21 m hoch vom Gerüst. Fractur des 1. Lendenwirbels. Nierenruptur. Complicirte Fracturen an den Beinen. Stirbt am 24. Februar 1897. Das Präparat zeigt eine einfache Compressionsfractur des 1. Lendenwirbels ohne Luxation des Proc. articularis.

Präparat 3 und 4. Ich lege Ihnen zwei Präparate von Luxationen der Brust- und Lendenwirbel vor, welche beide eine vollkommene Zerquetschung der Intervertebralscheibe erkennen lassen, ohne dass es zu erheblicher Verschiebung der Wirbelkörper gekommen ist. Das eine Präparat betrifft eine Verletzung des 9. und 10. Brustwirbels, entstanden durch Ueberfahren. Die Fractur war complicirt mit einem Chylothorax und ist bereits von mir ausführlich publicirt (Deutsch med. Wochenschrift 1899, No. 25). Das andere betrifft eine Luxation des 4. Lendenwirbels.

Bei den Trägern der drei zuletzt vorgelegten Präparate war die Verletzung der Wirbelsäule bezw. des Rückenmarkes keine so erhebliche, dass nicht auch ohne Operation eine richtige Wiederherstellung hätte eintreten können. In keinem der Fälle ist es zu einer Quetschung des Rückenmarkes gekommen. Die Kranken sind an den schweren Nebenverletzungen zu Grunde gegangen.

Präparat 4 von einem 42 Jahre alten Arbeiter (s. Figur 3). Aufgenommen auf der inneren Station (Geh. Rath Fuerbringer) am 26. Febr. 1900, stirbt schon nach einigen Tagen am 5. März 1900. Patient gibt an, vor 12 Jahren von einem niedrigen Wagen so überfahren zu sein, dass die Axen über seinen gebeugten Körper gingen, wobei ihm das Kreuz gebrochen sei. Seit dieser Zeit konnte Patient seine Blase nicht entleeren und musste von da ab bis jetzt stets zur Entleerung der Blase den Katheter anwenden. Die bald nach der Verletzung ebenfalls eingetretene Incontinentia alvi hat sich etwas gebessert, so dass er beim Drang zum Stuhlgehen, denselben doch einige Minuten halten konnte. Sie bemerken an dem ersten Lendenwirbel eine deutliche Compressionsfractur mit Verengerung des Kanals durch den vorspringenden oberen Rand des ersten Lendenwirbelkörpers. An der entsprechenden Stelle ist das Rückenmark diffus grau, doch ist die Zeichnung noch deutlich. Die Goll'schen Stränge treten durch ihre Graufärbung deutlich hervor. Nach oben Degeneration der Hinterstränge deutlich zu verfolgen, nach unten ist das ganze Rückenmark diffus verändert. Schwere Cystitis.

Es ist wohl möglich, dass dieser Kranke, bei dem es sich vor 12

Jahren offenbar um Compressionserscheinungen handelte, von seinem Leiden durch eine Operation hätte befreit werden können.

Präparat 5 von einem 40 Jahre alten Maurer (s. Figur 4), welcher von einem Gerüste der 2. Etage zwei Tage vor seiner Aufnahme am 2. Juli 1898 heruntergestürzt war. Motilität und Sensibilität an den unteren Extremitäten aufgehoben. Reflexe erloschen. Retentio urinae und Incontinentia alvi.

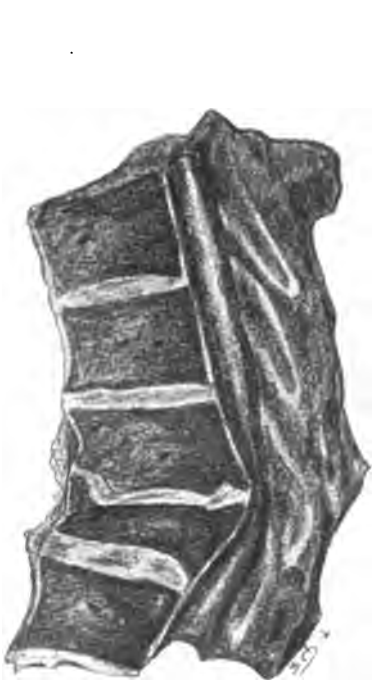

Fig. 3.

Fig. 4.

Tod am 14. Januar 1899 ca. 6 Monate nach der Verletzung. Unter dem bekannten Bilde der Cystitis und ausgedehntem Decubitus.

An dem Präparat ist eine deutliche starke Compressionsfractur des 9. Brustwirbels ohne Luxation zu erkennen mit Zusammenpressung der 8. Intervertebralscheibe, Verengerung des Wirbelkanals, Quetschung des Rückenmarks.

Präparat 6 von einem 66jährigen Stallmeister aufgenommen am 11. October 1899 auf der inneren Station (Prof. König) (s. Figur 5). Stirbt nach 5 Tagen an Bronchitis. Soll vor 25 Jahren nach einem Sturze mit seinem Pferde sich eine Läsion der Wirbel-

säule zugezogen haben. Ueber die nach der Verletzung eingetretenen Störungen liegen keine Notizen vor.

Das Präparat zeigt eine Compressionsfractur des 12. Brustwirbels mit geringer Luxation des 11. Brustwirbels nach vorn, wodurch an dem oberen Rande des gebrochenen 12. Brustwirbels eine Verengerung des Kanals eingetreten ist.

7. Präparat eines 39 Jahre alten Arbeiters H. (s. Fig. 6), welcher von einer Leiter herabgestürzt war. Das Bewusstsein soll H. nicht

Fig. 5.

Fig. 6.

verloren, jedoch die Beweglichkeit seiner oberen Extremitäten sofort eingebüsst haben. Aufnahme am Tage der Verletzung den 26. Juni 1891. Sensibilität und Motilität der Arme, Beine und des Rumpfes erloschen. Sensorium ungetrübt.

Am folgenden Tage 27. Juni 1891 unter steigender Temperatur bis 41,3 und einem Pulse von 64 tritt unter zunehmendem Coma der Tod ein.

Man erkennt an dem Präparate eine Fractur des 6. mit Luxation zwischen dem 5. und 6. Halswirbel. Der 5. Halswirbel springt etwa 1 cm nach vorne vor, und der 6. ebenso weit nach hinten in den Kanal hinein springende hat das Rückenmark zerquetscht.

8. Präparat (s. Fig. 7 und 8). Von einem 23 Jahre alten Kutscher welcher am 7. Februar 1902 durch einen Thorweg fahren wollte, welcher zu niedrig war. Beim Durchfahren sah er sich nach links

um und wurde in dieser mit dem Kopfe nach links gerichteten Stellung in stark gebeugter Körperhaltung zusammengepresst und verlor das Bewustsein. Der Tod trat am nächsten Tage 8. Februar, nachdem die Temperatur von 34,9 bis 41 gestiegen war, unter Erscheinungen der Zwerchfellslähmung ein.

Aus der Krankengeschichte hebe ich Folgendes hervor: Puls ver-

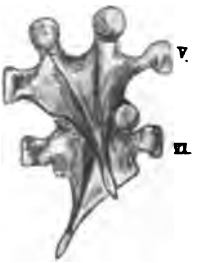

Fig. 8.

Fig. 7.

Fig. 9.

langsamt 48. Sprache scandirend. Sensorium frei. Heftige Schmerzen. Ausgespr. Dislocation nicht festzustellen.

Pupillen und Cornealreflexe erhalten. Pupillen gleich weit. Muskelreflex d. pect. maj. und deltoideus erhalten. Alle tiefer liegenden Haut-, Muskel- und Sehnenreflexe erloschen.

Motilität: H. kann den Kopf leicht bewegen. Athmung sehr oberflächlich, scheint nur vermittelst des Zwerchfells zu erfolgen. Brust-

Bauch-, Arm-, Finger- und Beinmusculatur gelähmt. In den Oberarm, muskeln besonders Biceps leichte Spasmen. Leichte Flexion im Ellenbogengelenk und leichte Abduction der Oberarme kann P. ausführen.

Sensibilität: normal am Kopf und bis zur Höhe der 2. Rippe. Von der 2. bis 4. Rippe, Zone grosser Hyperästhesie, die sich auf das obere Drittel der Oberarme erstreckt. Von da ab nach unten vollkommene Anästhesie. Temperaturempfindung in gleicher Ausdehnung erloschen. Blase und Mastdarm gelähmt. Priapismus.

An dem Präparat sehen Sie eine Fractur des 6. Halswirbels mit Luxation des 5. nach vorne und Luxation des Processus articularis inf. des 5. nach hinten mit Abquetschung des Halsmarkes. An Fig. 8, dasselbe Präparat von hinten, erkennt man den luxirten Process. artic. inf. dextr. vertebralis.

Zum Schluss zeige ich Ihnen noch ein Präparat eines unbekannten Mannes von den älteren Präparaten der Sammlung des Krankenhauses Friedrichshain mit Compressionsfractur des 1. Lendenwirbels (siehe Fig. 9) mit leichter Verschiebung des 12. Brustwirbels nach vorne, so dass durch den oberen Rand des 1. Lendenwirbels, der nach hinten vorspringt, eine Verengung des Kanals an dieser Stelle eingetreten ist.

Die Zeichnungen von den Ihnen heute demonstrirten Präparaten sind in natürlicher Grösse von meinem Volontärarzt Herrn Dr. Schenk gezeichnet und in dieser Arbeit um die Hälfte verkleinert wiedergegeben.

III. 4 Stich- und Schussverletzungen.

Von Stich- und Schussverletzungen der Rückenwirbelsäule bezw. des Rückenmarkskanals wurden während meiner Thätigkeit im Krankenhaus Friedrichshain 4 Fälle beobachtet, von denen zwei ein geringeres Interesse beanspruchen, weshalb ich dieselben nur kurz erwähne. Das eine Mal handelte es sich um einen Schuss in den Mund, beim Versuche eines conamen suicidi, wobei die Kugel in der Halswirbelsäule eingedrungen war, ohne erhebliche Störungen bewirkt zu haben, und das andre Mal um eine bei einer Lumbalpunction abgebrochene Nadel.

Ein viel grösseres Interesse beanspruchen zwei Stichverletzungen des Rückenmarkes, von denen die eine bereits auf meine Veranlassung von meinem damaligen Assistenzarzt Dr. Bode in der freien Vereinigung der Chirurgen Berlins am 3. Februar 1890 vorgestellt und in der Berl. Klin. Wochenschrift 1891 veröffentlicht wurde.

Inzwischen ist der Patient im Februar 1900 so schwer verunglückt, dass das gesunde linke Bein amputirt werden musste, ausserdem bin

ich in der Lage, Ihnen einen genaueren Nervenstatus vom Januar 1902 mitzutheilen, so dass sich diese Beobachtung einer Stichverletzung des Rückenmarkes über einen Zeitraum von 14 Jahren erstreckt und daher des grössten Interesses werth ist, weshalb ich die ganze Krankengeschichte im Zusammenhang wiederhole.

Der andere Fall betrifft eine Messerstichverletzung, die 12 Jahre vor der Aufnahme in das Krankenhaus erfolgt war.

Kutscher C., 35jähriger kräftiger Mann, wurde am 10. August 1887 bei einer Prügelei auf der Strasse von mehreren Messerstichen getroffen, giebt genau an, dass er nach einem derselben zusammengebrochen sei, ohne das Bewusstsein verloren zu haben, aber auf der rechten Seite vollkommen gelähmt gewesen zu sein. Er wurde 20 Stunden nach der Verletzung der chirurgischen Station des Krankenhauses Friedrichshain zugeführt. Ausser zwei unbedeutenden Stichwunden am Kopf hat Patient eine 5 cm lange quer verlaufende Wunde am Hinterkopf. Der rechte Musc. cucullaris von seinem Ursprung am Hinterkopf getrennt. Die Wunde geht in die Tiefe, das Hinterhauptbein ist bis zur Wirbelsäule entblösst. Im Grunde liegen Atlas und Epistropheus frei. Man kann das Intactsein der Knochen feststellen.

Die Musculatur der ganzen rechten Schulter und des rechten Armes und die Scalen sind gelähmt. Function des rechten Sternocleidomastoideus normal. Die rechte Brustseite dehnte sich bei der Athmung nicht aus.

Mit der rechten unteren Extremität konnten alle Bewegungen ausgeführt werden, jedoch matt und kraftlos; zum Gehen und Stehen war das rechte Bein unbrauchbar.

Von Seiten der Gehirnnerven keine Störungen. Sensibilität in allen Qualitäten auf beiden Seiten gleich. Im weiteren Verlauf klagte P. kurze Zeit über Schmerzen im rechten gelähmten Arm und im rechten Fussgelenk. Blase und Mastdarm functionirten normal. Priapismus nicht vorhanden. Puls normal, Temperatur nur wenig erhöht. Reflexe normal. Entartungsreaction fehlt. Dieser Zustand hielt 3 Wochen an, dann trat allmählich Besserung ein, insofern als Pat. den Arm allmählich immer mehr zu bewegen anfing. Dabei war die Reflexerregbarkeit ausserordentlich erhöht. Im Verlaufe von 3 Monaten wurden Athmung und Reflexerregbarkeit normal. Am 29. November 1887 wurde Patient entlassen.

Am 3. Februar 1900 wurde Patient von einem angeblich 50 Centner schweren Wagen überfahren und nach unserem Krankenhause gebracht. Nachdem längere Zeit versucht war, ihm das gesunde linke Bein zu erhalten, musste doch schliesslich die Amputation des linken Oberschenkels gemacht werden. Die letzte Untersuchung und Aufnahme des Nervenstatus wurde am 29. Januar 1902 ausgeführt und lasse ich dieselbe folgen:

August C., 50 Jahre alt, Befund vom 29. Januar 1902.

Augen. Pupillen L. grösser als R. reagiren beide gleichgut auf Lichteinfall und Accomodation.

Zunge weicht etwas nach R. ab; starker Tremor. Mundwinkel gleich hoch.

Nacken o. B.

Arme. R Arm magerer als der L., cyanotisch, besonders Unterarm und Hand.

Grobe Kraft. R. bedeutend geringer als L. (besonders Händedruck.) (Pat. ist Rechtshänder). Keine ataktischen Störungen.

Starker Tremor der ausgestreckten Hände. Im rechten Arm entstehen grobe klonische Zuckungen, wenn er längere Zeit herabhängt und mehr angestrengt wird.

Reflexe der Tricepssehne und der Beugesehnen des Vorderarms R. etwas erhöht.

Sensibilität. R. verursacht Nadelstich anscheinend mehr Schmerz als L.; Angaben, ob Spitze oder Kopf der Nadel, beiderseits sehr ungenau; dagegen Berührung überall wahrgenommen; auch Localisation

Fig. 10.

richtig. — Temperaturunterschiede (Reagenzglas mit Eis und mit warmem Wasser). R. genau angegeben. L. fast immer (angeblich) als warm empfunden.

Rumpf. Angaben, ob Spitze oder Kopf der Stecknadel, sehr schwankend. Auch Temperaturunterschiede sehr ungenau angegeben, häufiger warm als kalt. Berührung überall empfunden.

R. Bein. Etwas verstärkter Patellarreflex, starker Fussklonus. Angaben über Temperaturunterschiede, über Spitze oder Kopf meistens zutreffend richtig localisirt. Grobe Kraft erhalten, ob abgeschwächt, nicht festzustellen. Keine Ataxie.

4. Arbeiter G., 35 Jahre alt (s. Fig. 10), wurde am 4. April 1893 auf die innere Station aufgenommen und am 19. April 1893 der chirurgischen Station überwiesen mit der Diagnose Tumor medullae spinalis. Ausser einem Tripper und einem Ulcus an der Glans penis, welches bald ohne weitere Folgen heilte, hat Patient keine anderen Krankheiten

überstanden. Im Januar 1892 traten zum ersten Male heftige rheumatische Schmerzen im Kreuz auf, die ihn seitdem nicht mehr verlassen haben. Er beschreibt sie als heftiges Bohren und Reissen im Rücken, das nach dem Leib hin ausstrahlt, aber nicht in die Beine. Die Schmerzen wurden manchmal so heftig, dass er Nachts ausser Bett zubringen musste. Dann folgten wieder Remissionen. Die Intervalle waren ziemlich schmerzfrei, so dass er in denselben seine Arbeit aufnehmen konnte. In verschiedenen Krankenhäusern wurde sein Zustand nicht gebessert. Im September 1892 fing in seinen Beinen ein taubes Gefühl an aufzutreten, das Gehen wurde ihm immer schwerer, seit December vorigen Jahres konnte er gar nicht mehr laufen und war seit dieser Zeit bettlägerig.

Jetzt hat er nur selten Schmerzen, klagt aber über perpetuirliches Zucken in den Beinen.

Incontinentia urinae besteht nicht. Er kann aber besonders im Beginn den Urin nur tropfenweise entleeren. Der Stuhl fliesst leicht ins Bett.

Nachträglich giebt er an, dass er vor 12 Jahren bei einer Prügelei vor Jahren mit einem Messer gestochen und vor 2 Jahren von einem Gerüst gefallen wäre. Patient ist ein mittelgrosser, gut gebauter Mann. Fettpolster etwas atrophisch, Hautfarbe bleich, Puls und Temperatur normal. Unterleibs- und Brustorgane normal. Hirnnerven functioniren alle normal. Motilität und Sensibilität der oberen Extremitäten völlig intact.

Untere Extremitäten sind vollkommen paraplegisch, nur ganz schwache Bewegungen der Zehen des rechten Fusses sind noch möglich. Ausserordentlich starke Spasmen besonders links. Die Beine können nur unter grosser Kraftanstrengung passiv gebeugt werden.

Sensibilität: In allen Qualitäten erloschen. Die Anästhesie schneidet 2—3 cm unterhalb des Nabels cirkelförmig ab, zieht links etwas höher hinauf als rechts. Ein hyperästhetischer Gürtel nicht vorhanden. Bei der Prüfung von oben nach unten ist der Beginn der gürtelförmigen Anästhesie ca. 2 cm tiefer gelegen, als bei der umgekehrten Prüfung. Reflexe: Pupillar-, Haut- und Sehnenreflexe der oberen Rumpfhälfte normal. Unterhalb des Nabels sind alle Reflexe ausserordentlich gesteigert, besonders die Hautreflexe. Es besteht Patellar- und Fussklonus, häufige Zuckungen der Beine. Am Kreuzbein eine 5 markstückgrosse geröthete Stelle. Beklopfen der Wirbelsäule nicht schmerzhaft. Keine Abnormitäten an der Wirbelsäule zu constatiren. Abends geringe Fiebersteigerungen mit starken Zuckungen in den Beinen, zwei Touren einer Schmierkur ohne Erfolg. Patient wird der chirurgischen Station am 19. April 1893 überwiesen. Durch eine Narbe im Rücken aufmerksam gemacht, erfährt man, dass Patient vor 12 Jahren in Folge eines Streites einen Messerstich erhalten habe, gleich darauf wäre er zusammengebrochen und das linke Bein sei wie gelähmt gewesen, nach einigen Tagen hätte sich geringe Beweglichkeit, jedoch erst nach 7 wöchentlicher Behandlung im Krankenhause zu Cüstrin die Gebrauchsfähigkeit seiner Beine eingestellt. Patient will selbst später häufiges Zittern im linken Beine, seine Verwandten ein Anziehen desselben beobachtet haben. Viele Jahre war der Patient vollkommen arbeitsfähig und will sogar schwere Arbeit verrichtet haben.

Seine jetzigen Beschwerden datiren vom Januar vorigen Jahres. Sein Gegner soll gesagt haben, dass von dem beim Stiche angewandten Messer die Spitze gefehlt habe. Der bei uns aufgenommene Status ist derselbe wie der der inneren Station. Patient sieht sehr leidend aus. Am Kreuzbein Decubitus. In der Höhe des 9. Brustwirbels etwa 2 cm links vom Processus spinosus eine schräge von unten und aussen nach oben und innen verlaufende 2 cm lange Narbe. Der untere Pol spitz, der obere abgerundet. Die Narbe ist ziemlich stark eingezogen. Drückt man die Narbe in der Richtung von unten und aussen nach oben und innen, so empfindet der Patient lebhafte Schmerzen. Patient hat durch die continuirlichen Zuckungen viel Schmerzen.

Am 26. April 1894 wird nach sorgfältiger Desinfection zur Operation geschritten. Längsschnitt am 7. Brustwirbel bis 1. Lendenwirbel. Die Weichtheile werden von den mittleren Wirbelbögen nach beiden Seiten von den Processus spinosi abgeschoben. Es zeigt sich in der Musculatur entsprechend der Hautnarbe eine graugelbe derbe Masse. Die linke Seite des hinteren Bogens vom 9. Brustwirbel ist rauh und unregelmässig zackig. Die Blutung wird gestillt und ein aseptischer Verband angelegt, da der Zustand sich in den nächsten Tagen nicht wesentlich ändert, wird am 6. Mai 1894 der zweite Akt der Operation von der vorzüglich aussehenden Wunde gemacht.

Es werden die Bögen des achten und neunten Brustwirbels entfernt. Es liegt nun die Dura in einer Ausdehnung von etwa 6 cm frei zu Tage. Nach sorgfältiger Blutstillung sieht man in der Mitte an der hinteren Fläche der freiliegenden Dura einen ringförmigen etwa 1 1/2 cm im Durchmesser haltenden Wall, welcher leicht über die übrige Dura erhaben bläulich roth gefärbt ist und gegenüber der gelblichgrauen Färbung der angrenzenden Dura deutlich absticht. Der Wall fühlt sich etwas derb an, während die ihm gegenüber liegenden Partieen des Rückenmarkes auf fallend weich zu sein scheinen. Diese Veränderung der Dura befindet sich neben der Rauhigkeit, welche schon beim I. Akt der Operation an der linken Seite des Bogens und am Rande des Körpers zu fühlen war. Es ist zweifelhaft, ob die Rauhigkeit einer stalakitenähnlichen Erhabenheit des Knochens oder einem Fremdkörper angehört. Verschiedene Versuche, mit einer Zange den vermeintlichen Fremdkörper zu extrahiren, bleiben erfolglos. Es wird daher von einem weiteren Vordringen Abstand genommen und ein Jodoformgazeverband angelegt.

7. Mai. Patient hat die Operation gut überstanden und gut geschlafen. Objectiv hat sich nichts geändert. Stuhl und Urin gehen nach wie vor unwillkürlich ab.

8. Mai. Patient fühlt sich matter. Zustand apathisch. Die Wunde ist ganz reactionslos. Dagegen hat der Decubitus trotz sorgfältigster Behandlung erhebliche Fortschritte gemacht. Das Kreuzbein liegt in grosser Ausdehnung frei, hier und da finden sich gangränöse Gewebsfetzen, die mit der Scheere abgetragen werden.

15. Mai. Schüttelfrost von 1/2 Stunde. Der mit dem Katheter entleerte Urin ist übelriechend, trüb und alkalisch, mikroskopisch zahlreiche Blasenepithelien und Bakterien.

Operationswunde hat ein vorzügliches Aussehen. Keine Spur von Reaction.

21. Mai. Remittirendes Fieber. Patient liegt fast fortwährend in seinem Koth. Die Beschaffenheit des Urins hat sich nach Blasenausspülungen etwas gebessert. Der Wundverlauf ist ganz normal. Patient ist schwach, apathisch, nimmt wenig zu sich. Der Decubitus bedeckt jetzt die ganze hintere Kreuzbeinfläche. Ihn vollständig rein zu halten ist wegen des fast beständig ablaufenden Stuhles unmöglich. Unter Zunahme der Schwäche kommt Patient, obwohl die Operationswunde weiter im Vernarben begriffen ist, am 12. Juni ad exitum.

Ich erwähne aus dem Sectionsprotocoll: Abgemagerte Leiche. In der Gegend des VII. bis X. Brustwirbels in der Linie der Dornfortsätze befindet sich eine ca. 3 cm breite Granulationsfläche.

Das Kreuzbein liegt mit seiner hinteren Fläche nur zum Theil mit seinen Seitenrändern in ganzer Ausdehnung frei zu Tage. Im Grunde eine Geschwürsfläche, die mit ausserordentlich übelriechenden grünschwarzen Fetzen bedeckt ist. Die hinteren Kreuzbeinhöcker liegen vollkommen offen. Herz etwas braunroth. Lungen ödematös. Milz weich, gross, dunkelblauroth. Nieren, Nierenbecken, untere Blase stark injicirt. Sonstige Bauchorgane ohne Besonderheiten. — Gehirn: Eitrige jauchige Meiningitis an der Basis und Convexität. Sehr übelriechender Eiter.

Rückenmark. Dura überall getrübt. Im Bereiche des unteren Theiles des Dorsalmarkes blauroth schwärzlich verfärbt. Epidurales Fett stellenweise besonders im oberen Dorsalmark und am Conus terminalis eitrig eingeschmolzen, höchst übelriechend.

Nach Eröffnung der Dura zeigt sich der ganze subdurale Raum mit Eiter erfüllt. Das Rückenmark ist im gesammten unteren Brustmark zu einer bandförmigen, weichen mit blaurothen Flecken durchsetzten Masse reducirt. Der Conus terminalis erweicht, Zeichnung verwaschen. In den höheren Theilen des Rückenmarkes ist die Zeichnung ziemlich deutlich, die Consistenz derber. Nach Herausnahme des VII., VIII., IX. und X. Brustwirbels mit den Weichtheilen und Querfortsätzen zeigt sich, nachdem die Wirbelkörper in der Mittellinie in sagittaler Richtung durchsägt sind — eine abgebrochene Messerklinge — dieselbe ist 2,7 cm lang, die letzte Spitze ca. 1 mm, ist abgebrochen. An der oberen breitesten Stelle misst das Stück 1 cm. Die Messerspitze sitzt in etwas schräg von links aussen nach rechts innen verlaufender Richtung zumeist in der linken Hälfte des IX. Wirbelkörpers mit der Spitze etwas nach der rechten Hälfte übergreifend. Die Schneide ist nach links der Messerrücken nach rechts gerichtet. Das Messer ragt etwas, ca. 7 mm mit dem Rücken in den Wirbelkanal hinein. Die Bruchfläche liegt zum Theil gegen die linke Wand des Wirbelkanals an. (S. Fig. 10.)

Der IX. Wirbelkörper ist in seinem Höhendurchmesser etwas reducirt. Die spongiöse Masse desselben ist sklerosirt, besonders in der Umgebung des Messers. Letzteres befindet sich im unteren Viertel in einem ca. 2—3 cm Knochenmasse von der benachbarten Bandscheibe entfernt. Auch der obere Theil des X. Brustwirbelkörpers, besonders in dem Wirbelkanal angrenzenzenden Partie, ist etwas sklerotisch.

Wenn man die von mir wegen Fracturen operirten Krankengeschichten durchmustert, so findet man, dass bei allen sehr schwere Verletzungen vorlagen und bei mehreren Bogen- und Wirbelfracturen zugleich bestanden, mit Ausnahme von No. 2, bei welchem nur eine schwere Bogenfractur mit Abquetschung und Anspiessung der Dura eingetreten war, ausserdem aber schwere innere Verletzungen mit ausgedehnten hämorrhagischen Infiltrationen an den Därmen und innern Unterleibsorganen. Bei allen Kranken war unmittelbar nach der Verletzung vollkommene Paraplagie mit ganz aufgehobener Sensibilität und Reflexerregbarkeit eingetreten, ebenso Lähmung der Blasen- und Mastdarmfunction. Die Verletzung war dreimal entstanden durch Sturz aus grösserer Höhe auf festen Boden, einmal von einem Baum und zweimal aus der 3. Etage; das vierte Mal durch Sprung eines Pferdes aus grosser Höhe gegen den Rücken. Was die Localität der Fracturen anbetrifft, so wurde einmal der 12. Brustwirbel, zweimal der 1. Lendenwirbel und einmal der 2. Lendenwirbel gebrochen. Die Patienten, alle Männer, befanden sich im Alter von 23, 38, 40 und 51 Jahren. Die Operation wurde ausgeführt nach 3, 6, 9 Tagen und nach 9 Wochen. Was die Resultate anbelangt, so ist keinmal eine Heilung der Paraplegie eingetreten. Ein Kranker starb 14 Tage nach der Operation in Folge derselben und wohl auch der schweren inneren Verletzungen. Bei dreien wurden die Folgen der Operation gut überstanden, ohne dass eine erhebliche Besserung in Betreff der Motilitäts- und Sensibilitätsstörungen nachzuweisen gewesen wäre, und nur in einem Fall kam es zur Besserung der Blasen- und Mastdarmlähmung. Jedoch soll auch der als gebessert von uns entlassene Kranke nach jetzt von mir eingezogenen Erkundigungen am 11. April 1895, also gerade ein Jahr nach der Verletzung und 6 Monate nach der Entlassung, in seiner Wohnung gestorben sein. Leider haben wir nicht das Nähere über sein Ende erfahren. Die Annahme liegt aber nahe, dass der Kranke doch schliesslich auch an den Folgen seiner Verletzung zu Grunde gegangen sein wird, obwohl bei seiner Entlassung eine erhebliche Besserung der Blasen- und Mastdarmfunction und Heilung des Decubitus eingetreten war, dagegen die Paraplegie und Anästhesie an den unteren Extremitäten noch bestand. Bei guter Pflege in einem Krankenhause wäre die Besserung vielleicht noch weiter fortgeschritten. Es würden sich demnach die Resultate bei den vier operirten Kranken stellen: Einmal Besserung, zweimal ganz ohne Einfluss und einmal letaler Ausgang. Bei den dreien innerhalb von 22 Tagen operirten Kranken ist ein Erfolg nicht zu erkennen gewesen. In diesen Fällen lagen schwere complicirte Bogenfracturen

vor. Bei allen mit sofort eingetretener vollkommener Paraplegie Anästhesie und totaler Lähmung der Haut-, Sehnen- und Intestinalreflexe. In allen Fällen konnte mit Wahrscheinlichkeit die Diagnose auf Bogenfractur gestellt werden, weshalb auch die Operation so früh gemacht wurde. Bei dem Kranken, bei welchem die Operation am dritten Tage ausgeführt wurde, konnte durch abnorme Beweglichkeit und in Berücksichtigung des ätiologischen Momentes die Diagnose auf Bogenfractur gestellt werden. Bei der Section stellte sich auch ausserdem eine schwere Körperfractur heraus. Bei Betrachtung dieser meiner Fälle und der aus der Chipault'schen Statistik bekannten und von Goldscheider analysirten Fälle wird man zu der Erkenntniss kommen, dass in den Fällen von schwerer Paraplegie nach Fracturen durch die Operation wenig erreicht worden ist.

Wenn es sich um eine vollständige Durchquetschung handelt, dann wird natürlich jede Operation einflusslos bleiben Handelt es sich aber um eine schwere Compression durch Bogenfractur, bei welcher ohne Operation die Compression nicht gehoben werden kann, dann wird man die Operation so bald wie möglich machen müssen. Ich würde daher trotz meiner ungünstigen Resultate dennoch in Zukunft bei Verdacht auf Bogenfracturen die Operation so früh wie möglich ausführen, und wenn bei der Incision keine Bogenfractur gefunden werden sollte, zunächst keine Laminectomie ausführen, sondern es bei der Probeincision lassen, um abzuwarten, wie der fernere Verlauf sich gestaltet, da die Paraplegie möglicherweise durch ein starkes hämorrhagisches Infiltrat entstanden sein kann. Bei etwas längerer Behandlung wird es sich bald herausstellen, ob eine Durchquetschung, Hämorrhagie oder Compression vorliegt. Bei einer Compression muss man zur Laminectomie schreiten und zwar zunächst die Entfernung des Bogens, der oberhalb des fracturirten Wirbelkörpers liegt, vornehmen, da meistens bei Luxationscompressionsfracturen der obere Wirbel nach vorne rutscht und zwischen seinem Bogen und dem nach hinten vorstehenden obern Rande des gebrochenen Körpers die engste Stelle ist, an welcher das Rückenmark comprimirt wird.

Ich habe Ihnen ein typisches Präparat eines comprimirten bezw. gequetschten Rückenmarkes und der dazu gehörigen Wirbelsäule vorgelegt. Dieses Präparat zeigt deutlich die Verengerung des Kanals und die Möglichkeit der Abhilfe durch Resection des oberen Bogens, wobei dann in doppelter Weise die Verengerung des Kanals hätte gehoben werden können, einmal nach Entfernung des Bogens durch Reluxation, da durch die Operation die Verhakung der Gelenkfort-

sätze lösbar gewesen wäre, das andere Mal durch die Möglichkeit des Ausweichens des vorne gedrückten Rückenmarkes nach hinten, eine Möglichkeit, auf die bereits Brown Séquard aufmerksam gemacht hat.

Wenn ich nach meinen Erfahrungen die sehr schwierige Frage beantworten soll, ob man überhaupt und in welchen Fällen und wann man operiren soll, so möchte ich noch einmal betonen:

1. dass man bei Compressionen durch Bogenfracturen nicht früh genug operiren kann. Sollte sich bei derIncision herausstellen, dassg keine Bogenfractur vorliegt, dann muss man es bei der Probeincision lassen.

2. Bei Compressionsfracturen mit Luxationen und sicherer Durchquetschung des Rückenmarkes ist jede Operation zwecklos.

3. Solange der Verdacht vorliegt, dass es sich um eine Contusion mit Blutung handelt, darf keine Operation gemacht werden.

4. Bei Lähmung durch Compressionsfracturen mit Verengung des Kanales muss durch Laminectomie der Versuch gemacht werden, das Rückenmark von dem Druck zu befreien und zwar durch die Entfernung des über dem fracturirten Wirbelkörper liegenden Bogens, da durch diesen und den oberen hinteren Rand des fracturirten Wirbelkörpers fast immer die Verengerung im Wirbelkanal gebildet wird.

5. Sollte dieses nicht gelingen, dann ist erst zu der viel eingreifenderen Operation der Entfernung der vorspringenden Kante des Wirbelkörpers zu schreiten.

Zur Ausführung der zuletzt genannten Operation muss man das Rückenmark bei Seite schieben, um die hintere vorspringende Kante wegmeisseln zu können.

6. Am schwierigsten ist die Frage zu entscheiden, wann bei Körperfracturen operirt werden soll. Ich möchte dieselbe dahin beantworten, dass man bei genauer Beobachtung des Kranken die feste Ueberzeugung gewonnen haben muss, dass ohne Operation keine Besserung eintreten kann. Alle Fälle, die eine geringe Besserung vor der Operation aufweisen, sind nicht beweiskräftig für den Nutzen der Operation. Dass Spätoperationen günstigere Resultate darbieten, ist leicht verständlich, da bei diesen die in Folge der schweren Verletzung in den ersten Monaten letal verlaufenden Fälle wegfallen.

Wenn ich noch einmal über den Zeitpunkt meine Ansicht kurz zusammenfassen soll, so lautet dieselbe bei Bogenfracturen: so früh wie möglich bei Durchquetschungen nach Körperfracturen mit Luxationen gar nicht; bei Compressionsfracturen, die sich durch Gibbusbildung documentiren, wenn innerhalb einer Reihe von Monaten keine Besserung eintritt.

Zum Schluss bitte ich Sie, mir zu gestatten, Ihnen die von mir beobachteten bezw. operirten Fälle mitzutheilen, bei welchen die Wahrscheinlichkeitsdiagnose auf Tumor gestellt war. — Dazu gehört auch der bereits mitgetheilte Fall, bei welchem zwölf Jahre vor der Operation eine Messerstichverletzung stattgefunden hatte. Es sind im Ganzen, diese Messerstichverletzung mitgerechnet, sieben Krankengeschichten. Ich bemerke noch, um mich nicht zu wiederholen, dass diese Fälle zunächst auf der inneren Station (Geheimrath Fuerbringer) behandelt und mir zur operativen Behandlung auf die chirurgische Station verlegt wurden. Der Nervenstatus ist fast bei allen Kranken dieser Kategorie von Herrn Dr. Freyhan aufgenommen.

IV. Sechs Fälle, die unter den Erscheinungen einer fortschreitenden Compression des Rückenmarkes zur Beobachtung und Behandlung kamen.

1. Arbeiter Friedrich O., 45 Jahre alt, wurde am 27. Dec. 1890 aufgenommen, die Anamnese in Bezug auf seine Eltern giebt keine wichtigen Anhaltspunkte für seine Krankheit. P. war bis vor 3 Jahren gesund. Syphilis will er nicht gehabt haben. Vor 3 Jahren bekam er heftige Schmerzen im Kreuz und musste sich in ein Krankenhaus aufnehmen lassen. Bekam aber nach der Entlassung die Schmerzen wieder. Im November 1890 bemerkte er eine Schwäche in den Beinen, die stetig zunahm, verbunden mit Schmerzen, weshalb er sich in das Krankenhaus Friedrichshain aufnehmen liess, woselbst folgender Status festgestellt wurde:

Mittelgrosser ziemlich kräftiger Mann. Oedeme an beiden Füssen Der Gang ist ausgesprochen paretisch, die Beine werden nachgeschlepp mit gebeugten Knieen, man hört deutliches Schleifen auf dem Fussboden. P. stützt sich mit den Händen auf feste Gegenstände. Ohne Stütze knickt er in den Knieen zusammen. Die grobmotorische Kraft der Flexoren und Extensoren an den Beinen ist herabgesetzt. Keine Muskelatrophie, keine Ataxie, Sensibilität intact. Reflexe sämmtlich normal. Blasen und Mastdarmstörungen nicht vorhanden. Obere Extremitäten: Motilität und Sensibilität normal. Pupillen reagiren gut. Anfang Februar klagt P. über taubes Gefühl in den Beinen. Mitte Februar wird der Gang viel schlechter. Er knickt auch, wenn er sich stützt, in den Knieen zusammen. Im Kreuz gesteigerte Schmerzen. Die Wirbelsäule ist an den unteren Brustwirbeln sehr empfindlich. Abdomen meteoristisch aufgerieben. Es tritt eine starke Herabsetzung in der Tastempfindung an den Beinen auf. Dieselben gerathen zeitweise in zuckende Bewegungen, als ob ihm die Beine aus dem Bett herausgeworfen würden. Seit Anfang März kann P. gar nicht mehr gehen, die Beine sind wie abgestorben. Urinbeschwerden stellen sich auch ein. Schmierkur und Jodkalium werden ohne Erfolg angewandt. Es tritt Urinträufeln ein. Erectionen fehlen ganz. Völlige Anästhesie und Analgesie der unteren Extremitäten und der unteren Rumpfhälfte bis zum Processus ensiformis nach beiden Seiten leicht auf-

steigend bis zur Spitze des Dornfortsatzes vom 6. Brustwirbel. Oberhalb dieser Linie ist die Sensibilität am Rumpf, Kopf und den Armen normal. Beklopfen der Wirbelsäule ist sehr schmerzhaft.

Motilität: ist in beiden Beinen völlig erloschen. Bauchmusculatur gelähmt.

Trophische Störungen an der Haut nicht bemerkbar. Geringe Cyanose der Haut der Beine. Oedem an den Beinen und circumscript an der Lumbalwirbelsäule Reflexe. Pupillen normal. Cremaster und Fusssohlenreflex normal. Patellarreflex deutlich gesteigert. Incontinentia vesicae et alvi.

Urin alkalisch, trübe, von stechendem Geruch.

24. März 1890 in der Kreuzbeingegend Thalergrosser Decubitus. In beiden Lungen Rasselgeräusche.

30. März Sensibilität und Motilität unverändert. Schmierkur ausgesetzt. Patellarreflexe jetzt stark herabgesetzt. Temp. 39,5. Pulsfrequenz 130. Subjectives Befinden schlecht.

4. April. Allgemeinbefinden schlecht. Müdigkeit sehr stark. — Fusssohlen- und Cremasterreflex nur in sehr geringem Grade vorhanden.

Beklopfen der Wirbelsäule nicht mehr empfindlich. Starke Oedeme am Kreuz. Decubitus in der Sacralgegend und an beiden Fersen. P. wird am 5. April 1890 zur Operation nach der chirurgischen Station verlegt.

Hier traten in den nächsten Tagen ausser dem Befunde der innern Station nachfolgende Veränderungen ein: Die Temperatur steigt auf 4,02 und der Puls auf 128 wahrscheinlich bedingt durch die Lungenaffection oder den Decubitus, ferner stellte sich zum ersten Mal in den Armen Ameisenkriechen ein. Die grobe Kraft ist erheblich herabgesetzt. Wärmegefühl nicht vorhanden. Sensibilität intact.

Respiration etwas freier, Puls 120, kräftig.

Am 8. April Operation ohne Narkose, da Schmerzen dabei nicht empfunden werden. Resection des 2. 3. und 4. Wirbelbogen. Schon bei der Freimachung der Processus spinosi und der Wirbelbögen erscheinen einige Blasen. Aus dem epiduralen Sack entleeren sich sehr zahlreiche Echinococcusblasen. Das Rückenmark, welches zuerst bewegungslos in dem Grunde der Wunde lag, zeigt jetzt deutliche die Dura hebende und senkende Pulsationen. Eine Sonde, die in den epiduralen Raum eingeführt wird, bewirkt Ausfluss von klarer Flüssigkeit, so dass auch noch unten tiefer im Kanal sitzende Blasen angenommen werden, was auch dem klinischen Bild entspricht. Es wird aber des elenden Zustandes wegen von einem weiteren Eingriff Abstand genommen. P. giebt an, während der Operation gar keine Schmerzen empfunden zu haben. Nach der Operation Temp. 36,3 Puls 96. Starke Cyanose des ganzen Gesichts. Lautes Rasseln auf der Brust, 3 Stunden später ist die Cyanose geschwunden. Abends verschlechtert sich der Zustand durch Zunahme der Lungenerscheinungen, starker Athemnoth. P. verliert die Kraft zum Exspectoriren. 9. April. Nach unruhiger schlafloser Nacht hält die Athemnoth unverändert an. Puls lässt an Kraft nach. — Nachts tritt unter zunehmender Athemnoth der Tod ein:

Aus dem Sectionsprotocoll hebe ich hervor:

Compression des Rückenmarkes, welche zur völligen Degeneration des Rückenmarkes geführt hatte, auf dem Durchschnitt quillt die matsche Rückenmarksubstanz hervor, eine Zeichnung ist auf dem Querschnitt nicht mehr erkennbar. Im Canalis vertebralis werden etwa bis zum 7. Dorsalwirbel noch Echinococcensäcke aufgefunden. Ein Conglomerat von Echinococcensäcken zieht sich von dort nach der linken Brustseite hin, die Pleura intact vor sich herschiebend; die Brustwirbel und die 7. Rippe zeigen deutliche Druckusuren; von dem apfelgrossen Sack in der Pleura lässt sich Fluctuationsgefühl auf den im Wirbelkanal zu fühlenden Finger hervorrufen. In der rechten Pleurahöhle eine geringe Menge leicht blutiger Flüssigkeit. Beide Lungenunterlappen bieten Zeichen von Hypostase, in der rechten auch pneumonische Herde. Milz, Leber, Nieren Zeichen von trüber Schwellung.

2) Arbeiter K. S., 47 Jahre alt, wurde am 19. Juni 1894 von der inneren auf die chirurgische Station verlegt, nachdem dort durch Punction aus der linken gedämpften Brusthälfte eine wasserklare Flüssigkeit entleert war und sich an der Punctionsstelle eine faustgrosse Geschwulst gebildet hatte, die sehr schmerzhaft war. Links hinten vom 8. Brustwirbel nach oben Dämpfung. In der Höhe des 6. Brustwirbels befindet sich eine apfelgrosse, nicht geröthete, teigige, schmerzhafte Geschwulst. Am 23. April wird eine Incision gemacht, ausser Eiter entleert sich eine dünne durchsichtige Echinokokkenmembran. In der Flüssigkeit werden Häkchen nachgewiesen. Es werden aus der Höhle eine ganze Menge kleiner und grösserer Echinococcusblasen entleert. Nach einer in den nächsten Tagen vorgenommenen Untersuchung der grossen Wundhöhle wird eine weite Spaltung ausgeführt und ein Theil eines nekrotischen Knochenstückes von der 8. Rippe entfernt. Nach dieser Erweiterung lässt sich die ganze Höhle mit dem Finger von oben bis unten betasten. Es zeigt sich dabei, dass die Höhle nicht mit der Pleurahöhle zusammenhängt. Der Abgang von Echinococcusblasen vermindert sich. Es bestehen noch zeitweise Temperaturerhöhungen. Patient klagt wiederholt über vom Rücken nach den Seiten ausstrahlende Schmerzen. Auch nach Eröffnung der zu Verhaltung neigenden Höhlenwunde bleibt der Zustand derselbe. Der Verlauf wird später afebril, die Schmerzen im Rücken nehmen immer mehr zu und es fällt auf, dass ein Proc. spinosus etwas vorspringt, aber nicht schmerzhaft ist.

Es bestehen keine Symptome, die auf Compression des Rückenmarks deuten, die prägnantesten Erscheinungen bleiben, heftiger Rückenschmerz ausstrahlend nach beiden Seiten und erhöhter Patellarreflex. Die Prominenz am Wirbel nimmt sichtlich zu.

25. September. Zustand fieberlos. Die Secretion aus der Fistel hat zugenommen. Es wurden noch einmal Echinococcusblasen nachgewiesen. Nach verschiedenen Schwankungen wird Patient mit noch immer wenn auch wenig eiternder Wunde auf seinen Wunsch am 2. December entlassen. Gibbus und Schmerzen unverändert.

Am 18. April 1895 erfolgt wieder seine Aufnahme. Am Angulus scapulae in der Höhe der 9. Rippe befindet sich eine Fistel, die auf dem 6. Brustwirbel führt, wo der Gibbus sitzt. Um denselben besonders nach

der linken Seite eine elastische schmerzhafte nicht deutlich fluctuirende Infiltration. In Narkose Operation am 24. April kommt man auf eine starrwandige Abscesshöhle, aus welcher sich Eiter entleert, und weiterhin auf nekrotischen Knochen vom Wirbelkörper. Derselbe wird entfernt. Einige Tage nach der Operation Allgemeinbefinden und Wundverhältnisse gut. Patient ist frei von Beschwerden.

Am 22. Juni 1895 wird Patient mit wenig secernirender Fistel entlassen und der Poliklinik zur weiteren Behandlung überwiesen.

3. Dienstmädchen Pauline W., 23 Jahre alt, aufgenommen am 12. September 1899 auf die chirurgischen Station. Patientin wurde im Jahre 1892 von mir wegen einer die Athmung stark beeinträchtigenden Struma operirt. Seit 9 Wochen bekam Patientin wieder Athembeschwerden. Die Geschwulst soll schon ein Jahr nach der ersten Operation wieder gewachsen sein. Seit ca. 6 Monaten brauchte Patientin Schilddrüsentabletten; sie will seit dieser Zeit sehr abgemagert sein. Patientin liess sich wegen Athembeschwerden wieder hier aufnehmen. Sie klagte über eine Bewegungsstörung beider Arme und macht einen sehr aufgeregten nervösen Eindruck. In der Mitte des Halses eine etwa 8 cm lange Narbe. Auf der rechten Seite des Halses ein apfelgrosser harter Tumor, über dem die Haut verschieblich ist. Auf der linken Seite des Halses ein walnussgrosser Tumor. Patientin kann beide Arme nicht über Schulterhöhe erheben. Puls und Athmung beschleunigt.

Fig. 11.

Kehlkopfsbefund kann wegen Erstickungsgefahr der Patientin nicht aufgenommen werden.

Im Urin kein Eiweiss, kein Zucker.

21. September 1899. Strumectomie in Chloroformnarkose. Nach Freilegung der Geschwulst werden die Arterien und Venen peripher und central unterbunden, dann durchschnitten und die Geschwulst an den grossen Gefässen Carotis und Vena jugularis abgelöst und vom Isthmus abgetragen. Naht über einen eingelegten und hinausgeleiteten Jodoformgazetampon.

24. September. Allgemeinbefinden gut. Der Tampon wird gelockert.

6. October. Wunde fast geheilt.

14. October. Allgemeinbefinden gut, jedoch kann Patientin die Arme nur schlecht bewegen und klagt über grosse Schwäche in den Armen.

22. October. Patientin giebt nachträglich an, zuerst um Weihnachten 1898 ein Zucken im linken Arm bemerkt zu haben. Später stellte sich Schwäche und Zucken im rechten Arm ein. Jetzt ist eine Atrophie im Gebiet des Cucullaris Deltoideus und der Oberarmmusculatur zu be-

merken. Sämmtliche Sehnenreflexe sind gesteigert, und Patientin kann beide Arme noch immer mangelhaft heben.

28. October. Patientin ist sehr wechselnder Gemüthsstimmung. Es tritt sehr leicht ausbrechender Schweiss ein. Bei der Anrede werden die Beine krampfhaft angezogen. Die Sensibilität ist am ganzen Körper herabgesetzt. Die Lähmung der Arme hat zugenommen. Sie hängen schlaff herab und können nur mühsam und wenig bewegt werden.

16. November. Patientin lässt Urin unter sich. Klagt über Schmerzen im Genick, an welchem nichts Abnormes nachzuweisen ist, ebensowenig ergiebt die Untersuchung der hinteren Rachenwand das Vorhandensein eines Tumors an der Halswirbelsäule. Die Spasmen an den Beinen, ebenso die Reflexe haben sich gesteigert. Stuhlentleerung ungestört. Sensibilität an den Beinen bis zur Brust erloschen. Eine bestimmte Grenze der Sensibilitätsstörung ist nicht nachzuweisen. Die Angaben der Patientin sind zu ungenau.

18. November. Allgemeinbefinden unverändert. Patientin bewegt die Arme jetzt überhaupt nicht mehr. Retentio urinae macht die Anwendung des Katheters erforderlich.

1. December. Die Spasmen an den Beinen sind verschwunden. Sehnenreflexe sehr abgeschwächt. Patientin fühlt Nadelstiche am ganzen Körper nicht. Die Athmung ist kurz, wie abgebrochen. Der Leib ist aufgetrieben. Abends hochgradige Athemnoth. Patientin schnappt nach Luft, will sich beständig aufrichten. Nach einem Narcoticum wird sie ruhiger. Pupille reactionslos und abnorm weit. Gesicht blau. Puls nicht zu fühlen. Durch künstliche Athmung wird die Thätigkeit des Herzens wieder hervorgerufen. Allmählich gelingt dieses nicht mehr, da spontane Athemzüge nicht mehr erfolgen. Es tritt um $1\frac{1}{2}$ Uhr Nachts Exitus letalis ein.

Aus dem Sectionsprotocoll (Prof. von Hansemann) erwähne ich: Mittelgrosse kräftige Leiche ohne Oedeme. In den Lungen zahlreiche bis bohnengrosse, grünrothe Knötchen von derber Consistenz. Die Bronchialdrüsen sind ziemlich stark vergrössert und mit Tumormassen infiltrirt. In den Unterlappen zahlreiche bronchopneumonische Herde. Der linke Theil der Thyreoidea ist durch Operation entfernt. Der rechte und ein Theil des Isthmus sind mässig vergrössert und fühlen sich ziemlich weich an. Die Cervicaldrüsen sind vergrössert und vielleicht mit Tumormassen durchsetzt.

Unterhalb der Stimmbänder springt ein kaum haselnussgrosser Tumor in das Lumen der Trachea vor, der eine Verengerung der Trachea bewirkt haben muss. Nach Entfernung der Halsorgane zeigen sich Tumormassen, welche in der Ausdehnung eines 5 Markstückes in den Körper des 3. Halswirbels (s. Fig. 11) eingewachsen sind und diesen zur Fractur gebracht haben. Im Körper des 4. Halswirbels befindet sich ein kleiner erweichter metastatischer Heerd. Die Unterleibsorgane ohne Besonderheiten.

Die weichen Hirnhäute stark ödematös. Rückenmark in der Höhe des 3 fracturirten Halswirbels in ziemlicher Ausdehnung erweicht und grauroth gefärbt.

Carcinoma gland. thyreoideae mit Metastasen.

4. Arbeiter B. 55 Jahre alt, wurde am 10. Juni 1891 auf die innere Station des Krankenhauses Friedrichshain aufgenommen und am 24. Juni 1891 mit der Diagnose Tumor canal. vertebralis der chirurgischen Station zur Operation überwiesen.

Eltern in hohem Alter gestorben. Geschwister gesund. Im Alter von 12 Jahren soll Patient vom Heuboden gefallen und mehrere Tage bewusstlos gewesen sein. Im Feldzug 1870 litt Patient an Syphilis. Sein jetziges Leiden entstand vor 2 Jahren. Patient verspürte immer mehr zunehmende Schmerzen in der rechten, dann in der linken Kniekehle, Gehen und Stehen erschwert, die Schmerzen wurden immer heftiger. Die Beine werden immer schwächer, so dass die Arbeit eingestellt werden muss. Zuletzt tritt Empfindungslosigkeit der Beine auf. In verschiedenen Anstalten vorgenommene Bade- und Elektricitätskuren, sowie eine Schmierkur haben keinen oder nur geringen Erfolg. Nach der Entlassung treten die Beschwerden stärker als zuvor auf. Er muss seine Beschäftigung aufgeben und fast den ganzen Tag zu Bett liegen. Seit 6 Monaten kann Patient nicht mehr gehen. Bei ruhiger Bettlage zogen sich die Beine krampfhaft zusammen und wurden gegen den Leib geschleudert, ohne dass Patient es merkte. Koth und Urin gehen unwillkürlich ab. Innerlich wird Jodkalium gegeben. Während der Behandlung localisirt sich zwischen X. u. XII. Brustwirbel eine ödematöse Anschwellung, welche zum Anhaltspunkt für einen operativen Eingriff mit in Betracht gezogen wird, daher Verlegung auf die chirurgische Station.

Schlecht genährter Mann. Auf der Schulter und Rücken pustelartiges Exanthem. Lungen, Herz, Nieren und Leber normal. Temperatur 37,7, Puls 92. Hirnnerven alle intact. Sensibilität und Motilität der obern Extremitäten nicht gestört, ausgenommen eine geringe motorische Schwäche des rechten Armes. Vollkommene Paraplegie beider Beine. Meistentheils befinden sich die Beine in starker Flexionsstellung im Hüft- und Kniegelenk.

Anomalie des Muskelsinns deutlich vorhanden.

Sensibilität beider Beine vollkommen erloschen. Die Anästhesie erstreckt sich bis etwa zwei Finger breit unter dem Nabel, hinten etwas höher gelegen. Die Grenze für den Temperatursinn liegt etwa 2—3 Finger breit höher.

Haut- und Sehnenreflexe an den Beinen gesteigert. Jede Berührung an der Haut löst eine Zuckung aus.

Incontinentia alvi et urinae.

Eine Deformität der Wirbelsäule nicht vorhanden. Das Beklopfen schmerzhaft. Die Schmerzen nehmen nach oben hin zu.

Decubitus ossis sacri von ungefähr Fünfmarkstückgrösse.

25. Juni. Bei nochmaliger Sensibilitätsprüfung reicht die anästhetische Zone bis ca. 5 cm unter den Nabel und steigt etwas nach hinten an.

27. Juli. Operation in Narkose. Es wird der Bogen des VII., VIII. u. IX. Brustwirbels entfernt. Die das Rückenmark umgebende Dura füllt an dieser Stelle den Wirbelkanal völlig aus. Ein Tumor ist nicht zu fühlen. Auch nicht nach Eröffnung der Dura.

28. Juni. Patient sieht schwach und elend aus, jedoch nicht schlechter als vor der Operation.

29. Juni. Zustand unverändert.

30. Juni. Im Laufe des Tages verfällt Patient in Coma und stirbt. Aus dem Sectionsprotocoll hebe ich hervor: Unter dem Kreuzbein ist ein handtellergrosser in die Tiefe gehender schwarzbrauner Decubitus. Am herausgenommenen Rückenmark erscheint die dem VII. Brustwirbel entsprechende Stelle weicher.

Makroskopisch lässt sich auf dem Durchschnitt schon am Halswirbeltheil eine graue Verfärbung der Hinterstränge sehen, weiter nach unten hin graue Verfärbung der Vorderstränge. In mittlerer Höhe des Brustwircelmarkes befindet sich eine dunkle braune Verfärbung der gallertig aussehenden linken Hälfte, die, wie es scheint, auch auf die rechte Seite übergreift. In der Höhe der erwähnten Erweichung ist die Substanz vollkommen matsch; unterhalb derselben erscheint die graue Substanz blutig imbibirt. Die übrigen Organe ohne Besonderheiten ausser Pyelitis, Cystitis und Nephritis parenchymatosa.

Es hat sich also um eine circumscripte Myelitis mit Erweichung des ganzen Markes im Operationsgebiete gehandelt, ausserdem um multiple Sklerose.

5. Arbeiter N., 30 Jahre alt. 3. August 1892 aufgenommen auf die innere Station. Patient stammt aus gesunder Familie. Im Alter von 19 Jahren hat er an Gelenkrheumatismus gelitten. Damals soll das Leiden mit Gefühlsstörungen in den Fusssohlen begonnen haben, auch mit Schmerzen im Kreuz, welche so heftig wurden, dass er die Treppe auf allen Vieren hinauf kriechen musste. Diese Schmerzen hielten 14 Tage an, dann befand er sich wohl bis vor 2 Jahren. In dieser Zeit bekam er Schmerzen besonders beim Gehen in den Seiten, welche sich beim Athemholen steigerten.

Vor 8 Wochen Zittern in den Füssen, Frost und Hitze und am unteren Rande der Rippen gürtelförmige Schmerzen.

Am 30. Juli bekam er das Gefühl von Ameisenkriechen im rechten dann im linken Fuss. Am 1. August ging er zum ersten Mal zur Arbeit, jedoch nur mit grossen Beschwerden, die Füsse waren ihm wie eingeschlafen. Er hatte Brechneigung und konnte nichts essen. Patient ist ein mittelgrosser Mann, von blasser Hautfarbe und leidlichem Ernährungszustand.

Temperatur 37,5, Puls 60. Lunge rechts hinten Rasselgeräusche.

Unterleibsorgane ohne Besonderheiten. Sensorium frei. An der Wirbelsäule scheint der 10. Dornfortsatz nicht soweit vorzuspringen, wie bei den übrigen Wirbeln.

Gehirnnerven ohne Besonderheiten. Motilität und Sensibilität an den oberen Extremitäten ebenso wie am oberen Theile des Rumpfes vollkommen intact.

In einer 3 Centimeter über dem Nabel liegenden ringförmigen Linie beginnen Sensibilitätsstörungen und sind wenige Zoll darunter vollkommen ausgeprägt. Völlige Anästhesie, Analgesie und Verlust des Lage- und Muskelgefühls. In derselben Ausdehnung besteht Lähmung der Musculatur der Beine, des Bauches und des Beckens. Patellarreflexe erloschen. Haut- und Fusssohlenreflexe sehr gesteigert. Vollkommene Harnverhaltung. Sphincter ani gelähmt. —

Schmierkur erfolglos.

23. August. Zustand unverändert. P. klagt jetzt über Empfindlichkeit am 7. und 8. Brustwirbel.

Urin fliesst tropfenweise ab. Etwa thalergrosser Decubitus am Kreuzbein, der die Cutis durchsetzt. Wird zur operativen Behandlung auf die chirurgische Station gelegt.

24. August. Operation in Narkose. Es werden die Bögen vom 6. bis 9. Brustwirbel entfernt. Es ist ausser fehlender Pulsation und mässiger Spannung des Duralsackes etwas Pathologisches weder zu sehen noch zu fühlen; auch nicht nach später vorgenommener Eröffnung der Dura.

25. August. P. hat sich nach der Operation erholt.

Er bleibt fieberfrei bis zum 5. September bei unverändertem Zustand der Sensibilität und Motilität. Urin muss p. Katheter entleert werden.

Am 5. September, nachdem P. in den letzten Tagen sich relativ wohl befunden hatte, klagt er nun um die Mittagsstunde über Unbehagen. Die Temperatur stieg ziemlich unvermittelt unter Schüttelfrost bis 38,5 und Nachmittag bis 40,4. Zugleich trat Nackensteifigkeit ein. Beim Verbandwechsel zeigt die Wunde gutes Aussehen. Puls 108 gespannt. Am 12. September tritt, nachdem die Temperatur anhaltend hoch geblieben, zwischen 39,5 und 40,0 geschwankt, die Nackensteifigkeit zugenommen und das Aussehen der Wunde sich verschlechtert hatte, der Tod ein.

Sectionsdiagnose lautet: Leptomeningitis cerebrospinalis purulenta. Haemorrhagia thalami optici sinistri.

Bronchopneumonia duplex. Am Rückenmark war mikroskopisch keine Degeneration nachzuweisen. Durch die später erfolgte mikroskopische Untersuchung durch Herrn Dr. Freyhan wurde Syringomyelia medullae spinalis dorsalis mit gliomatöser Entartung nachgewiesen. —

6. Arbeiter B. 29 Jahre alt wird am 8. Juni 1894 auf die innere Station des Krankenhauses Friedrichshain aufgenommen und am 4. Juni 1894 zur Operation verlegt. Nach dem dortigen Journal ergab sich folgender Befund. P. will bis vor 2 Jahren stets gesund gewesen sein. Lues entschieden geleugnet. Das Leiden begann vor zwei Jahren mit zeitweise namentlich gegen Abend auftretenden krampfartigen Schmerzen in der linken Kniegegend, die Reizzustände traten täglich auf und verschwanden gewöhnlich nach einer Dauer von 5 Minuten, ohne Residuen zu hinterlassen. Diese Anfälle nahmen allmählich an Intensität zu. Das linke Bein beugte sich im Knie krampfhaft und konnte nur mit Gewalt gerade gestreckt werden.

Vor 11 Wochen wurde P. plötzlich von einem derartigen überaus heftigen Anfall überrascht. Von da ab konnte er das linke Bein nicht mehr gebrauchen. Der Status am 8. Juni lautet:

Kräftiger Mann von mittlerer Grösse.

Die Haut des ganzen Körpers auffallend geröthet.

Brust und Bauchorgane ergaben völlig normale Verhältnisse. Temperatur 37,3. Puls 110. Urin normal.

Psyche und Sensorium völlig klar.

Pupillen reagiren gut.

Augenhintergrund normal. Hirnnerven sämmtlich normal.

An Rumpf und oberen Extremitäten keine nervösen Störungen.

Untere Extremitäten im Zustand fast tetanischer Starre; die Rigidität lässt sich rechts schwer, links auch bei Anwendung stärkster Gewalt nicht überwinden. Bei diesen Versuchen verspürt P. Schmerzen im Knie und Fussgelenk.

Reflexerregbarkeit an den Beinen enorm erhöht.

Aufheben der Bettdecke ruft anhaltenden Klonus beider Beine hervor.

Motilität. Das linke Bein ist fast vollkommen paralytisch, abgesehen von der Möglichkeit einer schwachen Bewegung im Hüftgelenk. Rechts ist die grobmotorische Kraft etwas herabgesetzt, stärkere Störungen nicht vorhanden.

Sensibilität rechts in allen Qualitäten vollkommen erhalten. Links bis zum Unterschenkel fast völlig erloschen. Im Bereich des Oberschenkels stark herabgesetzt.

Die Anästhesie schneidet scharf ab in einer Linie etwa 2 Centimeter oberhalb des Lig. Poupartii. Diese Grenze ist um 2 Centimeter von oben nach unten verschieblich, ja nachdem man von oben nach unten oder umgekehrt prüft. Lage, Tast- und Drucksinn sind erhalten.

Die Anästhesie erstreckt sich nicht auf Penis, Scrotum und Peroneum. Blase und Mastdarm: Kein unwillkürlicher Abgang von Koth und Urin, es besteht aber hartnäckige Verstopfung, zögernde Urinentleerung.

Wirbelsäule: Cervical- und oberer Theil nicht empfindlich, dagegen letzter Brust- und erster Lendenwirbel auf Druck excessiv schmerzhaft. Spontan klagt Patient über periodisch auftretende Schmerzen im Kreuz, die links nach vorne ziehen und sich manchmal zu Schmerzparoxysmen steigern. In der nächsten Zeit bleibt die Rigidität links bestehen, rechts geht sie etwas zurück; dabei bestehen Abends leichte Temperatursteigerungen. Die Anästhesie wird deutlicher ausgeprägt, hält sich aber in denselben Grenzen. Die elektrische Untersuchung ergiebt überall normale Verhältnisse der Musculatur. Keine Entartungsreaction. Jodkali bleibt ohne Einfluss. Probepunction in der Höhe des 2. Lendenwirbels liefert nur klare Flüssigkeit. Eine halbseitige Läsion des Rückenmarks selbst konnte man nicht annehmen, weil motorische und sensible Störungen dieselben Seiten betrafen. Es musste eine comprimirende Läsion im Bereiche der vorderen und hinteren Wurzeln der linken Seite am Conus terminalis angenommen werden und zwar mehr der vorderen, weil die Krankheit mit motorischen Störungen begonnen hatte und dieselben stärker waren als die sensiblen.

Durch diese Annahme wurde erklärt die Paralyse des linken Beines mit der erhöhten Reflexerregbarkeit und der tetanischen Starre und die am Becken abgesetzte Anästhesie.

Ferner war für die Localisation zu verwerthen:

1. Die excessive Empfindlichkeit des 1. Lendenwirbels.
2. Erhaltenbleiben der Sensibilität im Scrotum und Penis.
3. Erhaltenbleiben der Blasen- und Mastdarmfunction.

Natur des Processes möglicherweise entzündlich. Ostitis chronica wegen des abendlichen Fiebers, vielleicht auch Echinococcus oder Tumor.

Am 7. Juli Trepanation der Wirbelsäule. Nach Ablösung der mächtig

starken Musculatur wird der hintere Bogen des 1. Lendenwirbels mit seinem auffallend vorspringenden Processus spinosus und des oberen und unteren Gelenkfortsatzes resecirt. Nach Stillung der Blutung sieht man den vollständig intacten, stark gespannten Duralsack. Ein Tumor ist nicht zu sehen; da für die Annahme eines höheren oder tieferen Sitzes keine Anhaltspunkte vorhanden sind, wird nach sorgfältiger Reinigung die Wunde mit Jodoformgaze verbunden.

Vor Freilegung des Duralsackes wird sicher constatirt, dass auch bei tiefster Narkose das linke Bein in tetanischer Starre verharrte.

Als nach Beendigung der Operation der Patient fortgetragen wurde, fiel schon auf, dass das linke Bein zwar noch immer eine gewisse Rigidität bewahrte, aber doch bei Anwendung mässiger Gewalt sich im Knie und Hüftgelenk beugen liess, ein Befund, der auch nach vollständigem Erwachen des Patienten bestehen blieb.

Zwei Stunden nach der Operation können geringe Flexionsbewegungen an den Zehen des linken Fusses ausgeführt werden. Gegen Abend ist eine gewisse Sensibilität am Unterschenkel zurückgekehrt.

8. Juli. Patient klagt über Schmerzen im Kreuz. Verband wird gelockert. Patient führt heute spontan mit den Zehen ausgiebige, mit dem ganzen Fuss im Fussgelenk geringe Bewegungen aus. Die Steifigkeit im Knie ist fast ganz geschwunden. Im Hüftgelenk keine Bewegungsstörung mehr vorhanden. Patient fühlt am ganzen Beine jede Berührung, vermag jedoch bei der Sensibilitätsprüfung feinere Unterschiede nicht zu machen.

Das rechte Bein in Bezug auf Sensibilität und Motilität vollständig normal. Reflexe rechts ziemlich stark, links ausserordentlich gesteigert.

9. Juli. Temperatur fällt ab. Patient fühlt sich etwas wohler.

10. Juli. Erster spontaner Stuhl. Urinentleerung erfolgt ohne jede Störung.

12. Juli. Sehr starke Schmerzen in der Operationswunde, die um den Leib gehen und nach dem linken Bein ausstrahlen, geben die Indication zum Verbandwechsel. Es werden auch die tiefen Lagen entfernt.

14. Juli. Temperatur 39,9, Puls 102. Die noch ebenso vorhandenen Schmerzen und die Steifigkeit im Rückgrat deuten auf eine Reizung der Rückenmarkshäute. Die Wunde sieht besser aus. Beginnende Granulation. Secretion gering. Patient kann den linken Fuss frei bewegen, das linke Bein im Knie leicht beugen. Urin und Kothentleerung normal.

16. Juli. Hohes Fieber. Schmerzen unverändert.

19. Juli. Schmerzen und Fieber dauern fort.

21. Juli. Schmerzen in der rechten Achselhöhle, daselbst leichte Röthung.

22. Juli. Röthung in der Achselhöhle hält an und erstreckt sich von der Wirbelsäule bis zum Sternum.

23. Juli. Auf den gerötheten Partieen beginnt eine starke Herpeseruption.

24. Juli. Die Herpesbläschen trocknen ein. Die Schmerzen sind geschwunden. Das Fieber fällt ab.

28. Juli. Die Wunde zeigt gute Granulationen. Patient klagt über Schmerzen in der rechten Leistengegend. Bei Abnahme des Verbandes zeigt sich eine typische Herpeseruption mit Röthung und Schmerzhaftigkeit der Haut und zahlreichen wasserhellen Bläschen, direct von der Wunde ausgehend nach rechts über den Leib zur rechten Leistenbeuge ausstrahlend und nach links die Wunde handbreit überragend.

30. Juli. Rechts entsprechend der Herpeseruption Fluctuation. Durch Incision wird wenig Eiter entleert.

1. August. Ebenso entsteht in der linken Inguinalbeuge ein Abscess. Sensibilität für alle Qualitäten auch am linken Bein völlig normal.

4. August. Die kleinen Incisionswunden sind fast geheilt.

22. August. Patient ist fieberfrei. Willkürlich werden beide Beine anscheinend gleich frei bewegt, indessen ist die motorische Kraft im linken Bein noch etwas geringer als im rechten. Sensibilität vollständig intact. Reflexe noch sehr gesteigert.

3. September. Patient ist heute Nacht in einem unbewachten Moment nach dem Closet gegangen. Er selbst giebt an, er wäre auf dem linken Bein noch etwas unsicher gewesen, jedoch wäre er sehr gut hin und zurückgekommen.

8. September. Sehr guten Appetit. Sensibilitätsstörung in keiner Weise mehr nachweisbar.

22. September. Wundfläche fast ganz mit Epidermis überzogen. Patient steht auf.

17. October. Patient geht mit 2 Stöcken allein einige Schritte, hat die Neigung, hinten überzufallen. Unter allmählich fortschreitender Besserung kann Patient im Juni mit Hülfe zweier Stöcke im Garten längere Spaziergänge unternehmen.

Motilität und Sensibilität normal. Patellarreflexe bleiben gesteigert. Patient wird am 5. Mai 1896 einem Hospital überwiesen.

Von den sechs mitgetheilten Fällen sind fünf operativ behandelt. Von diesen zwei geheilt und drei gestorben. Es handelte sich in allen fünf Fällen um Erkrankungen bei Männern, die sich in einem Alter von 29 bis 55 Jahren befanden. Der sechste Fall war bei einem jungen Mädchen von 23 Jahren. Uebergang der Struma carcinomatosa auf die Wirbelblase des zweiten und dritten Halswirbels mit Compression des Rückenmarkes. Die Diagnose konnte in diesem letzten Fall mit Sicherheit gestellt werden.

Bei allen anderen Fällen gelang es zwar mit ziemlich grosser Sicherheit die Höhen- bezw. Segment-Diagnose zu stellen. Jedoch waren in allen Fällen Zweifel über die Art der Erkrankung. Die ausserordentlich selten vorkommende Echinokokkenentwickelung des Wirbelkanals und der Wirbelkörper habe ich, wie aus den Fällen zu ersehen, zweimal beobachtet und operirt. Bei dem einen Kranken war der ganze Wirbelkanal vom zweiten bis zum siebenten Brustwirbel mit zahlreichen Echinokokkenblasen angefüllt. In dem anderen

Falle war durch Echinokokkenentwicklung allmählich eine Zerstörung eines Brustwirbels eingetreten und konnte durch Auskratzen desselben zur Heilung mit Zurückbleiben eines starken Gibbus gebracht werden.

In beiden Fällen waren neben der Erkrankung der Wirbelsäule bezw. des Wirbelkanals auch retropleurale Heerde zu constatiren. Ich lasse es dahingestellt, wo der primäre Heerd sass. Sicher konnte in dem ersten Fall eine Communication zwischen der retropleuralen, durch Echinokokkenblasen angefüllten Höhle mit dem Wirbelkanal nachgewiesen werden. Ich neige auch der Ausdehnung des Processes zu der Anschauung hin, dass in diesem Falle der Beginn in dem Wirbelkanal war. In dem zweiten Falle scheint es mir wahrscheinlicher zu sein, dass die Erkrankung im retropleuralen Bindegewebe begonnen hat und von hier auf den benachbarten Wirbelkörper übergegriffen und denselben zerstört und eine Reizung der Rückenmarkshäute hervorgerufen hat, ohne dass es zu einer Compression des Rückenmarks kam. Es bestand nur sehr erhöhte Reflexerregbarkeit. Dass die Echinokokkenblasen wie in meinen Fällen in der Regel extradural vorkommen, geht aus den 13 von Neisser und 20 von Magaire zusammengestellten Fällen hervor, in welchen, mit Ausnahme von zweien, bei denen die Blasen in der Substanz des Rückenmarkes lagen, die Echinococcusblasen immer extradural sich befanden.

Der zweite geheilte Fall ist der unter Nr. 6 mitgetheilte 29 Jahre alte Mann, bei dem ein Tumor oder ein entzündlicher Process im Bereiche des Wurzelgebietes in der Höhe des ersten Lendenwirbels angenommen wurde. Ausser einer erheblichen Verdickung des Knochens des ersten Lendenwirbels konnte am Rückenmark selbst keine krankhafte Entartung wahrgenommen werden, so dass ich mich zu der Anschauung hinneige, dass eine Exostose vorlag, welche den Symptomencomplex hervorgerufen hatte. Denn unmittelbar nach der Operation trat, wie Sie aus der Krankengeschichte ersehen haben, eine erhebliche Besserung ein.

Zum Schluss komme ich zur Besprechung der beiden letzten Fälle, bei welchen, wie auch bei allen übrigen, die Segmentdiagnose gestellt werden konnte, nicht aber die Art der Erkrankung. Der mit Wahrscheinlichkeit angenommene Tumor wurde nicht gefunden, dagegen zeigte sich in dem einen Fall Syringomyelie mit Gliombildung im dorsalen Theile des Rückenmarkes, welche erst durch die mikroskopische Untersuchung nachgewiesen werden konnte. In dem anderen Fall lag im mittleren Theile des dorsalen Rückenmarkes an der Stelle, wo wir einen Tumor angenommen hatten, eine auf beide Seiten des Rückenmarkes sich erstreckende Erweichung, welche die oben

geschilderten Symptome hervorgerufen und zu der richtigen Annahme der Höhe der Erkrankung geführt hatte.

Nach meinen Erfahrungen möchte ich die Ansicht aussprechen, dass es nach den heutigen Kenntnissen der Pathologie und Physiologie des Rückenmarkes in den meisten Fällen viel weniger Schwierigkeiten bestehen, die Segmentdiagnose zu stellen, als zu erkennen, welcher Art die Erkrankung ist. Mit Berücksichtigung der Tafeln von Thorburn für die Sensibilitätsbezirke der einzelnen Rückenmarkssegmente, der Gower'schen schematischen Abbildung für das Verhältniss der Processus spinosi und der Wirbel zu den Rückenmarkssegmenten, ferner der Edinger Starr'schen Tabellen und des Scherrington'schen Gesetzes wird man in den meisten Fällen ohne Schwierigkeit zur richtigen Höhendiagnose kommen.

Viel schwieriger, ja oft unmöglich ist die Diagnose in Bezug auf die Art der Erkrankung, und dieses ist oft für die Indicationsstellung zur Operation, für eine möglicherweise mit Erfolg auszuführende Operation von der grössten Bedeutung.

Alle intramedullären Tumoren bezw. Erkrankungen müssen von jedem Operationseingriff ausgeschlossen werden. Es bleiben daher nur die subduralen und extraduralen Erkrankungen für operative Eingriffe übrig. Die ersteren sind wegen des Ausflusses der Cerebrospinalflüssigkeit bei der Operation viel gefahrvoller als die extraduralen. Ich halte den Gedanken von Sik, während der Operation eines subduralen Tumors durch Umschnürung den Abfluss der Cerebrospinalflüssigkeit zu verhindern, für einen sehr glücklichen. —

Dass dieses Verfahren ohne Nachtheil für die Function und mit ausgezeichnetem operativen Erfolg angewandt werden kann, zeigen die ausserordentlich günstig verlaufenen Fälle von Tumoroperationen Schede's, bei denen dieser Vorschlag Sik's zur Verwendung kam. Nach Entfernung des Tumors wird am besten eine Naht der Dura anzulegen sein.

Was die Anzahl der ausgeführten Operationen anbelangt, so konnte Krause bis 1900 32 mit 14 Todesfällen und 18 Heilungen zusammenstellen, während ich mit Berücksichtigung der von Krause angegebenen Zahl bis Februar 1902 43 Fälle zähle, wovon 18 gestorben, 24 geheilt sind und einer ungeheilt blieb. Bei wie vielen das Resultat der Operation ein dauerndes geblieben ist, wird erst nach längerer Beobachtungszeit entschieden werden können.

Es ist aber wohl anzunehmen, dass dieses in der grossen Mehrzahl der Fälle ein dauerndes geblieben sein wird, da die gutartigen Tumoren des Rückenmarkes bedeutend prävaliren.

Von den am häufigsten vorkommenden Tumoren sind Fibrome, Lipome, Sarkome und Myxome zu nennen, welche sowohl intra als extradural vorkommen.

Die sehr häufig bei Caries der Wirbel in den Wirbelkanal hineinwuchernden tuberculösen Massen bleiben fast immer extradural, ebenso wie Echinokokken, während die syphilitischen Neubildungen fast immer intradural und intramedullär auftreten. Stösst man bei einer Operation auf einen Tumor der extradural liegt, so kann die Prognose günstig gestellt werden, etwas vorsichtiger muss die Prognose bei allen intraduralen Tumoren gestellt werden, jedoch ist auch bei diesen ein guter Verlauf zu erhoffen, wenn noch keine dauernd irreparablen Zustände am Rückenmark eingetreten sind. Jedenfalls zeigt die Erfahrung, dass nach Tumoroperationen die Prognose ausserordentlich viel günstiger zu stellen ist, als bei Compression des Rückenmarks bedingt durch Fracturen und andere Verletzungen, und zwar nicht nur in Bezug auf die Gefahren der Operation, sondern auch in Betreff der functionellen Resultate, da degenerative Processe am Rückenmark sich bei Tumoren viel seltener einzustellen scheinen, als nach Fracturen und Verletzungen. Die Operation bei Tumoren stellt sich auch in den meisten Fällen als eine einfachere und weniger eingreifende heraus, da der Sitz der Tumoren gewöhnlich hinten und seitlich im Rückenmarkskanal ist und die in den meisten Fällen gutartigen Tumoren sich leicht ohne Verletzung des Rückenmarkes ausschälen lassen.

Erklärung der Abbildungen.

Fig. 1. Luxation und Fractur der Lendenwirbelsäule. S. Präparat 1.
Fig. 2. Quetschung der Medulla spinalis durch Luxation der Lendenwirbelsäule. S. Präparat 1.
Fig. 3. Compressionsfractur des ersten Lendenwirbels. S. Präparat 4.
Fig. 4. Compressionsfractur des 9. Brustwirbels. S. Präparat 5.
Fig. 5. Fractur der Brustwirbelsäule (vertebr. XII). S. Präparat 6.
Fig. 6. Fractur des 6. Halswirbels mit Luxation. S. Präparat 7.
Fig. 7. Luxationsfractur der Halswirbelsäule. S. Präparat 8.
Fig. 8. Von hinten gesehen. S. Präparat. 8.
Fig. 9. Compressionsfractur der Lendenwirbelsäule mit Verengerung des Wirbelkanals. S. Präparat 9.
Fig. 10. Abgebrochene Messerklinge im 9. Brustwirbelkörper. Verletzung 12 Jahre vorher. S. Krankengeschichte 3 von den Stich- u. Schussverletzungen.
Fig. 11. Struma carcinomatosa metastatica vertebrae colli 3 u. 4. S. Krankengeschichte 3 von Nr. 4 Tumoren.

XVII.

Aus dem Institut für klinische Chirurgie der königl. Universität zu Rom. Director: Prof. F. Durante.

Die Influenza in chirurgischer Beziehung.

(Experimenteller Beitrag zur Aetiologie und pathologischen Anatomie der Influenza.)

Von

Dr. G. Peres,
Assistent.

Zweite Mittheilung.

(Mit Tafel III—VIII.)

Einleitung.

Durch meine erste in dieser Zeitschrift[1]) erschienene Mittheilung habe ich es versucht, auf Grund von klinischen Beobachtungen und experimentellen Ergebnissen, die Rolle des Bacillus Pfeiffer bei der Pathogenese verschiedenartiger Erkrankungen, welchen sowohl in medicinischer wie in chirurgischer Beziehung ein hochgradiges Interesse beiwohnt, zu erforschen, indem ich den pyogenen Charakter des in Rede stehenden Mikroorganismus, sowie die durch denselben in die Haut, in das Unterhautzellgewebe, in die Körpermusculatur, in die Bronchien und Lungen und in die Pleura hervorgerufenen Veränderungen nachwies.

Aus der Forschung der durch den Bacillus Pfeiffer in vielen anderweitigen Organen und Körpergeweben hervorgerufenen krankhaften Veränderungen, welche den Gegenstand dieser meiner zweiten Mittheilung bilden sollen, wird sich in noch deutlichster Weise die dem Influenzaerreger in der Pathologie zugehörende Stelle ergeben: durch die Schilderung solcher Veränderungen werden wir im Stande sein, uns die Biologie dieses Infectionserregers, sowie die gegenwärtig auf ziemlich schwankendem Grundstein sitzende Pathogenese der von demselben hervorgerufenen Erkrankung leichter zu erklären.

1) S. diese Zeitschrift f. Chirurgie. Bd. LIX. S. 1.

Die vorstehende Abhandlung ist nicht allein auf den experimentellen Ergebnissen, sondern gleichzeitig auf zahlreichen klinischen Beobachtungen begründet, die ich aus der reichen Literatur in einer möglichst vollständigen Weise gesammelt und eingetheilt habe, nämlich aus dem Grunde, dass — meiner Meinung nach — nur durch den Vergleich solcher zwei Erscheinungsreihen es ermöglicht wird, Schlussfolgerungen abzuleiten, welche weder auf das Thierexperiment beschränkt bleiben, was eben einen wohl untergeordneten klinischen Werth hätte, noch als einfach klinische Begriffe ohne die betreffenden experimentellen Nachweise auffallen.

Bei Durchführung dieser Vergleichung habe ich nun das grösste Gewicht auf die mit bakteriologischen Befunden verbundenen Krankheitsfälle, sowie auf die besonders eigenthümlichen Merkmale gelegt, welche aus dem Vergleiche der bei Menschen-Influenza beobachteten mit den bei den Versuchsthieren wahrgenommenen pathologisch-anatomischen Befunden hervortraten.

In den einzelnen Capiteln werde ich somit die von mir experimentell verfolgten Influenzaveränderungen besprechen; jedem Capitel (ohne jedoch, einige wichtige Beobachtungen ausgenommen, die Fälle vereinzelt ausführlich zu schildern) schicke ich einige klinische Bemerkungen voraus, durch welche letzteren einerseits die Analogie zwischen den experimentell mittelst Reinculturen des Bacillus Pfeiffer herbeigeführten und den bei den Influenzakranken nachgewiesenen Veränderungen klargestellt wird, andererseits beabsichtige ich damit die betreffende Symptomatologie eingehend zu schildern, indem ich die unvermeidlichen Lücken ausfülle, welche zweifelsohne zurückbleiben, falls die Beobachtungen und die Bedeutung der betreffenden Erscheinungen sich auf die Thierversuche beschränken: namentlich desswegen, weil die bei den Versuchsthieren nach den einzelnen Krankheitsursachen sich einstellenden Reactionen durchaus nicht mit denen, die bei den Menschen auftreten, identisch sind.

Bei den einzelnen Capiteln werde ich indessen im Allgemeinen die den verschiedenen Veränderungen zugehörende Symptomatologie nicht näher betrachten und zwar aus dem Grunde, weil sie mit wenigen Ausnahmen, mit dem Krankheitsbilde der ähnlichen durch anderartige ätiologische Momente herbeigeführten Veränderungen zusammenfällt; die Therapie werde ich desgleichen nicht berühren, da derselben kaum ein besonderes Interesse zukommt.

Vielmehr werde ich mich darauf beschränken, die Ergebnisse meiner Versuche mitzutheilen, deren ausführliche, vereinzelte Beschreibung ich als überflüssig betrachte, sei es denn wegen der Aehn-

lichkeit in der betreffenden Technik, die ich bereits in meiner ersten Abhandlung eingehend geschildert habe, sei es noch in Betracht des umfangreichen Materials, sowie der durchaus grossen Anzahl der bei meiner beinahe zwei Jahre lang durchgeführten Arbeit stattgefundenen Untersuchungen.

I. Obere Luftwege und erster Abschnitt des Verdauungstractus.

(Nasen-, Mund-, Larynx- und Pharynxschleimhaut).

Wie aus meiner ersten Mittheilung hervorgeht, kann der Bacillus Pfeiffer, gerade wie viele anderartige pathogene Mikroorganismen, während eines verschieden langen Zeitraum, und im Zustand einer physiologischen Anpassung auf der Schleimhaut der Nase, des Larynx und des Rachens der Luftröhre etc. von vollständig gesunden Menschen gedeihen, ohne jedoch dabei irgend eine Schädigung herbeizurufen: dies hängt sehr wahrscheinlich von dem normalen sich auf der Schleimhautoberfläche abspielenden Phagocytismus, sowie von einem gewissen Abschwächungsgrade der Infectionskeime, in loco oder in den Lymphbahnen, ab.

Die Erklärung der bei den genannten Schleimhäuten durch den Bacillus Pfeiffer hervorgerufenen Veränderungen wird sich nun ergeben, wenn wir folgende Momente in Erwägung bringen: a) eine zufällige Vermehrung der Virulenz des Influenzaerregers; b) das Durchdringen einer bedeutenden Anzahl von Entzündungserregern, c) oder endlich eine Verminderung des phagocytären Vermögens, sowie der Gewebewiderstandsfähigkeit, welche durch physikalische und chemische Einwirkungen, oder durch den nervösen vasomotorischen, die biologische Zellenleistungsfähigkeit in Anspruch nehmenden Einfluss veranlasst werden können.

Beide erstere Momente machen sich hauptsächlich bei den Influenzaepidemien geltend; das erste Moment und vielleicht auch das dritte dürften wohl lieber zur Beurtheilung der sporadisch auftretenden Influenzafälle (deren Vorkommen, wie wir weiter sehen werden, durchaus unzweifelhaft ist) dienen.

In beinahe sämmtlichen anatomischen bei der Obduction von an Influenza zu Grunde gegangenen Patienten wahrgenommenen Befunden wurden mehr oder weniger hochgradige Entzündungsprocesse der Nasen- und Rachenschleimhaut, sowie der Schleimhäute des Larynx und der Trachea nachgewiesen [s. die Abhandlungen von Falconer (139), Tigri (471), Krehl (261), Stintzing (455), Schulz (433), Leichtenstern (284, 286, 287), Teissier (465, 466)];

solche entzündliche Processe zeigen jedoch nichts Besonderes, da eben betr. Merkmale mit den der gewöhnlichen Rhinitis, Laryngitis, Tracheïtis und Pharyngitis durchaus identisch sind.

Von den Nasenerkrankungen, bei welchen ein chirurgisches Interesse innewohnen kann, sei hier seiner Hochgradigkeit sowie Häufigkeit wegen die Rhinitis purulenta erwähnt. Dieser Eiterungsvorgang mag sich auf die Siebbeinzellen, auf den Sinus frontalis bisweilen sogar auf den Sinus maxillaris fortsetzen und führt somit des öfteren in den genannten Nebenhöhlen der Nase zur Empyembildung. Solche Ausbreitung der Entzündung aus der Nasenschleimhaut nach den mit der Nasenhöhle in Verbindung stehenden Nebenhöhlen soll nach Weichselbaum (503) bei der Influenza constant vorkommen.

Fälle von Rhinitis purulenta werden von Fraenkel (171) mitgetheilt; Ewald (137) hat ein zuweilen beiderseitiges Empyem des Antrum Highmori beobachtet; Moxham (347), Brown (63) schildern desgleichen einige Fälle von nach der Influenza sich einstellender acuter Entzündung des Antrum Highmori; Köbel (246) theilt eine wahrscheinlich durch Influenza veranlasste Nasenvereiterung mit, welche mit einer eiterigen Mittelohrentzündung verbunden war, worauf Vereiterung und Durchbruch der Stirnhöhlen bis zu einem umfangreichen Abscess im linken Stirnlappen auftraten. Howard (222) und Ingersoll (224) theilen ihre bei 16 Fällen von Entzündungen des Antrum Highmori, der Stirnhöhle und der Siebbeinhöhlen durchgeführten bakteriologischen und histologischen Untersuchungen mit: es fanden sich dabei verschiedenartige Mikroorganismen, nämlich Staphylokokken und Streptokokken, der Löffler'sche Bacillus und in einigen Fällen der Influenzabacillus vor.

Howard (l. c.) hat neulich eine durch Influenza hervorgerufene Vereiterung der Nasenhöhlen, und Franke (160) die eiterige Entzündung der Stirnhöhlen, sowie chronische zur Bildung von Polypen, Ozäna etc. führende entzündliche Processe beobachtet.

Franke (l. c.) hebt ferner das Ulcus rodens der Nasenscheidewand hervor, welches er 6 Mal nach der Influenza bei verschiedenen von 15—63 Jahre alten Patienten wahrgenommen hat, bei welchen jede syphilitische oder tuberculäre Erkrankung auszuschliessen war.

Leyden und Guttmann (308), Litten (314), Roaldes (404) haben ihrerseits zuweilen hochgradige Nasenblutungen nach der Influenza beobachtet.

Die von der Influenza veranlassten Erkrankungen des Kehlkopfs pflegen verschiedenartig zu sein: bei einer Anzahl von Fällen

handelt es sich um echte functionelle Störungen, welche im Zusammenhang mit Nervenveränderungen, wie z. B. mit einer Lähmung des Nervus recurrens oder einzelner Larynxmuskeln [Rethi (394), Guément (192)] zu bringen sind; in anderen Fällen handelt es sich nun um entzündliche Processe.

Schäffer (422), Leichtenstern (l. c.), Rethi (l. c.) haben Fälle von Laryngitis nach der Influenza neben Abscessbildung, sowie von phlegmonöser Laryngitis geschildert. Löwenstein (318), Marano (327), Fränkel (l. c.), Ribbert (397, 398), Heymann (202), Kuskow (269), u. m. A. theilen Fälle von hämorrhagischer Laryngitis mit, welche zuweilen mit Paresis oder vollständiger Lähmung der Kehlkopfmuskeln (Fränkel) verbunden waren.

Petrina (371), Landgraf (272), Norris Wolfenden (360), Leichtenstern (l. c.), Duflocq (115), haben nicht selten bei den Influenzaanfällen ein acut auftretendes entzündliches Glottisödem wahrnehmen können. — Le Noir (295), Zwillinger (570), Durlach (117), Rethi (l. c.), Kuskow (l. c.) konnten sowohl an den Stimmbändern als an anderen Stellen der Kehlkopfschleimhaut Geschwüre nachweisen.

Tillmann (472), Rethi (l. c.) und Moure (346) theilen einige Fälle von Perichondritis laryngea mit.

Bei der Besprechung der durch Influenza hervorgerufenen Erkrankungen der oberen Luftwege betont Franke (l. c.), neben den gewöhnlichen katarrhalischen Tracheïten und Laryngiten, auch einen schweren, laugdauernden Influenza-Pseudocroup, welcher den Eingriff der Tracheotomie völlig gerechtfertigt. Concetti (91) macht desgleichen auf diese Veränderung aufmerksam, welche häufig ganz vernachlässigt wird.

Bei dem ersten Abschnitt des Verdauungstractus sind gleichfalls nervöse, sowie entzündliche Erscheinungen beobachtet worden. So hat Löwenstein (l. c.) bei den Influenzaanfällen fast beständig die Verschiebung neben spindelförmiger Anschwellung des Zäpfchens beobachtet; Guément (l. c.) u. a. konnten ihrerseits die Lähmung des Gaumensegels nachweisen.

Terry (468) — wie ich es bereits bei meiner 1. Mittheilung hervorgehoben habe — hob die ganz eigenthümliche Beschaffenheit der Zunge bei der Influenza hervor, indem er nachwies, dass dieselbe durch Anschwellung und Röthung der pilzförmigen und umwallten Papillen hervorgerufen wird; Franke bezeichnet als ein charakteristisches und beständiges Merkmal der Influenza die häufig intensive Röthung, welche in dem freien Gaumensegelrand begrenzt bleibt und

sich auf den Gaumenbogen, den Zungengrund und Zäpfchen verbreitet; diese Röthung besteht sogar Monate lang und ist häufig mit verschiedenartigen Parästhesien und zuweilen mit Erstickungsgefühl verbunden. Solche in umschriebenen Gebieten vorkommenden Kreislaufstörungen sollen mit grösster Wahrscheinlichkeit als angioneurotische Erscheinungen betrachtet werden.

Ausserdem müssen wir noch dazu den blasenförmigen, von Terry (l. c.), Ead (118), Schelly (425) und von d. a. erwähnten rechnen, welcher sich durch kleine, weisse, auf der Schleimhaut des Rachens, des Mundes und zuweilen auch der Lippen sitzende Bläschen kennzeichnet. Nach Schelly soll solcher Ausschlag stets bei der Influenza vorkommen.

Ich verzichte darauf, hier die zahlreichen Fälle von Angina catarrhalis nach Influenza anzuführen, welche ja von vielen Autoren bereits mitgetheilt wurden und welche in ausführlicher Weise bei den statistischen Zusammenstellungen der Influenzaepidemien angegeben wurden (s. Literaturverzeichniss).

Fränkel (l. c.), Marchand (328), Kuskow (l. c.) und Andere haben die eigenthümlichen Erscheinungen seitens der Schleimhaut hervorgehoben, d. h. Anschwellung oder Trockenheit (Kuskow), Röthung oder braunrothe Verfärbung derselben häufig mit einem Stiche ins Blau u. s. w. — Müller (348) hat unter 362 Influenzakranken oft eine Angina lacunaris mit Ausgang in Abscess beobachtet; Fränkel berichtet über ähnliche Beobachtungen. Heitler (202) hat eine Angina phlegmonosa wahrgenommen; Hajeck (197) berichtet über einen Fall von Angina membranacea nach Influenza, wobei er in Reinculturen die Pfeiffer'schen Bacillen nachweisen konnte. Le Noir (l. c.) und Zwillinger (l. c.) beobachteten eine Bursitis pharyngea.

Auf Grund seiner sich auf einen Fall von Angina ulceromembranacea sowie auf einen zweiten von Angina lacunaris purulenta beziehenden Beobachtungen, bei welchen beiden Fällen Geistestörungen auftraten, und indem er sowohl mikroskopisch als culturell bei denselben zahlreiche Influenzabacillen nachweisen konnte, kam Kamen (236) zur Schlussfolgerung, dass es rechtfertigt ist, eine neue Form der Angina, d. h. eine Influenza-angina zu erkennen.

Betreffs der entzündlichen Veränderungen im Mund möchten wir nur die Abhandlung Ritter's (402) erwähnen; dieser Autor hebt die häufigen Schleimhautveränderungen, insbesondere die der Mundschleimhaut hervor, welche durch die, zuweilen sogar das daruntergelegene

Periost des Kieferbeins in Mitleidenschaft ziehende, oft intensive Anschwellung der Weichtheile charakterisirt wird. Solche Stomatiten pflegen überhaupt frühzeitig im Anfangsstadium der Influenza aufzutreten, und nach Ritter's Annahme werden sie durch Fortpflanzung aus den Athmungs- und Verdauungswegen bedingt.

Ich werde weiter auf die Beziehungen zwischen Angina und anderweitigen vom chirurgischen Gesichtspunkte wichtigen Veränderungen zurückkomen (cfr. „Appendicitis"); jetzt möchte ich nur die von mir experimentell gewonnenen Ergebnisse erörtern.

Bei Kaninchen hat die einfache Durchstreifung von Agarculturen des Bacillus Pfeiffer auf der Schleimhaut der Mundhöhle, des Rachens, der Nase etc. keine nennenswerthe Veränderung herbeigeführt. Dagegen, als die gleichen Culturen mit einem etwas groben Pinsel auf die genannten Schleimhäute, so dass kleine Traumen entstanden, beschickt wurden, oder als ich die Widerstandsfähigkeit der Schleimhäute herabsetzte, indem ich der Durchstreifung mit den Keimen die Anbringung von schwach irritirenden Stoffen — so z. B. von schwacher Milchsäure- oder Alkalilösungen — sowie die Bestäubung mit sterilisirtem Kohl-, Lycopodion- und Korkpulver vorausschickte, dann konnte ich entzündliche Veränderungen hervorrufen. Die mehr oder wenig intensive Entzündung war makroskopisch durch eine starke Hyperämie nebst geringfügiger Anschwellung der Schleimhaut kennzeichnet, diese letztere war mit schleimigem oder schleimeitrigem, zuweilen blutigem Secret besetzt.

Mikroskopisch erkennt man eine schleimige Entartung der Epithelzellen nebst Abschurfung derselben; die Schleimdrüsen sind erweitert und mit Schleim gefüllt, ihr Bindegewebe ist mit embryonalen Zellen infiltrirt. Das Epithel erscheint in einzelnen Stellen, besonders im Bereich der erweiterten Schleimdrüsen, verschmälert und gleichfalls mit Rundzellen infiltrit. In der Nasenschleimhaut treten deutlichst die ausgedehnten Drüsenblindsäcke, deren Epithelien verändert sind, auf. Die häufig sehr ausgesprochene kleinzellige Infiltration in den subepithelialen Schichten und im Derma der Schleimhaut erstreckt sich bis in die submucösen Schichten. Ausserdem wird dabei eine beträchtliche Erweiterung der Blutgefässe sowie eine leukocitäre Infiltration in dem perivasalen Gewebe beobachtet. Nicht besonders selten werden auch bisweilen ansehnliche Haufen von extravasaten Erythrocyten gefunden: dies steht mit den Beobachtungen von Löwenstein, von Fränkel und von Heymann in Einklang, nach welchen Autoren nach der Influenza hämorrhagische Entzündungsformen häufig vorkommen sollen.

Das die Schleimhaut oberflächlich bedeckende Exsudat besteht aus abgeschuppten Epithelzellen, Eiterkörperchen und oft zahlreichen Erythrocyten.

Zuweilen ist die Entzündung der Rachenschleimhaut eine hochgradige und zieht mehr oder weniger die Tonsillen in Mitleidenschaft: es besteht eine starke lymphoide Infiltration des reticulären und follicularen Drüsengewebs, die Follikel der Drüse sind geschwollen; in einzelnen Stellen sind auch kleine peritonsilläre Eiterherde zu finden, welche bisweilen bis in die Tiefe hineingreifen, indem sie dabei die Muskelfasern in sich aufnehmen; es kommt auch vor, dass sie sich nach oben hin in die oberflächlichsten Schleimhautschichten erstrecken, und sie können auch das Epithel zerstören und somit direkt in den Rachenraum einmünden.

In dem Eiter der kleinen Abscesse lässt sich sowohl mikroskopisch als in Reinculturen die Anwesenheit des Bacillus Pfeiffer nachweisen.

Die endzündlichen Veränderungen der genannten Schleimhäute werden von mir gleichfalls, obwohl nicht durchwegs, in Thieren nachgewiesen, welche an anderweitigen Influenzaerkrankungen — wie z. B. an Osteïten, Arthriten, Otiten, Pneumonieen — zu Grunde gegangen waren und bei welchen ich keine Schleimhautveränderung herbeigebracht hatte. Bei solchen Fällen liegt der Gedanke nahe, dass es sich dabei um secundäre Veränderungen handelte, welche dadurch herbeigeführt sein sollen, dass in den betreffenden, eventuell abgeschwächten Schleimhäuten die Entzündungserreger durch den Kreislauf eingedrungen waren, oder dass der broncho-pneumonitische Vorgang sich ansteigend fortgepflanzt hatte, oder ferner dass die Entzündung aus dem Mittelohr längs der Tuba sich nach den genannten Höhlen weiterschleppte.

Dass der Influenzabacillus durch den Blutkreislauf sich in den Schleimhäuten localisiren kann, dies wird von jenen meiner Versuche bestätigt, bei welchen, nach vorausgeschickter Abschwächung der Widerstandsfähigkeit der Schleimhäute, die Inoculation mit Culturen in das Unterhautzellgewebe genau die oben geschilderten Veränderungen hervorgerufen hatte. In diesen Fällen, obwohl die mikroskopische Untersuchung des Eiters bloss die Anwesenheit der Influenzabacillen ergab, konnte ich culturell einige Kolonien von Staphylococcus aureus nebst zahlreichen Colonien des Bacillus Pfeiffer nachweisen.

Solche Erscheinung dürfte wohl nicht sehr verwundern, wofern man sich vorstellt, wie die genannten Schleimhäute beständig durch die gewöhnlichen in der Luft schwebenden Keime verunreinigt bleiben,

sodass nach irgend einer Abschwächung ihrer Widerstandsfähigkeit dem Gedeihen irgend eines sich auf sie setzenden Krankeitserregers Vorschub geleistet wird; das bedeutende Missverhältniss zwischen der Anzahl der beiden Mikroorganismen beweist nun, dass die Entzündung grösstentheils, und vielleicht ganz ausschliesslich, durch den Bacillus Pfeiffer hervorgerufen und unterstützt worden ist.

Bei drei experimentell herbeigeführten Rhinitisfällen, welche durch directe Anbringung von Influenzaculturen bedingt worden waren, habe ich bei der Section auch die eiterige Entzündung der Nebenhöhlenschleimhäute constatirt; in dem daraus entnommenen Eiter habe ich mikroskopisch, sowie culturell die Anwesenheit des Influenzabacillus nachweisen können.

Es liegt also kein Zweifel daran, dass der Bacillus Pfeiffer, ganz unabhängig von bakteritischen Symbiosen, katarrhalische und eiterige Entzündungen der Schleimhautoberfläche veranlassen kann, und dass somit die durch Influenza bedingten klinischen Fälle von Rhinitis, Laryngitis, Pharyngitis etc. etc. als echte Influenzaerkrankungen zu betrachten sind. Meinerseits habe ich bei meinen Versuchen niemals ein fibrinöses Exsudat auffinden können; aus diesem Grunde bin ich zu der Annahme geneigt, dass die wohl seltenen Fälle von nach Influenza beobachteter fibrinöser Pharyngitis und bezw. Laryngitis (Reth i) nicht durch den Bacillus Pfeiffer allein, sondern durch Backteriensymbiosen und sehr wahrscheinlich durch Symbiose von demselben mit dem Löffler'schen Bacillus, sowie mit dem Diplococcus Fränkel hervorgerufen worden waren.

Bei sämmtlichen gewöhnlich im Initialstadium des Influenzaanfalles auftretenden Erkrankungen werden keine besonderen Symptome beobachtet. Die Empyemata der Nasennebenhöhlen sind überhaupt während der Reconvalescenz wahrgenommen worden: es besteht dabei ein mehr oder wenig heftiger Schmerz im Bereich der Stirnhöhle sowie des Kieferbeins. Durch diese Vereiterungen sollen nach manchen Autoren die hartnäckigen super- und intraorbitären Neuralgien, welche eines chirurgischen Eingriffes bedürfen, bedingt werden.

Die Neuralgien können wohl auch primär, ohne irgend eine Veränderung der genannten Höhlen auftreten; darüber werde ich im Capitel der Nervenveränderungen sprechen.

II. Knochensystem.

Bei der einschlägigen Literatur finden wir sehr spärliche Angaben über die Localisationen des Pfeiffer'schen Bacillus im Knochenapparat; demgemäss sind die Kenntnisse über die Knochenveränderungen bei Influenza zu sehr mangelhaft.

Möser (342) berichtet doch über zwei Fälle von Oberkieferperiostitis, welche in unmittelbarem Zusammenhang mit der Influenza standen. — Aehnliche Influenzaerkrankungen, welche mit der Symptomatologie der Osteïtis und der Periostitis auftraten, wurden auch an der Tibia (Walker [495]) und der Fibula (Böse [50]) beobachtet. Bei Leyden's (301) Zusammenstellung, sowie in der von Guttmann (194, 308) wird ein weiterer Fall von Knochenerkrankung angegeben. — Krotoszyner (265) hat eine Influenzaperiostitis wahrgenommen; einige Angaben über eine secundär nach dieser Infection aufgetretenen Osteomyelitis finden wir bei der Abhandlung von Kuskow (l. c.). — Leclerc (282) berichtet in ausführlicher Weise über eine Influenzaosteomyelitis des unteren Kieferbeins, welche während der Reconvalescenz des Influenzaanfalles aufgetreten und mit einem Abscess im Kieferwinkel verbunden war. Nach der Entleerung der Abscesshöhle bildeten sich Fistelgänge, welche bis zum Kieferbein gelangten, sodass nach einigen Monaten die Resection des Unterkiefers ausgeführt werden musste; das betreffende Knochengewebe zeigte die Merkmale der Osteïtis rarefaciens, ausserdem bestand in der Tiefe des Kieferschenkels eine Eiteransammlung.

Dieser Fall hat für die Deutung der Pathognese des betr. Processes ein gewisses Interesse, insofern aus der Anamnese sich ergab, dass 5 Jahre vorher in dem Kieferbein nekrotische Processe nebst Sequesterabscheidung stattgefunden hatten. Die totale nach der Influenza entstandene Osteomyelitis des Unterkiefers ist, nach Leclerc dadurch zu erklären, dass die latente Einwirkung von 5 Jahre lang inactiv gebliebenen Keimen, welche durch den Anfall wieder thätig wurden, oder — noch wahrscheinlicher — durch die Annahme einer directen Localisation des Bacillus Pfeiffer in dem durch die vorhergegangenen Veränderungen bereits abgeschwächten Knochengewebe.

In diesem Falle fand leider keine genaue bakteriologische Untersuchung statt, durch welche allein wir einen entsprechenden genauen Begriff über die Pathogenese solcher Osteomyelitis erhalten könnten.

Franke (159, 160) in seiner umfangreichen Abhandlung über die Influenzaerkrankungen hat in ausgesprochenerer Weise als jeder andere Autor die dabei entstehenden Knochenveränderungen hervorgehoben.

Er berichtet über den von Walker (l. c.) beobachteten Fall: eine Frau, welche nach der Influenza eine acute Vereiterung in einem Knie zeigte, das bereits wegen Tuberculose resecirt worden war, welche übrigens völlig geheilt war; er berichtet ferner über einen Fall

von nach der Influenza acut aufgetretener Osteomyelitis und Periostitis der Tibia; ausserdem erwähnt er auch die von Witzel (511) beschriebenen Fälle von Knochenrheumatismus, die Fälle von Möser (l. c.), von Lemcke (292) und von Kramer, welche sich auf Veränderungen des Schläfenbeins bezogen, und einen Fall von Köhl (247), wo es sich um einen spontan bei einer Frau nach Influenza aufgetretenen osteomalacischen Knochenbruch handelte. Dieser letztere Fall betraf eine 49jährige Frau, bei welcher im ganzen Knochensystem osteomalacische Veränderungen vorhanden waren. Während des Influenzaanfalls trat eine mit Schmerzhaftigkeit verbundene Anschwellung der Extremitäten auf; nach einem Jahre (im Laufe dieser Zeit war keine Besserung beobachtet worden) stellten sich alsdann multiple spontane Knochenbrüche ein.

Jedoch, da in diesem Falle bereits osteomalacische Veränderungen vorhanden waren, so ist der Zusammenhang zwischen solchen Fracturen und dem Influenzaanfalle gar nicht so deutlich; dieser letztere soll sehr wahrscheinlich nur Entzündungen und vorübergehende Neuralgien in den Extremitäten bedingt haben; höchstens könnte man annehmen, dass die Influenza die schon bestehende Osteomalacie verschlimmert habe.

Diesem gegenüber kann man einen anderen von Franke (l. cit.) beobachteten Fall stellen, wo es sich um beträchtliche Knochenerweichung handelte, die er als eine nach Influenza secundär aufgetretene fibrinoplastische Osteitis betrachtet, da aus der Anamnese kein anderweitiges ätiologisches Moment abzuleiten war.

Wichtiger sind aber die anderartigen von Franke untersuchten Knochenveränderungen, wobei dieser Autor den Zusammenhang zwischen diesen letzteren und dem Influenzaanfall hervorhebt.

Hier seien die einzelnen von Franke mitgetheilten Fälle kurz erwähnt.

In einem ersten Falle handelte es sich um eine Osteoperiosteitis der beiden Tibiae, welche in einem Kinde drei Tage nach dem Influenzaanfall aufgetreten war. Die Knochenentzündung endete mit der Vereiterung, und verlief mit hartnäckigen entzündlichen Erscheinungen in dem Tibiotarsal-, sowie im Hüftgelenke.

Der zweite Fall betraf einen Knaben, bei welchem gegen das Ende des Influenzaanfalls eine Periostitis purulenta im oberen Drittel der Tibia aufgetreten war; diese eiterige Knochenhautentzündung bestand aus kleinen, zerstreuten, punktförmigen Abscessen und wurde mit dem Scharflöffel behandelt. Es blieb aber ein kleiner, tiefgelegener Abscess zurück, nach welchem sich ein

Fistelgang bildete; aus diesem Grunde machte sich ein zweiter operativer Eingriff nothwendig, und es ergab sich nun, dass Eiterherde und umschriebene Knochennekrosen vorhanden waren. Der Process hatte sich vom Periost aus bis zur äusseren Knochenschicht und zur oberen Epihysenlinie erstreckt. Eine ähnliche umschriebene Nekrose hatte auch den grossen Trochanter befallen; die Schleimhauttasche des Trochanters war vereitert.

Im dritten Falle waren einige Tage nach der Influenza entzündliche Erscheinungen in den Tibien, nebst Oedem der unteren Extremitäten, der Hände und der Lider, jedoch ohne gleichzeitige Albuminurie, aufgetreten.

Im vierten Falle hatten sich die Erscheinungen etwa 14 Tage nach dem Influenzaanfall eingestellt; dieselben waren durch nicht eitrige Periostitis charakterisirt, welche zuerst die Tibiae und nachher die Ulnae angegriffen hatte und mit Neubildung von Knochengewebe verbunden war.

Der 5. wie der 6. Fall beziehen sich auch auf secundär nach der Influenza aufgetretene entzündliche Processe der unteren Extremitäten, nämlich der Tibiae.

Bei dem 6., 7., 8. und 9. Falle handelte es sich um eine in den Fussknochen localisirte Osteitis nebst Schmerzhaftigkeit im Kniegelenke.

Der 10. Fall betrifft eine Frau, bei welcher nach einem Influenzaanfall Neuralgie und Entzündung am vorderen Ende der 2. Rippe auftraten.

Bei dem 11., 12., 13., 14. Falle waren entzündliche Processe und Neuralgien der Tibiae vorhanden.

Der 15. Fall ist wegen der mehrfachen Erscheinungen noch interessanter: es handelte sich dabei um eine Frau, welche nach einem Influenzaanfall Anschwellung der beiden Tibiakanten und des Fussgelenkes, sowie Petechien auf den Unterbeinen zeigte, diese letzteren hatten sich nachträglich über den ganzen Körper und vorzugsweise über die Kniegelenke erstreckt; in einzelnen Stellen gingen dieselben in oberflächliche gangränöse Geschwüre über.

Diese krankhaften Erscheinungen wurden im Laufe eines Monats noch erheblicher, dazu kamen noch Anschwellungen und Schmerzhaftigkeit der Fingergelenke, multiple schmerzhafte Erhebungen der Ulnae entlang, sowie grosse, dicke, ausserordentlich schmerzhafte Knoten in den beiden M. biceps. Aehnliche Anschwellungen traten jedoch mehr umschrieben an der Stirn und in anderen Gegenden auf; an den oberen Extremitäten waren dieselben mehr ausgedehnt. Die

erwähnten Anschwellungen erwiesen sich hart und leicht ödematös. Dabei bestand aber keine Temperaturerhöhung, dagegen klagte die Kranke über Schmerzen im Bauche, welche letzteren mit profuser jedoch nicht langdauernder Diarrhöe — nach Franke soll diese durch ein angioneurotisches Oedem der Darmschleimhaut bedingt worden sein — mit Neuralgien, umschriebenen Hypoästhesien und Infiltration der Fascia plantaris verbunden waren.

Der 16. Fall ist gleichfalls durch mehrfache Knochenveränderungen am Fussrücken, an der Ferse, am Tibiarand, an den Condylen femoris, am Unterarme, sowie am Handrücken und sogar an den Fingerbeinen charakterisirt, dabei waren noch Infiltration der Fascia plantaris, Anschwellung und Schmerzhaftigkeit am Hand- und Kniegelenk vorhanden.

Als Anhang an seiner Zusammenstellung berichtet Franke noch über einige Fälle, bei welchen die Feststellung der grippalen Natur der Knochenveränderungen eine unsichere war.

Unter diesen letzteren dürfte dem 3. Fall ein gewisses Interesse zukommen: es handelte sich dabei um eine Osteoperiostitis im Bereich der Schenkelknorrengegend und am Kniegelenk, und nachträglich auch an der Tibia, am Fussgelenke und an den Metatarsen. Diese Osteoperiostitis war während des durch Quetschung des Schenkeldrehers bedingten Aufenthalts des betr. Kranken im Krankenhaus aufgetreten, als gerade in diesem letzteren einige Influenzafälle vorgekommen waren. Mit der Entstehung der Periostitis wurden ferner Brustneuralgien, Neuralgien der NN. intercostales und sacrales, Röthung des Gaumens nebst anderweitigen Influenzaerscheinungen beobachtet.

In einem weiteren als rheumatische Erkrankung des Fussgelenkes behandelten Fall konnte Franke eine Periostitis, deren grippalen Ursprung er auf Grund der Anamnesis, sowie der localen und allgemeinen Symptomen nachwies.

Betrachten wir nun die oben in knapper Form geschilderten Fälle — deren Einzelnheiten bei der höchst interessanten Abhandlung von Franke ganz ausführlich auseinandergesetzt sind — so ergiebt sich in unzweideutiger Weise der innige Zusammenhang zwischen solchen Veränderungen und der Influenza.

Diese krankhaften Veränderungen entstehen meistens gleichzeitig mit dem Influenzaanfall oder unmittelbar nach demselben; am seltensten treten dieselben nach längerer Zeit auf (2—3 Monate); ihr Verlauf, wie es aus den mitgetheilten Fällen ersichtlich, ist gewöhnlich ein subacuter, zuweilen sogar äusserst langwierig, und sie greifen ziemlich

häufig das Periost an. Die Intensität des betr. krankhaften Processes ist ausserordentlich verschieden: bald entsteht daraus eine Vereiterung, bald handelt es sich um eine einfache, mehr oder wenig umschriebene, höckerige oder knotige, entzündliche Gewebsinfiltration (so dass Franke in einzelnen Fällen von einer Periostitis nodulosa spricht, die er mehrmals am Schädel und an den Fingern nachweisen konnte) nebst Oedem und verschieden starkem Schmerz. Die Röthung der Haut im Bereich der krankhaften Knochenherde ist gar nicht beständig; oft wird jede Temperaturerhöhung vermisst.

Als eine seltene Eigenthümlichkeit der durch Influenza bedingten Knochenveränderung fand Franke eine entzündliche Knochenerweichung, jedoch keine echte Osteomalacie, im Gebiete des Fussgelenkes.

Die in Rede stehenden Veränderungen können jeden beliebigen Theil des Kochensystems befallen; am häufigsten, — wie es bereits für den Typhus beobachtet worden ist (Klein, [245] — entstehen sie an den Tibien, an den Fussknochen, worunter häufiger an Scaphoïdes, Cuneiformes und Metatarsen, am Schenkelbein und Unterarm, am Schulterblatt; ausserdem kann sich diese Influenzaosteoperiostitis auch an anderen Knochensystemsabschnitten — z. B. Schädel, Wirbelsäule, Rippen, Brustbein, Becken — localisieren. Zwar hat Franke (160) in seiner zweiten Abhandlung mehrere neue Fälle von Rippenperiostitis. sowie zwei Fälle von Osteomyelitis des Brustbeins und drei Fälle von Osteoperiostitis des Beckens mitgetheilt.

Bei den Röhrenknochen können sowohl die Diaphysen, wie die Epiphysen erkranken. Die Epiphysenveränderungen pflegen am häufigsten nebst krankhaften Erscheinungen in den Gelenken aufzutreten, welche jenen der Arthritis rheumatica acuta sehr ähnlich sind, dabei handelt es sich nämlich um Schmerzen, leichte Gelenkanschwellung und bisweilen auch um Ergüsse in dem Synovialsack.

Die Knochenveränderungen, welche — wie oben erwähnt — oft am Periost beschränkt bleiben, werden ihrerseits desgleichen mit weiteren mehr oder weniger verschiedenartigen Influenzasymptomen, wie Neuralgien (der NN. intercostales, lumbares, radiales, medianus, ischiadicus u. s. w.), Magendarmstörungen, Gaumenröthung, Coryza, Bronchialkatarrh, Kopfschmerzen und bisweilen sogar mit Hautausschlägen, z. B. Herpes zoster, Erytema u. s. w. verbunden.

Die betreffende Diagnose stützt sich gerade auf diesen secundären Symptomencomplex sowie auf die Anamnese, aus welch' letzterer kein anderes ätiologisches Moment als die Influenza sich ergiebt.

Aus den Beobachtungen von Franke ist es leicht ersichtlich,

dass bei solchen entzündlichen Processen die Priessnitz'schen Umschläge und die Massage einen sehr günstigen Einfluss entfalten.

Es fehlen aber durchaus pathologisch-anatomische, sowie experimentelle Untersuchungen, welche — wie es absolut erforderlich erscheint — die Abhängigkeit solcher Veränderungen von der Influenza zeigten.

Durch Inoculation von Reinculturen des Influenzaerregers ist es mir gelungen, bei den Kaninchen nach vorausgeschickter Abschwächung der Gewebe mittels traumatischen Insulten und Injectionen mit leicht irritirenden Stoffen (indifferente Pulver, 1—2 Tropfen einer 5—10 procentigen Milchsäurelösung, Einspritzungen mit Toxinen des B. coli) die gleichen Knochenveränderungen hervorzurufen, die beim Menschen nach Influenzaanfällen auftreten; demgemäss können wir das Vorkommen von echten Localisationen des B.-Pfeiffer in den Knochen bestätigen, andererseits haben wir zur anatomischen Forschung derselben doch in beschränkter Weise beigetragen.

Ich erachte es durchaus überflüssig, hier auf die Einzelheiten der Inoculationstechnik näher zu gehen, und zwar aus dem Grunde, weil ich dieselbe bei meiner 1. Mittheilung ausführlich geschildert habe; vielmehr werde ich mich darauf beschränken, dies hervorzuheben, dass die von mir angewandten Mittel zum Zweck einen Locus minoris resistentiae zu schaffen, welche übrigens nach den strengsten aseptischen Vorschriften applicirt wurden, niemals an und für sich in den Geweben, auf welche sie einwirkten, nennenswerthe Veränderungen herbeigeführt haben.

Die entzündlichen Processe stellten sich erst ein, als kurze Zeit vor oder nach der Anwendung der angegebenen irritirenden Mittel dieser Inoculation mit subletalen Influenzaculturdosen stattfand.

Die örtlichen Erscheinungen traten einige Tage nach dieser Inoculation, unter mehr oder weniger starker Anschwellung der dem befallenen Knochen nahe liegenden Weichtheile, Oedem, hochgradiger Druckempfindlichkeit, erschwerter Beweglichkeit des betr. Gliedes auf; diese Erscheinungen bestanden mit verschiedener Stärke 15, 20 bis 30 Tage lang, und sogar mehr. Die toxischen allgemeinen Erscheinungen, worüber ich in meiner 1. Mittheilung ausführlich berichtet habe, konnten bei diesen Störungen niemals vermisst werden.

Zuweilen erholten sich die betr. Versuchsthiere allmählich nach der ersten Woche bis zur vollständigen Heilung wieder. Als ich das Versuchsthier im Beginn dieser Besserung tödtete, ergab sich aus der betr. Section, dass das Periost ziemlich verdickt undurchsichtig, getrübt, etwa ödematös war und sich leicht von der unterliegenden

Knochenfläche abheben liess; die Schnittfläche des Knochens erschien normal oder etwas hyperämisch. Mikroskopisch ergab sich eine oft sehr hochgradige Infiltration des Periostes, nebst Wucherung der Bindegewebszellen, mehr oder weniger beträchtlicher Hyperämie und nicht selten mit einzelnen Blutergüssen. Solche Entzündungserscheinungen reichten bis zur paraostealen Gewebsschicht; die übrigen Knochentheile zeigten keine nennenswerthe Veränderung.

Meistens gingen die Versuchsthiere nach 30—50 Tagen an hoch gradiger Kachexie zu Grunde. In diesen Fällen konnte man bei der Section die oben geschilderten Veränderungen nachweisen, jedoch in etwa ausgesprochener Weise; das Periost erschien trübe, grauweisslich-mit weisslichen, aus kleinen Abscessen gebildeten Punkten; in einzelnen Stellen waren auch makroskopisch kleine hämorrhagische Herde wahrzunehmen. Nach Ablösung des Periostes von der Knochenoberfläche, was eben dadurch erleichtert wird, dass das Periost verdickt ist, kommen einige Eitertropfen zum Vorschein. Makroskopisch erscheint das Knochenmark hyperämisch und nimmt in einzelnen Stellen eine hämorrhagische Beschaffenheit an. Mikroskopisch (s. Fig. 1) ergiebt sich, dass die Localisation des Influenzabacillus im Knochengewebe Entzündungsprocesse hervorruft, von welchen mehr oder weniger die einzelnen Knochentheile, jedoch stets am stärksten das Periost befallen werden; dieses letztere erscheint durch die Wucherung der eigenen Elemente, sowie durch die leukocytäre Infiltration verdickt; diese Infiltration ist bald zwischen den Fasern des Periostes gestreut, und namentlich um die Gefässe herum, bald mehr in umschriebenen Häufchen beschränkt, welche an einzelnen Stellen als kleine, in der Dicke des Periostes ausgestreuten Abscesse auftreten. Mehrere kleine subperiostale Abscesse, durch welche die osteogene Knochenschicht abgelöst wird, sind auch in dieser Schicht, wo eben die Infiltration eine hochgradige ist, vorhanden. Zwischen den bindegewebigen Periostfasern werden hie und da hämorrhagische Herde beobachtet. Während die Infiltration einerseits die paraostealen Schichten angreift, indem sie sich dem Bindegewebe der Nerven- und Gefässbündel, den Sehnen und den Muskeln entlang ausdehnt, geht sie anderseits auf die äusseren Knochenlamellen über, und frisst davon namentlich die den subperiostalen Abscessen entsprechenden Stellen aus, dringt in die Havers'schen Kanälchen hinein, deren stark hyperämische Marksubstanz eine hochgradige Gefässerweiterung nebst beträchtlicher kleinzelliger Infiltration der bindegewebigen Balken und endothelialer Wucherung zeigt.

Aehnliche entzündliche Veränderungen werden gleichfalls in den

Volkmann'schen Kanälen, welche ganz deutlich in der äusseren Lamellenschicht wahrzunehmen sind.

Ausserdem sind dabei noch die charakteristischen Merkmale der condensirenden Osteïtis zu beobachten: die Marksubstanz der Haversschen Kanäle sowie des centralen Rohres zeigt zahlreiche Markzellen, welche in einigen Stellen, namentlich in einzelnen Havers'schen Kanälen als Osteoblasten zum Vorschein kommen; die Kanälchenwandungen werden von denselben mehr oder weniger vollständig bedeckt. Im Bereich solcher Stellen bilden sich neue Knochenschichten, welche auf den schon vorhandenen Lamellen aufliegen.

Die Merkmale der Ostitis rarefaciens sind nicht so beträchtlich: es handelt sich dabei um eine durch Erosionen an der inneren Oberfläche der Havers'schen Kanälchen bedingte Verschmelzung der Haversschen Knochenlamellen, sowie um das Vorkommen von Riesenzellen (Osteoklasten nach Kölliker; nekrobiotische Reste nach Durante), wovon einzelne nach den Havers'schen Spalträumen anhaften und sich auf denselben modelliren, und weiter andere in der Marksubstanz frei liegen, jedoch von einer aus nekrotischem Gewebe bestehenden Zone umgeben werden.

Die Capillargefässe der Marksubstanz des centralen Kanals sind stark injicirt, ausserdem werden hie und da Blutergüsse beobachtet, welche letzteren die bereits makroskopisch wahrgenommene hämorrhagische Beschaffenheit bestätigen. Die kleinzellige Infiltration, welche in den Bindegewebszügen ziemlich hochgradig ist, kommt am deutlichsten an der Gefässperipherie zur Geltung.

Die eben geschilderten Knochenveränderungen wurden von mir nicht nur an den Diaphysen, sondern auch an den Epiphysen nachgewiesen; in diesem Falle hatte die Entzündung sogar die Gelenke in Mitleidenschaft gezogen.

Aus meinen Versuchen ergiebt sich, dass es sich dabei um eine subacut einsetzende Knochenentzündung handelt, welche ihren Ursprung im Periost hat; und zwar erscheinen die betr. Veränderungen daselbst ausgedehnter und stärker, als in den übrigen Knochentheilen, so dass häufig das Bild einer einfachen Periostitis auftritt.

Solche Knochenentzündungen werden zweifelsohne durch Einsiedelung des Pfeiffer'schen Bacillus hervorgerufen, welche sowohl auf dem Wege des Blutkreislaufs, wie es bei den intravenösen oder subcutanen Einspritzungen der Fall ist, indem dadurch an irgend einer Stelle des Knochensystems ein Locus minoris resistentiae geschaffen wird, also direct durch Einimpfungen in dem vorher abgeschwächten Knochen zu Stande kommt.

Durch Inoculation in den paraostealen Schichten, ohne vorhergegangene und nachfolgende Abschwächung derselben, gelingt es etwas schwieriger Knochenveränderungen herbeizuführen; bei einzelnen dieser Fälle wurden jedoch solche Knochenveränderungen hervorgerufen, und vielleicht deswegen, weil die betreffenden Gewebe in zufälliger Weise dazu prädisponirt waren. In gleicher Weise können wir uns jene seltenen Fälle erklären, bei welchen eine spontane Localisation der Influenzabacillen im Knochensystem, und zwar im Schenkelbein von Versuchsthieren beobachtet hatten, die an experimentell hervorgerufenen Influenza-Peritonitis oder -Pleuritis, oder an Otitis zu Grunde gegangen waren.

Das Knochensystem kann ferner durch Fortschreiten der Entzündung von den Gelenken (wie wir es genauer weiter sehen werden) auf das Periost secundär befallen werden.

Aus dem bakteriologischen Befunde ergiebt sich desgleichen, dass die bei dem obenerwähnten Versuche beobachtete Entzündung ganz ausschliesslich durch den Influenzabacillus hervorgerufen wird. Der aus den kleinen subperiostalen Abscessen entzogene Eiter zeigte ohne Ausnahme die mikroskopischen Mermale des Influenzaeiters (s. meine erste Mittheilung); die damit in den dazu passenden Nährsubstraten ausgeführten Einimpfungen erzeugten Reinculturen des Pfeiffer-schen Mikroorganismus.

Bei den nach Pfeiffer seiner Methode gefärbten Schnittpräparaten wurden die Bacillen fast ausschliesslich in den Eiterherden und ausnahmsweise über denselben gefunden.

Die Influenza nun, ebenso wie mehrere andere Infectionen, kann verschieden starke Knochenveränderungen verursachen, welche gewöhnlich unter dem Bilde der zwei Osteoperiostitisarten — einfache Osteoperiostitis und eitrige subacute Osteoperiostitis — auftreten. Ich habe in keinem Falle die classische Form der infectiösen acuten Osteomyelitis, welche der durch den Streptococcus pyogenes bedingten und auch bei anderen Infectionen — wie z. B. bei Typhus — vorkommenden Osteomylitis ähnlich ist.

Bemerkenswerth und wunderbar ist es, wie solche Knochenlocalisationen des Bacillus Pfeiffer in Verhältniss zu anderartigen Localisationen desselben in ihren klinischen Erscheinungen nur von einer beschränkten Zahl von Autoren beschrieben worden sind: und zwar bei einigen Abhandlungen über die Influenzacomplicationen, sowie in verschiedenen statistischen Zusammenstellungen wird darüber gar nicht geredet.

Aus der klinischen Beschreibung von Franke, sowie aus den

Resultaten meiner Versuche ergeben sich so beweiskräftige Thatsachen, betreffs des Zusammenhang zwischen Influenza und Knochenveränderungen, dass, meiner Meinung nach, es völlig gerechtfertigt erscheint, echte Influenzaknochenläsionen aufzustellen; jedoch wollen wir dadurch nicht ausschliessen, dass wohl Veränderungen in den Knochen vorkommen können, welche durch Symbiosen des Bacillus Pfeiffer mit anderartigen Krankheitserregern, wie z. B. mit Staphylokkoken und pyogenen Streptokokken, vorkommen können, welche letzteren dem Entzündungsprocess einen entschieden acuten Charakter verleihen können.

Ich behaupte, dass viele Influenzaosteoperiostiten übersehen und als einfache rheumatische, bedeutungslose Erkrankungen betrachtet werden; ich möchte noch dazu fügen, — und damit gerathe ich gar nicht in Uebertreibung — dass zahlreiche Fälle von sogenanntem Knochenrheumatismus, mehrfache nach Erkältung oder bisweilen nach einer Angina entstandene Osteomyeliten, sowie manche Fälle von nach Influenzaepidemien oft vorkommender eitriger Osteoperiostitis, deren Ursache unerfindlich ist, oder welche a priori und ohne irgendeine bakteriologische Untersuchung, durch die gewöhnlichen pyogenen Mikroorganismen hervorgerufen werden sollen, gerade vom Bacillus Pfeiffer bedingt werden. Die neuerdings von Thursfield (470) mitgetheilten Fälle von Periostitis rheumatica gehören sehr wahrscheinlich zu der von Franke geschilderten Gruppe.

Es ist nun der Mangel an einer passenden bakteriologischen Untersuchung, der uns dazu führt, den meisten Theil der Osteoperiostiten und namentlich die von eitriger Natur und im Allgemeinen sämmtliche eitrige Entzündungsprocesse bei den durch die gewöhnlichen Pyogenen hervorgerufenen anzureihen; wir begnügen uns somit mit einer zu sehr allgemeinen Benennung und bekümmern uns leider nicht in genauester Weise zu erforschen, welcher dieser Pyogenen — deren Anzahl von einem Tage zum andern grösser wird — in den einzelnen Fällen der eigentliche Krankheitserreger ist.

Die bakteriologische Untersuchung findet erst dann statt, wenn der Zusammenhang zwischen Eiterung und einer vorgegangenen bezw. geichzeitig vorhandenen specifischen Infection in deutlichster Weise vorsteht; durch die bakteriologische Untersuchung wird alsdann die Anwesenheit z. B. des Typhusbacillus, des Bacterium coli, des Pneumococcus, des Influenzabacillus nachgewiesen.

Es handelt sich nun in der Literatur gerade um diese einzigen Fälle; zahlreiche Fälle bleiben somit völlig unberücksichtigt, bei welchen der obenerwähnte Zusammenhang nicht sicher gestellt ist, oder bei welchen

kein positiver Grund zur Ausführung der bakteriologischen Untersuchung vorliegt.

Solche für jede Infection geltenden Ueberlegungen sind betreffs des Influenzamikroorganismus ungeheuer wichtig.

Aus den schon erwähnten Mittheilungen von Cantani (s. I. Mittheil.), Kretz (262), Borchardt (46), Kruse (266) ergiebt sich, dass die Influenzabacillen sogar äusserst lange Zeit — und vielleicht noch länger als die Typhusbacillen — stecken bleiben können, ohne irgend eine Störung herbeizurufen, um dann erst in bestimmten Verhältnissen ihre Wirksamkeit zu entfalten. Es ist nun leicht verständlich, wie eine durch den Influenzabacillus veranlasste Veränderung zu einer Zeit auftreten kann, welche mehr oder weniger vom überstandenen Influenzaanfall entfernt ist: und es geschieht demzufolge, dass bei einer etwa oberflächlichen Beobachtung es schwer wird, den ursächlichen Zusammenhang zwischen der krankhaften Veränderung und dem ätiologischen Moment zu entdecken. Wenn man nun insbesondere die Thatsache in Erwägung bringt, dass sehr leichte und beinahe übersehene und häufig von den Kranken selber gar nicht als solche betrachtete Influenzaanfälle nachträglich schwere Localisationen des Bacillus Pfeiffer hervorrufen können, dann darf es wohl gar nicht befremden, wenn bei solchen Fällen, d. h. in Fällen von einfachen oder eitrigen Entzündungen, bei welchen die Unkenntniss des ätiologischen Moment zur Aufstellung einer rheumatischen Ursache bringt, über die betreffende echte Natur kein Verdacht erweckt wird und die Nothwendigkeit einer sorgfältigen bakteriologischen Untersuchung gar nicht anerkannt wird, vielmehr die wahrgenommenen krankhaften Veränderungen als Wirkungen der gew. Staphylokokken und Streptokokken zu betrachten sind. Ausserdem darf man wohl die Schwierigkeiten, welche die Gewinnung der Culturen des Bacillus Pfeiffer darbietet, in Erwägung ziehen.

Bei der Ausführung einer zu klinischen Zwecken dienenden bakteriologischen Untersuchung wird nach einer vollständigen, methodischen Weise im Allgemeinen nicht gearbeitet, und doch dürfte die Nothwendigkeit eines solchen Verfahrens für jeden Fall bestrebt werden; man pflegt gewöhnlich die üblichen einfachen Nährböden, sowie die Impfungen an Versuchsthieren in Anwendung zu bringen, während es wohl bekannt ist, dass eine beträchtliche Keimreihe vorhanden ist, welche in diesem Nährmedia gar nicht gedeihen und welche nach Einimpfung in den Thierorganismus, sei es wegen ihrer Spärlichkeit im zur Inoculation angewendeten Material oder ihrer geringeren Virulenz wegen, keine charakteristischen Erscheinungen hervorrufen.

Ihre Anwesenheit kann erst durch besondere Nährmedia, z. B. saure, glykosehaltige, glycerinhaltige Substrate, anaërobische Culturen u. s. w. ermittelt werden. Der Bacillus Pfeiffer gehört nun gerade dieser Keimkategorie zu, welche durch die sonst üblichen Culturen durchaus nicht dargestellt werden können, und ferner kann seine Entwickelung sogar in den günstigsten Nährboden durch andersartige Mikroorganismen verdeckt werden, welche sich mit ihm symbiotisch verbinden oder zufälliger Weise sich denselben zugesellen.

Daraus ergiebt sich in unzweideutiger Weise, wie es vorkommen kann, dass eine nicht geringere Anzahl von Influenzaveränderungen übersehen wird und dass ferner, während bei der Feststellung der Natur solcher Läsionen die Fälle, bei welchen der bakteriologische Befund positiv ausfällt, von grossem Belang sind, die Abwesenheit desselben andererseits die positiven Resultate durchaus nicht beeinträchtigen kann, denn es genügt sogar ein einziges festgestelltes der letzteren, um das Zustandekommen von durch Influenza bedingten pathologisch-anatomischen Veränderungen zu beweisen.

Dadurch wird uns ferner erklärlich, wie es nun vorkommt, dass, während einerseits in der einschlägigen Literatur eine rel. geringere Zahl von gewöhnlichen durch Influenza bedingten Erkrankungen — z. B. Abscesse, Ostiten, Periostiten etc. — mitgetheilt werden, wir finden andererseits daselbst eine ansehnliche Anzahl von anderartigen ebenfalls entzündlichen, oft in Vereiterungen ausgehenden, jedoch im Gebiete edlerer Organe auftretenden Veränderungen — z. B. Otiten, Encephaliten etc. — In dieser Beziehung darf ich wohl annehmen, dass, da es sich in diesen Fällen um etwa ungewöhnlichere Veränderungen als Abscesse, Ostiten etc. handelt, solchen Läsionen ein grösseres Interesse beigelegt werden muss und demzufolge die betr. Fälle eingehender studirt und erforscht, sowie durch die ganze Reihe von Untersuchungen unterstützt werden, unter welchen eine passende bakteriologische Untersuchung die wichtigste Rolle spielt, welche sämmtlich zur Aufklärung der betr. Diagnose dienen sollen.

Aus den obenerwähnten Gründen muss ich nun behaupten, dass die rel. Spärlichkeit von grippalen Knochenveränderungen bloss eine anscheinende ist und direkt von der Mangelhaftigkeit der zum Zweck einer genauen Diagnose der Natur derselben angestellten Erforschungen abhängt.

Sich auf seine eigenen klinischen Erfahrungen stützend, nimmt Franke an, dass um die Localisation des Bacillus Pfeiffer zu bewirken, die Beeinflussung von Schlägen, Insulten und anderweitigen local schädigenden Einwirkungen — wie z. B. die Erkältung — durchaus nicht nöthig sei.

Meinerseits und auf Grund meiner experimentellen Untersuchungen kann ich nicht der Annahme Franke's zustimmen; und zwar aus dem Grunde, weil ich nachgewiesen habe, dass eine Abschwächung des Knochengewebes nöthig ist, damit in demselben der Bacillus Pfeiffer sich localisiren kann; dazu kommt ferner, dass die selten von mir beobachteten Fälle, wo diese Localisation eine spontane war und keinen Locus minoris resistentiae gebildet hatte, in der Weise zu erklären sind, dass der Entzündungserreger einer bereits durch zufällige, uns unbekannte Ursache abgeschwächter Stelle angegriffen hatte.

In einer anderen Stelle seiner Abhandlung nimmt Franke jedoch diesen Begriff wohl an, welcher, wie bekannt, einen der wichtigsten Grundsätze der Lehre der Infectionslocalisationen bildet. Er giebt also an, dass die Knochenerkrankungen überhaupt nach wiederholt stattgefundenen Influenzaanfällen, durch welche die Knochenstructur abgeschwächt wird, entstehen: und zwar hatten viele seiner Kranken mehrmals an Influenza gelitten.

Hier möchte ich aber bemerken, dass, wenn wir — nach Franke's Angabe — die vorhergegangenen wiederholten Influenzaanfälle als die alleinige Ursache der Verminderung der Gewebsleistungsfähigkeit betrachten, und den prädisponirenden, sowie den zufälligen localen Ursachen jeden Werth abziehen wollen, so könnten wir uns diejenigen Fälle, bei welchen die Veränderung auf einen umschriebenen Punkt des Knochensystems beschränkt bleibt, gar nicht erklären, nämlich aus dem Grunde, weil die oben angegebene Ursache ihren Einfluss auf das ganze Knochensystem entfaltet.

Bei seinen Fällen lässt Franke hervorheben, wie die überwiegende Zahl der Erkrankungsherde in den unteren Extremitäten und besonders an den Tibiakanten und an den Füssen auftraten, ferner lässt er bemerken, dass in solchen Fällen es sich um Menschen handelte, welche ihres Berufs entwegen längere Zeit stehen bleiben mussten. Dies gilt für mich als ein örtliches prädisponirendes Moment.

Franke hat auch nachweisen können, wie manche Familien eine ganz eigenthümliche Prädisposition zu grippalen Knochenerkrankungen zeigen, während bei anderen Familien anderartige Influenzaformen, wie z. B. die katarrhalische oder die nervöse sowie die gastroenteritische Form, überwiegen.

Der verschiedene, sowohl klinische als experimentell nachgewiesene Intensitätsgrad, der Entzündungsvorgang hängt zweifelsohne von zwei hauptsächlichen Factoren ab: nämlich von der Virulenz und Menge der Krankheitserreger, sowie von dem Widerstandsfähigkeitsgrad des

von denselben angegriffenen Gewebes ab: diese beiden Bedingungen sind es nun, welche den Verlauf der Entzündung beeinflussen. Denn falls die histologischen Gewebselemente eine genügende Widerstandsfähigkeit besitzen, durch welche sie der Einwirkung der Bakterien entgegen reagiren können, oder wenn diese letzteren spärlich oder mit geringerer Virulenz behaftet sind, dann pflegen die entzündlichen Erscheinungen allmählich und mehr oder wenig schnell zu verschwinden; im anderen Falle wird die leukocytäre Infiltration durch eine eitrige versetzt, es bilden sich somit Eiterherde und es folgen darauf Toxiämien und das Thier geht endlich zu Grunde.

Die Ostitis der kleineren Knochen kann den Verdacht eines tuberculösen Processes erwecken: die grippale Ostitis der Fingerbeine kann nach Franke das Bild einer Spina ventosa vortäuschen: die differentielle Diagnose, auch unabhängig vom bakteriologischen Befunde, wird aber in solchen Fällen durch die Anamnese und den Verlauf unterstützt.

Die Metatarsenostitis könnte den Eindruck der sogen. „Soldaten-Fussgeschwulst" geben, welche durch Anschwellung des Metatarsus und Schmerzen bei der Deambulation charakterisirt ist; diesbezüglich behauptete Franke (loc. cit.), dass die von Kirchner (242), Schulte (432) und von Stechow (450) mitgetheilten Fälle als Ostiten betrachtet werden sollen.

Doch muss ich hervorheben, dass nicht sämmtliche nach Influenza auftretende Knochenerkrankungen ausschliesslich durch den Bacillus Pfeiffer herbeigerufen zu werden brauchen, denn es kann ja wohl möglich sein, dass dieser Mikroorganismus nur den zur Gedeihung andersartiger Keime günstigen Boden vorbereitet, oder dass er seine Wirkung in Gemeinschaft mit anderen Mikroorganismen entfaltet, mit welchen er zufälliger Weise verbunden ist.

Von dieser hochwichtigen Frage wird weiter, nachdem ich die einzelnen Influenzalocalisationen geschildert haben werde, die Rede sein.

III. Gelenke.

Die grippalen Gelenkerkrankungen ebenso wie die nämlichen Knochenveränderungen wurden nicht sehr häufig beobachtet.

Senator (440) und Holmberg (218) berichten über grippale Synovitis; in den deutschen statistischen Zusammenstellungen (30—32, 164) werden grippale Polyarthriditen mitgetheilt; Leichtenstern (l. c.) giebt mehrere solcher Fälle an. Krönlein (264), Walker (l. c.), Witzel (511) berichten über acute eitrige Arthritis des Kniegelenkes; in dem von Witzel mitgetheilten Falle handelte es sich aber um eine durch den Streptococcus pyogenes bewirkte symbiotische Infection.

Franke (l. c.) hat auch in diesem Gebiete einen bemerkenswerthen Beitrag geliefert: er hat nämlich häufige entzündliche, zuweilen vereinzelte, meistens jedoch mit anderartigen grippalen und besonders Knochenveränderungen verbundene Gelenkerkrankungen beobachtet.

Die klinische Beschreibung solcher Fälle lässt in deutlichster Weise den ursächlichen Zusammenhang zwischen Influenzaanfall und Gelenkerkrankungen, deren Prädilectionsstelle vom Knie- und Fussgelenk gebildet wird, erkennen.

Man könnte höchstens einen Zweifel darüber haben, ob solche Veränderungen ganz allein vom Influenzamikroorganismus bedingt werden, oder ob die Influenza selbst einfach als ein prädisponirendes Moment zum Gedeihen anderartiger Keime betrachtet werden soll: die im Nachstehenden mitzutheilenden Betrachtungen sollen diesen Zweifel beseitigen.

Die grippalen Gelenkerkrankungen pflegen einige Tage, zuweilen noch länger, nach dem Influenzaanfall aufzutreten; dieselben zeigen die Merkmale einer die Gelenkserosa betreffende, acut oder subacut einsetzende Entzündung, bei welcher die charakteristischen Symptome aus Anschwellung und mässiger, besonders auf Druck sich einstellender Schmerzhaftigkeit gebildet werden; die Röthung ist meist geringfügig oder fehlt ganz; das Fieber ist keine beständige Erscheinung.

Die von Franke am häufigsten vorgefundene pathologisch-anatomische Form war die seröse Synovitis, mit zuweilen reichlichem Exsudat und nachfolgenden mehr oder weniger bedeutenden functionellen Störungen der befallenen Extremität. Es kam auch die eitrige Form vor, welche dadurch gekennzeichnet war, dass in der Gelenkhöhle ein Eiter vorlag, welcher seiner besonderen Beschaffenheit entwegen zwischen dem tuberculösen und dem durch die gewöhnlichen Strepto- und Staphylokokken bedingten eitrigen Exsudat stand. Die fibröse Gelenkkapsel, sowie die Knochenoberflächen zeigten keine nennenswerthe Veränderung; von Nekrosen findet man regelmässig keine Spur.

Haward (200) hat neulich einige Fälle von Gelenkergüssen mitgetheilt, welche bei mit arthritischer Diathese behafteten Menschen nach Influenzaanfällen aufgetreten waren.

Bei einem jungen Knaben habe ich eine Synovitis des Ellbogengelenks beobachtet, welche etwa 9 Tage nach der Influenza entstanden war. Der subacut einsetzende Entzündungsprocess war durch eine ziemlich beträchtliche Anschwellung im Gelenk, durch Oedem, durch geringfügige Röthung und durch eine mässige Druckschmerzhaftigkeit gekennzeichnet; ausserdem war die locale Temperatur

etwas erhöht. Während des ganzen Krankheitsverlaufes schritt die Körpertemperatur nicht über 38° C. hinaus. Die Beweglichkeit des Gliedes war sehr beschränkt, jedoch nicht mit grossen Schmerzen verbunden.

Klinisch war die tuberculöse Form ganz auszuschliessen; es konnte sich nur ein Verdacht einer pneumokokkischen oder einer grippalen Arthritis ergeben; diese letztere Vermuthung war die wahrscheinlichste, und zwar aus dem Grunde, weil ein typischer Influenzaanfall vorausgegangen war, und anderseits, weil manche der Symptome vorhanden waren, welche bei den Influenzaerkrankungen constant auftreten, d. h. Kopfschmerzen, hochgradige Abgeschlagenheit, Erschöpfung der Muskelkraft, Röthung des Gaumens. Es fehlte ausserdem jene starke, namentlich bei den Bewegungen auftretende Schmerzhaftigkeit, welche fast niemals bei der pneumokokkischen, meist fibrinösen Synovitis vermisst wird.

Jedoch zum Zwecke einer sicheren Feststellung der Art der Erkrankung führte ich eine Probepunction im Gelenke aus: die dadurch gewonnene Flüssigkeit war serös, trüb, blutig. Daraus schloss ich auch mit der grössten Wahrscheinlichkeit die pneumokokkische Form aus; denn, wie wohl bekannt, ist das Exsudat bei dieser letzteren fibrinös oder ganz und gar eitrig (Heubner [211]).

Die werthvollste Bestätigung ergab sich jedoch aus der mikroskopischen Untersuchung: bei den, nach der Canon'schen Methode gefärbten Exsudatspräparaten fanden wir nebst zahlreichen rothen Blutkörperchen, unzählbare Leukocyten, welche gut erhalten, mit kurzen, schmalen, sämmtliche mikroskopische Merkmale des Bacillus Pfeiffer zeigenden Bakterien angefüllt waren. Der überwiegende Theil solcher Mikroorganismen war schwach gefärbt: was eben ein Beweis der einsetzenden Entartung — wie ich es bereits in meiner ersten Mittheilung nachgewiesen habe — bildet.

Die mit der erwähnten Hämoglobin enthaltenden Flüssigkeit, sowie mit den üblichen Nährboden ausgeführten Einimpfungen blieben steril: dieses Resultat bildet einerseits den wichtigsten Grund, wodurch die Anwesenheit des Diplococcus Fränkel und der gewöhnlichen Pyogenen (Staphylo-, Streptokokken, Bacterium coli etc.) ganz ausgeschlossen wird; durch dieses Resultat wird anderseits der sich auf die Pfeiffer'schen Bacillen beziehende mikroskopische Befund gar nicht verringert, im Gegentheil es bestätigt diesen letzteren, denn, wie ich es bereits erörtert habe (cfr. I. Mittheilung), sobald durch die mikroskopische Untersuchung gezeigt wird, dass die Bacillenleiber den Farbstoff nicht mehr aufzunehmen fähig sind, ferner pflegen die Einimpfungen meistens steril zu bleiben.

Weder durch die mikroskopische und culturelle Nachprüfung, noch durch Inoculationen bei Versuchsthieren gelang es mir den Dipplococcus Fränkel und den Tuberkelbacillus zu finden: das Resultat war absolut negativ. Weder im Schleim, noch im Auswurf wurden die Pfeiffer'schen Bacillen gefunden.

Betrachten wir nun die klinischen Befunde in Zusammenhang mit den makro- und mikroskopischen Merkmalen der erhaltenen Flüssigkeit, sowie mit der Abwesenheit der gew. Eitererreger, sowie des Diplococcus Fränkel und des Tuberkelbacillus, so glaube ich nicht fehlzuschlagen, wenn ich mit voller Sicherheit behaupte, dass die in Rede stehende Synovitis durch die Einsiedelung des Bacillus Pfeiffer im Ellenbogengelenk hervorgerufen worden war.

Durch nach der sonstigen Technik ausgeführte Impfungen mit Influenzaculturen habe ich ebenfalls experimentell echte Influenzasynoviten verfolgen können. Und zwar habe ich die Entstehung der Synovitis sowohl durch directe Injectionen mit dem Influenzabacillus in die Gelenkhöhle oder in den Kreislauf — nach vorausgegangener Abschwächung der Widerstandsfähigkeit der Gelenkgewebe — sowie durch Herbeiführung von grippalen Knochen- und namentlich Epiphysenveränderungen beobachtet.

Die dadurch bei den Versuchsthieren hervorgerufenen Synoviten — ebenso wie es bei Menschen der Fall ist — können als einfache seröse oder eitrig-seröse und sogar als eine echte eitrige Synovitis auftreten.

Die grippalen Knochenveränderungen sind meist mit den beiden ersten Synovitisarten verbunden; diese letzteren pflegen überhaupt geringgradige Entzündungserscheinungen hervorzurufen, welche einen subacuten Verlauf nehmen, und wenn die betr. Versuchsthiere nicht an der Knochenerkrankung zu Grunde gehen, verschwinden die ersteren nach verschieden langer Zeit, ohne irgend eine Nachfolge zu hinterlassen. Solche Synovitisformen können desgleichen durch intraarticuläre Injectionen mit dem Bacillus Pfeiffer oder nach Einsiedelung desselben durch die Blutbahn hervorgerufen werden.

Bei der serösen Synovitis sind die anatomischen Veränderungen gar nicht hochgradig: man beobachtet dabei nur eine Trübung der Gelenkflächen und der leicht verdickten Synovialmembran. Die Gelenkhöhle enthält eine seröse, oft nur aus der Synovia bestehende, zuweilen leicht getrübte oder blutige Flüssigkeit, welche keine fibrinösen Massen resp. Niederschläge, jedoch nicht selten kleine Flocken von dickem, fadenziehendem Eiter zeigt.

Mikroskopisch erkennt man im Exsudat weisse Blutkörperchen,

welche in der Mehrzahl der Fälle, obwohl in geringerer Menge, die mehr oder weniger gut erhalten, typischen Influenzabacillen enthalten. In solchen Fällen zeigt die Synovialmembran keine nennenswerthen Veränderungen; ihre Gefässe sind injicirt, bisweilen ist dabei eine leichte Leukocyteninfiltration und häufig eine durch extravasate rothe Blutkörperchen bedingte Infiltration vorhanden, die endotheliale Schicht ist meistens gut erhalten, ihre Zellen nehmen jedoch zuweilen eine blasenförmige Beschaffenheit an.

Die eitrige Synovitis ist im Gegentheil mit ausgesprocheneren entzündlichen Erscheinungen, mit manchmal hochgradigem Oedem der periarticulären Gewebe, sowie mit erheblichen functionellen Störungen, welche bisweilen jede Bewegung verhindern, verbunden. Der Verlauf ist ein subacuter; in einigen Fällen wird ein völliger Rückgang des krankhaften Processes beobachtet; in anderen Fällen erstreckt sich aber dieser auf die periarticulären Gewebe und auf das Periost, es bilden sich somit mehr oder weniger ausgedehnte Eiterherde, in welchen nach einer verschieden langen Zeit (1 bis mehrere Monate) das Thier unter den üblichen, bereits geschilderten Marasmuserscheinungen zu Grunde geht.

Es ist höchst wahrscheinlich, dass das Vorkommen der einen oder der anderen Synovitisform, die unbeständige Intensität und Schwere des betr. Processes von der Virulenz der Krankheitserreger, sowie von der geringeren oder höheren Empfänglichkeit der Gewebe abhängig ist.

Bei der eitrigen Synovitisform sind die anatomischen Veränderungen noch mehr erheblich: die Gelenkseröse ist mehr oder wenig verdickt, mikroskopisch (s. Fig. 2) erkennt man bei derselben eine intensive Wucherung der beständigen Zellenelemente, sowie eine beträchtliche, die ganze Synovialmembran in Anspruch nehmende und namentlich um die Blutgefässen und um die lymphatischen Spalträumen ausgedehnte Leukocyteninfiltration, welche hie und da kleine Herde bildet, die ihrerseits die Zeichen einer eitrigen Verschmelzung aufweisen. Die bindegewebige Wucherung und folglich die Verdickung der serösen Membran sind um so hochgradiger, je länger der Process andauert. In der Dicke der Synovialmembran habe ich bisweilen blutige Ergüsse wahrgenommen. Die endotheliale Schicht ist gar nicht mehr zu erkennen, die Gelenkhöhle wird in eine Abscesshöhle umgewandelt, welche eine makroskopisch und mikroskopisch die von mir (cfr. I. Mittheilung) bereits geschilderten Eigenthümlichkeiten des Influenzaeiters besitzende eitrige Flüssigkeit enthält; in dieser letzteren sind mehr oder weniger zahlreiche in Reincultur vorhandene Influenzabacillen nach-

zuweisen, deren Cultur, wie sonst, nicht immer gelingt. Die Infiltration erstreckt sich den Sehnenfasern entlang bis zum intermusculären Bindegewebe; die Muskelfasern zeigen hie und da die Merkmale der hyalinen Entartung.

Aus den oben mitgetheilten Thatsachen darf ich behaupten, dass das Vorkommen der peripheren Gelenklocalisationen somit völlig nachgewiesen ist.

Hier und in dringendster Weise als bei den anderen Capiteln dieser Abhandlung macht sich die Lösung einer wichtigen Frage geltend: nämlich, ob manche der sogen. rheumatismalen Gelenkerkrankungen in Beziehung mit der Influenza stehen, oder nicht.

Ich glaube keine Uebertreibung aufzustellen, wenn ich behaupte, dass sämmtliche sogen. rheumatische Veränderungen durch den Bacillus Pfeiffer hervorgerufen werden; jedoch darf ich wohl annehmen, dass mehrere unter denselben sehr wahrscheinlich von der Influenza bedingt werden müssen.

Es handelt sich nun um eine höchst interessante Frage, und es ist der Mühe werth, dass ich dieselbe kurz bespreche.

Seit ziemlich langer Zeit neigen manche Pathologen dazu, bei dem Rheumatismus im Allgemeinen und insbesondere bei dem Gelenkrheumatismus eine infectiöse Ursache anzunehmen.

Ich verweise in dieser Beziehung auf die Arbeiten von Goldscheider (86), Leyden (307), Chwostek (86), Singer (443), welche bei Fällen von acutem Gelenkrheumatismus, sowie bei anderen, wo es sich um rheumatische Endocarditis handelt, Mikroorganismen nachgewiesen haben, unter welchen häufig Streptokokken und Diplokokken vorhanden waren. — Die Abhandlung Riva's (403) möchte ich hier auch erwähnen: auf Grund des von ihm seither vertretenen Begriffes, nach welchem der Rheumatismus eine mit multiplen, meistens in den Gelenken sitzenden Localisationen verbundene infectiöse Krankheit sein soll, gelang es diesem Forscher, nach mehreren negativ ausgefallenen Versuchen, in 8 Rheumatismusfällen, wovon einer mit Pleuritis complicirt war, aus der Gelenkflüssigkeit, sowie aus dem Blute und aus dem pleuritischen Exsudat einen Mikroorganismus zu züchten, dessen Biologie jedoch bis jetzt noch ziemlich unerklärt ist und welcher ausserdem gar nicht in den sonst üblichen sondern in aus Gelenksgallerte des Pferdes und Milchsäure zusammengesetzten Nährboden gedeiht. Hier sollen desgleichen die Arbeiten von Achalme (1) und von Thiroloix (469), welche bei einigen Rheumatismusfällen einen besonderen oft als Diplobacillus bald kettenförmig, bald vereinzelt auftretenden Mikroorganismus isolirt haben, erwähnt werden.

Bettencourt (34), Pic und Lesieur (377), Sawtschenko (421) haben den gleichen Mikroorganismus bei mehreren Rheumatismusfällen nachgewiesen; Triboulet (474) und Apert (9) haben, der erstere bei Gelenkrheumatismus, der zweite bei einem Falle von rheumatischer Chorea, einen Diplococcus gefunden, welcher Veränderungen herbeirufen kann, die ähnlich den bei der rheumatischen Endocarditis auftretenden Läsionen sind. Wassermann (500) isolirte in einem Falle von Chorea rheumatica einen multiple eitrige Exsudate in den Gelenken veranlassenden Streptococcus.

Nach Bloch (40) soll der Rheumatismus kein einheitliches ätiologisches Moment haben, vielmehr wird derselbe durch verschiedenartige Mikroorganismen bedingt, deren Eingangspforte fast stets von einer Angina gebildet wird.

Triboulet und Cayon (475) geben an, bei Rheumatismusfällen einen schwach pathogenen Diplococcus isolirt zu haben.

Die Mittheilungen von Meyer (337), Poynton und Paine (381) enthalten neuere Beobachtungen über den Gelenkrheumatismus.

Meyer hat mit dem Blute und mit dem Gelenkexsudat keine positiven Resultate erhalten; auf Grund des bereits bekannten häufigen Zusammentreffens der Angina mit der Polyarthritis rheumatica hat dieser Verfasser die bakteriologische Untersuchung des Amygdalenschleims ausgeführt: in 5 Fällen eines typischen, acuten Gelenkrheumatismus ist es ihm gelungen, aus dem gen. Schleim kleine diplokokkenförmige Bakterien zu isoliren, welche im culturellen Zustand dazu neigten, eine den Streptokokken ähnliche Beschaffenheit anzunehmen, mit der Gram'schen Methode keine deutliche Färbung zeigten; das für sie passendere Nährmedium wird für solche Bakterien durch eine Mischung von Agar und Blut gebildet: in diesem Medium entwickelt sich der Mikroorganismus als geringfügige helle, einzeln stehende Tröpfchen; die betr. Culturen erschöpfen sich in kürzester Zeit. Die mit diesem nämlichen Mikroorganismus subcutan ausgeführte Injection ruft Gelenkanschwellungen, jedoch keine Septicoämie hervor; ferner besitzt derselbe einen endocellulären Charakter.

Trotz der grossen Aehnlichkeit zwischen diesem Mikroorganismus und dem Bacillus Pfeiffer, berührt Meyer gar nicht die betreffende differentielle Diagnose; er beschränkt sich nur darauf es mitzutheilen, dass er aus dem aus Influenzakranken sowie aus anderen Krankheitsfällen (Scharlach, Tuberculose, Muskelrheumatismus) stammenden Schleim Streptokokken gezüchtet hat, welche bei den Versuchsthieren sich ganz anders verhalten als der von ihm geschilderte Mikro-

organismus. Diese Eigenthümlichkeit, welche übrigens bei einem und demselben Mikroorganismus eine nach dem Abschwächungsgrad sehr verschiedene zu sein pflegt, mag wohl nicht als ein auf den Bacillus Pfeiffer sich beziehendes differentielles Merkmal deuten.

Poynton und Paine gelang es in 8 Fällen von acutem Gelenkrheumatismus einen von ihnen desgleichen im Rachenraum bei einem Fall von Angina rheumatica aufgefundenen Diplococcus nachzuweisen, dazu lieferten Verff. noch den Beweis des diesem letzteren innewohnenden pathogenen Einflusses, indem sie bei den Versuchsthieren durch denselben die gleichen krankhaften Veränderungen hervorrufen konnten, welche bei den rheumatischen Menschenerkrankungen — Polyarthritis, Endocarditis, Pericarditis — auftreten. Bei einzelnen Versuchsthieren war die Abmagerung eine hochgradige, sie gingen in etwa drei Wochen zu Grunde; in einem Falle wurden sogar Nervenerkrankungen wahrgenommen. Diese Diplokokken treten, sowohl in den Gewebeschnittflächen, wo sie zahlreich zwischen den Bindegewebselementen und in den Endothelzellen vorhanden sind, sowie bei der in Blut-Agar oder in einer aus Bouillon und Milch, nebst Zusatz von Milchsäure bestehenden Mischung ausgeführten Einimpfungen in deutlichster Weise auf.

Pocock und Schäfer (379) haben eine zur Feststellung der infectiösen Natur des Gelenkrheumatismus sehr wichtige Thatsache hervorgehoben, nämlich dass die mit dieser Erkrankung behafteten Schwangeren Kinder geboren haben, welche bald nach der Geburt an acutem Gelenkrheumatismus erkrankten, eine Krankheit, welche — wie wohl bekannt — ganz ausnahmsweise bei Neugeborenen aufzutreten pflegen.

Nach dem Gesagten liegt demnach kein Zweifel mehr daran, wie nun verallgemeinert und begründet die Annahme ist, nach welcher der Gelenkrheumatismus als eine Infectionskrankheit zu betrachten ist.

Und zwar haben wir wahrnehmen können, wie durch die Vervollständigung unserer diesbetreffenden Kenntnisse die vorher umfangreiche Reihe der sogen. rheumatischen Erkrankungen allmählich eine geringere geworden ist: Aus dieser Erkrankungsreihe wurden nach und nach jene irrthümlich als rheumatisch betrachteten Veränderungen abgesondert, welche im Verlauf oder bei der Reconvalescenz verschiedener Infectionskrankheiten — z. B. der Variola, der Pneumonie, des Typhus, der Dysenterie, der Gonorrhöe, der Pyoämie — für welche Veränderungen Bouillaud (53) die Benennung infectiöse pseudo-rheumatische Formen vorgeschlagen hat.

Dies ist ein Beweis dafür, dass die Bezeichnung „rheumatische“ durchaus einen Abstractionswerth besitzt und über die Natur der

betr. Erkrankung gar nicht aufklärt; sie dient einfach dazu, unsere Unkenntniss zu decken: als solche muss dieselbe ausgerottet werden. Der Nachweis von grippalen Knochen-, Muskel-, Gelenkerkrankungen und — wie ich weiter auseinandersetzen werde — von Nerven- und Herz-Veränderungen soll, meiner Meinung nach, wesentlich dazu beitragen, die oben genannte Gruppe der rheumatischen Erkrankungen immer mehr zu verringern; in dieser Beziehung fehlt es zwar nicht an zur Begründung dieser Annahme dienenden, klinischen sowie pathologisch-anatomischen Thatsachen.

Es wurde angegeben, dass die infectiösen, pseudo-rheumatischen Gelenkerkrankungen sich von den echten rheumatischen Formen anatomisch dadurch unterscheiden, dass bei der ersteren im Gelenke eine Vereiterung stattfindet und Mikroorganismen auftreten, und klinisch dadurch, dass während einerseits der Pseudorheumatismus seltener als der echte polyarticuläre Rheumatismus ist, er andererseits mit viel hochgradigeren entzündlichen Symptomen, d. h. mit Hydrarthros, Vereiterung, frühzeitiger Ankylose verbunden zu sein pflegte; und endlich in therapeutischer Beziehung dadurch, dass das Natron salicylicum keinen Einfluss auf den Pseudorheumatismus entfaltet (Senator.

Jedoch, meiner Ansicht nach, sollen solche differentielle Merkmale gar nicht constant sein, sie können höchstens für die schweren pseudorheumatischen Arthriden Anwendung finden, denn die leichten Gelenklocalisationen solcher Formen, z. B. der einfache Hydrathros, können wohl die echten rheumatischen Formen täuschen; dazu kommt noch, dass solchen aufgestellten Merkmalen destoweniger eine grosse Bedeutung für Influenza innewohnt, indem bei den verschiedenen Influenzalocalisationen, zu welchen auch die Gelenkerkrankungen zugehören, die specifischen Mikroorganismen vermisst werden, Gelenkvereiterungen, sowie einfache seröse, acut oder subacut einsetzende Entzündung, multiple Localisationen vorkommen können: mit anderen Worten, es können bei der Influenza krankhafte Erscheinungen auftreten, welche durchaus identisch mit denen des typischen Rheumatismus sind.

Vergleicht man zwar die klinischen Merkmale der Influenza mit denen des acuten Gelenkrheumatismus, so ergiebt sich daraus betreffs der Aetiologie, dass — obwohl überhaupt angenommen wird, dass sowohl die Jahreszeiten, wie die äusseren meteorologischen, hauptsächlich die Feuchtigkeitsverhältnisse eine grosse Rolle bei der Entstehung des Rheumatismus spielen — jedoch darüber nichts Genaues festgestellt ist; andererseits sollen die gleichen meteorologischen Verhältnisse in gleichem Maasse

die Entstehung von Influenzaerkrankungen sowie von Rückfällen der nämlichen Infection begünstigen. Der Gelenkrheumatismus kann, ebensogut wie die Influenza, einen epidemischen Charakter annehmen (Chomel [84], Hirsch [213], Lebert [281], Lange [275] und m. A.); andererseits kann die Influenzaerkrankung — wie ich es weiter zeigen werde — auch sporadisch auftreten.

Durch die zur Feststellung der innigsten Natur, der Aetiologie des Gelenkrheumatismus stattgefundenen Erforschungen ergaben sich mehrere Lehren — die humorale, die neurotrophische, die embolische Theorie — welche jedoch mehr oder weniger ungenügend erscheinen. Unter den verschiedenen aufgestellten Lehren hat nur die sowohl auf den klinischen Verlauf, welcher, wie ich es beweisen werde, demjenigen der Infectionen im Allgemeinen entspricht, und auf die Ergebnissen der bakteriologischen Untersuchungen, sich stützende Theorie eine nennenswerthe Entwickelung erreicht, sodass dieselbe gegenwärtig beinahe von allen Autoren als die richtigste bezeichnet wird.

Diesbezüglich möchte ich ferner die grosse Aehnlichkeit, welche der Influenzabacillus mit den Bakterien zeigt, welche namentlich neuerdings aus mit Gelenkrheumatismus behafteten Kranken isolirt und überhaupt als Diplokokken geschildert worden sind. Es ist uns ja wohl bekannt (cfr. meine I. Mittheilung), wie nach einer etwa unsorgfältigen Besichtigung der Influenzabacillus als Diplococcus gedeutet wird.

Der Gelenkrheumatismus, gleich wie bei Influenza und bei anderen Infectionskrankheiten der Fall ist, setzt plötzlich ein; die Hyperthermie ist eine bedeutende, und zwar steht sie gar nicht mit dem Grade der Gelenkerkrankung im Verhältniss, im Gegentheil, es kommt sogar vor, dass die Temperaturerhöhung mehrere Tage hindurch, und ohne jedeGelenkveränderung anhält; die Abgeschlagenheit ist eine hochgradige, es tritt Gelenkanschwellung auf, die betr. Hautflächen sind häufig, jedoch nicht immer geröthet; Gelenkerguss ist dabei oft ziemlich beträchtlich. Ausserdem werden stets Sensibilitätsstörungen im Allgemeinen als Hypo- und Hyperästhesien der Schmerz- und Wärmeempfindlichkeit wahrgenommen. Es kommen Veränderungen in anderen Organen vor, unter welchen die häufigsten folgende sind: Pericarditis, Endocarditis, Angina, Coryza, Laryngitis, Bronchitis, Pneumonien (welche keinen fibrinösen Charakter besitzen, jedoch den Influenzapneumonieen ähnlich sind), Pleuritis, Peritonitis, Nephritis, Orchitis, Arteritis, Hauterkrankungen (polymorphes Erythem, Purpura u. s. w.), Gehirnerscheinungen (Cephalea, Schlaflosigkeit, Wahnsinn), welche ganz identisch mit denjenigen sind, die bei Influenza

vorkommen, sodass wir dazu berechtigt sind, den sogen. „cerebralen Rheumatismus“ mit der nervösen Form der Influenza in Zusammenhang zu stellen.

Die bei dem Gelenkrheumatismus wahrgenommenen pathologisch-anatomischen Veränderungen stimmen durchaus mit solchen, die wir bei den nicht eitrigen Influenzasynoviten beobachtet haben, überein.

Aus der therapeutischen Behandlung ergeben sich desgleichen keine differentiellen Merkmale. Soviel lässt sich zwar aus den Mittheilungen Franke's (l. c.) entnehmen, dass den grippalen Knochen-, Gelenk- und Nervenveränderungen gegenüber, namentlich soweit es sich um einen acuten Verlauf handelt, das salicylsaure Natron sehr wirksam ist; eine durchaus günstige Wirkung wird ferner in solchen Fällen durch die warmen Fussbäder, durch feuchtwarme und zuweilen auch trockene Umschläge, durch die Massage entfaltet. Die Kälte, die Jodtinctur, die Alkoholeinreibungen u. s. w. bleiben dagegen ganz wirkungslos.

Aus dieser Vergleichung des Gelenkrheumatismus mit der Influenza ergiebt sich nun in unzweideutiger Weise, dass während einerseits der Gelenkrheumatismus seinen verschiedenartigen Merkmalen nach als eine Infectionskrankheit gelten kann, es anderseits kaum eine der bisher anerkannten Infectionskrankheiten giebt, welche mit demselben eine so ausgesprochene Identität zeigt als die Influenza.

Die bei den beiden krankhaften Processen bestehende Aehnlichkeit ist eine beträchtliche, so dass durch dieselbe unsere Annahme, nach welcher zahlreiche als rheumatisch geltende Erkrankungen durch den Bacillus Pfeiffer hervorgerufen werden sollen, ihre völlige Berechtigung findet.

Die nachgewiesene Aehnlichkeit wird noch auffälliger, wenn man die Thatsache in Erwägung zieht, dass typisch-grippale Localisationen vorkommen, obwohl in den gegebenen Fällen der betreffende Kranke vorher keinen Influenzaanfall überstanden hat, und dass ferner bei den durch den Bacillus Pfeiffer hervorgerufenen Veränderungen der bakteriologische Befund negativ ausfallen kann. Betrachtet man nun die dem Bacillus Pfeiffer eigenthümliche Wirkungsweise sowie die ihm zugehörenden biologischen Charaktere, nimmt man ferner die Thatsache in Erwägung, dass häufig leichte Influenzaanfälle, welche ganz übersehen oder nicht als solche angesehen werden, schwere Localisationen herbeiführen können, so wird es uns gar nicht befremden, wenn in einigen Fällen die specifischen Krankheitserreger vermisst und keine anamnestischen Angaben, nach welchen ein überstandener Influenzaanfall angenommen werden kann, wahrgenommen werden.

In dieser Beziehung möchte ich hervorheben, dass wir uns der

Meinung von Sée und Bordas (439), nach welcher der Rheumatismus als eine abgeschwächte, durch einen eigenthümlichen ätiologischen Polymorphismus gekennzeichnete Septicoämie sein soll, nicht zuschreiben können. Wir können ja annehmen, dass verschiedenartige Mikroorganismen rheumatische oder rheumatismusähnliche Erkrankungen hervorrufen können, sowie dass einzelne solcher Keime septicoämischer Natur sein können; jedoch, mit wenigen Ausnahmen, werden bei dem echten Rheumatismus im Blute entweder keine oder höchstens in äusserst geringer Zahl und transitorische Mikroorganismen vorgefunden werden, demgemäss dabei keine Septicoämie, sondern vielmehr eine mehr oder weniger abgeschwächte Intoxication angenommen werden darf. Dies steht in Zusammenhang mit der Wirkungsweise des Bacillus Pfeiffer.

Fasse ich nun die oben angegebenen Auseinandersetzungen zusammen, so müssen wir wohl behaupten, dass die grippalen Gelenkerkrankungen, ebenso wie die dabei entstehenden Knochenveränderungen und wie mehrere anderartige Localisationen des Pfeifferschen Bacillus eigentlich noch zahlreicher, als es aus der Literatur hervorgeht, sein sollen: als solche nämlich dürfen viele der bisher als Rheumatismus geltenden Erkrankungen aufgezählt werden.

Ausserdem muss, meiner Ansicht nach, die Bezeichnung „Gelenkrheumatismus" als verfehlte erklärt werden, da dieselbe bloss eine Localisation des krankhaften Processes und keine einheitliche, für sich und an sich genau bestimmte Krankheit darstellt: vielmehr darf ich die Benennungen „Rheumatismus" und „rheumatische Natur" vorziehen mit der Bezeichnung der die betr. Localisationen bedingenden Infection.

IV. Gehörorgan.

Die zahlreichsten Localisationen des Bacillus Pfeiffer wurden vielleicht im Gehörorgan vorgefunden; jedoch befällt derselbe in gleicher Weise die verschiedenen Abschnitte desselben nicht; es scheint, als ob der Bacillus Pfeiffer in besonderer Weise das Mittelohr bevorzugt, indem er daselbst mehr oder wenig starke entzündliche Veränderungen hervorbringt.

Ich bin weit davon entfernt, die beträchtliche Häufigkeit der grippalen Mittelohrentzündungen zu bezweifeln, jedoch darf ich wohl annehmen, dass die betreffende grosse in der Literatur angegebene Fälleanzahl hauptsächlich dadurch bedingt worden ist, erstens dass während oder sofort nach dem Influenzaanfall die Otitis media aufgetreten ist, so dass der ätiologische Zusammenhang als bewiesen erschien; und zweitens

wie bereits erwähnt, dass aus dem Grunde, weil es sich um keine banale Veränderung handelte, diese grippalen Mittelohrentzündungen beständiger und sorgfältiger als es für weitere weniger wichtige Organe der Fall war und dementsprechend es leichter gelungen ist, ihre eigentliche Natur festzustellen.

Aus der Besichtigung der verschiedenen statistischen Zusammenstellungen erhellt sofort, wie bei der Influenzaepidemie die Ohrerkrankungen sich bedeutend vermehren.

Eitelberg (123) und Schwabach (435, 436) berichten über die beinahe ausnahmsweise vorkommende Otitis externa. Die Entzündung befällt weitaus die Paukenhöhle und erstreckt sich auf das Paukenfell und auf die Tuba; diese Häufigkeit wird dadurch erklärlich, dass die Paukenhöhle in directer Verbindung mit den hinteren Nasenhöhlen steht, und die hier sitzenden specifischen Bacillen durch den Weg der Tuba in die Paukenhöhle hineindringen.

Zahlreiche Fälle von grippaler Otitis media finden wir bei sämmtlichen Statistiken angegeben.

Schwabach (l. c.), Dreyfuss (111), Eitelberg (l. c.), Glower (176), Chatellier (81), Purjesz (384), Katz (238), Habermann (195), Zaufal (518), Haug (198), Gruber (191), Scheibe (424), Keller (239), Ripperger (401), Ludewig (319), Herzog (208), Scholze (430), Szenes (462), Politzer (380), Kosegarten (254), auf deren Abhandlungen ich verweise, haben über klinische Beobachtungen von grippaler Otitis media berichtet. In allen diesen Fällen wurden Streptokokken, Pneumokokken, Staphylokokken (Weichselbaum (l. c.), Levy (300), Zaufal (l. c.), Netter (358) constatirt, jedoch könnte die Natur solcher Otiten nur nach der Entdeckung des Bacillus Pfeiffer sichergestellt werden.

In vielen Fällen von Otitis media purulenta gelang es Scheibe (l. c.), im betreffenden Eiter die charakteristischen Stäbchen nachzuweisen, ohne dieselben jedoch zu züchten. Nach Scheibe sollen die Influenzabacillen nur in Eiter bei frischen Fällen vorhanden sein; in älteren Fällen werden sie von dem gewöhnlichen Eitererreger übertroffen.

Bulling (69) hat in einigen Fällen von grippaler Otitis media sowohl culturell als mikroskopisch den Bacillus Pfeiffer nachweisen können. Blau (39) giebt an, dass im Anfangsstadium der grippalen Otitis media stets die Pfeiffer'schen Bacillen vorhanden sind. Neuerdings hat Wagner (494) bei den grippalen Mittelohrerkrankungen zwei Gruppen unterschieden: die eine wird von den Fällen gebildet, wo es sich um die reine, durch Bacillus Pfeiffer bewirkte Infection handelt, und die zweite enthält die Fälle von ge-

mischter Infection, wobei nebst dem Bacillus noch Streptokokken, Staphylokokken, Diplokokken Fränkel bestehen, durch welche der Symptomencomplex mehr oder wenig abgeändert wird.

Fast sämmtliche Autoren sind darüber einig, die Schwere sowie den hämorrhagischen Charakter der grippalen Otitis hervorzuheben.

Jansen (228) z. B. konnte nach der Influenza eine Otitis media purulenta constatiren, welche einen hämorrhagischen Charakter zeigte und welche häufig mit Meningitis und Thrombose der Sinus verbunden war. Eine Otitis media haemorrhagica nach Influenza hat Habermann (l. c.) beobachtet. Stimmel (454), Schirmunski (427), Laskowski (278) u. m. A. haben oft nach der Influenza eine hämorrhagische Myringitis beobachtet, welche nach Dreyfuss (l. c.), und Kuhn (267) durchaus charakteristisch für Influenza sein soll. Zaufal (l. c.) theilt eine nach dieser Infection entstandene Vereiterung der beiden seitlichen Sinus, sowie des Sinus longitudinalis mit nachfolgender Meningitis mit. Guranowski (193) will in der hämorrhagischen Beschaffenheit der Otitis das Merkmal des grippalen Ursprungs derselben erblicken. Die gleiche Behauptung wird auch von Lemke (291) vertreten: bei 64 Kranken hat er am häufigsten sehr schwere Otiten wahrnehmen können; die Mittelohrentzündung pflanzte sich rasch auf den umgebenden Geweben und auf dem Antrum Highmori fort, so dass daraus Knochenentzündungen zu Stande kamen, welche denjenigen der acuten Osteomyelitis ähnelten und zuweilen ihren Ausgang in Nekrose hatten.

Demons (101), Keller (l. c.), Auerbach (11) haben nach der Influenza des öfteren Abscesse der Warzenhöhle beobachtet.

Voges (492) theilt einen sehr interessanten Fall von nach Influenza aufgetretener Otitis mit; heftige Nervenerscheinungen machten sich dabei geltend (Cephalea, allgemeine Hyperästhesien): es entwickelte sich nachträglich eine Warzenfortsatzentzündung, erst etwa 15 Tage nach dem Ausbruch solcher Erscheinungen traten die für Influenza typischen bronchialen und pneumonialen Veränderungen, nebst einem mit zahlreichen Influenzabacillen besetzten Auswurf auf.

Kramer (258), Böppe (44) konnten ihrerseits nach grippalen Mittelohrentzündungen die Entstehung von extraduralen Abscessen beobachten. Vulpius (493) theilt drei Fälle von grippaler mit einem epiduralen Abscesse complicirter Otitis media mit. In einem dieser Fälle entstand die Vereiterung im Mittelohr einige Tage nach dem Influenzaanfall; etwa zwei Monate nachher entwickelte sich über dem Warzenfortsatz eine beträchtliche Anschwellung: Durch Abmeisselung des Warzenfortsatzes ergiebt sich ein Empyem desselben, welches

durch einen Fistelgang mit einem in der Gegend des Sinus sitzenden epiduralen Abscess in Verbindung stand; im Tegmen bestand ein ähnlicher Abscess. Im 2. Falle bestanden desgleichen zwei epidurale Abscesse; in dem 3. Falle dann dauerte der Eiterprocess bis etwa drei Monate nach dem Influenzaanfall an und hatte in den Warzenfortsatzzellen eine Eiteransamnlung, welche bis auf die Kleinhirndura sich ausgedehnt hatte, hervorgerufen.

Auf Grund dieser drei Fälle hebt Vulpius die durchaus eigenthümliche Heftigkeit der grippalen Otitis, sowie die dem eitrigen Processe zukommende ausgesprochene Neigung, sogar die innersten Hohlräume des Mittelohrs anzugreifen hervor: demzufolge muss er die frühzeitige Paracentese anrathen.

Neben diese eitrigen Mittelohrentzündungen sind vielleicht noch die zahlreichen von Turino (478) mitgetheilten Fälle zu stellen; dieser A. hat nämlich eine epidemisch auftretende, mit metastatischen Abscessen an den Armen, am Rücken, an den Parotis sowie mit broncho-pulmonären Herden verbundene Otitis media beobachtet. Durch die betr. bakteriologische Untersuchung konnte er stets den Diplo-Streptococcus-Bordoni-Uffreduzzi und Gradenigo nachweisen.

Eagleton (119) behauptet, dass die grippalen Otiten, die direct durch den Bacillus-Pfeiffer hervorgerufen, und dass solche Otiten durch die Heftigkeit der Entzündung gekennzeichnet werden, und zwar konnte er dabei das frühzeitige Auftreten von Mastoiditen und Periostiten (zuweilen vor den Otiten), sowie die acute Entstehung von Caries und Nekrose der Gehörknöchelchen wahrnehmen. Nach Eagleton soll die häufigste, beinahe specifische Form der grippalen Otitis die hämorrhagische sein.

Eine ähnliche Schlussfolgerung wird von Nathan (355) angegeben, indem er behauptet, dass die nach der Influenza entstehenden Erkrankungen des Gehörorgans einen durchaus boshaften Charakter zeigen, sodass ein frühzeitiger energischer Eingriff nothwendig erscheint.

Blau hat oft bei den grippalen Mittelohrentzündungen die hämorrhagische Form sowie die Entstehung von Mastoiditen, welche als Empyem oder als Periostitis auftraten, und zuweilen mit epiduralen Abscessen und eitriger Leptomeningitis verbunden waren, beobachtet.

Haward (l. c.) berichtet über nach Influenza entstandene Otitis und Mastoiditis.

Chavez-Paz (82) hat in der „R. Accademia“ in Turin bei der Sitzung vom 23. März 1900 mehrere Beobachtungen von grip-

palen Otiten und Mastoiditen mitgetheilt, dabei hob er das beständige Vorhandensein hämorrhagischer Beschaffenheit solcher Erkrankungen.

Nach Milligam (339) werden die grippalen Otiten und Mastoiditen durch die Heftigkeit der Schmerzen, sowie durch die Neigung die Knochen anzugreifen und destructive Gewebsprocesse herbeizuführen, charakterisirt.

Es wurden ferner grippale Veränderungen des Labyrinths mit Ausgang in Taubheit wahrgenommen (Lannois [276]); Blau theilt auch ähnliche Fälle mit.

Gradenigo und andere Beobachter haben secundär nach der Influenza auftretende, durch Veränderungen des N. acusticus herbeigeführte Gehörerkrankungen beobachtet; jedoch müssen diese Letzteren im Capitel der „Nervenveränderungen" besprochen werden.

Wenn aber einerseits unzählbare grippale Mittelohrentzündungen beobachtet worden sind, ist dies eben für die experimentellen Untersuchungen gar nicht der Fall; im Gegentheil, der Mangel an diesen Letzteren ist ein absoluter; demgemäss erhebt sich der Verdacht, ob die Influenza oder genauer gesagt der Bacillus Pfeiffer für sich allein die erwähnten Entzündungsvorgänge nicht herbeiführen können, sondern ob die gewöhnlichen Eitererreger es thun, deren Gedeihung durch den Bacillus Pfeiffer begünstigt wird, indem dieser Letztere die betr. Gewebe entsprechend [abschwäche. Dieser Verdacht wird noch dadurch gerechtfertigt, dass in zahlreichen Fällen keine bakteriologische Untersuchung vorgenommen worden war und in einigen derselben, wo eine solche stattgefunden hatte, das Vorhandensein von Influenzabacillen nebst den Staphylokokken und Streptokokken pyogenen nachgewiesen wurde.

Durch die experimentelle Untersuchung allein war es ermöglicht, nachzuweisen, dass der Bacillus Pfeiffer für sich und an sich allein die oben geschilderten Veränderungen herbeiführen kann und dass demgemäss derselbe eine hochwichtige ätiologische Rolle bei der Entstehung dieser Entzündungsvorgänge spielt, indem er dabei nicht prädisponirendes Moment, sondern vielmehr als ursächliche Bedingung bewirkt.

Bei den mit Injectionen von Reinculturen des Bacillus Pfeiffer behandelten Versuchsthieren, welche Knochenveränderungen, Gelenk- und Darmerkrankungen zeigten, und am häufigsten in solchen Fällen, wo Influenzaanginen hervorgerufen wurden, haben wir zuweilen die Entstehung der häufig beiderseitigen Otitis media suppurativa, obwohl wir in keiner Weise die Widerstandsfähigkeit

des Gehörorgans abgeschwächt hätten. Da nun bei sämmtlichen Fällen die betr. Ergebnisse keine beständigen sind, so darf man gewöhnlich daran denken, dass durch ein zufälliges Moment die Widerstandsfähigkeit des betr. Organs abgeschwächt worden ist.

Durch direct im Mittelohr mittelst Trommelfellseinstich vorgenommenen Einimpfungen von Influenzareinculturen, sowie durch die auf einem der üblichen Wege stattgefundene Injection der Mikroorganismen in den Kreislauf und nach der bald durch auf das Gehörorgan fallende Insulte, bald durch das Trommelfell hindurch in die Paukenhöhle aseptisch mit leicht reizenden Stoffen, oder mit den Toxinen des B. coli ausgeführten Injectionen, herbeigeführten Abschwächung der betr. Gewebe konnte ich beinahe in jedem Falle bei der in der angegebenen Weise angegriffenen Seite das Auftreten von eitrigen Mittelohrentzündungen beobachten; in einzelnen Fällen jedoch habe ich eine beiderseitige eitrige Otitis wahrgenommen. Wegen der bei der Technik vorkommenden Schwierigkeiten habe ich keine Injection durch die Tuba vorgenommen.

Die Intensität der in erwähnter Weise hervorgerufenen entzündlichen Veränderungen war dabei gar nicht constant. Zuweilen und namentlich in den Fällen, wo keine Schädigung im Gehörorgan hervorgebracht worden war, konnte ich zwar nur eine einfache Hyperämie nebst Anschwellung der Paukenhöhle — und der Tubaschleimhaut, wobei oft eine Pharyngitis gleichzeitig vorhanden war, beobachten. Mikroskopisch wird dabei eine Erweiterung der Schleimhautcapillargefässe und nicht selten auch eine meistens leichte Leukocyteninfiltration, welche ungleichmässig sich über die ganze Schleimhaut erstreckte, sowie einige Blutergüsse beobachtet. Das Exsudat besteht aus Leukocyten und Epithelzellen enthaltenden Schleimmassen.

Bei den schlimmsten, ja häufigsten Fällen zeigte die Entzündung eine eitrige Beschaffenheit: die Paukenhöhle enthält einen dicken, meistens blutigen, das Mittelohr vollständig ausfüllenden Eiter. In demselben wird häufig ein zweifelsohne durch Zerstörung der Ohrknöchelchen gebildeter Knochendetritus, sowie kleine nekrotische Fetzen nachgewiesen. Die Paukenhöhlenschleimhaut ist stark geröthet, beträchtlich, jedoch ungleichmässig verdickt und zeigt dabei eine oft bläuliche Verfärbung. Das Trommelfell ist häufig vollständig zerstört, wo noch erhalten, ist es sehr hyperämisch und verdickt, zuweilen treten in ihm nekrotische Züge auf. In anderen Fällen ist die Schleimhaut mit punktförmigen Hämorrhagien besetzt, dazwischen sind kleine, durch voneinander entfernt liegende geringfügige Abscesse gebildete weissliche Flecken vorhanden.

Die mikroskopische Untersuchung (s. Fig. 3*) ergiebt eine hochgradige Hyperämie der Schleimhaut und der noch erhaltenen Trommelfellszüge; meistens bietet der peripherische Theil desselben den grössten Widerstand gegen die eitrige Verschmelzung. Die Schleimhaut ist theils durch Blutinjicirung, theils durch die hochgradige Wucherung der Bindegewebszellen sowie durch die massenhafte, in einzelnen Stellen ziemlich gut begrenzte Abscesse bildende eitrige Infiltration in hohem Grade verdickt. Ausgedehnte, das Schleimhautderma infiltrirende Blutergüsse kommen hie und da vor. Diese eitrig-blutige Infiltration wird zuweilen zwischen den Trommelfellschichten sehr deutlich; in der submucösen Schicht ist sie aber eine bedeutendere. Dieselbe erstreckt sich ferner und fast regelmässig bis auf die nächstliegenden Theile der Tubaschleimhaut. Das ziemlich gut erhaltene Epithel ist angeschwollen und durch die darunterliegenden hämorrhagischen oder eitrigen Herde emporgehoben. Sehr häufig ist die Schleimhautoberfläche mit Geschwüren, besetzt; ausserdem erkennt man auf der Schleimhaut selbst ein eitriges Exsudat, sowie umfangreiche Haufen von rothen Blutkörperchen.

Mikroskopisch zeigt der Eiter die bereits erwähnten Charaktere, und ferner sind bei demselben die rothen Blutkörperchen noch zahlreicher. Der Eiter enthält ausserdem in Entartung begriffene Epithelzellen, sowie eine grosse Anzahl von Pfeiffer'schen Bacillen, welche fast regelmässig durch die in Blutagar vorgenommenen Impfung als Reinculturen nachgewiesen werden; nur in einzelnen Fällen habe ich, nebst zahlreichen Influenzacolonien, einige Staphylokokken- und Sarcynencolonien finden können, welche sicher durch eine zufällig bei den zum Zwecke der Isolirung des in Rede stehenden Mikroorganismus stattgefundenen Manipulationen vorgekommene Verunreinigung, oder höchst wahrscheinlich durch die in vitam auf dem Wege der Tuba in die Paukenhöhle gelangten Keime hinzugekommen waren: dadurch lässt sich das so häufig vorkommende Zusammentreffen dieses Influenzabacillus mit andersartigen Keimen wohl erklären.

Die Entzündung pflanzt sich nicht nur auf die Tuba, sondern auch auf die die Warzenfortsatzzellen überziehende Scheimhaut fort, so dass dadurch ein echtes Empyem zu Stande kommt; die Entzündung erstreckt sich ferner auf die darunterliegende Knochenwandung, welche folglich die Merkmale einen eitrigen Osteoperiostitis zeigte. Die Blutinfiltration ist auch im Periost oft sehr beträchtlich.

Viele der mit eitriger Otitis behafteten Versuchsthiere gingen binnen 1—2 Monaten mit den gewöhnlichen Symptomen einer schweren

Toxiämie zu Grunde; eine weitere Thieranzahl erholten sich nach 20—30 Tagen vollständig: während dieser Zeit war aber im äusseren Gehörgang Eiter vorhanden. Der Verlauf war ein subacuter, niemals ein höchst acuter gewesen, wie es zuweilen bei Menschen der Fall war.

Solche Versuchsergebnisse sind — meiner Meinung nach — sehr interessant, sei es — wie es aus der bakteriologischen Untersuchung zu Tage gekommen ist — dass betr. Veränderungen durch den Bacillus Pfeiffer für sich allein hervorgerufen worden waren, sei es ferner weil dieselben in höchstem Grade vielen der bei der Influenzaotitis des Menschen nachgewiesenen klinischen und anatomischen Befunde ähnlich sind.

Aus den klinischen Beobachtungen ergiebt sich thatsächlich, dass, während bei einigen Otitisfällen die Entzündung eine hochgradige und eitrige ist, bei einer weiteren Reihe von Fällen dabei nur eine Ansammlung von schleimigem dünnflüssigen Exsudat im Mittelohr nachgewiesen wurde. Dies soll anscheinend mit der bei verschiedenen Influenzaepidemien gemachten Beobachtung, nämlich dass bei manchen derselben sehr ernste Localisationen und bei anderen sehr geringfügige Veränderungen auftreten, in Zusammenhang stehen. Die hämorrhagische Beschaffenheit der Influenzaotitiden, welche von zahlreichen Klinikern — wie schon betont — als charakteristisches Merkmal derselben erklärt worden ist, war bei meinen Versuchen beinahe nie vermisst worden.

Was ferner den Anfang der durch Influenza herbeigerufenen Otitis media betrifft, so möchte ich hervorheben, dass — wie schon erwähnt — derselbe entweder gleichzeitig mit dem Influenzaanfall oder 2—10—20 Tage nach demselben aufzutreten pflegt: ihre plötzliche Entstehung macht sich durch einen heftigen Schmerz im Ohr und in der Gegend des Warzenfortsatzes — nach Bronner (60) soll dieser Schmerz einen neuralgischen Charakter zeigen — geltend, welcher nach dem Kopfe und den Stirnhöhlen hinzieht; häufig ist auch eine Blutung, sowie eine nach Atkin (10) von einer momentanen Gehörhyperästhesie vorangegangene Taubheit. Die Entzündung kann primär oder secundär nach andersartigen grippalen Veränderungen, unter welchen letzteren am häufigsten — wie ich es auch experimentell nachgewiesen habe — die Angina, vorkommen. Eulenstein (134) hat bemerkt, dass die Otitis desgleichen secundär nach primären grippalen in der Nähe des Gehörorgans sich entwickelnden Ostëiten auftreten.

Aus klinischen Beobachtungen geht gleichfalls hervor, dass die Otitis oft beiderseitig und mit einer zuweilen selbständigen (Krakauer [257]) hämorrhagischen Paukenfellentzündung vergesellschaftet auftreten kann.

Die subjectiven Beschwerden pflegen Anfangs nur milde zu sein; nachträglich werden sie häufig heftiger, um dann zu verschwinden, wenn der Durchbruch des Paukenfells stattgefunden hat. Nach Jankau (227) soll der Durchbruch bei der grippalen Otitis stets im vorderen unteren Quadrant des Paukenfells vorkommen Da nun das Exsudat sehr rasch gebildet wird, so geschieht der Durchbruch meistens sehr frühzeitig. Die Paukenfellentzündung kann zuweilen unter dem Bilde einer blasenförmigen hämorrhagischen Myringitis verlaufen und demnach häufige Blutungen hervorrufen (Eitelberg [l. c.], Schwabach [l. c.]). Das Exsudat soll nach Bronner (l. c.) zuweilen sehr spärlich sein, dagegen ist eine beträchtliche polipöse Wucherung in der Schleimhaut vorhanden.

Uebrigens gleichen die Symptome der grippalen Otitis media denjenigen der gewöhnlichen Ohrentzündung.

Die Dauer des krankhaften Processes beträgt nach der Schwere desselben einige Tage bis mehrere Monate.

Das Empyem des Warzenfortsatzes, sowie die Fortpflanzung der Entzündung auf die Knochenwandungen treten frühzeitig auf (Gruber [l. c.], Politzer [l. c.], Ludewig [l. c.]), und bedürfen eines baldigen Eingriffs, dessen Erfolg — wie Glower (l. c.) bei den zahlreichen, von ihm durch die Trepanation des Warzenfortsatzes behandelten Fällen von grippaler Otitis media beobachten konnte — niemals ausbleibt.

Unter den Complicationen der grippalen Otitis, wie es aus dem Literaturverzeichniss ersichtlich ist, sind ferner auch eitrige Phlebiten, Thrombosen der Gehirnsinus, Meningitis, Gehirnabscesse, Pyoämie mitgetheilt worden.

Bei den von mir experimentell hervorgerufenen Mittelohrentzündungen habe ich ein einziges Mal eine eitrige Meningitis nebst einem im temporosphänoidalen Gehirnlappen sitzenden Abscess wahrnehmen können: darauf werde ich bei der Besprechung der Gehirnveränderungen zurückkommen. Bei sämmtlichen übrigen Fällen war die Otitis gar nicht mit den erwähnten Complicationen verbunden.

Die Behandlung der grippalen Otiten weicht von der bei den gewöhnlichen Ohrentzündungen durchaus nicht ab.

Neuerdings hat Dr. Falbo durch seine Inaugural-Dissertation einen weiteren Beitrag zur klinischen Bedeutung der grippalen Mittelohrentzündungen geliefert: betr. klinisches Material wurde von ihm aus der hiesigen Universitätsklinik des Herrn Prof. De Rossi herangezogen. Neben der klinischen Erforschung hat er auch die bakteriologische Frage berührt. Im eitrigen aus grippalen Otiten stam-

menden Exsudat konnte er den Bacillus Pfeiffer, jedoch nicht in Reincultur, sondern neben anderartigen Mikroorganismen (Diplokokken, Pneumokokken, Staphylokokken und Streptokokken) nachweisen. Das soll uns aber gar nicht wundern, nämlich aus dem Grunde, weil — wie Falbo richtig hervorhebt — es sich dabei um einen Hohlraum handelt, welcher beständig durch die mit der aus dem Rachenraum und aus den Nasenhöhlen eingeströmten Luft dahingezogenen Keime verunreinigt wird.

Nach den von mir bei der experimentellen grippalen Otitis erhaltenen Resultaten, die ich schon damals dem Herrn Dr. Falbo mitgetheilt hatte, wurde derselbe seinerseits dazu angeregt, es zu versuchen, eine solche Erkrankung bei den Kaninchen zu erzeugen: die von ihm angestellten Versuche fielen positiv aus und waren durchaus mit den von mir bereits erreichten identisch.

Zum Schlusse dieses Abschnittes über die grippalen Erkrankungen des Gehörorgans möchte ich noch hervorheben, dass auch in dieser Beziehung die grösste Identität der Influenza mit dem Gelenkrheumatismus besteht: und zwar pflegt, wie aus Bloch's (l. c.) Beobachtungen hervorgeht, der Gelenkrheumatismus secundär nach eitrigen Otiten aufzutreten.

(Fortsetzung folgt.)

XVIII.

Aus der k. k. chirurgischen Universitätsklinik des Herrn Hofrathes Professor Dr. C. Nicoladoni in Graz.

Ueber Verwendung von Magnesium zur Behandlung von Blutgefässerkrankungen.

Von

Dr. Erwin Payr,
Privatdocent für Chirurgie und Assistent obiger Klinik.

(Mit 4 Abbildungen.)

Gelegentlich eines Falles von Tumor cavernosus am Kinne eines jungen Mädchens äusserte Herr Hofrath Nicoladoni die Ansicht, dass sich das von mir vor längerer Zeit für verschiedene chirurgisch-technische Zwecke empfohlene und verwendete Magnesiummetall möglicherweise dazu eignen würde, um cavernöse Tumoren in wirksamer und dabei möglichst wenig entstellender Weise zu behandeln, und wurde besprochen, kleine Pfeile aus Magnesiummetall von einer einzigen mit einem Tenotom gemachten Oeffnung nach verschiedenen Richtungen in den Tumor einzuführen. —

Wenn auch das reine Magnesium im Gewebe vollständig resorbirbar ist, so gehen doch in nächster Umgebung des metallenen, einen bedeutenden chemischen Umwandlungsprocess durchmachenden Fremdkörpers Veränderungen vor sich, welche mir damals z. Th. schon bekannt waren und es nicht unwahrscheinlich machten, dass das Blut in den Maschen und Hohlräumen des Angioms zur Gerinnung komme. —

Die folgenden Zeilen sind also, wie ich schon angedeutet habe, ganz anderen Beziehungen des Magnesiummetalles zum Blutgefässsystem gewidmet; nicht der Naht der Blutgefässe unter Zuhilfenahme einer resorbirbaren, extravasal gelegenen Prothese, wie ich sie in meiner ersten Mittheilung[1]) und in einer Publication über eine am

1) Ueber Blutgefäss- u. Nervennaht nebst Mittheilungen über die Verwendung eines resorbirbaren Metalles in der Chirurgie. Archiv für klin. Chirurgie. Bd. LXII. Haft 1.

Menschen ausgeführte Gefässnaht[1]) nach dieser Methodik beschrieben habe, sondern dem Verhalten von mit Blut gefüllten Hohlräumen gegen über eingeführten Magnesiumfremdkörpern.

Der Fall, der die Veranlassung zu diesen Versuchen gab, war folgender:

Ein 14jähriges Mädchen bemerkte vor 6 Jahren zum ersten Male am Zahnfleische an der Aussenseite des linken unteren Eckzahnes eine bläulich verfärbte Schwellung. Das Mädchen hatte dabei geringe Schmerzen. Morgens war die Schwellung meistens grösser.

Fig. 1.

Von einem Arzte wurde in diesen kleinen Tumor ein Einschnitt gemacht, worauf er auf längere Zeit verschwand und die Patientin frei von Beschwerden war.

Nach 3 Jahren völligen Wohlbefindens trat an derselbeh Stelle abermals eine Schwellung auf, zugleich auch eine ziemlich grosse Geschwulst unter dem Kinne.

Seit einem Jahr schwillt das Kinn immer mehr an und sind bisweilen heftige Schmerzen in der Kinngegend vorhanden.

Das Mädchen war im Uebrigen immer völlig gesund; hereditäre krankhafte Belastungverhältnisse sind nicht festzustellen.

Status praesens (Mai 1900): Das Mädchen ist gross, gut gebaut, und genährt.

An der Gingiva an der buccalen Seite des linken Eckzahnes bemerkt man eine bläulich gefärbte auf Druck zum Verschwinden zu bringende Schwellung; in der Mitte dieser Geschwulst sind kleine narbige Einziehungen, die von früher vorgenommenen operativen Eingriffen herrühren. Der linke Mundwinkel ist etwas herabgesunken.

Unter der Haut des Kinnes, besonders linkerseits, befindet sich eine sich ungemein weich, flaumig anfühlende Geschwulst, die sich sehr leicht verdrücken lässt und die verschiedensten Füllungsgrade annimmt.

Bei Tieflagerung des Kopfes wird diese Schwellung viel härter und

1) Weitere Mittheilungen über Verwendung des Magnesiums bei der Naht der Blutgefässe. Archiv f. klin. Chirurgie. Bd. LXIV. Heft 3.

praller, verliert das Luftkissenartige, grenzt sich gegen die Nachbarschaft hin gut ab. Es ist deutlich durch die zarte Haut des Kinns die bläuliche Färbung dieser Geschwulst bei hängendem Kopfe wahrzunehmen. In der Mitte des Kinnes befindet sich ebenfalls eine ganz kleine Narbe von einer daselbst einmal gemachten Incision herrührend (s. Fig. 1 u. 2 x).

Am 5. Mai 1900 werden mittelst galvanocaustischen Spitzbrenners einige ziemlich seichte Stichelungen des in der Gingiva liegenden Antheiles der Geschwulst ausgeführt, nachdem vorher die Schleimhaut in einer Ausdehnung von 2 cm incidirt worden war. Diese Incision wird nach gemachter Ignipunctur wieder durch Nähte geschlossen.

Fig. 2.

Fig. 3.

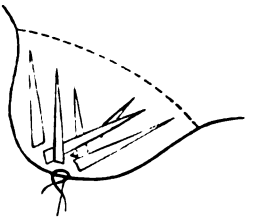

Einstichöffnung, Vertheilung der Pfeile in der Geschwulst.

Fig. 4.

Am 12. Mai 1900 wird in Athernarkose mit einem schmalen Tenotom an der Spitze des Unterkiefers genau in der Mittellinie eingegangen (s. Fig. 2) dort, wo sich sonst das „Grübchen am Kinn" befindet.

Durch dieses Loch werden nun 7 Magnesiumpfeile, die ich durch Beschneiden von Magnesiumblechplättchen herstellte, nach allen Richtungen in der Geschwulst vertheilt. Die Vertheilung der ca. 14—18 mm langen und am Ende 2 mm breiten (siehe Fig. 3) Magnesiumpfeile wird fächerförmig vorgenommen, so dass alle Theile des Tumor cavernosus von diesen Pfeilen durchsetzt sind (Fig. 4). —

Es wird aber sorgfältig darauf geachtet, dass die Unterlippe nirgends in ihrer ganzen Dicke durchstochen wird und die Pfeile in der Mundhöhle nicht zum Vorschein kommen. Die Einführung geschieht so, dass die Pfeile mit einer gut fassenden spitzen Péan'schen Gefässklemme am Ende gefasst und nun durch ganz leichten Druck in das cavernöse Gewebe vorgeschoben werden; man hat dabei das Gefühl sehr geringen Widerstandes. —

Die kleine, durch das Tenotom gemachte Oeffnung wird durch eine Knopfnaht wieder geschlossen. — Jodoform-Collodium. —

In den nächsten Tagen wird die Geschwulst etwas derber. — Eine Gasentwickelung (Wasserstoff) verräth sich durch ein einen Tag zu fühlendes leises Knistern beim Befühlen des Kinnes. —

20. Mai. Nach 8 Tagen bereits zeigt es sich, dass der Tumor cavernosus bei hängendem Kopfe nicht mehr anschwillt und dass eine deutliche, nahezu fibröse Härte an Stelle des weichen Gewebes sich eingestellt hat.

In den nächsten Tagen nimmt dies Verhalten noch zu, es verschwindet beim Hängen auch die bläuliche Farbe des Kinns, sowie die eigenthümliche Gestaltveränderung des Kinns beim Anschwellen des Tumors.

Die Pfeile, die in den ersten Tagen deutlich durch die Haut gefühlt werden konnten, verschwinden immer mehr dem Gefühle und sind nach weiteren 8 Tagen nicht mehr zu fühlen.

Das Mädchen bleibt noch einige Zeit auf der Abtheilung, wird genau beobachtet und es zeigt sich, dass die cavernöse Beschaffenheit des Gewebes am Kinne nicht wiederkehrt; dort, wo die weiche Schwellung war, ist überall gleichmässig eine mässig dicke, etwas derbe Gewebsmasse unter der Haut zu fühlen.

Das Kind ist nicht mehr entstellt; vorher war bei raschem Gehen, Laufen etc. das Kinn so stark geschwollen gewesen, dass die Kinngegend bedeutend hervorragte (s. Fig. 1). Schmerzen bestehen gar keine; auch in den ersten Tagen nach dem Einführen der Magnesiumpfeile ward vollständige Schmerzlosigkeit beobachtet.

In der 2. Woche des Juni 1900 verliess das Mädchen unsere Anstalt und war nur am Zahnfleische noch eine Spur eines bläulich durchschimmernden Gewebes vorhanden.

Am 8. Juni 1901 stellt sich das Mädchen wieder an der Klinik vor, und wir sind in der Lage, an ihm folgenden Befund aufzunehmen: Das Kinn bietet eine symmetrische normale Form dar.

Es fühlt sich überall ziemlich derb an, wie eine Narbe etwa, nur links ist eine kleinere, etwas weichere Stelle. Bei hängendem

Kopfe schwillt die Kinngegend nicht mehr wie früher an, sondern bietet absolut keine Veränderung in Form, Consistenz und Farbe dar.

Die kleine Narbe vom Einstechen des Tenotoms und der Magnesiumpfeile ist nicht mehr zu sehen. Am Zahnfleische, an jener Stelle, wo damals der Tumor cavernosus durch Glühhitze zerstört wurde, ist ein kleines über erbsengrosses Recidiv zu bemerken, das abermals durch Stichelung mit dem Galvanocauter beseitigt wird. An dieser Stelle war ein Einführen von Magnesiumpfeilen selbstverständlich unmöglich.

Diese Nachuntersuchung nach einem vollen Jahre verdient, wie ich glaube, einige Beachtung; sie erbringt den Beweis, dass es gelingt, cavernöse Tumoren unter Umständen ohne Erzeugung einer Narbe und ohne jede Entstellung in sehr einfacher Weise zu beseitigen, und gerade in diesem Falle ist der Erfolg ein sehr erfreulicher, da es sich keineswegs um eine leicht zu beseitigende Form eines cavernösen Tumors gehandelt hatte, sondern um eine ausgedehnte Ausbreitung dieses Gefässmaschenwerkes, die in anderem Falle einen eingreifenden und sicher entstellenden operativen Vorgang verlangt hätte.

Die Indicationen für die Verwendung dieses Verfahrens dürften sich nach dem Gesagten nicht schwer ergeben.

Es wird sich vor Allem um jene Formen der cavernösen Tumoren handeln, bei denen die bisher gewöhnlich angewendeten Methoden der Exstirpation und der Ignipunctur, sowie der Elektrolyse auf Schwierigkeiten stossen.

Die beste Methode für abgegrenzte cavernöse Angiome ist die Exstirpation, durch die ja eine lineäre möglicht unsichtbar zu machende Narbe erzeugt wird. An vielen Körperstellen entsteht aber durch die Entfernung der Geschwulst ein störender Defect, der zu seiner Deckung einer zweiten Operation, einer Plastik, bedarf, und dadurch ist die Entstellung schon eine bedeutendere; gerade für Angiome des Gesichtes, am Kopfe und Halse und deshalb insbesonders bei Personen weiblichen Geschlechts ist sehr wünschenswerth, ein Verfahren zu besitzen, das mit möglichster Sicherheit und grösster Garantie der Kosmetik zum Ziele führt.

Die Ignipunctur hinterlässt stets deutlich sichtbare und ziemlich entstellende Narben, während über die Resultate der elektrolytischen Behandlung die Akten noch nicht geschlossen sind, und verweisen wir diesbezüglich auf die Abhandlung von Kaarsberg.[1])

1) Kaarsberg, Ueber Galvanochirurgie. Arch. f. klin. Chir. Bd. XLVIII. S. 519.

Es eignen sich also für unser Verfahren vorzüglich die im Unterhautzellgewebe in der Subcutis zur Entwicklung gelangten Angiome, während die ganz oberflächlich sitzenden zwar ebenfalls der Behandlung zugänglich scheinen, die technischen Schwierigkeiten jedoch entschieden grösser sind. Am wenigsten geeignet erscheinen die sich auf die Schleimhäute erstreckenden Formen der Gefässgeschwülste, theils wegen der Zartheit der deckenden Schichten, theils wegen der fortwährenden Verschiebungen und Reizungen der so behandelten Stellen (Schleimhaut der Lippen und der Mundhöhle überhaupt). Dort, wo das Gefüge der Haut erhalten ist, finden die Pfeile einen festen Halt.

Wir möchten daher cavernöse Tumoren und Angiome am Kinn, der Wangengegend, den Ohren, in der Umgebung des Auges, an der Stirn und am Halse, wo auch die kosmetische Frage sehr in Betracht fällt, für besonders geeignet für die von Herrn Hofrath Nicoladoni angerathene und von uns ausgeübte Behandlung erachten. Jedenfalls empfiehlt es sich dabei, individualisirend vorzugehen und ist ja vielleicht auch in technischer Hinsicht das Verfahren noch zu verbessern. Grundbedingung für den guten Erfolg ist tadellose Asepsis, um dem Resorptionsprocesse des Metalles ungestörten Verlauf zu garantiren.

Endlich möchte ich betonen, dass, obwohl in dem von mir operirten Falle der kleine Eingriff in Aethernarkose vorgenommen wurde, eine locale Anästhesie vollauf genügt, um die Einführung der Magnesiumpfeile schmerzlos bewerkstelligen zu können.

Ich habe in einem weiteren Falle nur die Hautstelle, die für den Einstich des Tenotomes gewählt wurde, mit einer 1% Cocainlösung anästhesirt. (Es handelte sich um einen kleinen Tumor cavernosus am Ohrläppchen, der nach Einführung eines einzigen Magnesiumstäbchens hart wurde und später völlig verschwand.)

Das Verfahren ist also technisch sehr leicht auszuführen, vollkommen ungefährlich, lässt sich wohl immer mit Localanästhesie ausführen.

Es ergiebt kosmetisch die denkbar günstigsten Resultate, da gar keine Narbenbildung entsteht; der vom Tenotome herrührende Einstich ist nach kurzer Zeit nicht mehr zu sehen. Die derbe Beschaffenheit, die das cavernöse Gewebe wohl in Folge der Blutgerinnung annimmt, verschwindet nach einigen Wochen; die Verödung der Gefässgeschwulst ist eine vollständige und bleibt an ihrer Stelle ein etwas resistenter sich anfühlendes Gewebe zurück, das aber keinesfalls eine Entstellung mehr bedingt.

Nach dem bisher Gesehenen ist auch in anderen ähnlichen Fällen auf eine rasche und sichere Heilwirkung zu hoffen.

Vielleicht lässt sich das Verfahren auch in Fällen verwenden, die wegen allzugrosser Ausdehnung anderen Behandlungsarten nicht mehr zugänglich sind.[1])

Bei der Einfachheit dieser Behandlung von Blutgefässgeschwülsten dürfte in geeigneten Fällen ein Versuch mit derselben sich empfehlen.

Es erübrigt noch, sich über die Wirkung des Magnesiummetalles in den Hohlräumen der Blutgefässgeschwülste eine Vorstellung zu machen.

Es ergeben sich bei Betrachtung dieser Frage nicht uninteressante Aehnlichkeiten mit anderen, scheinbar grundverschiedenen Methoden zur Erzeugung von Gerinnungsvorgängen in mit Blut gefüllten Hohlräumen.

Wir meinen dabei die Elektrolyse und die Injection von Wasserstoffsuperoxyd in cavernöse Tumoren.

Sämmtliche Verfahren zur Behandlung der cavernösen Tumoren, mit Ausnahme der Exstirpation, beabsichtigen, eine möglichst rasch und intensiv eintretende Verödung der bluterfüllten Maschenräume zu erzielen.

Die Wege, die zur Erreichung dieses Vorganges eingeschlagen werden, sind ungemein mannichfaltig.

Die Injection von gerinnungsbefördernden Mitteln, die Acu-, Elektro-, Galvano- und Ignipunctur, dienen demselben Zweck. Die Einführung von Fremdkörpern — besonders bei der Behandlung von Aneurysmen verwendet — soll durch Reiz und Gefässwandläsion im gleichen Sinne wirken.

Dass durch Einführung des Magnesium metalles in mit Blut gefüllte Hohlräume Gerinnungsvorgänge erzeugt werden, ist bei Berücksichtigung des eigenthümlichen Verhaltens dieses Metalles zu den thierischen Geweben nicht allzu verwunderlich.

Das Magnesium ist ein alkalisches Erdmetall und bewirkt ähnlich, wie Kalium und Natrium Wasserzersetzung (Rollet[2])), wenn auch in viel schwächerem Maasse. Das auf Kosten des Sauerstoffs des Wassers entstehende Magnesiumoxyd verwandelt sich in Salz und wird als solches resorbirt. Der freiwerdende Wasserstoff gelangt als indifferentes Gas in's Blut und wird mit der Ausathmungsluft entfernt (Rollet[3])).

---

1) Ich habe i. April l. J. Gelegenheit gehabt, einen sehr ausgedehnten cavernösen Tumor im Gesichte nach dieser Methode zu behandeln; auch er verspricht einen vollen Erfolg.

2) Rollet, Versuche über thatsächliche u. vermeintliche Beziehungen des Blutsauerstoffes. Sonderabdr. aus dem LII. Bande d. Sitzungsber. d. kais. Akad. d. Wissenschaften. 25. Juli 1865.

3) Persönliche briefliche Mittheilung des Herrn Hofrathes Rollet an den Verfasser.

Durch die Zerlegung des Wassers in seine chemischen Bestandtheile muss es zu schweren Veränderungen im Blute kommen, welche die Gerinnung bedingen.

Ueber die feineren Beziehungen des Magnesiums zu den körperlichen Elementen des Blutes und dem Hämoglobin habe ich mir noch keine genaue Kenntniss verschaffen können.

Die gröberen Vorgänge bestehen in dem raschen Auftreten von Gerinnungsvorgängen bei gleichzeitiger Bildung von reichlichen Gasblasen (Wasserstoff); die Gerinnung wird jedenfalls durch die Gasbildung befördert. Die Auflösung des Magnesiumfremdkörpers findet in mit Blut gefüllten Hohlräumen viel schneller statt, als in den Geweben. Begünstigt wird die Gerinnung des Blutes durch die Gefässwandläsion von Seiten des spitzen Magnesiumpfeiles. Das festhaftende Gerinnsel ist mit Gasblasen durchsetzt. Zur Zeit der Organisation der Thrombusmasse ist das Metall meist schon völlig verschwunden. In cavernösen Tumoren, in denen der Blutstrom sehr verlangsamt ist, sind die Bedingungen für das Zustandekommen der Gerinnung jedenfalls günstigere, als in grösseren Körpervenen, die zu Thierversuchen von mir benützt wurden.

Aus diesem Grunde ist eine experimentelle Beurtheilung dieser Fragen nicht ganz leicht.[1])

Auch die Elektrolyse wirkt gerinnungserzeugend durch schwere chemische Veränderungen im Blute und in den Geweben.

An der Kathode entsteht ein Alkali, an der Anode eine Säure; gleichzeitig steigen an beiden Elektroden Gasbläschen auf (Sauerstoff an der Anode, Wasserstoff an der Kathode). Es handelt sich also da um eine Combination von Aetzwirkung an den beiden Elektroden und Zerlegung des vorhandenen Wassers in seine chemischen Bandtheile.

Auch bei der Einverleibung von Wasserstoffsuperoxyd in's Blut werden in diesem schwere Veränderungen hervorgerufen, besonders wenn es in grösserer Menge mit demselben vermischt wird (Honsell[2]).

Durch das Blut selbst wird das Wasserstoffsuperoxyd fast momentan in Sauerstoff und Wasser zerlegt; dabei findet eine mächtige Schaumbildung statt, mit der zugleich eine Gerinnung des im Blute enthaltenen Fibrins erfolgt. Bei längerem Contact kommt es zu

1) Es lassen sich im Thierexperimente Verhältnisse herstellen, in denen die langsame Circulation eines cavernösen Tumors nachgeahmt wird.

2) Honsell, Experimentelle und klinische Untersuchungen über die Verwerthbarkeit des Wasserstoffsuperoxydes in der Chirurgie. Beiträge zur klin. Chirurgie. Bd. XXVII. S. 127.

Lösung des Hämoglobins aus den rothen Blutkörperchen und zu Zerlegung des Hämoglobins.

Aus diesen Vorgängen erklärt sich wohl die gerinnungserzeugende Wirkung des Mittels; die Verschäumung spielt dabei gewiss eine wesentliche Rolle (Honsell [l. c.])

Erst bei Einbringung grösserer Mengen von Wasserstoffsuperoxyd in die Blutbahn entsteht eine bedrohliche, unter Umständen tödtliche Gasembolie in den Lungen (Honsell, Guttmann[1]), Bert[2]), Regnard[3]) u. A.).

Aus diesem Grunde erscheint uns die von Mosetig-Moorhof[4]) angegebene Methode der Injection von Wasserstoffsuperoxyd in reine cavernöse Tumoren nicht ungefährlich. Es kommt dabei viel auf die Grösse und Zahl der zu- und abführenden Gefässe an.

Bei der Elektrolyse, die besonders Kaarsberg (l. c.) für die Behandlung dieser Geschwülste verwendet hat, ist diese Gefahr eine sehr geringe, da es sich ja hauptsächlich um Wasserstoffgas und um unbedeutende Mengen handelt.

Bezüglich des Magnesiummetalles bemerke ich, dass dasselbe niemals bei seiner Einverleibung in den menschlichen oder thierischen Organismus irgendwelche nachtheilige Wirkungen entfaltete; die besonders bei Einführung in Hohlräume von mir schon längst beobachtete Gasbildung ist vollkommen unschädlich (Hübscher[5])); die Auflösung und Resorption erfolgt bei Verwendung ganz reinen Metalles völlig regelmässig und gleichförmig.[6])

Die Vergleichung dieser in mancher Hinsicht verwandten Heilmethoden trägt hoffentlich dazu bei, die Einführung von Magnesiumstäbchen und Pfeilen auch von theoretischem Gesichtspunkte unbedenklich und gerechtfertigt erscheinen zu lassen.

---

1) Guttmann, Virchow's Archiv. Bd. LXXIII u. LXXV.

2) Bert u. Regnard, Comptes rendus de l'acad. des sciences. 1882 Mai.

3) Regnard s. Bert.

4) v. Mosetig-Mooshof, Zur Behandlung cavernöser Blutgeschwülste. Wiener med. Wochenschr. 1889. Nr. 1.

5) Hübscher, Blutige Lösung der ankylosirten Kniescheibe. Interposition von Magnesiumblech. Correspondenzbl. f. Schweizer Aerzte. 1901. Nr. 24.

6) Ich bemerke dies ausdrücklich, da Lotheissen (Zur Technik der Sehnen-Nervennaht, Langenbeck' Archiv. Bd. LXIV. S. 310) unregelmässige Resorption der von mir für die Nervennaht empfohlenen Mg.-Röhren fürchtet. Die von uns nach dieser Technik ausgeführten Nervennähte haben sehr befriedigende Resultate ergeben.

XIX.

Aus der k. k. chirurgischen Universitätsklinik des Herrn Hofrathes Professor Dr. C. Nicoladoni in Graz.

Zur Verwendung der Quetschmethoden in der Darmchirurgie.

Von

Dr. **Erwin Payr,**

Privatdocent für Chirurgie und Assistent obiger Klinik.

(Mit 2 Abbildungen.)

Die Quetschmethoden haben sich in der Darmchirurgie der Jetztzeit einen hervorragenden Platz gesichert. Das von Souligoux[1]) zuerst verwendete, dann von Doyen[2]) verallgemeinerte und technisch zu hoher Vollkommenheit gebrachte Verfahren hat schnell Anerkennung gefunden (Lanz [3]). Die deutschen Chirurgen haben sich erst in allerneuester Zeit allgemeiner dem Verfahren zugewendet und ist dies besonders der Empfehlung Mikulicz'[4]) und seiner Schüler zuzuschreiben.

Das Enterotrib v. Mikulicz', das in so überaus bequemer Weise gestattet, beliebige Partieen des Magen-Darmkanals durchzuquetschen und durch den Schnürverschluss bleibend zu vereinigen, ist heutzutage zweifellos ein viel gebrauchtes und sehr zweckmässiges Instrument.

Besonders dort, wo man eine seitliche Einpflanzung eines Darmstückes vornimmt, ermöglicht es in schnellster und bequemster Weise den blinden Verschluss des axialen freien Endes.

---

1) Souligoux, Gastro-enterostomie par un nouveau procédé. France méd. 1896. Nr. 29.

2) Doyen, Eine neue Methode der Pylorus- u. Darmresection. Verhandlungen der deutschen Gesellschaft f. Chirurgie. 1898.

3) Lanz, Die Quetschmethoden im Dienste der Magenchirurgie; Beiträge zur klin. Chirurgie. XXX. Bd. 3. Heft.

4) v. Mikulicz, Handbuch der prakt. Chirurgie (mit Kausch) III. Bd. I. Hälfte.

Das Instrument ist mehrfach zu diesem Zwecke von uns mit völlig befriedigendem Erfolge verwendet worden. — Besonders häufig wurde es aber bei der Abtragung des Wurmfortsatzes benützt; der nach Ligatur der sehr verdünnten Quetschfurche zurückbleibende kleine Stumpf lässt sich ja sehr leicht und schnell versenken und übernähen.

Bei Gelegenheit der Entfernung mehrerer acut oder subacut entzündeter Wurmfortsätze machte ich die Beobachtung, dass das Quetschinstrument in Folge der entzündlich veränderten Beschaffenheit der Appendixwand diese völlig durchtrennt und nach Abnahme des Instrumentes nur einige Gewebsfasern statt der erwarteten Serosamanchette übrig geblieben sind. In solchen Fällen kann man denken, dass durch die schwere Erkrankung am Wurmfortsatze die Gewebe so brüchig sind, dass bei starker Quetschung ein völliges Auseinanderweichen aller Gewebschichten zu Stande kommt und auch die Serosa nicht mehr die Fähigkeit des Widerstandes hat.

Bekanntlich sollen ja alle Schichten des Darmes, besonders die Mucosa, aber auch die Muskelschichten völlig durchgequetscht werden, während die Serosa und eventuell die Submucosa als die widerstandsfähigsten erhalten bleiben.

Als Hauptvortheil neben der Reinlichkeit des Verfahrens ist wohl auch die sehr bequeme Art der Blutstillung angesehen worden und soll ja der Akt der Durchquetschung jede isolirte Gefässunterbindung überflüssig machen.

Es giebt aber doch Fälle, in denen die Anwendung der Quetschmethoden (Enterotrib) nicht angezeigt ist und zu unangenehmen Vorkommnissen führen kann; ich glaube durch die Mittheilung einiger darauf Bezug habender Erfahrungen zeigen zu können, dass es selbst für diese so einfache und schön erdachte Technik — wenn auch in sehr engen Grenzen — Contraindicationen giebt, die selbstverständlich den Werth der Methode nicht schmälern sollen, noch können.

Ich glaube, es ist für eine Methode im Gegentheil besser, wenn sie in einem Falle, in dem sie nicht ganz sichere Resultate geben kann, nicht zur Anwendung kommt.

Nachfolgende kurze Krankengeschichte möge das, was ich beabsichtige, erläutern und zugleich einen kleinen Beitrag zn dem stets wieder Ueberraschungen bietenden Capitel der Hernienlehre bringen.

19jährige Frau wird am 26. October 1901 mit seit 6 Tagen eingeklemmter, faustgrosser, rechtsseitiger Cruralhernie aufgenommen.

Schlechtes Allgemeinbefinden; trockene Zunge, frequenter kleiner Puls; ca. 125—130.

Verfallenes Aussehen, fortwährend Erbrechen grünlicher Massen und Singultus.

Temperatur 39,9. Abdomen stark aufgetrieben, in beiden Flanken etwas freie Flüssigkeit. Druckempfindlichkeit des Bauches nicht besonders gross. Die Haut über dem Bruche zeigt leichte Entzündungserscheinungen.

Bei der $1^1/_2$ Stunden nach der Aufnahme der Patientin vorgenommenen Operation in Aethernarkose wird als Bruchinhalt eine ca. 15 cm lange Dünndarmschlinge und ein Netzstück vorgefunden, Nach Erweiterung der Bruchpforte lässt sich die zuführende Darmschlinge weit hervorziehen, während die abführende vollkommen fixirt erscheint. Die Schnürfurchen sind gangränös, der eingeklemmte Darm ist an einer Stelle seiner Convexität perforirt. Um die Ursache der Fixation des abführenden Darmstückes kennen zu lernen, wird das Poupart'sche Band in der Richtung nach oben weit eingeschnitten und ergiebt sich nun, dass die eingeklemmte Darmschlinge vom letzten Theil des Ileum gebildet ist; bei kräftigem Anziehen am abführenden Darmstücke erscheint das Cöcum mit dem Processus vermiformis in der Bruchpforte. Die Gangrän erfordert die Resection der Darmschlinge, welche aber an Ort und Stelle nicht ausführbar ist, da die Schnürfurche am abführenden Schenkel der Schlinge kaum zwei Querfinger von der Einmündung des Ileums in das wenig bewegliche Cöcum entfernt ist.

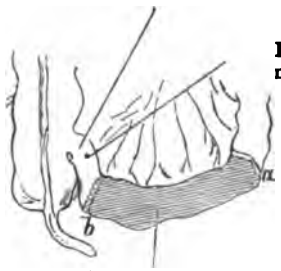

Gangränöse Dünndarmschlinge, a, b, Schnürfurchen
Fig. 1.

Deshalb wird der Hautschnitt nach aufwärts und gegen die Spina anterior superior verlängert und die Bauchwand oberhalb des Poupartschen Bandes in einer Ausdehnung von ca. 8 cm durchtrennt. Der undurchschnittene Theil des Poupart'schen Bandes und der Musculatur bleiben als Brücke zwischen dem Laparotomieschnitt und dem Bruchgebiete stehen. Die Dünndarmschlinge wird sorgfältig in Jodoformgaze eingehüllt, durch den Bruchring zurückgeschoben und durch die neu angelegte Bauchdeckenwunde herausgezogen.

Resection eines ca. 16 cm langen Darmstückes knapp an der Einmündungsstelle in das Cöcum. Bei dieser Gelegenheit zeigt es sich nun, dass das unterste Ileumstück nicht unter einem rechten Winkel, sondern unter einem spitzen in den Dickdarm einmündet und mit seiner dem Mesenterialansatze gegenüber liegenden Seite mit der medialen Wand des cöcalen Blindsackes auf ein Stück weit innig verlöthet war; es bestand an dieser Stelle eine relative Stenose des untersten Ileums und wäre eine circuläre Naht unter Berücksichtigung der angedeuteten Verhältnisse nicht

nur schwierig, sondern auch unzweckmässig gewesen (Fig. 1.) Es war beabsichtigt, das kleine, nach der Resection noch am Cöcum übrig bleibende Ileumstück mit der Quetschmethode und Schnürmethode blind zu verschliessen und das centrale Ileumstück an einer Stelle der Vorderwand des Cöcums einzupflanzen (End-zu-Seit-Anastomose). Während dieses Operationsactes waren folgende Beobachtungen zu machen:

Das abzuquetschende Darmstück ist trotz einer Entfernung von ca. 3 cm von der distalen Schnürfurche etwas succulent und sein Peritoneum leicht

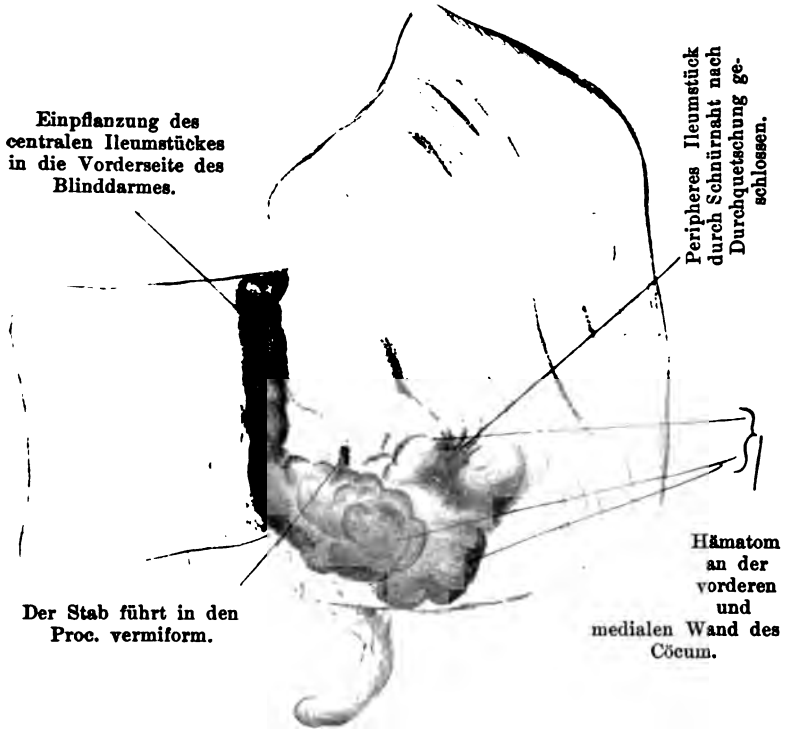

Fig. 2.

injicirt. Als das lege artis angelegte Enterotrib nach genügend langer Dauer der Quetschung abgenommen wurde, trat an mehreren Stellen der Schnürfurche hellgelber, ganz dünnflüssiger, übelriechender Darminhalt an die Oberfläche, und man sah deutlich, dass an einzelnen Stellen auch die Serosablätter durchgequetscht waren.

Ausserdem bildet sich nahe an der Schnürfurche ein Hämatom aus, das in kürzester Zeit die Wand des am Cöcum hängenden Darmstückchens und den Blinddarm stark aufblähte. Ich bemerke ausdrücklich, dass bei der Resection der Dünndarmschlinge die Mesenterialgefässe in Portionen sorgfältig bis an die Durchtrennungsstelle nahe am Blinddarm abgebunden waren und es sich nur um die Stillung der Blutung aus dem

Schnittrande des Darmes handelte, die eben nach dem Doyen'schen Verfahren durch den Zangendruck zugleich mit dem Darmverschluss geschehen soll.

Mittelst einer Ligatur wurde der Darm knapp am Rande einer neu angelegten Schnittfurche abgebunden und der Stumpf nach der üblichen Behandlung durch eine fortlaufende Lembertnaht versenkt (s. Fig. 2).

Nunmehr wurde nach dem Nahtvorgange Kocher's[1]) das centrale Darmstück in die Vorderwand des Cöcums eingepflanzt. Nach Eröffnung des Blinddarmes sah ich eine mächtige, wurstartige Blutgeschwulst unter der Schleimhaut des Cöcums sich von der verschlossenen Stelle des Darmes gegen die Vorderseite zu ausbreiten. Das Hämatom war mindestens 1 cm dick und gut daumenbreit und reichte bis zur medialen Anastomosennaht.

Trotz dieses ziemlich mächtigen Hämatoms wurde rasch die laterale Nahtreihe beendet — die neugebildete Communication war sehr weit — und wurde an den Verschluss der Bauchdeckenwunde gegangen. Ueber die Resectionsstelle und über die vordere und mediale Wand des Cöcums wird ein kleiner Mikuliczschleier ausgebreitet, im Uebrigen die Laparotomiewunde durch Etagennaht geschlossen.

Das durch die Perforation der Darmschlinge schwer veränderte Bruchbett wird excidirt, der Bruchsack durch Tabakbeutelnaht geschlossen, das Poupart'sche Band durch Seidenknopfnähte wieder vereinigt, das Bruchbett mit Gummirohr und Jodoformgazestreifen drainirt. — Im Uebrigen die Haut darüber ebenfalls geschlossen. — Verband.

Am 26. October nach Verabreichung eines Sennaeinlaufes reichliche Stuhlentleerung, kein Erbrechen, Zunge trocken, Puls 120.

27. October. Verbandwechsel. Reichliche Durchfeuchtung. Patientin hat eine gelbliche Gesichtsfarbe. Respiration sehr beschleunigt. Abdomen ganz leicht aufgetrieben, sehr druckempfindlich.

Puls klein, sehr frequent, ab und zu unregelmässig. Sensorium zeitweise getrübt.

28. October. Puls 150—170. Deutliche Zeichen einer septischen Allgemeininfection ohne peritoneale Reizerscheinungen. 800 ccm Kochsalzlösung subcutan. Strophantus, Sauerstoffeinathmung, Campherinjection.

Am 29. October Mittags Exitus letalis.

Aus dem Sectionsbefunde seien nur kurz folgende Bemerkungen hervorgehoben:

Am Unterlappen der rechten Lunge lobulärpneumonische Herde, in beiden Lungen acutes Oedem. Trübungen des Endocards, beginnende arteriosklerotische Veränderungen an den grossen Gefässen. Nur in der rechten Fossa iliaca findet man an einem Convolut unterer Ileumschlingen leichte Verklebungen, stärkere Gefässinjection, jedoch nirgends fibrinöse Beläge. Wenig freie Flüssigkeit. Das Ileum findet sich in das untere Colon ascendens und Cöcum eingenäht; die circuläre Darmnaht vollständig geschlossen und rein. Das unterste Stück des Ileums, welches nach der Resection übrig geblieben war, ist am Cöcum zu einem Blindsacke geschlossen. Auch diese Naht zeigt vollkommen reinen Verschluss.

---

1) Kocher, Chirurgische Operationslehre. 3. Auflage.

Entsprechend diesem Blinddarmsacke beginnt ein submucöses Hämatom, das sich bis zur circulären Darmnaht erstreckt und ein wurstförmiges Gebilde darstellt.[1]) Das Peritoneum des Ileums ist nur in der Gegend der erwähnten Darmnähte etwas geröthet, zeigt jedoch keine fibrinösen Beläge. Das übrige Peritoneum der Bauchhöhle ist zart und blass. Subacuter Milztumor. Parenchymatöse Degeneration der Organe.

Obductionsdiagnose:

Pneumonia lobularis lobi inferioris dextri; Oedema acutum lobi superioris dextri. — Sepsis.

Der tödtliche Ausgang des Falles war natürlich nicht unerwartet. Es bestand in der Umgebung der eingeklemmten Darmschlinge zweifellos eine, wenn auch circumscripte Peritonitis. Wir fassten dieselbe als eine Peritonitis chemica im Sinne von Tavel[2]) und Lanz[3]) auf. Ausser einer stellenweise sehr intensiven Injection und Röthung des Peritoneums und einem intraperitonealen Flüssigkeitsergusse war nur ab und zu Fibrin in Form von feinen Membranen auf den Darmschlingen zu sehen. Viel schwerer als diese Toxinperitonitis war die zur Zeit der Operation sicher schon bestehende Toxinämie; die Erscheinungen, unter denen die Patientin zu Grunde ging, waren ja die einer allgemeinen Sepsis.

Am Localbefunde verdienen drei Umstände besonderes Interesse:

1. Die Einklemmung eines relativ so stark fixirten Darmtheiles, wie es in diesem Falle das unterste Ileum war. — Wir zweifeln nicht, dass die betreffende Ileumschlinge schon in früheren Zeiten den typisch wiederkehrenden Inhalt dieses Bruches gebildet hat. Wie wären sonst die spitzwinklige Einmündung in das Cöcum und die durchaus nicht frischen Verklebungen der einander zu sehenden Darmwände zu erklären?

Dabei ist zu bemerken, dass das Cöcum nicht, wie es sonst so häufig bei Hernien der Fall ist, ein längeres Mesocöcum hatte, sondern straff an der hinteren Bauchwand fixirt war; dies der Grund, warum sich der abführende Schenkel der incarcerirten Schlinge nicht entwickeln liess.

2. Die Anwendung des Mikulicz'schen Enterotribs brachte in diesem Falle eine Unannehmlichkeit, indem das Instrument die Darmwand ganz durchquetschte und Darminhalt aus

1) Herr cand. med. Eppinger hatte die Freundlichkeit, das Präparat zu zeichnen, wofür ich ihm bestens danke.

2) Tavel u. Lanz, Ueber die Aetiologie der Peritonitis; Mittheilungen an Kliniken u. medicinischen Instituten der Schweiz. 1893. 1. Reihe, 1. Heft.

3) s. Tavel.

der Quetschfurche austrat. — Der Zustand dieses Darmstückes lässt sich nicht annähernd mit dem eines acut entzündeten Wurmfortsatzes vergleichen. — Und trotzdem leistete die Serosa schon bei einem so leichten Grade der Entzündung und Hyperämie nicht mehr den erwarteten Widerstand.[1]) Im Zusammenhalt mit unserem bei in verschiedenem Grade entzündeten Wurmfortsätzen gemachten Beobachtungen möchten wir der Ansicht sein, dass bei Stauung und Entzündungszuständen am Darme die Anwendung des Mikulicz'schen Enterotribs Einschränkungen zu erleiden hat.

3. Die Blutung, die sogleich nach der Durchquetschung der Darmvand eintrat, war ebenfalls ein unvorhergesehenes und unangenehmes Ereigniss. Auch sie legt den Gedanken nahe, dass in ödematösen und entzündeten Geweben der Vorgang der Blutstillung kein so exacter ist, wie dies sonst bei Durchquetschung von Magen- und Darmtheilen der Fall ist. — Grössere submucöse Hämatome bedingen bekanntlich Ernährungsstörungen der Schleimhaut und sind jedenfalls nicht als vollkommen gleichgültig zu betrachten; (Garrè[2]), Ritter[3]), Vanni[4]) u. A.).

Es erscheint uns daher rathsam, bei Hyperämie und Entzündungszuständen am Magen-Darmkanal die Quetschwirkung einer genauen Kritik zu unterwerfen, da unter Umständen ein völliges Durchquetschen aller Darmwandschichten und unvollkommener Verschluss der Blutgefässe zu beobachten sind.

---

1) Das Enterotrib, das hier verwendet wurde, ist ganz gleichmässig gearbeitet und kann man dies sehr leicht durch Erzeugen einer Quetschfurche auf einem Blatt dicken weissen Papieres, das man dann bei durchfallendem Lichte betrachtet, feststellen.

2) Garrè, Ueber eine eigenartige Form narbiger Darmstenose nach Bruucheinklemmung. Beiträge zur klin. Chir. Bd. IX. S. 185.

3) Ritter, Ueber den Einfluss von Traumen auf die Entstehung des Magengeschwüres. Zeitschr. f. klin. Medicin. Bd. XII. S. 592.

4) Vanni, Ref. Virchow-Hirsch's Jahresbericht 1889. II. Bd. S. 281.

XX.

Walter von Heineke,

geb. 17. Mai 1834, gest. 28. April 1901.

Ein Necrolog

von

Prof. Dr. **Ernst Graser** in Erlangen.

Am 28. April 1901 starb in Erlangen der Professor der Chirurgie und Director der Chirurgischen Klinik Geheimrath Dr. Walter Hermann von Heineke in einem Alter von fast 68 Jahren. Er zählte nie zu den populären Chirurgen, deren Namen in aller Mund ist; selbst in den Kreisen der Fachgenossen waren nur wenige in der Lage, über seine Persönlichkeit und seine Leistungen nähere Auskunft zu geben; er gehörte aber doch in jeder Hinsicht: als Mann der Wissenschaft, als Lehrer und als Arzt zu den Besten seines Standes.

Er besass eine selten gediegene und vielseitige wissenschaftliche Durchbildung, an deren Vertiefung und Erweiterung er zielbewusst und rastlos weiter arbeitete. Die Gediegenheit der wissenschaftlichen Grundlage gab auch seiner ganzen Thätigkeit das Gepräge; Halbheit und Oberflächlichkeit gab es für ihn nicht. Er besass ein Maass von gewissenhafter Pflichterfüllung bis zur Selbstaufopferung, wie es selten gefunden werden mag; um seiner eigenen Bequemlichkeit willen hat er wohl nie eine Pflicht versäumt. Wenn man ihn nach mehrstündiger Arbeit mit derselben Hingabe, ohne ein Zeichen von Ungeduld oder Ermüdung den grossen und ebenso den weniger wichtigen Aufgaben des Berufes nachgehen sah, konnte man auf die Idee kommen, er sei anderer Art als gewöhnliche Sterbliche, ein Müdewerden existire für ihn überhaupt nicht. Die fortgesetzt geübte strenge Selbstzucht meisterte auch den bereits kranken Körper. Heineke hatte im Laufe der letzten acht Jahre mehrmals sehr schwere Krankheiten zu überstehen, die er, wie er scherzend sagte, immer in die Ferien verlegte. Wenn er dann nach monatelanger, unter schwerem Seufzen ertragener Ruhe wieder sein Amt über-

nahm, so ging es zunächst über seine Kräfte; aber eine halbe Thätigkeit ertrug er nicht; mit mühsam unterdrücktem Unwillen wies er jede Mahnung aus der Umgebung ab und hatte nach wenigen Tagen jede Rücksicht auf sich selbst zur Seite geschoben; er wollte wieder die ganze Arbeit selbst thun, und der Körper gehorchte. So hatte er auch das letzte Wintersemester (1901) nach schwerer Krankheit angetreten, mit banger Sorge beobachtet von den Seinen. Die Arbeit mag ihm manchmal recht sauer geworden sein, aber er hat sie bis zum letzten Tag des Semesters durchgeführt, am 4. März war er zum letzten Mal in der Klinik; zunächst schien es, als sollte die völlige Ruhe ihn wieder herstellen; aber die Erholung war nur von kurzer Dauer. Zu den Circulationsstörungen in Folge einer ausgedehnten Arteriosklerose, die schon seit 1893 zu wiederholten Malen schwere Erscheinungen gemacht hatte, gesellte sich eine Nephritis, die am 28. April seinem Leben ein Ziel setzte.

Heineke war geboren am 17. Mai 1834 als Sohn des (1857 †) Kreisphysikus Karl Friedrich H. in Schönebeck. Ostern 1854 absolvirte er das Domgymnasium in Magdeburg, studirte dann in Göttingen, Berlin, Leipzig und Greifswald. An letzterer Hochschule wurde er am 15. September 1858 promovirt und am 4. März 1859 approbirt. Seine Dissertation, betitelt: De connexu irritabilitatis musculorum cum rigore mortis observationes physiologicae, behandelt in bemerkenswerth gutem Latein experimentelle Untersuchungen, die er unter Leitung von Prof. Budge angestellt hatte. Nach dem Examen wurde er Assistent an der chirurgischen Klinik von Prof. Bardeleben und habilitirte sich am 23. October 1860 für Chirurgie und topographische Anatomie; die Probevorlesung handelte: De parsimonia sanguinis singulari recentiorum chirurgorum studio.

Seine Vorlesungen bezogen sich in den ersten Jahren hauptsächlich auf topographische Anatomie und verschiedene Gebiete der speciellen Chirurgie. Von Ostern 1859 bis Ostern 1865 war er Assistent der Klinik, von 1865—1867 Assistent der chirurgischen Poliklinik, seit 1865 Mitglied der medicinischen Prüfungscommission.

In den letzten Jahren betrieb er in Greifswald auch allgemeine ärztliche Praxis. Nach den eigenen Erzählungen scheint die Zeit in Greifswald durch eine sehr ausgiebige Thätigkeit im Krankenhaus, durch einen anregenden Verkehr mit jüngeren Collegen, sowie durch gesellschaftliche Beziehungen besonders in dem gastfreien Hause Bardeleben, Ziemssen u. a. sehr befriedigend gewesen zu sein.

Im Frühjahr 1866 verlobte er sich mit Sophie Stavenhagen, der Tochter des Generalmajors a. D. Stavenhagen, die er durch freund-

schaftliche Beziehungen der beiden Elternhäuser schon von Kindheit an näher kannte. Kurze Zeit nach seiner Verlobung erlitt er eine schwere Infection von einer Verletzung am linken Mittelfinger, welche so bedenklich erschien, dass die Amputation des Oberarmes in Frage stand; es lief aber mit der Exarticulation des Fingers noch gnädig ab.

Während des Feldzuges 1866 gelangte H. mit dem zweiten pommerischen Grenadierregiment Nr. 9 bis dicht an die bayerische Grenze. Von dort wurde er als consultirender Stabsarzt nach Pardubitz in Böhmen beordert, wo er fast ausschliesslich in einem grossen Cholera-lazareth beschäftigt war. Zu einer richtigen kriegschirurgischen Thätigkeit ist er mangels einer festen Stellung damals nicht gekommen. Noch vor der bereits festgesetzten Hochzeit erhielt er am 25. März 1867 einen Ruf nach Erlangen als Nachfolger des nach Leipzig berufenen Thiersch.

Die bereits auf dem Wege nach Greifswald befindlichen Möbelwagen wurden nach Erlangen umdirigirt; am 24. April feierte er in Berlin die Hochzeit und trat am 1. Mai im Alter von 34 Jahren mit frischem Muth sein Amt an, in welchem er volle 34 Jahre in reichgesegneter Thätigkeit verblieb.

Aus dem äusseren Lebensgange sei erwähnt seine Theilnahme am Feldzug 1870/71; auch hier konnte er keine seinem Thatendrang entsprechende Thätigkeit entfalten; auf sein Gesuch hin erhielt er erst am 1. September die erbetene Anstellung als consultirender Stabsarzt beim II. bayr. Armeecorps Hartmann; nach den Kämpfen um Sedan war er zuerst in einem überfüllten Lazareth bei Fresnois, später in Chatenay und Versailles in geordneteren Verhältnissen bis Mitte November 1870 thätig. 1874 übernahm er nach Ziemssen die Direction des gesammten Krankenhauses. A la suite des bayr. Sanitätscorps gestellt, avancirte er bis zum Range eines Generalmajors (1893). Von Auszeichnungen erhielt er ausser dem Militärverdienstorden (1871) den Verdienstorden vom heil. Michael 1876, das Ritterkreuz der bayr. Krone mit dem persönlichen Adel 1893, den Titel und Rang eines k. Geheimen Rathes 1900. Die Stadt Erlangen ernannte ihn 1899 zum Ehrenbürger. Sein 25jähriges Professorenjubiläum wurde am 1. Mai 1892 von seinen zahlreichen Schülern durch eine Festschrift und eine Festfeier in einer den Jubilar ehrenden und erfreuenden Weise gefeiert; die gesammte Studentenschaft brachte ihm bei dieser Gelegenheit einen Fackelzug. 1877/78 war er Prorector, von 1875 an ständiger Vorsitzender der ärztlichen Prüfungscommission, welches mühevolle Amt er bis zu seinem Tode beibehielt.

Ein Schatten trübte bald das Glück der gesegneten Wirksamkeit; eine langsam aber stetig zunehmende Schwerhörigkeit nöthigte zu

mancherlei Einschränkung des Verkehrs, namentlich auch zum Aufgeben der Theilnahme an ärztlichen Congressen, war auch für die ganze Entwicklung des in der Vollkraft stehenden Mannes von so grosser Bedeutung, dass es auch bei der knappsten Lebensgeschichte erwähnt werden muss.

Die Verhältnisse der Klinik waren bei seinem Amtsantritt 1867 recht klein und enge. In dem zweistöckigen Krankenhaus waren im Parterre die Verwaltung und das pathologische Institut, im Mittelstock die medicinische, im Oberstock die chirurgische Klinik untergebracht. Die Engheit der Zustände äusserte sich auch in dem sehr knapp zugemessenen Etat, dessen kaum zn vermeidende Ueberschreitung viel Schreiberei, Kampf und Verdruss gegenüber dem Senat und auch dem Ministerium zur Folge hatte. Gleich im ersten Jahre brannte während der Weihnachtsferien der Dachstuhl des Krankenhauses ab, so dass die chirurgischen Kranken verlegt werden mussten. Von dieser Zeit ab schleppte sich ein Deficit bis in das Jahr 1874, welches durch eine ministeriell genehmigte Anleihe mit ratenweiser Deckung unter persönlicher Verantwortung und Haftung getilgt werden musste.

Um so grösser war die Freude, als ihm im Jahre 1874 die Mittel zu einem für die damaligen Verhältnisse völlig ausreichenden Neubau einer chirurgischen Klinik bewilligt wurden; er widmete sich dieser Aufgabe mit grösstem Eifer und hat namentlich in Bezug auf die Krankensäle in Barackenform einen Bau geschaffen, welcher auch modernen Ansprüchen noch heute genügt. Die baulichen Verhältnisse der Klinik waren fortgesetzt Gegenstand seiner Fürsorge; für die Erhaltung und Säuberung bis in den letzten Winkel wurde fortlaufend in ausgiebigstem Maasse Sorge getragen. Immer trug sich der unermüdliche Director mit neuen Plänen für Verbesserungen, deren Genehmigung aber nur sehr stückweise erfolgte und sich lange hinauszog. H. hatte noch in den letzten Jahren grosse Mittel zur Erweiterung der Klinik nach seinen Plänen erhalten; die Vollendung dieser Arbeiten, die er noch mit grösstem Interesse und mit Freudigkeit verfolgte, durfte er leider nicht mehr schauen.

Die Zahl der Mediciner blieb bis in die 80er Jahre recht klein, so dass selten mehr als 25 Zuhörer die Klinik besuchten. Dabei herrschte aber in der medicinischen Facultät ein sehr reges wissenschaftliches Leben und eine sehr ernste Auffassung von den Aufgaben des Berufes. Männer wie J. Gerlach, Zenker, Ziemssen, Schröder, Rosenthal gaben der Facultät auch nach aussen hin einen grossen Ruf, und Heineke war nicht der Mann, in einem solchen Wettstreit zurückzubleiben; gerade die Aerzte, welche Ende der 60er

und in den 70er Jahren in Erlangen ihre Ausbildung genossen, haben immer wieder dankend und rühmend hervorgehoben, wie gediegen und intensiv der gesammte Unterricht damals gehandhabt und wie sehr, dank der kleinen Zahl der Zuhörer, der Einzelne von den Lehrern herangezogen und gefördert wurde. An Lehrthätigkeit gebrach es nicht: Täglich 1½ Stunden Klinik und noch 1—2 Stunden theoretische Vorlesungen; die Augenheilkunde wurde 1874 an Michel, die Ohrenheilkunde 1880 an Kiesselbach abgegeben. Im Sommer hielt H. bis in die letzten Lebensjahre täglich von 6—8 Uhr Morgens Operationscurs und bis 1887 auch noch von 2—3 Uhr eine Vorlesung über specielle Chirurgie.

Die klinischen Stunden waren fast völlig dem Unterricht gewidmet; nur ausnahmsweise wurden kurz dauernde wichtigere, namentlich typische Operationen vorgenommen. Grundsatz war, das ganze klinische Material zur Vorstellung zu bringen, auch solche Fälle, deren Beurtheilung grosse Schwierigkeiten machte. Die Diagnose wurde fast immer sehr eingehend behandelt mit allen Besonderheiten des einzelnen Falles. Wenn die Zeit irgend ausreichte, wurde bei jeder tuberculösen Erkrankung auch die Lunge, bei Lues der ganze Körper nach specifischen Veränderungen untersucht, was zwar oft langweilig, aber als Vorbild von grossem Werthe war. Die klinischen Besprechungen waren von einer grossen Vielseitigkeit; auch den oft wiederkehrenden Fällen wusste der Lehrer, der ja seine Thätigkeit mit einem sehr kleinen Material begonnen hatte, stets eine besondere Seite abzugewinnen; namentlich wurden auch die allgemeine Pathologie und die Ergebnisse experimenteller Forschung vielfach herangezogen. Auch alle neuesten Errungenschaften kamen bei der grossen Literaturkenntniss, die immer auf dem Laufenden blieb, frühzeitig in den Gesichtskreis der Zuhörer; ein Assistent mit guter Auffassungsgabe konnte aus den klinischen Stunden alles Werthvolle aus der neuen und neuesten Fachliteratur entnehmen. Trotz des mehr propädeutischen Charakters der Klinik hatten die älteren, bereits etwas erfahrenen Zuhöhrer den grössten Gewinn. Es war nicht ganz leicht, den Besprechungen zu folgen; H. sagte selten das letzte abschliessende Wort, immer blieb dem Zuhörer noch eine eigene Aufgabe zu lösen. Er hatte nicht die Gewohnheit, die wichtigsten Punkte in grelle Beleuchtung zu setzen und zusammenzufassen; er wollte nicht schematisiren, verschmähte auch (wohl absichtlich) den Aufputz, der bei vielen Lehrern einen Theil des unmittelbaren Erfolges ausmacht. Die Studenten behandelte er jederzeit freundlich und gerecht; er hatte auch ein warmes Herz für ihre besonderen

Anliegen, wohl auch oft eine offene Hand; er stimmte niemals ein in die pessimistischen Klagen über die Gesammtheit der Studenten, über Interesselosigkeit, Mangel an idealem Sinn, an ernstem Streben, so beredt und oftmals wiederholt auch seine Klagen über schlechten Besuch der Klinik am Schlusse des Semesters erklangen.

Die Praktikanten wurden oft sehr scharf hergenommen; er kannte die einzelnen in ihrer Individualität recht genau und wählte sie auch oft nach der Art der Fälle besonders aus; er verstand es ausgezeichnet, den Praktikanten oder Examinanden auf einen falschen Weg, auf den er ihn selbst hingelockt hatte, bis zu einem unpassirbaren Abgrund zu führen und ihn dann tüchtig zappeln zu lassen; auch die persönliche Kritik für langes Fernbleiben wurde manchmal recht scharf ausgesprochen; aber es kam niemals vor, dass sich ein Student gegen ihn auflehnte, was mir immer als ein sprechender Beweis der hohen Verehrung und Beliebtheit, die er allgemein genoss erschienen ist. Ein Mann von solcher allgemeinbekannter Pflichttreue durfte auch auf eine gewisse Beschämung der Pflichtvergessenen mit Aussicht auf Erfolg hinarbeiten. Bei besonders guter Stimmung konnte H. auch einen sehr launigen Humor entfalten, der um so mehr wirkte, als er nicht allzuoft in die Erscheinung trat. Besonders wirksam pointirt waren manche Erzählungen über Erfahrungen aus der praktischen Thätigkeit.

Der hervorstechendste Zug der Klinik war der gediegene Ernst, die sich immer gleich bleibende Hingabe an alle grossen und kleinen Pflichten, das Fehlen jeglicher Art von Rühmen der eigenen Leistungen und die Offenheit, mit der alle Vorkommnisse in der vollen nackten Wahrheit ohne jede Beschönigung besprochen wurden; kein ungünstiger Ausgang wurde verheimlicht; im Gegentheil gerade die unünstigen Ergebnisse wurden besonders eingehend und wiederholt besprochen, wobei H. in der Regel den grössten Theil der Schuld sich selbst zuschrieb; erfahrene Assistenten konnten ihren Antheil an der Schuld recht wohl aus den Worten herauslesen, dazu reicht aber die Kritik der meisten Zuhörer nicht aus. Für ältere Studirende, die schon eine gewisse Erfahrung und einiges Urtheil haben, ist diese Art des Unterrichts jedenfalls von höchstem Werth. Für die Anfänger und namentlich für solche Zuhörer, die von einer anderen Klinik mit ruhmredigem Ton herkamen, machten die oft wiederkehrenden Selbstanklagen leicht den Eindruck, als ob die Leistungen der Erlanger Klinik hinter anderen oder sogar hinter berechtigten Ansprüchen zurückblieben. Wer eine solche Detailkritik in der Klinik übt, der muss zur Ergänzung des Bildes auch die günstigen Erfahrungen

und die guten Leistungen in das rechte Licht setzen und durch Eingehen auf die glücklich überwundenen Schwierigkeiten auch dem Unerfahrenen nahe bringen.

Ich weiss, wie oft ich Veranlassung hatte, leichtfertige und schiefe Urtheile jüngerer mir befreundeter Commilitonen zurecht zu weisen; ich sehe darin einen Grund, warum der Ruhm der Heineke'schen Klinik nicht so gross war, wie er nach den Leistungen hätte sein müssen.

Die Resultate der operativen Eingriffe liessen sich, wenn man von gewissen Schwankungen absieht, den besten an die Seite stellen. In den ersten Jahren übte H. noch die sog. offene Wundbehandlung und hatte auch damit durchaus gute Resultate; er bekämpfte stets die Meinung, als ob vor der Antiseptik eine Heilung durch prima intentio nicht existirt hätte; der Lister'schen Behandlung wandte er sich mit voller Entschiedenheit zu und war auch später immer auf eine gründliche Beseitigung entdeckter Fehlerquellen bedacht; es gab niemals ein Sichgehenlassen nach einer Schablone. Alle wichtigen Neuerungen wurden gewissenhaft durchprobirt, wenn auch mit einem ausgeprägten Skepticismus. So stand die Klinik unter seiner Leitung stets auf der Höhe der Zeit.

Einen vollen Einblick in die Gesammtheit der Leistungen, ein Urtheil über die Bedeutung der ganzen Persönlichkeit konnten nur die Assistenten gewinnen, die in langer Mitarbeit ihm in guten und bösen Tagen zur Seite gestanden, welche aus der Fülle seines Wissens schöpfen und die Ergebnisse seiner praktischen und wissenschaftlichen Thätigkeit aus nächster Nähe schauen durften.

Alle seine Schüler sind darin einig, dass man in seiner Lehre stehend eine gründlichste Unterweisung in allen Gebieten der praktischen Chirurgie, ein in die Tiefe gehendes Streben nach Erforschung wissenschaftlicher Probleme, eine hohe Auffassung der Pflichten des ärztlichen Standes und wahrer Collegialität lernen konnte; alle haben ihren Lehrer geliebt und ein leuchtendes Vorbild hingebendster Pflichttreue aus seiner Schule in's Leben mitgenommen. Diese Schule bestand nicht in einem Unterweisen, kaum in einem Corrigiren der gemachten Fehler. Der neue Assistent musste ohne besondere Einführung vom ersten Tage an seine ganzen Pflichten übernehmen und war sofort im Vollgenuss seiner Bürde aber auch seiner Würde, welche von dem Chef geflissentlich und zu jeder Zeit hochgehalten wurde; niemals wurde ein Assistent vor Studenten, dem Pflegepersonal oder Patienten blossgestellt. Der Verkehr blieb immer in gemessenen, wenn auch freundlichen und liebenswürdigen Formen, steigerte sich bei keinem der zahlreichen Schüler zur Vertraulichkeit,

der Chef blieb auch langjährigen Mitarbeitern gegenüber stets durch eine markirte Grenze getrennt. Auch bei den selbst in der Ferienzeit täglich durch die ganze Klinik führenden Visiten wurde nicht viel gesprochen; die scharfe Kritik war oft in eine harmlose Frage gehüllt; bei einem ungünstigen Fall wurden täglich die Vorwürfe und Klagen (wohl auch in erzieherischer Absicht) wiederholt; auch über schwierige Diagnosen erfuhr man selten vor der klinischen Vorstellung eine bestimmte Meinung; aus den Besprechungen in der Klinik musste man sich auch die Fingerzeige für die Thätigkeit, sowie die Kritik über gemachte Fehler entnehmen. Eine Discussion sah er nicht gerne; er konnte durch einen auch bescheiden vorgebrachten Einwand leicht gereizt werden. Er führte ein ziemlich autokratisches Regiment, was sich namentlich daraus erklärt, dass er lange Zeit der einzige Vertreter des Faches war und fast nur solche Assistenten hatte die nach 2 bis höchstens 3 Jahren in die Praxis gingen und jungen ungeschulten Nachfolgern Platz machten.

Es dauert aber bei den meisten länger, bis eine selbstständige Meinung und eine berechtigte Kritik sich regt. Es mag ja sein, dass ich schwerfälliger bin als andere; ich habe von meiner eigenen Entwickelung die Erinnerung, dass ich in den beiden ersten Jahren meiner chirurgischen Assistentenzeit fast jeden Tag etwas Neues lernte: im dritten und vierten Jahr fühlte ich trotz ernster Beschäftigung einen gewissen Stillstand, bis im fünften Jahre nach der nöthigen Verdauungsarbeit eine neue Freudigkeit in persönlicher Stellungnahme und dem Auftauchen eigener Gesichtspunkte sich einstellte. Manche Collegen haben mir eine solche Erfahrung bestätigt.

H. sprach es zu wiederholten Malen selbst aus, dass ihm ältere Assistenten, die durch ihre Kenntnisse eine gewisse Selbstständigkeit sich errungen hatten, unbequem waren. Kleinliche Züge waren es bei ihm gewiss nicht, vor Allem nicht die Sorge um Concurrenz in der Praxis. Seine Thätigkeit machte ihm weniger Freude, wenn er nicht selbst überall das Beste bringen durfte. Wenn ihm eine schwierige Diagnose abgeschlossen vorgetragen wurde, konnte er sich kaum für den Fall mehr interessiren; eine Abtheilung, die kaum seiner Beaufsichtigung bedurfte, war seinem Thatendrang im Wege. Seine Arbeitskraft scheute vor keiner Aufgabe zurück, und so hat er bis in seine letzten Lebenswochen auch den Löwenantheil an der praktischen Thätigkeit stets selbst verrichtet, wie es ihm als Gewissenspflicht vorschwebte.

Aus seiner Schule ist eine Reihe tüchtiger, ja hervorragender chirurgischer Praktiker hervorgegangen, aber nur 3 Docenten, von denen einer bereits auswärts habilitirt war und nur kurze Zeit

in Erlangen blieb. Auch von den früheren Schülern hätte mancher die Neigung und Fähigkeiten zum academischen Beruf gehabt. Erst als das Bedürfniss nach Entlastung in der Lehrthätigkeit stärker hervortrat, wurde die Abneigung gegen ältere Assistenten mit ernstem Wollen bekämpft. Wenn dieses Zusammenarbeiten auch oft recht schwierig war, so blieb es für den Schüler immer eine ausgezeichnete Lehrzeit für Beruf und Leben.

Heineke war ein hervorragender Diagnostiker, weil er jede Gelegenheit zur Förderung ausgenützt hatte und sich über eine Fehldiagnose, die hätte vermieden werden können, lange quälte; auch die Methoden der Diagnostik innerer Krankheiten beherrschte er vollkommen, wenn er auch die Auscultation stets den Assistenten überlassen musste. Auf Grund ausgiebiger intensiv verarbeiteter eigener Erfahrungen, gestützt auf ein vertieftes Studium der medicinischen Literatur (auch vergangener Zeiten) hatte er ein enormes Wissen, das ihm auch bei den seltensten Vorkommnissen sofort zur Verfügung stand. In allen Gebieten hatte er einen festen persönlichen Standpunkt, an dem er nicht leicht rütteln liess, den er aber mit aller Entschiedenheit verwarf und von Grund aus ausmerzte, wenn er durch unzweideutige neue Beobachtungen überholt war. Die Errungenschaften der ätiologischen Forschung auf dem Gebiete der acuten Entzündungen hat er mit aller Entschiedenheit an die Stelle früherer unklarer Vorstellungen gesetzt und war unduldsam gegen deren Ueberreste, die sich ja auch in vielen Lehrbüchern so lange erhielten. In der Therapie eiferte er gegen halbe Maassregeln: „die energische Jodbepinselung, die Eisblase, die Einleitung des exspectativen Verfahrens“ und ähnliches wurde immer wieder in strenge Kritik gezogen.

Die operative Technik, besonders die typischen Operationen beherrschte er mit voller Meisterschaft. Er besass sehr eingehende anatomische Kenntnisse, die er namentlich in Greifswald durch ausgiebige Studien vertieft hatte, aber auch später immer wieder auffrischte und ergänzte. Er hat sich auch immer mit technischen Operationsstudien an der Leiche beschäftigt und im Operationskurs viel sich selbst betheiligt. Es war eine Freude, ihm bei der Freilegung einer grossen Vene zuzusehen; geradezu glänzend waren seine Leistungen in plastischen Gesichtsoperationen, auf welchem Gebiete er viele originelle Methoden ersann und anwendete. Die chirurgische Naht hat er mit einer seltenen Exactheit und Feinheit der Ausführung gehandhabt; er hat sich allerdings auch unglaublich viel Zeit dazu gelassen. Er hat stets Knopfnähte meist mit dem Nadelhalter gelegt; zu fortlaufender Naht hat er sich bei der äusseren Haut fast nie ent-

schliessen können; die kleinen Unregelmässigkeiten die dabei leicht entstehen, konnte er nicht passiren lassen.

Auch in der Magendarmchirurgie hat er es mit der Zeit zu einer vollendeten Technik gebracht.

Bei aller Thätigkeit befolgte er einen durchsichtigen methodischen Weg, so dass man einen klaren Einblick in alles Detail gewinnen konnte; deswegen konnte man so gut von ihm lernen und haben auch unerfahrene Assistenten sich rasch eine gute Technik erworben.

Bei ganz atypischen Operationen, deren Gang sich nicht voraus-bestimmen liess, konnte er leicht ungeduldig werden und sich zu einem ungestümen Vorgehen verleiten lassen. Abbrechende Nadeln, zerreissliche Seide, falsch gereichte Instrumente und andere Tücken des Objectes erzürnten ihn heftig, so dass manches Instrument in die Ecke flog. Wie oft hat er bei der Exstirpatio recti die Tubera ischii verwünscht und mit der Faust bearbeitet. Sehr schwierige riskirte Operationen beschäftigen ihn vorher sehr intensiv, besonders, wenn noch irgend welche persönliche Beziehungen, viele vorherige Besprechungen, Fragen der Angehörigen und dgl. die Situation complicirten.

H. hatte ein sehr feines Empfinden für Unvollkommenheiten der eigenen Technik und bemühte sich mit eiserner Energie dieselben zu meistern. Zeugnis dafür geben besonders seine Bemühungen um die Methoden der Operation des Carcinoma recti.

Von der Verantwortlichkeit des Chirurgen war er tief durchdrungen; die Sorge um das Schicksal eines Operirten konnte ihn Tag und Nacht beschäftigen; er betonte immer, wie schwer es für ihn sei, neben der Sorge für die Kranken sich anderweitig intensiv und mit voller Hingabe zu beschäftigen. Ein unglücklicher Ausgang konnte ihm für mehrere Tage alle Freudigkeit rauben.

Während des Semesters machte er fast alle Operationen selbst; in den Ferien überliess er auch grössere Fälle gerne befähigten Assistenten, aber niemals ohne jeden einzelnen Fall zu vergeben. Ein grosses Interesse widmete er den Verletzungen; auch bei den Fracturen pflegte er alle Verbände selbst anzulegen. Die von vielen Operateuren nur mit Widerwillen geübte Gypstechnik betrieb er mit einer gewissen Vorliebe und einer seltenen Vollendung.

Von bahnbrechender Bedeutung sind seine vorzüglichen Leistungen in dem Gebiete der orthopädischen Chirurgie. Schon in seiner Greifswalder Zeit 1863—1867 hat er unter Bardeleben sich viel mit der Technik des Gypsverbandes beschäftigt und die Methode ausgebildet, die Correction der Stellung im Momente des Starrwerdens durch

directen Druck und Zug auszuführen; er hat diese Methode in ihrer vielseitigen Anwendungsfähigkeit beim Genum valgum und varum, beim Klumpfuss und Plattfuss etc. geschildert. Aus diesen Anfängen entstand der Etappenverband Julius Wolff's und das modellirende Redressement der neuen orthopädischen Schule. Wolff hat noch in seinen ersten Publicationen auf Heineke hingewiesen; in den heutigen orthopädischen Werken sucht man vergebens darnach.

In der Behandlung des Klumpfusses mit dieser Methode hat er geradezu glänzende Erfolge erzielt und hat schon seit 25 Jahren die Grundsätze vertreten, die heute der modernen Orthopädie zugeschrieben werden; er hat fast nie zum Messer gegriffen, auch die Tenotomie der Achillessehne meist erst am Schlusse der Behandlung ausgeführt, weil er den Widerstand bei der Correction der Adduction und Supination nicht entbehren wollte. Heineke durfte sich diese führende Stellung in der Orthopädie nicht rauben lassen; ich habe ihn oft bestürmt, er solle einmal hervortreten, aber vergebens. Eine directe Unterlassungssünde ist aber, dass er seine Erfahrungen über das modellirende Redressement der Skoliose nicht veröffentlicht hat, auf die er Jahre lang die unsäglichste Mühe verwendete; schon vor Sayre hat er die Behandlung der Pott'schen Kyphose mit Gipscorsetten methodisch geübt. Im Anschluss daran hat er auch die gewaltsame Correction und das Redressement im Gypsverband bei Skoliosen geübt und jahrelang an einem sehr grossen Material mit riesiger Arbeitskraft und Hingabe durchgeführt. Er kam zu der Erkenntniss, dass die gewaltsam erzielte Besserung der Stellung von kurzer Dauer und häufig der Endeffect eine Verschlimmerung des Zustandes war. Mit diesem niederdrückenden Resultat war auch sein Interesse für die Frage fertig und konnte er sich nicht zur Publication seiner Erfahrungen entschliessen, die heute wieder ein actuelles Interesse haben. Er hatte später eine sehr pessimistische Anschauung über die Behandlung der Skoliosen und konnte sich nicht mehr dafür erwärmen.

H. war in seiner praktischen Thätigkeit kein Freund des Probirens der vielen empfohlenen Neuerungen, er hielt sich an das Selbsterprobte und an die eigenen Erfahrungen; er hat sich auch von der Hochfluth operativer Eingriffe wegen tuberculöser Gelenkerkrankungen nie mitreissen lassen, er hatte mit der richtig durchgeführten Immobilisirung (gute Verbände, lange Dauer ohne jede Unterbrechung) in vielen geeigneten Fällen so günstige Erfolge erzielt, dass er keine Veranlassung sah, davon principiell abzugehen; auch in diesem Gebiet erscheint die heute von den Orthopäden verkündete Behandlung vielen

nicht Eingeweihten wie eine neue Erfindung, während der Fortschritt nur in der Verbesserung der technischen Hilfsmittel beruht.

Der ausgeprägt conservative Zug seiner erprobten Therapie hinderte ihn aber nicht, allen Neuerungen, sofern sie dem Chirurgen neue Gebiete eröffneten, mit jugendlicher Frische und entschiedener Thatkraft nachzugehen; das Gebiet der Magenchirurgie war in der Erlanger Klinik schon um das Jahr 1885 recht im Schwunge, erstreckte sich aber namentlich auf weit fortgeschrittene ungünstige Fälle. Die in der ersten Zeit ja ziemlich complicirte Technik der Nahtvereinigung handhabte er mit vollendeter Sicherheit. Auch diese Erfahrungen wurden nicht publicirt.

Die erste Operation einer narbigen Pylorusstenose durch die später so benannte Pyloroplastik machte er schon am 4. April 1885. Es lag ihm aber ferne, in der Verwerthung dieses in der Plastik so oft verwendeten Princips eine wesentliche Entdeckung zu sehen; er liess den Fall in einer Dissertation publiciren und konnte so wenigstens sich seinen Antheil an der Benennung der Methode sichern; hätte der Candidat, wie so viele es thun, die Drucklegung seiner Arbeit verzögert, so wäre auch dieser dauernde Nachruhm ihm entgangen.

Auch der operativen Behandlung der Perityphlitis, der Gallensteinleiden, der Hirn- und Nierenchirurgie hat sich H. sofort mit Entschiedenheit angenommen und in allen diesen Gebieten mit unter den Ersten schöne Erfolge erzielt.

H. hat sich gerne mit technischen Neuerungen befasst, die aber bei seiner geringen Neigung zum Publiciren und bei seinem Fernbleiben von allen Versammlungen und Congressen wenig bekannt wurden; erwähnt sei die originelle Darmklemme, der Nahtträger, eine Zange zum Fassen des Calcaneus. Gar viele Dinge übte er als seine im Gebrauch allmählich ausgebildete Methode, die später von anderen ausführlich als Entdeckung beschrieben wurde, über die er dann mit einem gelegentlich hingeworfenen halb scherzenden Wort berichtete.

Er beschäftigte sich fortgesetzt mit wissenschaftlichen Problemen der verschiedensten Art; aber es war nicht seine Sache, von diesen Dingen, so lange sie ihn beschäftigten, vorläufige Mittheilungen zu machen, das widerstrebte seiner Gründlichkeit und seinem Respekt vor der Oeffentlichkeit. War er aber mit sich zu einem Abschluss gelangt, so erlahmte unter den täglich neuen Anforderungen des Berufes sein Interesse dafür und die Publication unterblieb. Es ist zu traurig, wie viel allgemein Wissenswerthes mit einer solchen Persönlichkeit zu Grabe getragen wird; selbst in einer Zeit, in der die Welt mit Gedrucktem überfluthet wird, kann man eine solche Klage nicht unter-

drücken. Auch seinen Assistenten und Mitarbeitern gegenüber hat er nur selten die letzten Gedanken ausgesprochen, er hat sich mehr und mehr daran gewöhnt, sein eigenes Gedankenleben für sich zu führen, sich selbst genug zu sein. Er war auch nicht die Natur, sich selbst über Errungenes zu freuen, er war meist mit sich und seinen Leistungen unzufrieden und gab diesen Empfindungen gelegentlich auch einen recht drastischen pessimistischen Ausdruck.

Seinen wissenschaftlichen Ruf begründete H. durch eine überaus sorgsame monographische Bearbeitung der Krankheiten des Kniegelenkes, in welcher in erster Linie die Erfahrungen der Bardeleben'schen Klinik niedergelegt und mit eingehender Kritik besprochen waren. H. hatte auch das Glück, für diese Arbeit einen sehr eingehenden Recensor zu finden, was er wiederholt dankbar erwähnte. In den ersten Jahren der Erlanger Thätigkeit folgte eine Arbeit über die Anatomie und Pathologie der Sehnenscheiden und Schleimbeutel, deren allgemeiner Theil zum Eintritt in die Facultät, deren specieller Theil zum Eintritt in den Senat als Universitätsprogramm gedruckt wurde. Es ist sehr zu beklagen, dass diese ausgezeichnete Arbeit, die das Ergebniss ausgedehnter mühsamer Leichenuntersuchungen, klinischer Beobachtungen und einer überaus gewissenhaften Benutzung der damaligen Literatur war, nicht auch anderweitig veröffentlicht wurde, weil sie dadurch doch der allgemeinen Kenntniss entzogen blieb. Durch die späteren Bearbeitungen dieses Gebietes wurden zwar die fehlenden Abbildungen und werthvolle Bestätigungen, aber nicht viel Neues beigebracht, so dass die Arbeit für alle Zeiten ihren grundlegenden Werth behält, was um so mehr anzuerkennen ist, als sie in der ersten klinischen Thätigkeit unter dem Drängen der Facultätscollegen vollendet wurde.

1873 erschien das Compendium der Operations- und Verbandlehre, wozu die Anregung von dem Verleger ausgegangen war, der ihn auch veranlasste, die Clichés aus einem Werke, das nicht vollendet wurde, zu verwenden. Diese Abbildungen, besonders die anatomischen, waren so minderwerthig, dass sie den Eindruck der gediegenen Arbeit für oberflächliche Betrachtung schädigten. Das Compendium enthält in einem etwas breit behandelten allgemeinen und einem speciellen Theil die gesammte chirurgische Technik mit Einschluss der Orthopädie und der Fracturen und Luxationen. Es ist in hervorragender Klarheit und bewundernswerther Prägnanz abgefasst und hat sich allseitig als ein zuverlässiger Führer erwiesen; ich habe von zahlreichen Specialchirurgen gehört, dass sie mit Vorliebe bei Heineke sich Rath orholen und ihn immer in präcisester Weise

finden, nicht eine Aufzählung aller Methoden, sondern eine genaue Beschreibung des Erprobten. Von Bedeutung sind auch die kurzen, aber inhaltreichen geschichtlichen Notizen. Viele originelle Gedanken und Methoden machen das Werk auch heute noch für den erfahrenen Praktiker werthvoll. Es hat nur 3 Auflagen erlebt, deren letzte im Jahre 1886 erschien. In der Hand eines rührigen Verlegers, ausgestattet mit modernen guten Abbildungen hätte es eine ganz andere Verbreitung finden müssen, wenn es auch der Concurrenz mit Esmarch und Kocher nach seiner Anlage nicht gewachsen war.

Allgemein anerkannt und geschätzt als gründliche und gediegene Gelehrtenarbeit sind die Arbeiten in Pitha-Billroth über die chirurgischen Krankheiten des Kopfes sowie die Anschwellungen und Geschwülste des Unterleibes; zu den chirurgischen Krankheiten des Kopfes hat er für die deutsche Chirurgie (Billroth-Lücke) auch Blutung, Blutstillung und Transfusion übernommen; im Anschluss an diese letztere Arbeit hat er sich lange Zeit intensiv mit der Frage der Fermentintoxication beschäftigt und sind damals eine ganze Reihe tüchtiger Arbeiten aus seiner Anregung hervorgegangen. Er war einer der ersten, welche ihren Beitrag zur deutschen Chirurgie abgeliefert hatten (Kopf bereits 1882, Blutung 1885) und hat später oft darüber geklagt, dass seine Arbeit bereits veraltet sei, zumal wenn die aus den Ergebnissen der damaligen Zeit mit Recht gezogenen Schlüsse von Jüngern der modernsten chirurgischen Schule bekämpft wurden. In dem Handbuch der Therapie von Penzoldt-Stintzing übernahm er die chirurgische Behandlung der Krankheiten der Speiseröhre, des Magens, sowie die allgemeine Orthopädie. Für einen ganz kurz zusammengedrängten Beitrag über die chirurgische Bekämpfung der Tuberculose durch operative Eingriffe (Bd. V S. 620) hat er in monatelanger anstrengendster Arbeit das Zahlenmaterial zusammengetragen und tabellarisch geordnet.

Der sittliche Ernst und das Gefühl einer grossen Verantwortung, das ihn in seiner ganzen Thätigkeit beherrschte, zeigte sich auch in seiner literarischen Beschäftigung. Es gab keine Oberflächlichkeit im Ausdruck; er schrieb selbst einen sehr correcten Stil, konnte auch an Anderen Sünden gegen die Betonung und einen correcten Sprachgebrauch nicht ungerügt lassen; er verfügte über sehr weitgehende Sprachkenntnisse, beherrschte in der Lectüre sehr vollkommen Französisch, Englisch, Italienisch und wusste auch die nordischen Sprachen zu meistern; seine Anlage und Neigung zur Sprachforschung hatte ihn auch zunächst zum Studium der Philologie getrieben, das er erst im 2. Semester mit der Medicin vertauschte.

Aus dem Respect vor dem geschriebenen Wort, seiner vorsichigen Zurückhaltung in wichtigen Fragen erklärt sich auch seine auffallende Fernhaltung von rascher concipirten Beiträgen für die medinische Tagesliteratur; seine hohen Ansprüche waren schwer zu beriedigen. Es war ihm auch nicht gegeben, auf seine Assistenten den oft) heilsamen Druck zu Ausarbeitungen wissenschaftlicher Fragen ausüben, so sehr er eine solche Bethätigung wünschte und, wenn sie ch von selbst regte, mit Rath und That zu fördern und zu vertiefen reit war. Es ist nicht zu leugnen, dass die Erlanger Klinik in eser Hinsicht weit hinter den Leistungen anderer Institute zurückblieben ist, wenn auch in dieser Hinsicht heute vielfach mehr gelieht, als gut und nützlich ist. Ein grosser Theil der ihn beschäfenden wissenschaftlichen Probleme ist in Dissertationen niedergelegt d vergraben; es sind darunter auch zahlreiche werthvolle experintelle Arbeiten, an denen er zum Theil sehr werkthätigen Antheil ım; die Beschäftigung mit solchen Studirenden, die ein reges Inter- für eine wissenschaftliche Aufgabe zeigten, war für ihn mit einer ız besonderen Freude verbunden. Da war ihm keine Mühe zu viel ! keine Ausgabe zur Förderung zu gross.

An den Sitzungen der ärztlichen Vereine betheiligte er sich perich mit Vorträgen und Demonstrationen sehr viel, wenn ihm auch Ausharren bei längeren Discussionen, die er nicht verfolgen konnte, sehr peinlich und lästig sein mochte.

Wer mit einer Anfrage zu ihm kam, dem diente er jederzeit mit ganzen grossen Schatz seines Wissens, seiner weitgehenden Kenntder Literatur, auch wenn das Eingehen mit Arbeit für ihn verıft war.

Dieser Bereitwilligkeit zu eingehender sachlicher Berathung ohne ı Druck durch überlegenes selbstgefälliges Verhalten verdankte H. seine grosse Beliebtheit zu ärztlichen Consilien in weitem Um-, die erst in den letzten Jahren wegen der mit der Schwerkeit verbundenen Schwierigkeiten etwas nachliess.

In seiner ärztlichen Thätigkeit kam sein menschenfreundlicher sein aus dem innersten Herzen stammendes Wohlwollen, der rmüdende Drang des Wohlthuns, eine gewisse Weichheit des ithes mit der Hingabe der ganzen Persönlichkeit an die Pflichten erufes zu einer vollen segensreichen Entfaltung. So kurz seine über die Krankenabtheilung waren, so wenig er eingehende äche mit den Patienten führen konnte, es war unverkennbar, er nicht nur die Verehrung und Dankbarkeit, sondern auch die der Patienten. Die Art wie er sich um jeden Schwerkranken

bekümmerte, ein freundliches Wort und nicht zum wenigsten ein Blick aus seinen eine warme Theilnahme verrathenden Augen bannte die Gemüther und hielt sie fest. Einzelne erklärte Lieblinge unter den Patienten besonders im Kindersaal konnte er mit herzgewinnender Liebenswürdigkeit jeden Tag beglücken.

Das Beispiel der fast nie versiegenden Geduld, des Ausharrens bei einer hingebenden Bemühung bis zum letzten Augenblick war von grösstem erzieherischen Einfluss auf das ganze Personal und beschämte und bezähmte auch das leicht ins Herrische ausartende Gebahren junger Assistenten. Die völlige Hingabe an den Beruf bis zur Selbstaufopferung sicherte ihm auch in dem Kreise des Hilfspersonals die grösste Achtung, welche die beste Gewähr für willige Unterordnung ist.

Für Fernerstehende würden wohl die hervorgehobenen Züge genügen; ein solches Erinnerungsblatt soll aber auch für solche Werth haben, welche den Entschlafenen persönlich gekannt, ja auch für solche, die ihm im Leben nahe gestanden haben. Dazu gehört aber noch eine Schilderung der ganzen Persönlichkeit, ausserhalb des eigentlichen Berufslebens, was ja gerade bei ihm die schwierigste Aufgabe ist.

Von den Collegen der Universität hatten nur sehr wenige Gelegenheit, ihm so weit näher zu treten, dass sie ein eigenes Urtheil sich bilden konnten; wenn in solchen Kreisen von ihm gesprochen wurde, so hörte man immer besonders die Bescheidenheit rühmen, auch das Wort der „gute" Heineke ist mir oft zu Ohren gekommen in einer Form und Betonung, die nicht nur wahre Anerkennung in sich birgt.

Gewiss Heineke war bescheiden in dem Sinne, dass er niemals sich und seine Verdienste in den Vordergrund drängte, als es ihm direct peinlich war, wenn er bei Jubiläen und dgl. Gelegenheiten vor der Oeffentlichkeit sich feiern lassen musste, in so ferne als er bereit war, fremde Leistungen rückhaltlos anzuerkennen, gegen berechtigte Eigenthümlichkeiten Anderer tolerant zu sein; er mischte sich nicht in fremde Angelegenheiten und war für sein eigenes Thun ein strenger Richter. Er war „gut" in dem besten Sinne des Wortes; beseelt von einer edlen Menschenliebe, frei von allem Niedrigen, begeistert für die Ideale des Daseins, wohlthätig im Stillen, in gewissem Sinne auch sanftmüthig.

Aber von dem Beigeschmack der Schwäche, die aus den Bezeichnungen manchmal herauszuhören war, von einem Zurückweichen oder Sichverdrängenlassen war niemals eine Rede. Er war sich seines Werthes vollbewusst; „Der Edle freut sich seiner That."

In seiner Klinik war er jederzeit ein entschiedener Herrscher, er auch in nebensächlichen Dingen eine völlige Unterordnung verngte. Auch von Allen, mit denen er in seinem weiteren Amt zu un hatte, von den Collegen in der Facultät, von Aerzten in Consilien, n Patienten und deren Angehörigen erwartete er eine weitgehende icksichtnahme, die er allerdings jederzeit selbst bewies.

Es ist ihm keiner ungestraft zu nahe getreten; in solchen Fällen nnte der ruhige und bescheidene Mann sehr erregt und auch im bermaass heftig werden; auch sonstige kleine Vorkommnisse zeigten, s hinter der Gelassenheit ein entflammbares Temperament verborgen r; er sprach oft selbst von seinem Eigensinn. Es war ihm schwer glich, irgend einen Verstoss mit ruhigen Worten zu besprechen; nusste sich erst in die nöthige Disposition hineingeärgert haben.

Sein ganzes Verhalten beruhte wenigstens in den späteren Jahren t auf einem unmittelbaren Sichgeben oder gar Sichgehenlassen; befolgte in allen auch scheinbar nebensächlichen Dingen einen vorgezeichneten Weg, den er oft bei sich überlegt und als den n befunden hatte.

Es mag ja sein, dass diese Eigenthümlichkeit erst durch das Alleinsein und für sich allein Leben ausgebildet wurde; es war kein starres System. Es war für Jemand, der sein Vertrauen nicht schwer, durch eine einzige schlagende einleuchtende Beung ihn zu überzeugen und zu gewinnen. Aber dieses Vertrauen nicht leicht zu gewinnen, noch schwerer auf die Dauer zu er-; was nur sehr wenigen Schwerhörigen erspart geblieben, das auen selbst gegen die nächste Umgebung, ist auch bei ihm in ndem Maasse hervorgetreten; man musste sich in kritischen Dingen Wort überlegen und war doch nicht sicher, ob nicht irgend achel darin aufzufinden war.

ber wenn dies auch für die Untergebenen oft schwer war, so doch selbst am meisten darunter gelitten. Es war ihm nicht n, durch Aussprache, die rückhaltlos den letzten Tropfen Werausgiesst, sich zu erleichtern. So lange ich ihn kenne, hatte nals einen vertrauten Freund, dem er einen Einblick in sein Inneres verstattet hätte, so theilnahmsvoll er sich gegen Andere en konnte, so sehr er auch in Zeiten seiner Krankheit jeden nen Liebesdienst zu würdigen wusste.

war bewundernswerth, wie sich H. mit der Schwerhörigkeit den wusste; er verstand von den Lippen abzulesen und aus r Lauten das Wichtige zu errathen; so wie er über den Gegenes Gespräches orientirt war, konnte man sich leicht verstän-

digen. In der Klinik, in den gewohnten Räumen, bei bekannten Patienten mit vertrauten Assistenten ging es so gut, dass ein Fremder beim Besuch der Klinik gar nichts von der Schwierigkeit merkte.

Dass aber dies Leiden auf die ganze Sinnesrichtung und namentlich auf den Grundton der Stimmung einen sehr grossen Einfluss ansübte, ist ja selbstverständlich.

H. besass eine sehr ausgedehnte allgemeine Bildung; er war nicht nur ein guter Kenner der antiken und modernen klassischen Literatur, sondern auch ein Kunstenthusiast, hatte ein sehr selbstständiges Urtheil, das er auch eingehend zu begründen verstand. Er besass selbst eine werthvolle Sammlung alter Kupferstiche und Radirungen; noch in seinen letzten Jahren war ihm der Besuch einer Gemäldegallerie, einer Kunstausstellung eine wirkliche Freude, bei deren Erzählung man noch mitgeniessen konnte.

In Geographie und Geschichte besass er die weitgehendsten Kenntnisse, die er durch fortgesetztes Studium ernster Werke eifrig vertiefte; mit besonderer Vorliebe besuchte er auf seinen Reisen auch kleinere Städte, die irgend etwas Interessantes boten, und kannte fast ganz Bayern aus eigener Ansicht; der Atlas wurde fast täglich benutzt; die genaue Kenntniss erstreckte sich auch bis in das Detail der überseeischen Länder. Das weitgehende Interesse für Sprachforschung wurde oben schon hervorgehoben.

Auch für das politische Leben interessirte er sich lebhaft, wenn er auch nicht öffentlich hervorgetreten ist; bis zu dem bekannten Conflikt über das Septennat hielt er sich entschieden zur Fortschrittspartei; von da an bekannte er sich zu der conservativ-freisinnigen Politik, wie sie in der Nationalzeitung, welche er stets hielt und las, vertreten ist.

Er hatte, besonders seit er sich ganz vom geselligen Leben zurückgezogen eine sehr genaue Zeiteintheilung, die es ermöglichte, neben den ausgedehnten Berufspflichten noch so viel andere Dinge zu bewältigen.

Er las die ganze periodische chirurgische Literatur, zum Theil auch des Auslandes und hatte sich mit der Zeit eine sehr vollständige Bibliothek erworben, die ihm in allen ihren Theilen vertraut war. Wenn er nach Vollendung der Tagesarbeit rasch die Abendmahlzeit eingenommen, dann kamen für ihn die genussreichen Stunden bei dem trauten Schein der Lampe, die tagtäglich in einem vergitterten, jedem Erlanger bekannten Eckfenster parterre bis lange nach Mitternacht leuchtete und manchem spät von der Kneipe heimkehrenden Studenten tiefen Respect und wohl auch manchmal Beschämung ein-

össte. Da las er zuerst die Zeitung, dann ergab er sich ernstem tudium, während den Beschluss meist noch eine Lectüre aus anderen ebieten bildete. Wenn zu der Berufsarbeit auch noch literarische hätigkeit kam, dann war das ganze Leben bis auf ein paar Stunden hlaf der Arbeit gewidmet; er konnte nicht mit einem gewissen Begen Schritt vor Schritt vorwärtsgehen; er arbeitete wie wenn er hetzt würde.

In früheren Jahren hatte er sich auch ziemlich rege am gesellschaftlen Leben betheiligt, aber die zunehmende Schwerhörigkeit machte ihm mehr und mehr zur Last. Im eigenen Hause war er ein winnend liebenswürdiger Wirth und konnte namentlich auch im eise junger Collegen bei einem guten Glase Wein, das er stets zusetzen hatte, aufthauen und sich auch an einem fröhlich scherzen- Geplauder erfreuen und betheiligen.

Für gewöhnlich war er aber ernst; wenn er am Morgen in die ik kam, war das Gesicht meist in strenge Falten gelegt; erst im fe der Arbeit wurde er freudiger und war auch bisweilen verzt zu nennen. Aus diesem wohlthuenden Einfluss der praktischen igkeit erklärt sich auch die Thatsache, dass er trotz der Schonungsrftigkeit seiner Körperkräfte in den letzten Jahren sich nicht im Geten entlastete; er war fast täglich von 9 bis 4 Uhr in der Klinik thätig. Für das Familienleben blieb ihm nur wenig Zeit; ausser bei den zeiten war er selten bei der Familie zu sehen. An seinen Kindern, nen und einer Tochter, erlebte er viel Freude; bei ausgezeichneter bung überwanden erstere die Schwierigkeiten des Gymnasiums ichter Mühe, und hatte der Vater noch die Freude, zwei Söhne rühmlich bestandenem Examen als ärztliche Collegen neben zu sehen. Der älteste Sohn, ein besonders hoffnungsvoller lich beanlagter Mann, starb aber schon im folgenden Jahre an Lungentuberculose; die letzten Jahre brachten noch so manches Leid in die so glückliche Familie, das durch öftere Erungen des Familienhauptes vermehrt wurde. In der letzten at H. zweifellos über die Kräfte hinaus Zumuthungen an seinen r gestellt, aber er hat es sicher mit vollem Bewusstsein gethan. od mitten in der Arbeit wäre ihm wohl das Liebste gewesen; wenigstens vor einem langen Siechthum bewahrt geblieben.

eine Leistungen für die Wissenschaft werden ihm im Kreise achgenossen, sein rastloses Wirken in einer Opferfreudigkeit renzen, seine unversiegbare Menschenliebe, sein ernstes Ringen llem Guten und Edlen in den Herzen aller derer, die ihn näher n, ein dauerndes ehrendes Andenken sichern.

Wissenschaftliche Arbeiten von Prof. v. Heineke.

1) De connexu irritabilitatis musculorum cum rigore mortis observationes physiologicae. Inaug.-Diss. Greifswald. 1858.
2) Ueber die Behandlung des Genu valgum und anderer Verkrümmungen mit Hilfe des Gypsplattenverbandes. Greifswalder med. Beiträge. Bd. II. 1864
3) Weitere Mittheilungen über die mechanische Behandlung des Genu valgum Ibid. Bd. II. 1864.
4) Zottenkrebs der Portio vagin. uteri. Operation. Trismus. Tetanus. Tod. Ibid. Bd. II. 1864.
5) Beiträge zur Kenntniss und Behandlung der Krankheiten der Schleimbeutel und Sehnenscheiden in der Kniegegend. Ibid. Bd. III. 1865.
6) Krebsartige Degeneration der Lungen und der Leber. Zeitschr. f. Med. Chir. u. Geburtshilfe. N. F. VII. 1866.
7) Beiträge zur Kenntniss und Behandlung der Krankheiten des Knies. Danzig 1866 (Ziemssen, 286 S.).
8) Anatomie und Pathologie der Schleimbeutel und Sehnenscheiden. Allgemeiner u. specieller Theil. Erlangen. 1867. 1868. Universitätsprogramm.
9) Compendium der chirurgischen Operations- u. Verbandlehre. Verlag von Besold. Erlangen 1872. (756 S.) II. Aufl, 1876. III. Aufl. 1886.
10) Ueber den Starrkrampf. D. Ztschr. f. Chir. Bd. I. 1872.
11) Leukämie. Transfusion von defibrinirtem Blut. Schmidt's Jahrbücher. Bd. 158. 1873.
12) Acutorsion in der Continuität der Arterien. Centr. f. Chir. 1874. I. Bd.
13) Chirurgische Krankheiten des Kopfes. Pitha-Billroth Handbuch. 1878.
14) Anschwellungen und Geschwülste des Unterleibes. Pitha-Billroth Handbuch. 1879.
15) Chirurgische Krankheiten des Kopfes. Deutsche Chirurgie 1883.
16) Blutung, Blutstillung u. Transfusion. Deutsche Chirurgie 1885.
17) Eine seltene Verschiebung des Schulterblattes. Centr. f. Chir. 1886. Bd. 13.
18) Eine Unterbindung der Vena anonyma sinistra. Münch. med. Woch. 1888.
19) Die Fermentintoxication und deren Beziehung zur Sublimat- u. Leuchtgasvergiftung. D. Arch. f. klin. Med. Bd. 42. 1888.
20) Ein Vorschlag zur Exstirpation hochsitzender Rectumcarcinome. Münch. med. Woch. 1888.
21) Zur Technik der Exstirpatio recti. Naturforschervers. Nürnberg. 1893.
22) Allgemeine Orthopädie. Handbuch der Therapie. Penzoldt-Stintzing. 1895. II. Aufl. 1898.
23) Chirurgische Behandlung der Krankheiten der Speiseröhre. Ibidem.
24) Chirurgische Behandlung von Magenkrankheiten. Ibidem.
25) Chirurgische Bekämpfung der Tuberculose in Knochen und Gelenken. Ibidem.

Dazu seien noch einige Arbeiten aus der Klinik angeführt, an denen H. ein besonderes Interesse genommen.

F. Fronmüller, Operation der Pylorus-Stenose (Pyloroplastik). März 1886. I.-D.
E. v. Düring, Das Verhältniss der Fermentintoxication zu Thrombose und Embolie. D. Zeitschr. f. Chir. 1885. Bd. 22.
K. Eschweiler, Ueber die nach Blutextravasaten auftretenden Hautverfärbungen. D. Z. f. Chir. 23. Bd. 1885.

. Schäffer, Ueber die Resorption von Blutextravasaten. Inaug.-Diss. 1886.
V. Greder, Experimentelle Untersuchungen über Schädelbasisbrüche. D. Z. f. Chir. Bd. 21. 1885.
oebinger, Neue Methode der Zungenexstirpation. Inaug.-Diss. 1886.
ork, Weiteres Schicksal der operirten Lymphdrüsentuberculose. Inaug.-Diss. 1889.
Gutschmied, Plastik mit umgeschlagenen Lappen nach Kieferresection. I.-D. 1890.
erberich, Einfluss der Tuberculose auf das Knochenwachsthum. I.-D. 1890.
rock, Curt, Aufnahme von Blut in die Lymphdrüsen nach Verletzungen. I.-D. 1892.
Schlagintweit, Experimentelle Untersuchungen über den Knickungsbruch der Wirbelsäule. 1893.

XXI.

Schulterverrenkung mit Abreissen der Arteria thoracica longa von der Achselarterie.

Von

Dr. W. von Noorden (München).

(Mit 1 Abbildung.)

Ein unglückliches Ereigniss, wenn durch Verrenkung oder Einrenkung der Schulter schwere Nebenverletzungen, wie Zerreissung der Arteria axillaris bezw. deren Hauptäste vorkommen! Körte (1)*) stellte auf Grund des 1882 vorliegenden Materials, alsdann vorzunehmende therapeutische Maassnahmen fest, und man wird sie auch heute noch als richtig anerkennen: Entsteht nach der Reposition einer Verrenkung eine rapid wachsende Geschwulst arterieller Natur in der Achselhöhe, so ist sofortige Unterbindung der Art. subclavia am meisten zu empfehlen. Abwartendes Verfahren kommt bei mässigem Erguss und bei Anzeichen von Aneurysma in Frage. Wächst der Tumor unter Pulsation und Blasegeräuschen (v. Wahl), so ist die Subclaviaunterbindung dennoch am Platze. Besteht der Tumor schon seit längerer Zeit und sistirt die Compression der Subclavia die Pulsation in ihnen nicht (Collateralkreislauf), so ist Incision und doppelte Unterbindung der verletzten Arterien der einzig mögliche Eingriff.

Ausser der Subclaviaunterbindung könnte schon bei der ersten Situation directes Eingehen auf die vermuthlichen Arterienwunden in Frage kommen. Aber die Gewebezertrümmerung und Anhäufung der Coagula und der vorhandene Shock kann die Schwierigkeiten enorm steigern. Solchen Eindruck gewann ich nach einer unten mitzutheilenden Section, und H. Küttner's (2) Bemerkung: Wer nicht operiren kann und die Antisepsis nicht beherrscht, der lasse die Hand von Aneurysmen, fiel mir dabei ein.

Eine andere Art der Arterienläsion besteht in Schädigung der inneren Gefässhäute, also ohne eigentliche Continuitätstrennung. Dieses Vorkommniss kann leicht der sofortigen ärztlichen Wahrnehmung entgehen und später erst, durch verstopfende Wirkung an der Peripherie, sich kund thun. Herzog (3) bearbeitete jüngst aus der Tübinger

*) Die in Klammern stehenden Zahlen beziehen sich auf das am Schlusse befindliche Literaturverzeichniss.

Klinik dieses Gebiet auf Casuistik und Consequenzen. Die Verletzung ler inneren Gefässhäute kann nach Tagen noch zu Ueberraschungen Veranlassung geben, welche auch gerichtliche Bedeutung gewinnen :önnten, wenn unvermeidliche Ausgänge wie Thrombose und Gangrän alscherweise einer ärztlichen Behandlung zugeschoben werden.

Es braucht nicht hervorgehoben zu werden, wie unter Verschlepung einer Verrenkung durch Verwachsung, Narbe und Verkürzung ie Gefahr für die Gefässe bei der Einrichtung sich erhöht. Geschieht e Zerreissung unter den Händen des Arztes, so werden heute zweckässige Maassnahmen kaum ermangeln. Gefahrvoller sind derartige iss- oder Abrissverletzungen, wenn sie im Augenblicke der Luxation tstehen und geeignete ärztliche Hilfe unterbleibt. Die Zerreissung s grossen Schultergefässes unmittelbar im Anschluss an die Verıkung ist im Verhältniss zu den vielen Luxationen nicht häufig, so ss auch jetzt nur spärliche Literatur zusammengetragen werden nn. Die mangelhaften Angaben verhinderten begreiflicherweise oft, e sichere Entscheidung zu treffen, ob die Verrenkung selbst oder t angewandte Repositionsmanöver das Gefäss verletzten. Mit Beksichtigung von Körte stellte L. A. Stimson (4) 44 Fälle dieser fässzerreissungen im Axillargebiet bei frischen und inveterirten len zusammen. Davon kamen 32 Fälle zur anatomischen Betrachg mit Operation oder Section, wonach sich dann drei Gruppen Zerreissungen ergaben; a) die totale Wandzerreissung, b) die theilse, bestehend in Verletzung der inneren und mittleren Häute, ecundärer Durchbruch der Wand des sich bildenden Aneurysmas. Aber unter allen diesen Fällen war nur dreimal die primäre ocation die sichergestellte Zerreissungsursache.

Das Abreissen der grösseren Gefässe aus der Art. llaris scheint nun, soweit aus niedergelegter Casuistik überhaupt üsse erlaubt sind, nur als Seltenheit die Luxation an der Schulter ompliciren. Ich kann folgende 5 Mittheilungen hierfür zusammenn, unter Ausschluss der unsicheren Fälle, die auf Vermuthung ıen und nicht durch Section oder Operation erhärtet sind.[1])

Amson (5): In der Wand der Art. axillaris befindet sich ein regelges Loch, das den Eindruck macht, als ob hier ein grösserer Ast und der Lage nach die Art. circumflexa humeri ausgerissen wäre. Dèsprès (6): Die Axillararterie liegt bandartig abgeplattet an der ren Wand der Höhle. Der Stamm der Art. circumflexa humeri ın seinem Ursprung abgerissen.

) Unter Druck erschien noch von W. Körte (Arch. f. klin. Chirurg. 66. ein Fall, in welchem die Arteriennaht mit temporärem Erfolg, doch ohne den Effect versucht wurde.

Joessel (7): Die Art. axillaris war selbst intact, aber der gemeinsame Stamm der Art. circumflexa humeri war an seinem Ursprung ausgerissen.

Körte (1) (Fall 1): Ein längs-ovales Loch von 0,5—0,3 cm Grösse ist der Schultergelenkseite zugewandt. Die Art. circumflexa humeri posterior und Art. subscapularis waren feststellbar; aber der Beschreibung nach ist die Ausreissung eines Gefässes wohl zweifellos.

Körte (1) (Fall 3): Nach Untersuchungen an der Leiche musste die Art. circumflexa humeri anterior als vermuthlich ausgerissene Arterie angesehen werden.

Zu fraglichen zähle ich die folgenden 4 Fälle:

Callender (8): Man stellte bei der Operation fest, dass die Blutung aus einem schmalen runden Loch in der oberen Wand der Art. axillaris entsprang.

Gärtner (9): Man fand in der Art. axillaris ein Loch, welches trichterförmig von Gerinnsel umgeben und selbst nicht verschlossen ist. Die Localisation entsprach genau der Höhe des unteren Randes der Cavitas glenoidalis. Man sah in unmittelbarer Nähe des Loches die thrombenfreie Art. subscapularis und weiter entfernt die Art. circumflexa humeri posterior.

Holmes (10): Man findet in der Art. axillaris ein kleines Loch, gross genug, eine Sonde durchzulassen.

Körte (1) (Fall 2: Man findet ein quer verlaufendes ovales Loch von 0,4—0,3 cm Durchmesser.

Der ersteren Gruppe reihe ich folgenden eigenen Fall an, wo die Art. thoracica longa, im Winkel, bis auf weniges von der Art. axillaris gleich bei der Luxation abriss.

Eine 70jährige Dame wird an der Brüstung einer Terrasse ohnmächtig aufgefunden. Die Ursache des Sturzes wird auf einen Schwindelanfall zurückgeführt, an welchem die Betroffene bereits mehrfach litt. Der hinzukommende Arzt, College Dr. Quenstedt findet an sichtbaren Verletzungen Abschürfungen am rechten Knie und der rechten Schläfe; sodann ist die rechte Schulter verrenkt. Ausserdem sieht man enorme Blässe; comatöses Athmen ist hörbar; der Puls ist beiderseits nicht fühlbar. Lähmungen im Gesicht, am Mund, an der Zunge und den Extremitäten sind nicht vorhanden.

Schon ehe die Kranke vom Ort des Falles fortgetragen wird, constatirt der Arzt einen enormen Bluterguss in der rechten Achsel und deren Nachbarschaft und ebenso eine Luxatio subcoracoidea dextra. Nach Bergung der Ohnmächtigen und vorgenommenen Belebungsversuchen (Campher, Aether, Reibung, Autoinfusion durch Wicklung der Beine) gelang es, das Bewusstsein für Augenblicke zu erwecken, doch starb die Kranke nach Ablauf von 2 Stunden unter Erscheinungen der Herzschwäche und Gehirnanämie. Die Luxation wurde noch derartig berücksichtigt, dass nach müheloser Reposition, die dem Collegen ohne jegliche Kraftanstrengung auf den ersten Griff gelang, der Arm mit einer Armschlinge befestigt wurde.

Es kann wohl kein Zweifel bestehen, dass hier eine schwere

ler primären Luxation auf dem Fusse folgte. Dieselbe hat :hwindelanfall gestürzte Greisin in Ohnmacht gehalten. Für gen, welcher Art von Zerreissung die Blutung entstammte, Krankenbett keine Handhabe gegeben, da beiderseits an den xtremitäten kein Puls zu fühlen war. Wir nahmen aber :r colossalen Schwellung die Zerreissung der Hauptarterie oder plicirte Verletzung der Gefässe sofort und wohl mit Recht an. ılosigkeit unterhalb einer derartig verletzten Stelle darf als :hes Zeichen der eingetretenen totalen Arterienzerreissung wenn anders die Stellung des verrenkten Gliedes durch ıg den Puls nicht verschwinden macht. — Für seitliche verletzung ist als ein oft bewährtes Diagnosticum ein blasendes h, welches mit der Systole synchron einhergeht — unter dem Wahl'sches (11) Geräusch bekannt — zu erachten. Bei Körte Düring (Centralbl. f. Chirurgie 1885, 10) wurde es zwar ver- Volle Stromunterbrechung ist hierbei nicht nöthig. Bei Arterien- uss durch innere Verletzung der Arterien ist ebenfalls ein Ver- den des Pulses, nebenbei aber geringere Blutung, das wichtigste stische Anzeichen für den ersten Moment nach der Reposition. ıirurgischer blutiger Eingriff kam bei gegebenen Verhältnissen erständlich nicht mehr in Frage. So wendete sich das ganze ıse der Section zu.

ıer Sectionsbefund, soweit hierher gehörig, war folgender: ıs bestand eine schwere Anämie aller inneren Organe, Schleim- und Muskeln. Man fand starke Fettanlagerung am Pericard ıuf den Herzmuskel. In der Aorta zeigten sich diffus vertheilte, örmige, weissgelbliche Flecken. An mehreren Stellen der Herz- ıen waren Verkalkungen zu fühlen.

Die r. Achselhöhle: Langer Schnitt durch die Haut und Fascie Mitte der Clavicula bis zur Mitte des Oberarmes. Der Schnitt sofort in eine gut kindskopfgrosse Höhle, die mit theils flüssigem, ı geronnenem Blute angefüllt ist. Der palpirende Finger fühlt ırminirung der Weichtheile mit Blut bis unter die Clavicula und Musc. pectoralis und rückwärts gegen die Thoraxwand zum c. latissimus dorsi hin. Auch die Mamma ist mit Blut unterpol- . Nach vorsichtiger Reinigung durch Ausspülung und Trocken- ıng wird stumpfe Präparation der Gefässe von der Art. bracchialis gehend, nach aufwärts vorgenommen. Ich finde die Art. ıracica longa zu etwa zwei Drittel von der Stamm- erie abgerissen. (Siehe das Bild, in natürlicher Grösse nach rtung in Formalinlösung gezeichnet.)

Aus der Oeffnung hängt ein drehrundes rothes Blutcoagulum, das sich auch wurmförmig in die Arterie hinein fortsetzt. Die Adventitia und Media sind von einander aufgeblättert. Die Intima kräuselt sich einwärts und flottirt mit kleinem Saum von der Media scharf unterscheidbar in der Arterienwunde. Sonst wird keine grössere Arterie oder Vene im Bereiche der Blutung als verletzt gefunden.

Mit der Höhle, welche sich die Blutung gewühlt hat, steht die Gelenkpfanne, die den Kopf birgt, in directer Verbindung (Palpation). Bei leichter Abduction in Rücklage der Leiche zeigt sich der Kopf. Ein für drei Finger bequem passirbarer Riss führt durch die Kapsel in das Gelenk. Die Kapselpforte hat nach aussen (distal) einen scharfen Pfeiler, nach dem Thorax hin ist sie zerfetzt und lappig. Die Pforte hat eigentlich dreieckige Gestalt, indem die Spitze des Dreieckes bis über die höchste Höhe des Kopfes hinaufreicht und an dem Schultermuskelwulst endigt. Man kann wohl sagen, dass die Hauptzertrümmerung, entsprechend der normaler Weise schwächsten Stelle der Gelenkhülle, unten und innen sich vorfindet. Pitha (12) bezeichnete die vordere und untere Partie der Kapsel in der Regel als schwächsten Punkt, was sich direct aus den anatomischen Verhältnissen ergiebt, da hier der Muskelcylinder offen ist. Das übrige Kapselgewebe ist unverletzt und nirgends vom Kopf und der Pfannenwand abgerissen. Die Tendo capitis l. muscul. bicipit. verläuft unsichtbar. Eigentliche Muskelzerreissungen treten in der ganzen freipräparirten Region nicht zu Tage; alle Muskeln zeigen hohen Grad von Atrophie. Die stärkste Imbibition mit Blut ist am Musc. pectoralis minor wahrzunehmen; offenbar ist dieser Muskel durch Secundärstellung des luxirten Kopfes, nach Umwandlung einer Lux. axill. in die Lux. subcoracoidea, gepresst worden.

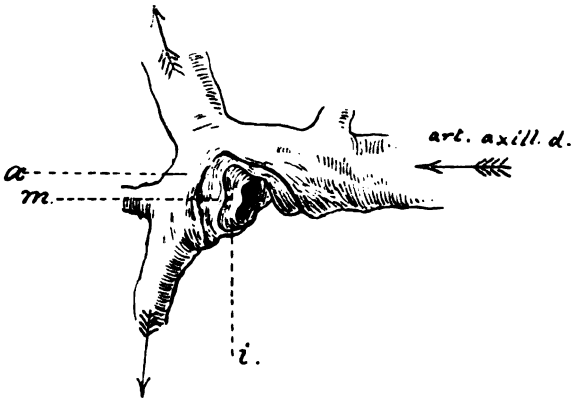

Um an der Leiche den reponirt vorgefundenen Kopf der Pfanne entschlüpfen zu lassen, bedurfte es Elevation des Armes bis zur Horizontale und dann noch eine leichte Rückwärtsbewegung. Bei

steilerer Erhebung rutschte der Kopf jedesmal ohne combinirte Bewegung von der Cavitas glenoidalis scapulae nach unten herab. Einfache Rotationen aller Art liessen den Kopf nicht von der Pfanne abbringen. Als weiteren Befund des Präparates vermerke ich, dass die Pfanne und der Limbus cartilagineus unverletzt war, dass jedoch vom Tuberculum majus, etwa in Grösse einer kleinen Nussschale, dessen obere und mittlere Facette ohne Mitbetheiligung des Sulcus intertubercularis abgelöst war und bei künstlicher Reluxation dem Kopfe gar nicht folgte.

Nach Pitha's (12) Ansicht, die sich auf anatomische Untersuchung der luxirten Extremität stützte, erfolgt diese Abreissung bei jeder Luxation dieser Art durch Zug: Die Zerreissung ist für die complete Verrenkung eine ebenso unerlässliche Bedingung als die der Kapsel (l. c. pag. 137). Heute scheinen die X-Strahlen diesen Satz zu bestätigen.

Die Fracturfläche am Tuberculum majus ist ca. pfennigstückgross, ziemlich glatt, ohne scharfe Kanten. Es gelingt nicht dieselbe, trotz kräftiger Rotation nach innen, in Stellung der Reluxation mit der Arterienwunde in Contact zu bringen, somit kann ein Anschneiden des Arterienrohres auf diese Weise hier abgelehnt werden. Die Bedeutung von Knochensplittern, welche die als frisch oder inveterirt reponirten Luxationen complicirten, geht daraus hervor, dass nach A. Schreiber (13) nahezu drei Viertel der Fälle von Arterienverletzung nach Luxation jener erlegen sind. Drängte ich den Kopf in das subcoracoidale Lager unter Nachahmung einer typischen Luxationshaltung, so war es jedesmal leicht, die Reposition durch die imitirten Bewegungen der Rotation und Elevation nach Kocher (14) gewaltlos zu bewerkstelligen. Eine Nachahmung an der Leiche wird sich dem Manöver in Narkose nähern, und jene Phase dieser Methode, welche durch Rotation des Kopfes nach auswärts die Kapsel erweitern soll, konnte ganz besonders befriedigend controlirt werden. Es hat einen gewissen Reiz bei günstiger Gelegenheit, sich in Controle eines Luxationsmechanismus, mag er auch vitalen Verhältnissen nicht ganz entsprechen, zu ergehen, um gleichzeitig dem Scharfsinn des Erfinders unserer zweifellos schonendsten, einfachsten und wirkungsvollsten Repositionsmethode Bewunderung abzugewinnen. Eine geringe Bedeutung des Muskelcylinders am Gelenk in Bezug auf Haltung und Stellung des luxirten Gliedes ist von W. Busch (15) auf dem Wege des Experimentes dargethan, und Krönlein (16) sah in den verletzten Kapseltheilen und in den Hilfsbändern die fixirenden und die jeweilig charakteristische Stellung bedingenden Factoren. Am

Präparate sehe ich jedenfalls, dass die sämmtlichen von hinten und oben kommenden Muskeln der Verrenkung keinen Widerstand mehr entgegen setzen, zweifellos in Folge der Ablösung der Ansätze der Rotatoren am Tuberculum majus humeri in erster Linie.

Erfolgt der Tod nicht im Shock wie hier, gleichsam im Anschluss an die Arterienverletzung, so kommen therapeutische Erwägungen in Frage. Dieselben stützen sich auf die Diagnose nach der Reposition, welche, wie schon bemerkt, durch das Verhalten des peripheren Kreislaufes beantwortet wird. Dieser kann vor der Reposition noch durch Arterienspannung und Dehnung ausbleiben, wie Fälle von Jössel (7) und Körte (1) darthun. Nach der Reposition bleibt der Kreislauf, abgesehen von Herzschwäche wie hier, nur aus durch totale Arterienwandzerreissung oder durch innere Gefässwandaufwickelung oder Drehung mit Thrombose oder endlich partieller Wandverletzung und den secundären Druck eines sich bildenden Aneurysmas.

In allen diesen Fällen hängt die Rettung des Armes vom collateralen Kreislauf ab. Die Verbindungen der Gefässe sind am Schultergürtel überaus weitläufig untereinander, ganz abgesehen von der grossen Neigung zu Varietäten an der oberen Extremität.

Normaler Weise folgen einander:

1. Art. thoracico-acromialis, 2. Art. thoracica longa, 3. Art. subscapulares, 4. Art. circumflexa humeri anterior, 5. Art. circumplexa humeri posterior. Auch in der Richtung, welche die Arterien von der Stammarterie aus nehmen, herrscht ein gewisser Typus. Nach W. Krause (17) entspringen die beiden ersten der vorderen und medialen Wand, die dritte der vorderen und medialen unteren und die beiden letzten der lateralen und medialen Wand; dies ist bei präparatorischem Aufsuchen wichtig zu beachten.

Die vorliegende Verletzung entspricht in Wirkung auf den arteriellen Blutausfall durchaus einer Unterbindung der Art. Axillaris vor dem Abgang der Art. thoracia longa, denn die Blutwelle konnte wohl nicht mehr in diese gelangen, andererseits aber auch nicht wegen der Grösse der Wandläsion diese Stelle zur Peripherie hinpassiren. Thrombose und flottirende Intima dürften nach Wiederherstellung eines genügenden Blutdruckes auch bemerkenswerthe Hindernisse für den Kreislauf abgegeben haben.

Ich fand an Gefässinjectionspräparaten oftmals die A. thoracica suprema, einen typischen Ast der A. thoracico-acromialis, in Verbindung mit den ersten A. intercostales und diese wiederum mit den Arteriae subscapulares. Ein grösserer Verbindungsbogen vereinigt dann häufig auch das acromiale Netz und die

Arteriae circumflexae humeri, sodass also 1 und 3 und 1 und 4—5 der normalen Aeste sich gerne finden. Es ist ersichtlich, dass gerade diesen Rami arteriosi bei der vorliegenden Unterbrechung der Hauptarterie die Ernährung des Gliedes obgelegen hätte; und im Vertrauen auf den collateralen Kreislauf ist conservative Gliedbehandlung bei Zerreissung der grossen Achsel- und Schulterarterien unter allen Umständen zunächst stets anzustreben. Deren Verletzung giebt keine Indication für die unbedingte primäre Amputation. Dass aber ein derart gefährdetes Glied vom ersten Augenblick an antiseptisch vorzubehandeln ist und nahezu stündlicher Beobachtung bedarf, ist selbstverständlich. R. v. Volkmann legte angelegentlichst dem Praktiker ans Herz, selbst jede subcutane Fractur und jeden Bluterguss für eventuelle Complicationen antiseptisch vorzubereiten. Freilich oft genug wird Gangrän nach Gefässverletzung nicht abzuwenden sein; darüber ist die Casuistik reich. Auf Lejar's (18) Arbeit weise ich besonders hin. Weichen die Gebräuche von denen der deutschen Chirurgen nicht ab, so findet man doch dort in Casuistik und Resumé werthvolle Notizen für das Verhalten bei beginnendem arteriellen Gefässverschluss und für die aufregende Zeit der Unsicherheit, ob Gangrän entsteht oder nicht, andererseits auch bei Eintritt verschiedener Gangränformen. Neuere kriegschirurgische Erfahrung unterstützt mehrfach die Ansicht, dass selbst grosse periphere Arterien spontan heilen können, wenn Heilung auch eine Ausnahme bildet (H. Küttner [2] l. c. pag. 28). Auch berechtigen einige Mittheilungen bei Verletzungen wichtiger Arterien, den Versuch zu machen, durch Naht der Arterienwunde die normale Blutbahn zu erhalten, so Fälle von v. Zoege-Manteuffel, J. Israel und L. Heidenhain (19) u. andern. Jassinowski (Arch. f. klinische Chirurgie 42, S. 816) stellt Quetschung als Contraindication auf. Immerhin ist an der oberen Extremität die Unterbindung der Art. axillaris und Art. subclavia bereits so häufig mit Glück selbst unter den schwierigsten Verhältnissen ausgeführt worden, dass man im geeigneten Falle nicht allzu ängstlich an sie heranzutreten hat. Ein Fünftel aller vorgenommenen Subclaviaunterbindungen in zwei grossen Kriegen, dem deutsch-französischen und amerikanischen Revolutionskampf, wurden glücklich durchgeführt. Bezüglich der Heilung und des Widerstandes der Arterienwand dürfte eine ältere Arbeit von W. Zahn (2) immer noch heranzuziehen sein, indem sie von Thierpräparaten über Antheilschaft der Gewebe Auskunft giebt. Aus ihr ist abzuleiten, dass zur Thrombenbildung an der Stelle der Wunde die Verletzung der Intima und der ganzen Media nöthig ist. Ebenso, dass nur theilweise Durch-

trennung der Media, dabei aber Erhaltung der Externa, dem interarteriellen Druck so hinreichenden Widerstand bieten, dass an der Rissstelle keine aneurysmatische Ausbuchtung stattfinden kann. Schliesslich ist die Media, auch wenn sie zerrissen und retrahirt ist, so intim mit der Adventitia verbunden und verfilzt, dass kein Aneurysma dissecans entstehen kann. Das Thierexperiment belehrte auch über die Vernarbung dahin, dass sie dem Endothel der Intima obliegt, während die anderen Gewebselemente der Media und Adventitia keinen Antheil haben.

Die nöthige Herzkraft und überhaupt die Gesundheit der Arterien entscheidet vor Allem mit über die Ausbildung eines ausreichenden Collateralkreislaufes. Diese Factoren springen bei plötzlicher Unterbrechung noch entscheidender ein als bei langsamer Gefässverlegung durch Geschwülste oder Narbenzug. Herzog (3) (pag. 646) fügt anderen auch eigenen Beleg bei, dass eine ganze Anzahl von Zerreissungen der inneren Häute an vollständig gesunden Arterien vorkommen. Mit der totalen kann es kaum anders sein, wenn das Trauma in verderblicher Richtung und Intensität auf das Gefässrohr oder einen Gefässwinkel wie hier einwirkt und die Elasticitätsgrenze des Gewebes überschritten wird. Die mikroskopische Untersuchung des Arterienrohres allernächst dem Einriss erschien mir deshalb interessant. Die Anfertigung der gefärbten Schnitte verdanke ich dem hiesigen pathologischen Institute. Es lagen nach Härtung in Formalin, Schnitte die mit Hämalaun gefärbt wurden und solche, die speciell den elastischen Fasern (Weigert'sche Färbung) nachgehen, vor.

Von der Norm abweichend kann nur die Intima befunden werden, indem dieselbe eine leichte und auf dem Querschnitt bemerkbare, ungleichmässige Verdickung erfahren hat. Dieselbe muss als structurlos bezeichnet werden; es fällt keine Neuentwicklung von fibrillärem Gewebe oder Anbildung von elastischen Fasern auf; ebensowenig befinden sich die Intimazellen in Wucherung. Der Media fehlen alle Anzeichen einer primären oder secundären Erkrankung durch Uebergreifen von der Intima aus.

Unter Heranziehen der augenfälligen atheromatösen Veränderungen an der Aorta ist es wohl thunlich, den histologischen Befund an der Intima nächst der lädirten Stelle, als ein Anfangsstadium des Atheroms auszulegen. Man wird annehmen dürfen, dass ungeachtet der nur geringen Structurveränderungen die Elasticität des Gefässrohres Einbusse erlitten hat und dass dieses durch den brutalen Zug im Augenblick der Verrenkung zerrissen wurde und die im Ganzen seltene Verletzung zu Stande kommen liess. Nach F. Schulmann (22) macht die Sklerose in den ersten Anfängen kaum merkbare Erschei-

nungen an Arterien, während mit physikalischen Eigenschaften bereits Alterationen vor sich gegangen sein können. Hier wird man nur schwanken, ob der hauptsächlichste Verlust von Widerstand und Elasticität der physiologischen Abnutzung (Alter) zuzuschreiben ist, oder ob die beginnende Atheromatose als ein nahezu physiologischer Altersvorgang die Arterienschwäche vergrösserte; bleibt histologisch die Frage unentschieden, so konnte immerhin eine senile und atheromatöse Prädisposition zur Rissigkeit vorgelegen haben, welche dann die Annahme von einem besonders complicirten Mechanismus der Verrenkung gewiss unnöthig macht.

Literaturverzeichniss.

1) W. Körte, Archiv für klinische Chirurgie. Bd. 27 und Bd. 66 p. 919 (konnte nicht mehr eingehend benutzt werden).
2) M. Küttner, Kriegschirurgische Erfahrungen aus dem südafrikanischen Kriege. 1899/1900. S. 31.
3) Herzog, Beiträge zur klinischen Chirurgie. Bd. 23.
4) L. A. Stimson, Injuries of the main blood-vessels in the axilla caused by efforts to reduce dislocations of the shoulder. Annals of Surgery 1885. II. No. 11. p. 369. (auch Centralbl. für Chirurgie. 1886. p. 370.)
5) A. Amson, Ueber das Ausreissen grösserer Aeste der Arteria axillaris bei Verrenkung des Oberarmes. Inaug.-Diss. 1898. Strassburg.
6) Dèprès, ebenda.
7) Joessel, Deutsche Zeitschrift für Chirurgie. Bd. 4. S. 124, auch Bd. 13.
8) Callender, St. Barthol. Hosp. Reports. Vol. II. p. 96. a. 1866.
9) Gärtner, Med. Corresp.-Blatt des Württemberg. ärztl. Vereins. Bd. XLI. 11. S. 85. (15. Mai 1871.)
10) Holmes, Transact of the clinic. soc. Vol. XXI. a. 1888.
11) v. Wahl, Volkmanns Hefte, Nr. 258 u. deutsche Zeitschrift für Chirurgie, Nr. 21, 3. Siehe auch S. Poppe, Diagnose der Gefässverletzung. Diss. Halle 1893.
12) Pitha, Luxation der Schultergelenke. Prag. Vierteljahresschrift, 1850. S. 150.
13) A. Schreiber, Handbuch der praktischen Chirurgie. Bd. IV. S. 11. Stuttgart 1900.
14) Kocher, Berliner klinische Wochenschrift. Nr. 9. a. Volkmann's Hefte. a. S. Chirurgie. Nr. 27. S. 25.
15) W. Busch, Archiv für klin. Chirurgie. Bd. XIX. 406.
16) Krönlein, Die Lehre von der Luxation. Deutsche Chirurgie. Lief. 26. S. 28. a. 1882.
17) W. Krause, Handbuch der menschlichen Anatomie. Hannover 1879.
18) Lejars, Revue de Chirurgie. 18. IV. 4. p. 290 u. 540. Des ruptures sous-coutanées directes des grosses artères et de gangrènes consécutives.
19) L. Heidenhain, Orig.-Centralb. für Chirurgie. 1895. Nr. 49. Weitere Literatur siehe bei Körte Festband für König, so von: Isabanjeff, Orlow, Lindner, Garré, Kümmell, Camaggio, Seggel, Jassinowski.
20) W. Zahn, Virch. Archiv. XCVI. 1. 1884. Untersuchungen über die Vernarbungen von Querrissen der Arterien Intima u. Media nach vorheriger Umschnürung.
21) T. Schulmann, Diss. Dorpat 1892.

XXII.

Aus der Göttinger chirurgischen Klinik des Professor Dr. Braun.

Beiträge zur Statistik der operativ behandelten Aneurysmen.

Von

Dr. H. Jacobsthal, Assistenzarzt der Klinik.

(Mit 1 Abbildung.)

I. Das Aneurysma der Arteria anonyma.

Die Resultate der operativen Behandlung des Aneurysmas der Arteria anonyma (sowie des Arcus Aortae) wurden in einer deutschen Zeitschrift im Jahre 1887 von Rosenstirn (1)*) zusamengestellt; im Jahre 1892 gab Jacob (2) eine diesbezügliche Statistik aus den letzten 20 Jahren. Leider wurde in dieser Arbeit aus äusseren Gründen (3) von einer detaillirten Aufführung der den Zahlen zu Grunde liegenden Beobachtungen Abstand genommen und es ist daher nicht möglich, ihre Verwerthung im Einzelnen daraus zu entnehmen und dieselben einer Kritik zu unterziehen. Soweit ich sehe, ist seitdem in Deutschland eine zusammenfassende Arbeit über diesen Gegenstand nicht mehr erschienen. Von den früheren Statistiken verdient die aus dem Jahre 1891 stammende Winslow's (4) Erwähnung. Mit besonderem Eifer wurde die Frage in Frankreich verfolgt. Dort versuchte Acosta Ortiz (5) 1892 die Trennung der Anonymaaneurysmen von den reinen Aortenaneurysmen, welche in den bisher erwähnten Statistiken gemeinschaftlich betrachtet worden waren. Darauf fussend gab Poivet (6) 1893 eine sehr fleissige Monographie über die bis dahin operirten Anonymaaneurysmen. Da in dieser Abhandlung alles Wissenwerthe über die Geschichte der Operation und ihrer Resultate zu finden ist, so nehme ich dieselbe zum Ausgangspunkt der vorliegenden Arbeit und betrachte es als Zweck derselben, neben der Veröffentlichung eines nach der Brasdor'schen Methode von meinem Chef, Herrn Geheimrath Braun, erfolglos operirten Falles eine Statistik der

*) Die in Klammern stehenden Zahlen beziehen sich auf das am Schlusse angefügte Literaturverzeichniss.

seither operirten Anonymaaneurysmen zu geben, wobei die seit dem Jahre 1890 publicirten Fälle, sofern sie von Poivet nicht aufgeführt sind, auch noch zur Besprechung gelangen. Da jedoch die erwähnte Arbeit keine genauere Beachtung gefunden zu haben scheint (wenigstens ist sie in die neueren deutschen Handbücher [7, 8] nicht übergegangen), so will ich die Resultate derselben in Kürze resumiren. Die später erschienene Publicationen werden an entsprechender Stelle Berücksichtigung finden.

Der aus der Königsberger chirurgischen Klinik stammende Fall Braun's ist folgender:

Johanne Sch. 42jährige Schneidemüllersfrau, bisher gesund gewesen, bekam im October vorigen Jahres ziehende Schmerzen in der rechten Schulterblattgegend, mehrere Wochen später auch in der Schulter selbst, vor einiger Zeit auch in der rechten Kopfseite, namentlich hinter dem Ohre sich localisirend und bis zum Scheitel ausstrahlend. Vor 5 Wochen bemerkte sie eine kleine Geschwulst am oberen Rande des rechten Schlüsselbeins, die allmählich zur jetzigen Grösse heranwuchs und von Anfang an schmerzhaft war. Seit einiger Zeit ist ihr der rechte Arm schwer, und sie hat ein Gefühl von Kälte in demselben.

Status: 29. April 1895. Grosse, ziemlich kräftig gebaute, sehr magere, leidend aussehende Frau. Ueber der rechten Clavicula, hinter dem Kopfnicker und nach aussen von demselben findet sich ein aus der Supraclaviculargrube hervorkommender, nur von Haut und Platysma bedeckter, harter, sehr druckempfindlicher, unverschieblicher, deutlich pulsirender Tumor, über dem die Herztöne, fast rein, laut zu hören sind. Radialpuls rechts synchron dem linksseitigen, aber erheblich schwächer. Vom unteren Raum der Clavicula an Lungenschall, Athemgeräusch rechts oben abgeschwächt.

Subjectiv: Klagen über Schmerzen in der rechten Schulter, im Nacken und Hinterkopf.

Diagnose: Aneurysma art. anonymae.

8. Mai. Deutliches Wachsthum des Tumors zu constatiren. Seit gestern Schmerzen in der rechten oberen Brustseite. Letzte Nacht etwas Hämoptoe. Physikalisch keine Veränderungen.

24. Mai 1895. Grösse des Tumors: Zeichnet man ein Dreieck, dessen Spitze dem obersten Punkt des Tumors, dessen Basis der Breite desselben am oberen Clavicularende entspricht, so beträgt dessen Basis 6, die äussere Seite 5, die innere 6 cm.

Operation (24. Mai 1895). In Chloroformnarkose gleichzeitige Unterbindung der r. Carotis communis und rechten Subclavia (nach aussen vom Scalenus) mit Catgut. Nach der Operation sind die Pulsationen des Sackes verstärkt, die Spannung desselben vermehrt. Schmerzen bestehen unverändert fort. Keine Circulationsstörungen am rechten Arm, keine Erscheinungen von Seiten des Gehirns. Der Radialpuls kehrte am 26. Mai wieder. Die Wundheilung war ungestört. Die Geschwulst wächst continuirlich. Die Grösse des in gleicher Weise construirten Dreieckes am 14. Juni Basis 7 cm, äussere Seite 7,5 cm, innere 8 cm; namentlich

nach der medialen Seite hin hat sich der Sack ausgedehnt. Haut über demselben verdünnt und geröthet. Am 31. Juni entlassen.

Weiterer Verlauf: Nach brieflicher Mittheilung des Mannes trat unter stetig zunehmender Schwäche 14 Tage nach der Entlassung aus der Klinik (also 51 Tage p. op.) der Tod ein. Unmittelbar vor demselben soll die Schwellung gänseeigross gewesen sein. Eine Ruptur des Sackes nach aussen hat nicht stattgefunden; die nähere Todesursache konnte leider nicht eruirt werden.

Gehen wir nun zur Betrachtung der bisherigen Operationsresultate über, wie sie sich in der Statistik Poivet's darstellen. Dieser hat 94 Fälle aus der Literatur gesammelt, die sich folgendermaassen vertheilen.

1. Isolirte Unterbindung der Carotis communis dextra 24 Fälle
2. Zweizeitige Unterbindung der r. Carotis und r. Subclavia (oder Axillaris) 9 „
3. Isolirte Unterbindung der r. Subclavia (oder Axillaris) 5 „
4. Zweizeitige Unterbindung der r. Axillaris und r. Carotis communis 1 Fall
5. Gleichzeitige (oder fast gleichzeitige) Unterbindung der r. Carotis communis und r. Subclavia 55 Fälle

Sa. 94 Fälle

Die Resultate der einzelnen Verfahren nach der Lebensdauer sind folgende:

1. Unterbindung der r. Carotis communis.
   Von den 24 Fällen wurden 19 verwerthet, unter diesen 9 Todesfälle in Folge der Operation (2 mal durch Hämorrhagie, 3 mal durch Complicationen von Seiten des Gehirns, 1 mal durch Complicationen von Seiten der Lungen). Bei den übrigen 10 Fällen betrug die Lebensdauer:
   4 mal weniger als 2 Monate
   3 „ 2 Monate bis 1 Jahr
   2 „ 1 bis 2 Jahre
   1 „ 30 Jahre.
2. Zweizeitige Unterbindung der r. Carotis und r. Subclavia (bezw Axillaris).
   Unter den 9 Fällen kein Todesfall in Folge der Operation. Bei den 7 verwerthbaren Fällen Lebensdauer:
   5 mal 2 Monate bis 1 Jahr
   2 „ über 2 Jahre.
3. Unterbindung der r. Subclavia (bezw. Axillaris).
   Unter den 5 Fällen 1 Todesfall (wahrscheinlich in Folge der Operation). Bei den übrigen Lebensdauer:

1 mal weniger als 2 Monate
1 „ zwischen 2 Monate und 1 Jahr
2 „ über 2 Jahre.

4. Zweizeitige Unterbindung der r. Axillaris und der r. Carotis communis.

1 Fall: 1 Todesfall in Folge der Operation (durch Störungen von Seiten des Gehirns).

5. Gleichzeitige Unterbindung der r. Carotis communis und r. Subclavia (bezw. Axillaris).

Von den 55 Fällen 29 verwerthbare; unter diesen 7 Todesfälle in Folge der Operation (Ursache 2 mal Narkose, 2 mal Gehirnstörungen 3 mal Hämorrhagie). Bei den übrigen Lebensdauer:

9 mal weniger als 2 Monate
10 „ 2 Monate bis 1 Jahr
2 „ 1 bis 2 Jahre
1 „ mehr als 2 Jahre.

Statistik der Besserungen und Heilungen.

I. Unterbindung der r. Carotis communis: Unter 24 Fällen 7 günstige Resultate (1 Heilung, 6 Besserungen).

II. Zweizeitige Unterbindung der r. Carotis und r. Subclavia (bezw. Axillaris): Unter 9 Fällen 9 Besserungen.

III. Unterbindung der r. Subclavia (oder Axillaris): Unter 5 Fällen 3 Besserungen.

IV. Zweizeitige Unterbindung der r. Axillaris und r. Carotis communis: 1 Fall, keine Besserung.

V. Gleichzeitige Unterbindung der r. Carotis communis und r. Subclavia: Unter 55 Fällen 6 Heilungen 22 Besserungen.

Störungen von Seiten des Gehirns:

7 mal wurde linkseitige Hemiplegie beobachtet [1]), 1 mal Meningoencephalitis, durch Circulationsstörungen im Gehirn bedingt ist auch wohl der Tod in Key's Fall (10).

Mortalität der Operationen:

1. Unterbindung der r. Carotis und zweizeitige Unterbindung der r. Carotis und Subclavia (bezw. Axillaris) 36,36 %.

2. Unterbindung der r. Subclavia (bezw. Axillaris) und zweizeitige Unterbindung der r. Subclavia (bezw. Axillaris und Carotis) 33,3 %

3. Gleichzeitige Unterbindung der r. Carotis und Subclavia (bezw. Axillaris) 13,5 %.

---

1) Ferner sind die Störungen (rechtsseitige Hemiparese und Verlust des Gedächtnisses) in Evans Fall (9) zu erwähnen.

Die durchschnittliche Lebensdauer p. op. (von den Todesfällen in Folge der Operation abgesehen) betrug:

1. Für die Unterbindung der Carotis und zweizeitige Unterbindung der Carotis und Subclavia (Axillaris): 11 Monate (von dem Fall Evans's [9] [30 Jahre] abgesehen).

2. Für die Unterbindung der Subclavia (Axillaris) und zweizeitige Unterbindung der Subclavia (Axillaris) und Carotis: 7 Monate.

3. Für die gleichzeitige Unterbindung beider Stämme: 7 1/2 Monate (bei 18 bis zum Tode beobachteten Fällen), ausserdem 19 zur Zeit der letzten Untersuchung noch lebende Fälle mit 8 1/2 Monate durchschnittlicher Lebensdauer. Soweit Poivet.

Im Folgenden gebe ich eine Uebersicht über die seitdem neu hinzugekommenen Fälle.

I. Gleichzeitige Unterbindung der rechten Carotis communis und rechten Subclavia.

1.[1]) Meriwether (14) 1888.

35jährige Frau. Für Lues kein Anhalt. Seit 2—3 Jahren Schmerzen in der linken oberen Thoraxseite, am 19. October 1888 plötzlich heftiger Schmerzanfall (Schmerzen in der ganzen oberen Brusthälfte) mit Schwächegefühl und Herzpalpitationen. Am 24. October Pulsation rechterseits an der Halsbasis, sowie im 2. r. J. R. auf einer Fläche von 3 1/2" Durchmesser; Schwirren und systolisches Geräusch über dem Tumor. Dämpfung über dem Manubrium sterni. R. Pupille enger. R. Radialpuls kleiner als der linke und verspätet. Systolisches Geräusch über der Mitralis und Aorta.

Subjectiv: Schmerzen im Rücken, Taubheit im r. Ohre.

Diagnose: Aneurysma aortae (wahrscheinlich unter Mitbetheiligung der Anonyma).

Operation: 3. November 1888. Unterbindung der r. Carotis communis 1/2" unterhalb des Omohyoideus, der r. Subclavia nach aussen vom Scalenus mit Catgut. 4. November Schwäche und Gefühl der Schwere im rechten Arm, jedoch keine Circulationsstörung. Die früheren subjectiven Beschwerden verschwunden. Am 10. Tage Pulsation am Hals und Thorax vermindert; am 19. Tage Pulsation nur noch bei tiefem Eindrücken in die Fossa jugularis zu fühlen, kein Schwirren. Am 27. Tage Pulsation nicht zu fühlen. Patientin wird als geheilt betrachtet und entlassen.

2.[2]) Treves (17) (Datum der Operation? Publ. 1893.)

1) Der als Obs. XIII bei Larrieu (11) aufgeführte Fall Jameson's (12) ist ein Aortenaneurysma. Der von Heath (13) 1898 publicirte, 1887 operirte Fall ist schon in Poivet's Arbeit aufgenommen (V, 40).

2) Der als Obs. X bei Larrieu aufgeführte Fall Mackellar's (15) ist ein reines Aortenaneurysma. Bei der Section erwies sich die Anonyma als völlig intact. In dem ebenda (als Obs. XIV) erwähnten Falle von Hampeln (16) handelt es sich um einen nicht operativ behandelten Fall von Anonymaaneurysma.

Grosses Aneurysma der Anonyma. Gleichzeitige Unterbindung der Carotis und Subclavia dextra. Doppelte Ligatur mit Catgut und Durchschneidung der Arterien zwischen den Ligaturen. Resultat?

3. Derselbe (loc. cit.): Aneurysma der Anonyma. Gleichzeitige Unterbindung der Carotis und Subclavia dextra. Lebensdauer 18 Monate p. op.

4. Derselbe (loc. cit.): Dieselbe Operation. Radicalkur des Aneurysmas.

5. Cousins (16) 1893. 35jähriger Mann. Aufgenommen am 13. December 1892. Für Lues und Alkoholismus kein Anhalt; hat in den letzten 12 Jahren schwer arbeiten müssen. Beginn der Krankheit vor 15 Monaten mit heftigen Schmerzen in der Brust, bald darauf pulsirende Schwellung im Jugulum, die sich später nach rechts weiter entwickelte. Klein orangegrosser Tumor oberhalb des rechten Sternoclaviculargelenkes. Herz vergrössert, systolische und diastolische Geräusche über den Ostien; am lautesten in der Aorta. R. Radialpuls schwächer. 3 Monate lang mit Jodkali und knapper Diät ohne Erfolg behandelt.

Operation: 22. März 1893. Unterbindung der rechten Carotis und Subclavia. Pulsation des Aneurysmas danach merklich vermindert. 29. März Schmerzen an der rechten Halsseite, Pulsation stärker, Fieber (102° F.). Venöse Hämorrhagie aus der der Subclaviaunterbindung entsprechenden Wunde. Tägliches Wachsthum der Schwellung und stärkere Pulsation. Dyspnoe. Häufige Blutungen. 4. März Exitus letalis nach 2 heftigen Blutungen.

Section: Aneurysma, das vom oberen Theil des Aortenbogens entspringt, sich bis zum Ursprung der linken Gefässe erstreckt und die Anonyma mitergriffen hat. Carotis und Subclavia an der Unterbindungsstelle gesund.

6. Martel (17) (Operateur: Poncet) 1893.

Mann; kleiner, seit 1½ Jahren bestehender Tumor oberhalb der r. Clavicula. Allmähliches Wachsthum. Ausser Husten keine Beschwerden. Ausdehnung des Aneurysmas vor der Operation: von der Clavicula bis zum Ringknorpel, von der Mittellinie bis zum lateralen Ende der Clavicula.

Operation: 5. December 1893. Gleichzeitige Unterbindung der r. Carotis (2 cm unterhalb der Theilungsstelle) und der r. Subclavia. Wegen drohender Asphyxie während der Unterbindung der Carotis Tracheotomie. Nach der Operation r. Radial- und Temporalpuls verschwunden. Rechte Hand ein wenig kühl. 25. December Icterus, linksseitige Hemiplegie.

25. Mai 1894. Linksseitige Hemiplegie mit Contracturen. Rechtsseitige, fast vollständige Hemiplegie, die nach 2 Tagen bis auf eine Parese des rechten Beines zurückgeht.

14. Juni. Exitus im Coma.

Section: Aneurysma des ganzen Truncus, Sack grossputeneigross, ⅔ der Höhle mit organisirten Gerinnseln angefüllt. Mündungen der Carotis und Subclavia verschlossen, das der voluminösen und durchgängigen Vertebralis offen. Ligaturen am Platze, Lumen der obliterirten Gefässe nach oben zu leer. Arterielle Gefässe des rechten Armes leer, ohne Gerinnsel. Keine Embolie der Gehirnarterien auffindbar, aber ein grosser, weisser Erweichungsherd im rechten Stirn- und Parietallappen.

7. Guinard I (18) 1893: Voluminöses Aneurysma des Truncus anonymus. Gleichzeitige Ligatur der r. Carotis communis und Subclavia. Vorübergehende Besserung. Heilung in Bezug auf die Operation. Tod 2 Monate später. 43jähriger Mann. Für Lues oder Alkoholismus kein Anhalt. September 1892 Schmerzen in der rechten Kopf- und Halsseite, 2 Monate später im rechten Arm. März 1893 Heiserkeit, es bildete sich unterdessen eine Anschwellung.

2 faustgrosser, pulsirender Tumor, in der Gegend der r. Artic. sterno-clav. aus dem Thorax heraussteigend. Handbreit oberhalb der Clavicula eine nussgrosse Vorwölbung mit verdünnter, vor der Ulceration stehender Haut. Keine Herzhypertrophie, keine Differenz des Radialpulses und der Aeste der rechten Carotis. Stimme verschleiert.

Operation: 27. Mai. Unterbindung der Carotis communis, 1 cm unterhalb der Theilungsstelle mit Seide, der Subclavia nach aussen von den Scaleni, keine Drainagen. Radialpuls kaum verändert, kein besonderer Einfluss auf das Aneurysma, nur springt die beschriebene Vorwölbung weniger vor. 14. Juni Fingerbewegungen möglich, doch kann der Arm activ nicht bewegt werden. Der Tumor hat sich weiter ausgedehnt, reicht nach oben bis in die r. suprahyoideale Region, nach unten bis nahe an die Brustwarze, nach innen bis an das Laryngotrachealrohr. R. Radialpuls etwas schwächer. 19. Juli Tumor gewachsen, grösster verticaler Durchmesser 24, schräger 26 cm. Dysphagie, Dyspnoe. 27. Juli Exitus.

Section: Haut an einer Stelle mit dem Aneurysma fest verwachsen. Sacciformes Aneurysma, das durch eine 2 1/2 cm lange, ovale Öffnung mit der Vorderseite des mittleren Theils der Anonyma in Verbindung steht. Die fracturirten 3 ersten Rippen und die gleichfalls fracturirte Clavicula im Sack inmitten von Gerinnseln flottirend. Seidenfaden der Carotis nicht aufzufinden; das Gefäss selbst durchgängig, ein an der Wand fest anhaftendes Gerinnsel beginnt fingerbreit unterhalb der Theilungsstelle und endet conisch spitz im Aneurysma. Subclaviafaden vorhanden, im Lumen nur lockeres, wenig adhärentes Gerinnsel. Im Sack Fibrincoagula. Herz nicht vergrössert, geringe Dilatation der Aorta oberhalb der Klappen, zahlreiche, aber nicht besonders grosse, atheromatöse Flecke der Aorta.

8. Monod (19) 1894 (Siehe Berger [20]).

51jähriger Mann, lebhafte Schmerzen in der rechten Schulter, in den rechten Arm ausstrahlend. Kleinhühnereigrosser, pulsirender Tumor in der rechten Supraclaviculargrube, sich nach unten in die Tiefe verlierend. Über demselben kein Sausen hör- oder fühlbar. Radialpulse gleich. Compression der Axillaris ohne Einfluss auf den Tumor, Compression der Carotis vermindert die Stärke der Pulsation. Die Diagnose wurde auf Aneurysma der 3. Portion gestellt, es sollte die Anonyma unterbunden werden. Incision nach Mott. Die Anonyma lag sehr tief und pulsirte so stark, dass die Chirurgen glaubten, „qu'elle devait avoir elle-même subi un certain degré de dilatation“. Daher Unterbindung der Subclavia zwischen Tumor und Clavicula, dann der Carotis communis. Prima intentio. 4 Monate p. op. ist der Tumor verschwunden. Art. brachialis und radialis nicht zu fühlen.

9. Coppinger (21) 1895.

49jähriger Soldat. Grosses, dünnwandiges Aneurysma der Anonyma, welches eine Dislocation der rechten Clavicula nach vorn verursacht hatte. Vergeblich mit Ruhe, Jodkali, Calciumchlorid behandelt; vor 3 Wochen gleichzeitige Ligatur der Subclavia dextra und Carotis communis dextra. Prima intentio. Keine Consolidation in dem Sack, Pulsation aber weniger stark, da die Wände sich wahrnehmbar durch Fibrinablagerung verdickt haben. Arterie des rechten Armes pulslos.

10. Derselbe (loc. cit.) (Datum der Operation?) Dieselbe Operation. Patient jetzt gesund, offenbar geheilt.

11. Conway Dwyer (in Coppinger). (Datum der Operation?) Dieselbe Operation. Patient jetzt gesund und offenbar geheilt.

12. Guinard II. (22) (Siehe auch Lanessus [23]) 1895.

Allgemeine Arteriosklerose, Aneurysma der Anonyma, vollständige, linksseitige Stimmbandlähmung durch Recurrenscompression, gleichzeitige Unterbindung der rechten Carotis communis und Subclavia an der Insertionsstelle am Tumor.

52jährige Näherin. Für Lues kein objectiver Anhalt (doch mit 26 Jahren rothe Flecke am ganzen Körper, die 2 Jahre lang mit Jodkali behandelt wurden). Seit 15 Jahren Athemnoth beim Treppensteigen, seit 3 Jahren heftige Anfälle, die dann auch ohne Anstrengung sich einstellten. Seit Februar 1894 heiser. Vom 25. Juni 1895 an mit Jodkali behandelt. 16. November: Dyspnoe, glatter, runder, pulsirender Tumor entsprechend dem Sternalansatze des rechten Sternocleidomastoideus, medialwärts die Trachea überlagernd und dort 3 Finger breit das Sternum überlagernd, nach unten sich in's Mediastinum verlierend. Radialpulse gleich, linksseitige Recurrenslähmung.

Operation: 30. November 1895. Hautschnitt vom oberen Schildknorpelrande abwärts in der Medianlinie bis zweifingerbreit unterhalb des oberen Sternalrandes, dann umbiegend entlang der Clavicula bis zu ihrem lateralen Drittel. Abtrennung der Sternocleidomastoideusansätze, ebenso der des Sternothyreoideus und Sternohyoideus. Tumor orangegross, von ihm entspringt links die Carotis sinistra, die normales Caliber, aber nur schwache Pulsation zeigt. Rechte Carotis und rechte Subclavia isolirt entspringend. Es handelt sich danach um ein vom Aortenbogen ausgehendes Aneurysma, in dem die ganze Anonyma aufgegangen ist. Abbindung der beiden Gefässe mit Seide, 1 cm vom Abgang. Keine Drainage. Reactionsloser Verlauf. Rechter Radialpuls vollständig verschwunden. Subjectiv: Gefühl der Schwere im Arm, Ameisenlaufen. Am 9. Tage ist die Circulation vollständig wieder hergestellt (obwohl vor dem Abgang der Collateralen unterbunden war). Seit dem 1. Tage nach der Operation ohne Athemnoth. Am 15. Tage geringe aphasische Störungen, die verschwinden. Am 17. Tage entlassen. 15. September 1896 (fast 10 Monate später) Tumor oberhalb des Sternums nicht mehr zu fühlen, die Gegend vor der Trachea erscheint frei, die Pulsationen daselbst fast normal. Kein Sausen bei der Auscultation. Laute, blasende Respiration in der Gegend der Wirbelsäule, was auf Compression der Trachea durch den mediastinalen Anteil des Aneurysmas schliessen lässt. Am Arm keine Sensibilitätsstörungen, ausgesprochene Atrophie der Musculatur (wird auf den überstandenen Rheumatismus bezogen), kein E a R. Subjectiv: Schmerzen

im ganzen Arm, keine Anfälle von Athemnoth. Kann wegen „Muskelschwäche“ nur langsam gehen. Recurrenslähmung persistirt.

13. Guinard III (in Larrieu; Obs. XV) 1896.

42jähriger Mann. Aneurysma der Anonyma.

Operation (Juni 1896): Gleichzeitige Unterbindung der rechten Carotis (unterhalb des Omohyoideus) und der Subclavia mit Seide. 25. August. Heiserkeit geringer, keine Anfälle von Athemnoth. P. kann gehen, laufen, hat seinen Beruf wieder aufgenommen. Mitte Juni 1897 Heilung noch von Bestand. Weiterer Verlauf: (siehe Morestin [24]). Während des Sommers wieder Verschlechterung des Befindens, 2. November Laryngotomia intercricothyr. wegen Athemnoth; 4 Tage darauf exitus.

Section: Voluminöses Aneurysma, am Ursprung der Anonyma beginnend, die ganze Arterie, das untere Drittel der Carotis communis und die Subclavia bis zum Abgang der Vertebralis betreffend. Linke Carotis communis und Subclavia ein wenig voluminöser als gewöhnlich. Rechte Subclavia nach aussen von den Scaleni auf eine Strecke von 2 cm hin obliterirt, in bindegewebigen Strang verwandelt. (Bei Lebzeiten war der Radialpuls [allerdings klein] zu fühlen.) Collateralen im Niveau der Scaleni und unmittelbar nach innen davon beträchtlich erweitert. Carotis völlig frei, ohne Gerinnsel und ohne Veringerung des Calibers (M. nimmt an, dass die Circulation dort nie unterbrochen war).

14. Guinard IV (siehe Larrieu: Obs. XVI) 1896.

Frau mit Aneurysma der Anonyma. Operirt im vergangenen Jahre (1896). Heilung seit einem Jahr von Bestand.

15. Leguen (in Lannessus [loc. cit]) 1896.

37jährige Frau. Aufgenommen 6. August 1896. Seit ihrem 8. Lebensjahre bedient sie sich bei ihrer Arbeit (als Metallpolirerin) eines Stahlinstrumentes, das sie stark gegen die Brust (der 2. und 3. Rippe entsprechend) pressen musste. Lues vor 16 Jahren acquirirt. Schwindel, häufiges Erbrechen, Nasenbluten, Kopfschmerzen, nach dem rechten Arm zu ausstrahlende Schmerzen, Gefühl des Eingeschlafenseins in demselben. Gewisser Grad von Dyspnoe. Multiple Narben an beiden Beinen (wahrscheinlich vernarbte Gummata), Trommelschlägelfinger, Differenz der Radialpulse. Hühnereigrosser, weicher, pulsirender Tumor, dem medialen Teil der luxirten rechten Clavicula und der 1., 2. und wahrscheinlich 3. Rippe, die er usurirt hat, entsprechend. Ueber ihm systolisches Geräusch, Herz scheinbar gesund.

Diagnose: Aneurysma der Anonyma.

Operation: 21. August 1896. Incision vertical 6 cm lang zwischen den Sternocleidomastoideusansätzen bis an die Clavicula, dann umbiegend horizontal bis zur Mittellinie. Durchtrennung des Sternalansatzes des Kopfnickers und der subhyoidealen Muskeln. Es handelt sich um ein Aneurysma der ganzen Truncus. Unterbindung der Carotis communis und der Subclavia (nach aussen von den Scaleni). Drainagen. Nach der Operation rechts Radial- und Temporalpuls verschwunden. Leichte Temperaturverminderung der rechten Hand. Keine Veränderung von Seiten des Tumors. Am 9. Tage Temperatur der rechten Hand wie die der linken; geringes Ameisenlaufen in der rechten oberen Extremität. Tumor scheint ein wenig verkleinert, Pulsation unverändert stark. Functionelle

Störungen leicht gebessert, besonders die von der Recurrenscompression herrührenden (Stickhusten und Suffocationskrisen). Seit dem 1. November kommt P. jede Woche ins Hospital. Radialpuls ist nicht wiedergekehrt. Volumen des Tumors nicht verändert, Pulsationen scheinen ein wenig heftiger als zur Zeit der Operation. Functionelle Störungen weniger ausgesprochen.

16. Moynihan (25) 1899.

52jährige Frau mit Aneurysma der Anonyma, unterer Teil der Carotis auch ergriffen. 2 Monate lang erfolglos mit subcutanen Gelatineinjectionen (1—5%) behandelt. Wegen der Schmerzen Unterbindung der rechten Carotis communis und Subclavia.

17. W. A. Thiele (26) (Operateur: Weljaminow) 1899 (?)

45jährige Frau; seit 3 Jahren krank. Aneurysma der Anonyma mit Usur des Schlüssel- und Brustbeins. Fünftägige Vorbereitung: viermal täglich Compression der Carotis communis über dem Aneurysma 10 Min. lang. Operation: Gleichzeitige Unterbindung der rechten Carotis communis und Subclavia. Verlauf ohne Störungen. Nach 6 Monaten P. in guter Gesundheit.

II. Gleichzeitige Unterbindung der rechten Carotis communis und rechten Axillaris.

18. Gérard-Marchant (27) (siehe auch Le Dentu [28]) 1898. 51jähriger Kutscher. Beginn der Beschwerden Februar 1897. Gefühl des Eingeschlafenseins und der Kälte in der rechten Hand, vorhergehende Schmerzen in der rechten Schulter. Juli 1897 bei einer unbedeutenden Anstrengung blieb sein Arm plötzlich wie gelähmt, fühlte sich kalt an, Radialpuls verschwunden. Dieser Zustand dauerte unter lebhaften Schmerzen im Arm 1 Monat, dann kehrte Beweglichkeit, Puls, Wärme wieder zurück. Januar 1898 constatirte Lanceraux ein nussgrosses Aneurysma der Subclavia. 22 subcutane Gelatineinjectionen (2%). Trotzdem wuchs das Aneurysma weiter.

22. November 1898: In der rechten Supraclaviculargrube ein grosshühnereigrosser, weicher, pulsirender Tumor, vorn die Clavicula überragend. Ueber ihm systolisches Geräusch. Keine Differenz der Radialpulse, doch pulsiren rechter Radialis und Brachialis schwach, zeitweise aussetzend. Allgemeinzustand gut.

Operation: 9. December 1898. Ligatur der Axillaris (untererhalb der Clavicula) und der Carotis communis nach ihrem Austritt aus der Anonyma (nachdem sich gezeigt hatte, dass das Aneurysma der Subclavia auf die Anonyma überging).

17. December. Keine Pulsation, kein Geräusch. Seit Ende Februar hat sich der Sack zusammengezogen und in einen harten Knoten verwandelt. Der aneurysmatische Tumor jetzt verschwunden. (Vorgestellt 15. März 1899.)

19. Grenet und Piquand (29, 30), (Operateur: Tillaux) 1900. Sacciformes Aneurysma des Truncus anonymus. Symptome von Nervencompression. Schnell vorübergehende Besserung nach Ligatur der Axillaris und Carotis communis. Injection von Gelatine. Tod.

47jähriger Mann, aufgenommen 28. Mai 1900. Im Alter von 36 Jahren

Lues. Seit 4 Jahren an der rechten Halsbasis ein Anfangs haselnussgrosser Tumor, nach dem Nacken und rechten Arm zu ausstrahlende Schmerzen. Allmähliches Wachsthum (vor 3 Monaten faustgross). In letzter Zeit beträchtlich vergrössert. Krisen mit Schmerzen und Erbrechen alle 2—3 Monate, Heiserkeit (seit April) Athemnoth. Vor der Aufnahme mehrere Monate hindurch Jodkali. Pulsirender Tumor vor und nach rechts vom Sternum, vom 3. J. R. bis oberhalb der Clavicula, verticaler Durchmesser 17 1/2, transversaler 20 cm. Spitzenstoss im 7. J. R., nach aussen von der Mamillarlinie Töne normal. R. Radialpuls verspätet und schwach, R. Temporal- und Carotispuls nicht wahrnehmbar. R. Pupille enger. Dysphagie.

Operation: 7. Juni 1900. Unterbindung der Carotis communis unterhalb der Bifurcation der Axillaris in der Achselhöhle. Carotis und Axillaris pulsiren nach der Operation nicht mehr. 8. Juni Stimme fast normal. 10. Juni. Dysphagie fast verschwunden. 11. Juni. Tumor ein wenig eingesunken. 12. Juni rechte Pupille nicht mehr eng. Rechter Arm kälter als der linke. 15. Juni Stimme wieder heiser, Dysphagie. 19. Juni. Tumor grösser, Erbrechen. 25. Juni Injection von 100 cc. 2 % Gelatine. Grösse des Tumors: verticaler Durchmesser 19, transversaler 21. Rechtsseitige Myosis. 28. Juni. Cyanose, Dypnoe. Exitus.

Section: Sacciformes Aneurysma der Anonyma unten leicht auf den Aortenbogen übergreifend, oben auf den Anfangstheil der Carotis und Subclavia. 2 Theile, die durch eine Einschnürung, der Incisura sternalis entsprechend, abgegrenzt sind. Der extrathoracale Theil ist 16 cm hoch, 18 cm breit, 2 cm dick. Sternales Ende der Clavicula luxirt, im Aneurysma flottirend. Intrathoracischer Theil grossorangegross. Trachea und Oesophagus nach links verdrängt und comprimirt. Die Convexität des Aortenbogens zeigt ein 3 cm langes Aneurysma in Form eines Handschuhfingers von 2 cm Umfang. Carotis ausserhalb der Ligaturstelle vollkommen obliterirt. Der Axillarfaden wird nicht gefunden, doch ist die Arterie vollkommen obliterirt. Die Collateraläste der Subclavia dilatirt, lassen sich von der Aorta aus injiciren. Vena anon. dextr. obliterirt. Im Sack Cruor und Fibringerinnsel. Herz leicht hypertrophisch.

III. Zweizeitige Unterbindung der rechten Carotis communis und rechten Subclavia.

20.[1]) Bryant (31): 1890—1891.

55jährige Frau, vor 1 Jahr Gelenkrheumatismus, vor 10 Wochen Tumor an der rechten Halsseite bemerkt, seit 7 Wochen Schmerzen und Klopfen in demselben, seit Kurzem heiser. 16. August 1890: Pulsirender Tumor 1 1/2 Zoll oberhalb der rechten Clavicula hinter dem Sternocleidomastoideus (näher der Aussenseite desselben), nach abwärts sich hinter dem Sternum verlierend. R. Radialpuls schwächer.

Diagnose: Aneurysma der 1. Portion der Subclavia, wahrscheinlich unter Betheiligung der Anonyma.

---

1) Poivet hat diesen, ihm bekannten (cfr. p. XXX) Fall nicht in die Statistik aufgenommen. Doch scheinen mir Gründe dagegen nicht vorzuliegen.

Mit Jodkali behandelt. 14. November. Cyanose, Dyspnoeanfall. Im nächsten Monat 3 Anfälle.

Operation: 20. December. Unterbindung der Carotis oberhalb des Omohyoideus. Schwäche des rechten Armes, der rechten Gesichtshälfte. Dilatation der rechten Pupille, Schwindel. In der 1. Woche Heiserkeit verschwunden; der Tumor erschien kleiner und fester; keine Klagen über Schmerzen und Klopfen in demselben. Nach 20 Tagen Dämpfungsbezirk über der rechten Articulatio sternoclavicularis kleiner.

17. Januar. Subclaviaunterbindung (3. Portion), ebenfalls mit Catgut. Prima intentio. Am 11. Tage Kopfschmerz, Erbrechen, Ptosis (rechtsseitig) Myosis. Am 13. Tage Exitus.

Section: Herz nicht vergrössert. Mässige Sklerose und fettige Degeneration des Myocardiums, Atheromatose der Aorta und der Gefässe. Dilatation der Aorta, beträchtliche Dilatation der Anonyma besonders an ihrem Ursprung. Fester Thrombus in der rechten Carotis $1\frac{1}{4}$ Zoll vom Ursprung entfernt. In der Subclavia zu beiden Seiten des Catgutfadens ein Thrombus. In der rechten Vertebralis $\frac{1}{2}$ Zoll vor der Basilaris ein Thrombus (wohl um einen Embolus gebildet). Endarteriitis der Gefässe des Circulums arteriosus Willisii. Erweichungsherd rechts am Boden des 4. Ventrikels, Pons, Kleinhirnhemisphäre. Kein Fibrin an der Aneurysmawand.

Während der 1. Operation wurde des Versuches wegen auch die Subclavia comprimirt. Der Tumor erschien B. dabei kleiner. Dr. Smith konnte dies nicht finden.

21. G. J. Robertson und C. Roney (32) 1900.

60jähriger Mann. Nach dem Heben einer schweren Planke heftiger Schmerz oberhalb der rechten Clavicula. Am nächsten Tage pulsirende Schwellung daselbst bemerkt. 3 Monate später. 3. Januar orangegrosser Tumor, an dem am meisten prominenten Theil Haut verdünnt und roth.

Diagnose: Anonymaaneurysma unter Betheiligung der Carotis Bettruhe, Diät, Jodkali.

10. Januar. Wegen drohender Ruptur Unterbindung der Carotis (unterhalb der Bifurcation). Tumor wuchs.

17. Januar. Unterbindung der Subclavia. Keine Besserung.

2. Februar. Mehrere Fuss Eisendraht eingeführt, dann 12 stählerne Nähnadeln, danach Pulsation geringer, Haut fester.

16. Februar. Exitus (an Erschöpfung).

Section: Sacciformes Aneurysma der Anonyma, das auf die Carotis übergriff. Geschichtete, frische feste Thromben an der Wand des Sackes (vorn und seitlich), Aorta atheromatös, Subclavia im Anfangstheil dilatirt. Septische Bronchopneumonie und purulenter Infarct der linken Niere.

IV. Unterbindung der Carotis communis dextra.

22. Bryant (33): 1877.

58jähriger Mann. Seit einem Jahre krank. Januar 1877 grosses Aneurysma der Aorta und Anonyma, welches Trachea und Oesophagus comprimirte. R. Radialpuls stärker als der sehr schwache linke. Schmerzen. Verlust der Stimme. Ligatur der rechten Carotis.

Section (Moxon 1878): Ursprung der linken Subclavia obliterirt.

23. Gebhard (34) (Operateur: Lindner) 1892.

Aneurysmen der Anonyma und des Arcus Aortae.[1])

Operation: September 1892. Unterbindung der rechten Carotis communis, dicht über dem Aneurysma. Andauernd zunehmende Verkleinerung des Volumens, geringere Pulsation, Abnahme der subjectiven Beschwerden. Demonstrirt 8. Mai 1893. Weiterer Verlauf[1]): Die Besserung hielt etwa 1—2 Jahre an, dann wurden die Klagen wieder lebhafter. Weiteres Schicksal nicht bekannt.

V. Unterbindung der Subclavia dextra.

24. Bäumler (35): Jahr der Operation?

Pat. mit Aneurysma der aufsteigenden Aorta und Anonyma. Unterbindung der Subclavia (peripher). Keine Heilung des Aneurysmas.

VI. Unterbindung der Carotis sinistra.

25. Heath (13): 1874.

44jähriger Mann. R. Radialpuls nicht fühlbar, rechter Arm geschwollen. 21. Januar Unterbindung der linken Carotis mit Catgut (die Diagnose war auf Aortenaneurysma gestellt). Tod 2 Stunden später an Athemlähmung.

Section: Grosses Aneurysma der Anonyma. R. Subclavia undurchgängig bis zum Sack. Tod durch Gehirnanämie.

VII. Unvollendete Operationen.

26. Richter (36) (Operateur: Helferich) 1890.

39jähriger Gastwirth. Aufgenommen 11. März 1890. April 1889 walnussgrosse, pulsirende Geschwulst am Innenrande des linken Sternocleidomastoideus, nach 8 Wochen am Aussenrande des rechten gleiche Geschwulst, die mit der ersteren allmählich zu einem Tumor confluirt (December 1889). Reissende Schmerzen am rechten Ohre, Hinterhaupt, an der rechten Halsseite und Schulter. Herz normal. Nierenförmige Geschwulst (Hilus nach oben in der Mittellinie), Querdurchmesser 17, Höhe 7 cm. Obere Grenze: unterer Rand des Schildknorpels, unten ist der obere Rand des Sternums und der rechten Articulatio sternoclavicularis nicht durchfühlbar. Nach links überragt sie nicht wesentlich den hinteren Rand der Sternocleidomastoideus. R. Temporal- und Maxillarpuls undeutlich, Carotidenpuls nur links deutlich. Rechte Pupille weiter. Keine Differenz der Radialpulse. Diagnose: Aneurysma der Anonyma und rechten Carotis.

Operation: 10 Tage nach der Aufnahme. Hautschnitt parallel und 2 Finger breit oberhalb der Clavicula. Bei dem Versuch, die Clavicula zu reseciren, erweist sich das sternale Ende, sowie das Sternoclaviculargelenk arrodirt. Es entleert sich ein starker, arterieller Blutstrahl. Tamponade mit Jodoformgaze. Hautnaht. Pulsation der Geschwulst etwas verringert. 30. März Hämorrhagie ($^1/_2$ Liter), steht auf Compression. 5. April erneute Blutung ($^1/_4$ Liter), steht durch Andrücken des Tampons. 6. April. Exitus (im Collaps).

Section: An Stelle des Abganges der Anonyma eine Erweiterung, unmittelbar oberhalb derselben gelangt man in einen grossen, mit ge-

1) Nach brieflicher Mittheilung Lindner's.

schichteten Fibringerinnseln erfüllten Sack. Rechte Carotis bis an die Theilungsstelle obliterirt. Rechts oben, aussen eine Oeffnung im Sack, die mit der Operationswunde communicirt. Diagnose: Aneurysma der Anonyma und der Carotis, doppelseitige hypostatische Pneumonie, Arrosion der Trachea.

27. Le Dentu (27, 37) 1892.

Pulsirender Tumor, von geringer Grösse, ausserhalb der Scaleni.

Diagnose: Aneurysma der 3. Portion der rechten Subclavia.

Operation: 10. Mai 1892. Die Unterbindung der Anonyma beabsichtigt. Bei der Incision zeigte sich, dass der Sack bis zur Aorta reichte. Er begnügte sich, den Sack zu kneten, in der Hoffnung, eine Gerinnung herbeizuführen. Naht der Wunde. Von der Operation geheilt entlassen. Schicksal unbekannt.[1])

Zu den Fällen der Poivet'schen Statistik sind von späteren, ergänzenden Mittheilungen nur 2 zu erwähnen, die ich der Vervollständigung halber hin anführe. Zu Fall 51. Köhler (Operateur: v. Bardeleben) 1892. 1/2 Jahr nach der Operation war der Tumor auf 1/3 geschrumpft, 1 Jahr nachher soll der Kranke an Influenza (?) gestorben sein (39). Weiteres ist nicht bekannt geworden.[2])

Zu Fall 54. Le Dentu: 1891.

Bis November 1892 siehe Poivet. Später Compression des Ursprungs der grossen Bronchen. 14. Januar. Kleiner pulsirender Tumor, der das Sternum kaum 2 cm überragt. Carotis und Subclavia pulsiren, sind also nicht obliterirt. Puls links normal, rechts kaum fühlbar. Dämpfung nach rechts vom Sternum 2 cm, nach links 12 cm. Schmerzhafter Punkt unter dem rechten Schulterblatt, nach rechter Hals- und Gesichtsseite ausstrahlende Schmerzen. Dyspnoe. Exitus am 6. Februar 1893.

Autopsie: Aneurysma beginnt 5 cm oberhalb der Klappen, ist dem 3. und 4. Brustwirbel adhärent. Verticaler Durchmesser 12, transversaler 11 cm. Bronchen von der Bifurcation an abgeplattet. Vom rechten Winkel des Sackes gehen Carotis und Subclavia ab. Die Carotis endigt dünn 5 cm oberhalb des Sackes, ihr unterer Theil ist mit dem oberen durch einen 5—6 cm langen Zellgewebsstrang verbunden; in beiden kein Gerinnsel. Subclavia 6 cm vom Ursprung unterbrochen. Aus dem linken Winkel gehen 2 Gefässe ab: die linke Carotis (ohne Besonderheiten) und die linke Subclavia. Letztere ist nicht unterbunden, sondern ein sehr starker Ast derselben (Le Dentu spricht ihn als Scapulaire postérieure an).

Für die operative Behandlung der Anonymaaneurysmen kann bei der durch ihre Lage bedingten schweren Zugänglichkeit nur die periphere Ligatur in einer ihrer Formen (Brasdor, Wardrop, Fearn) praktisch in Frage kommen. Die Exstirpation ist niemals ausgeführt worden, ebensowenig die centrale Ligatur, wenngleich die letz-

1) Ueber die von Rutherfurd (38) demonstrirten 2 Fälle von Anonymaaneurysmen, die mit distaler Ligatur behandelt waren, habe ich keine näheren Angaben finden können.

2) Nach brieflicher Mittheilung A. Köhler's.

tere theoretisch bei Aneurysmen des Endtheils der Arterie, wie solche nicht selten vorkommen, ja nach Le Fort (41) sogar die zweithäufigste Form darstellen, nicht unmöglich erscheint. Auch ist diese Operation dreimal versucht worden, ohne dass jedoch ihre Vollendung möglich war (Lanessus [loc. cit.]). Die periphere Unterbindung ist in mannigfachen Weisen zur Anwendung gekommen. Für die Aneurysmen der Halsbasis und Brust führt Le Dentu (40) deren 14 an, von denen für unser Thema folgende in Betracht kommen:

1. Unterbindung der Carotis communis dextra (Mott 1820 [42]).[1] 2. Der Subclavia dextra (Wardrop 1827 [43]). 3. Der Axillaris dextra (Laugier 1834 [44]). 4. Zweizeitige Unterbindung der Carotis dextra und Subclavia dextra (Wickham 1829 [45]). 5. Zweizeitige Unterbindung der Carotis dextra und Axillaris dextra (Malgaigne 1845 [46]). 6. Zweizeitige Unterbindung der Axillaris dextra und Carotis dextra (Martel 1884 [47]). 7. Gleichzeitige Unterbindung der Carotis dextra und Subclavia dextra (Rossi 1844 [48]). 8. Gleichzeitige Unterbindung der Carotis dextra und Axillaris dextra (Bennet May 1883 [49]). 9. Gleichzeitige Unterbindung der Carotis dextra und Subclavia dextra, später einer der verdoppelten l. Subclaviastämme (Le Dentu 1891—1892 [5]). Hinzuzufügen wäre 10. Unterbindung der Carotis sinistra (Heath 1874 [13]).

Trotz dieser Mannigfaltigkeit der Methoden herrscht dennoch über das typische Vorgehen bei den Autoren der letzten 15 Jahre eine sonst seltene Uebereinstimmung, insofern als die gleichzeitige Unterbindung der r. Carotis und r. Subclavia nicht nur aus theoretischen Ueberlegungen, sondern auch nach den Resultaten der Statistik als das Normalverfahren angesprochen wird.

Den theoretischen Erwägungen nach sind es hauptsächlich 2 Factoren, welche den Zweck der Operation, die Gerinnung im Aneurysmasack begünstigen sollen:

1. Die Stromverlangsamung.

2. Die Herabsetzung des Druckes im Sack.

Was den 1. Punkt betrifft, so ist ja der Einfluss der Operation evident bei den allerdings seltenen Fällen, wo die Aeste (Carotis und Subclavia) vor dem Abgang der Collateralen unterbunden werden können. Guinard (22) (Nr. 12) hat in neuerer Zeit eine derartige Beobachtung mitgetheilt. Aber auch da kann er noch wesentlich sein, wo, wie bei der Unterbindung der Subclavia nach Abgang der Collateralen, die Durchströmung nicht völlig aufgehoben, sondern nur

1) Nach anderer Auffassung (s. Rosenstirn S. 1): James Wardrop 1825.

das Caliber der Ausflussöffnungen mehr oder weniger reducirt wird. Das würde für die Mehrzahl der Fälle gelten. Allerdings kann die stärkere Entwickelung der Aeste des ersten Theiles der Subclavia derartige Dimensionen annehmen, dass dadurch die Unterbindung des Gefässes in ihrer Wirkung paralysirt wird. Ein lehrreiches Beispiel hierfür bietet eine Beobachtung Guinard's (18) (Nr. 7), wo durch die Unterbindung der Subclavia der Radialpuls kaum beeinflusst wurde.

Grössere Schwierigkeiten bereitet der 2. Punkt. Dabei muss man meiner Ansicht nach 2 Dinge auseinanderhalten, den objectiven Thatbestand der Druckherabsetzung und die theoretische Erklärung hierfür. Es ist nämlich behauptet worden, dass die periphere Unterbindung als solche eine Herabsetzung des Druckes in Aneurysma bewirke. Poivet (loc. cit. p. XXII) führt folgende Gründe an: 1. Geringere Beanspruchung des Sackes in Folge Wegfalls der dem Bezirk der unterbundenen Arterien entsprechenden Blutmenge. [1]) 2. Bildung rückläufiger Strömungen, welche die Kraft der Einströmung verringern.[2]) Am anschaulichsten ist Le Dentu (40) (p. 209): er stellt sich vor, dass nach der peripheren Unterbindung das Blut gewissermaassen an dem Aneurysma vorbeiströme und dieser Strom eine gewisse saugende Wirkung auf den Inhalt des Sackes ausübe.[3]) Man sieht, die Analogie mit dem Princip der Wasserstrahlluftpumpe und deren saugende Wirkung scheint nahe zu liegen. So verlockend diese Ansicht auch auf den ersten Blick sein mag, so ist sie doch physikalisch nicht halt-

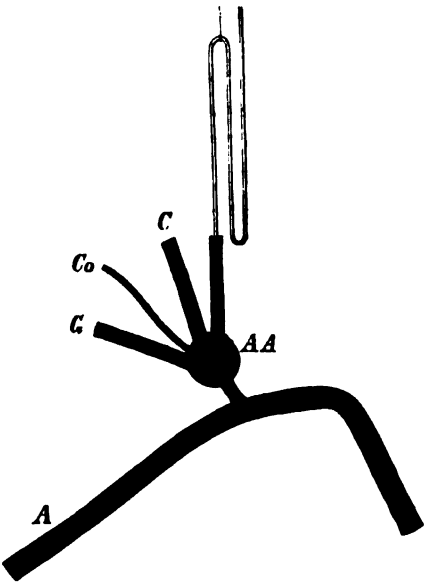

1) Interception de l'appel fait au sac pas le territoire des artères liées.

2) Formation de courants de retour qui contrarient les courants d'entrée et en détruisent l'effet.

3) Celui-ci (scil. le courant sanguin) se dirige sans doute mieux, avec toute sa tension, vers la voie d'ecoulement la plus large, qui est l'aorte descendante, et la paroi de la poche moins violemment refoulée excentriquement se rétraite dans une certaine mesure.

bar, wie man sich durch einen einfachen Versuch leicht überzeugen kann. Es gehört dazu nur ein aus Gummi gefertigtes Modell (s. Abbildung), das die Aorta (A) mit der aneurysmatisch erweiterten Anonyma (AA) und deren Aeste (Carotis [C], Subclavia [S], Collateralen [Co] darstellt. In AA ist ein Manometer eingefügt. A wird an eine Wasserleitung angeschlossen. Das Wasser fliesst nun zunächst durch A ab, bei stärkerem Strom füllt sich auch AA, schliesslich treten auch C, L und Co als Abflussrohre in Wirksamkeit. Es herrscht dann ein gewisser positiver Druck in AA, der auf dem Manometer abgelesen werden kann. Klemmt man jetzt L und C ab, so steigt der Druck in AA allemal, eine noch weitere Drucksteigerung findet statt, wenn man auch noch Co verschliesst. Niemals ist es mir gelungen, bei mannigfacher Variirung der Stromstärke eine als Druckerniedrigung sich geltend machende Saugwirkung zu erhalten. Der Einwand, dass es sich hierbei um ein offenes Röhrensystem handelt, während dasselbe beim Menschen geschlossen ist, fällt nicht in's Gewicht, da in letzterem Falle die Drucksteigerung noch bedeutender werden muss, während in ersterem Falle (wo der Druck verhältnissmässig schnell in den Abflussrohren auf 0 sinkt) die Bedingungen für eine event. Saugwirkung viel günstiger lägen. Diese Versuche stehen in Einklang mit den Angaben derjenigen Autoren, welche eine Drucksteigerung nach der Unterbindung der Gefässe beschreiben. Diese war auch in Braun's Fall ausgesprochen und war in der Folgezeit so stark, dass Braun eine Ruptur des Sackes befürchtete. Früher wurde sie schon von Evans (9) und Barwell (50) constatirt. In den anderen Fällen, in denen sich Angaben über diesen Punkt finden, liest man, dass unmittelbar nach der Operation oder in den ersten Tagen nachher eine Verminderung der Spannung des Sackes eintrat. Wenn bei dieser Beurtheilung das subjective Moment wohl nicht ganz ausser Acht zu lassen ist, — ich erinnere z. B. an den Fall Bryant's (31) der nach der Unterbindung der Carotis bei Compression der Subclavia eine Verkleinerung des Tumors eintreten sah, während sich der gleichfalls den Fall beobachtende Dr. Smith davon nicht überzeugen konnte —, so kann das doch für die Mehrzahl der Beobachtungen nicht in Frage kommen. Sucht man nach Gründen, um die wohl nicht wegzuleugnende Druckverminderung in den ersten Tagen nach der Operation zu erklären, so glaube ich, dass zunächst der Organismus die locale Drucksteigerung, wie in analogen Fällen ziemlich schnell auszugleichen im Stande sein kann, dann aber dass dem Sinken des allgemeinen Blutdrucks während und in Folge des operativen Eingriffs die grösste Bedeutung zuzuschreiben ist. Dass besonders bei

der Chloroformnarkose ein bisweilen erhebliches Sinken des Blutdruckes erfolgen kann, hat zahlenmässig neuerdings Blauel[1]) mit Hülfe des Gärtner'schen Tonometers gezeigt. Mit dieser Ansicht lässt sich die Thatsache gut vereinigen, dass in manchen Fällen, bei denen die anfängliche Verminderung der Spannung und der Pulsation des Aneurysmas beobachtet wurde, wenige Tage später id est mit der Erholung von der Operation und der Steigerung des Blutdrucks, ein Stärkerwerden derselben beschrieben wird (z. B. Cousin's [No. 5], Tillaux' [No. 19] Fall). Wenn somit der peripheren Ligatur als als solcher ein curativer Einfluss in Bezug auf die Spannung des Aneurysmas nicht zugeschrieben werden kann, so ist doch auf der andern Seite hervorzuheben, dass die Besorgniss, es könne durch die Drucksteigerung bei der Unterbindung eine Ruptur des Sackes eintreten, durch die Erfahrung nicht begründet erscheint. Bei keinem der operirten Fälle ist es im Anschluss an die Operation dazu gekommen, obwohl bei manchen die Berstung vor der Operation nahe bevorzustehen schien. Damit soll nicht gesagt sein, dass das Ereigniss nicht gelegentlich einmal erfolgen könne, analog der Beobachtung O'Shaugnessy's (51), wo 10 Tage nach der Unterbindung der Carotis die Ruptur des Aortenaneurysmas eintrat. Aber auch hier wäre der Beweis eines causalen Zusammenhanges schwer zu erbringen.

Bevor wir zur Analysirung der durch die Operation erzielten Resultate übergehen, müssen wir uns über den Begriff der Heilung des Aneurysmas klar werden. Wenn man von der Exstirpation absieht, so bestände eine ideale Heilung in anatomischen Sinne beim Anonymaaneurysma in der vollständigen Thrombosirung des Sackes und der Obliteration des Ursprungs der r. Carotis und Subclavia Die Beantwortung der Frage, ob und in wie vielen Fällen eine solche erzielt oder spontan beobachtet worden ist, sind durch den Umstand erschwert, dass aus den Angaben vielfach nicht klar zu ersehen ist, wie weit postmortale Gerinnsel und wie weit organisirte, thrombotische Massen an der Ausfüllung des Sackes betheiligt sind.

Der Erstrebung des angegebenen Zieles (der definitiven Heilung) stehen an und für sich physiologische Bedenken hinsichtlich der Circulation nicht im Wege, da diese Gefässausschaltung der Unterbindung der Anonyma gleichzusetzen ist. Den anatomischen Nachweis, dass sich nach Ligatur der letzteren die Arterien der r. Kopf-

1) C. Blauel, Das Verhalten des Blutdrucks beim Menschen während der Aether- und der Chloroformnarkose. Bruns' Beiträge z. klin. Chirurgie. 1901. Bd. 31. 2. Heft. S. 271.

seite und des r. Armes vollständig füllen lassen, gab zuerst Allan Burns[1]) (52). Diese Beobachtung fand später wiederholt ihre klinische Bestätigung damit die am Lebenden ausgeführten Anonymaunterbindungen. Von unseren Fällen gehört der Guinard's (No. 13) hierher, bei welchem die beiden Gefässe vor dem Abgang von Collateralen unterbunden wurden. Der durch die Aeste der l. Carotis und Subclavia durch Vermittelung der r. Vertebralis und Subscapularis (53) hergestellte Kreislauf erweist sich als genügend. Wie gross die Toleranz auch des menschlichen Organismus gegenüber Gefässausschaltungen sein kann, illustrirt wieder sehr hübsch der kürzlich von Türk (54) publicirte Fall eines Aneurysmas des Arcus Aortae, bei dem die Ursprungsstellen sämmtlicher Gefässe für die obere Körperhälfte verschlossen waren. Es versorgte also die absteigende Aorta durch Vermittlung eines ausgebreiteten Collateralkreislaufs Kopf und Hals so hinreichend mit Blut, dass keinerlei functionelle Störungen auftraten. Uebrigens tritt eine vollständige Obliteration eines Aneurysmas mit abführenden Aesten zum mindesten sehr selten ein. Billroth (55) sah sich alle Aneurysmen des pathologischen Museums in Wien an, fast alle waren mit Gerinnsel erfüllt, doch keines war vollständig thrombosirt, immer verlief ein Kanal durch den Thrombus hindurch.

In den meisten Fällen wird nun diese ideale Heilung durch die Operation nicht einmal angestrebt, da als Stelle der Subclaviaunterbindung die 3. Portion (nach aussen von dem Scalenus) gewählt wird, somit die Aeste der 1. und 2. Portion durchgängig bleiben. Im günstigen Falle wird hierdurch also eine Thrombosirung des Aneurysmas bis auf einen dem Caliber der Subclaviaäste entsprechenden centralen Kanal erfolgen. Immerhin könnte man eine derartige Wandverstärkung des Aneurysmas (eine Organisation der Gerinnsel vorausgesetzt) als eine Heilung im weiteren Sinne bezeichnen. Klinisch müsste sich eine ideale Heilung durch Festwerden, Verkleinerung des Tumors und Verschwinden der Pulsation documentiren, bei der Heilung im weiteren Sinne könnte eine (schwache) Pulsation fortbestehen.

Betrachten wir jetzt die Leistungen der Brasdor'schen Operation

1) Die betreffende Stelle lautet (S. 31): On the dead subject, I tied the arteria innominata with two ligatures, and cut across the vessel in the space between them, without hurting any of the surrounding vessels. Afterward, even coarse injection impelled into the aorta, passed freely by the anastomosing branches into the arteries of the right arm, filling them and all the vessels of the head completely.

und ihre Gefahren an der Hand der aufgeführten 28 Fälle (wobei die 2 unvollendeten Operationen mit gerechnet sind).

Ueber das Geschlecht der Patienten finden sich 20 mal Angaben davon sind 8 weiblich, 12 männlich.[1])

Angaben über das Alter liegen 18 mal vor.[2])

Es stehen im Alter von 30—40 Jahren, 4 Patienten.

" " " 41—50 " 7 "

" " " 51—60 " 7 "

In Bezug auf die Aetiologie bieten die Krankengeschichten (von denen etwa 18 als dafür verwerthbar betrachtet werden können) nur geringe Ausbeute: 2 mal vorausgegangene luetische Infection, 1 mal Verdacht auf eine solche.

Ueber die Krankheitsdauer vom ersten Auftreten der subjectiven und objectiven Symptome bis zur Operation giebt die nachfolgende Tabelle Aufschluss:

Autor (bezw. Operateur)	Subjective Symptome seit	Objective Symptome seit
Braun	7—8 Monaten	8—9 Wochen
Meriwether	2—3 Jahren	etwas weniger als 15 Monaten
Cousins	15 Monaten	1½ Jahren
Martel		
Guinard I	c. 9 Monaten	c. 3 Monaten
Guinard II	3 Jahren	
Thiele	3 Jahre	
Gérard-Marchant	c. 1¾ Jahren	c. 11 Monaten
Grenet und Piquand		4 Jahren
Bryant (Nr. 20)	7 Wochen	10 Wochen
Robertson u. Roney	3 Monaten	3 Monaten
Bryant (Nr. 22)	1 Jahr	
Richter		c. 10 Monaten

Auf die einzelnen Operationsverfahren vertheilen sich die Fälle folgendendermaassen:

I.	Gleichzeitige	Unterbindung	der	r.	Carotis	und	Subclavia	18 Fälle
II.	"	"	"	"	"	"	Axillaris	2 "
III.	Zweizeitige	"	"	"	"	"	Subclavia	2 "
IV.	Isolirte	"	"	"	"			2 "
V.	"	"	"	"	Subclavia			1 Fall
VI.	"	"	"	l.	Carotis			1 "
VII.	Unvollendete	Operationen						2 Fälle
								Sa. 28 Fälle.

1) In der Statistik Poivet's ist das Ueberwiegen des männlichen Geschlechtes (55 Fälle) gegenüber dem weiblichen (21) noch bedeutender.

2) Bei Poivet im Alter von 20—30 J. 4 Pat.

Mortalität der Operation. Unter den 25 verwerthbaren Fällen befinden sich 5 Todesfälle in Folge des operativen Eingriffs (= 20%).

Der Tod war verursacht: 2 mal durch Hämorrhagie (und zwar: 1 mal durch venöse Nachblutung 13 Tage post op. (Cousins No. 5)

1 mal durch arterielle Blutung (in Folge Anreissens der Aneurysmas bei der Operation) 16 Tage p. op. (Richter No. 26).

3 mal durch cerebrale Störungen und zwar 1 mal mit linkseitiger Hemiplegie (Erweichungsherd im Grosshirn [Martel No. 6]) 6 Monate 10 Tage p. op.

1 mal in Folge Thrombose der r. Vertebralis (Erweichungsherde im Gehirn) 41 Tage nach der Unterbindung der r. Carotis, 13 Tage nach der Unterbindung der r. Subclavia (Bryant No. 20).

1 mal durch Gehirnanämie (?) 2 Std. p. op. (Heath No. 25).

Schliesst man die unvollendeten Operationen von der Betrachtung aus, so beträgt die Mortalität nur 17,4%; sie vertheilt sich auf die verschiedenen Verfahren, wie folgt:

I. Gleichzeitige Unterbindung der r. Carotis und Subclavia (bez. Axillaris).
Unter 18 verwerthbaren Fällen 2 Todesfälle (= 11,1%).

II. Zweizeitige Unterbindung der r. Carotis und Subclavia.
2 Fälle, 1 Todesfall.

III. Isolirte Unterbindung der r. Carotis.
1 verwerthbarer Fall, kein Todesfall.

IV. Isolirte Unterbindung der r. Subclavia.
1 Fall, kein Todesfall.

V. Isolirte Unterbindung der l. Carotis.
1 Fall, 1 Todesfall.

Resultate der Operation in Bezug auf den Krankheitsverlauf.

A. Keine oder nur schnell vorübergehende Besserung.

Unter 23 verwerthbaren Fällen wurde bei 10 (= 43,5%) keine Besserung von einiger Dauer erzielt. Der Tod trat ein:

Fall Braun: 51 Tage nach der Operation unter weiterem Wachsthum des Aneurysmas.
„ Cousins (No. 5): Todesfall in Folge der Operation (s. vorher).
„ Martel (No. 6): „ „ „ „ „
„ Guinard I (No. 7): 2 Monate p. op. unter weiterem Wachsthum des Aneurysmas.

---

im Alter von 31—40 J. 21 Pat., im Alter von 41—50 J. 26 Pat.
„ „ „ 51—60 „ 16 „ „ „ „ 61—70 „ 3 „

Fall Grenet und Piquand (No. 19): 21 Tage p. op. unter weiterem Wachsthum des Aneurysmas.

„ Bryant (No. 20): Todesfall in Folge der Operation (s. vorher).

„ Robertson und Roney (No. 21): 37 Tage nach Unterbindung der r. Carotis, 30 Tage nach Unterbindung der r. Subclavia unter weiterem Wachsthum des Tumors, an septischer Bronchopneumonie und purulentem Niereninfarct.

„ Bryant (No. 22): 14 Tage p. op. Todesursache?

„ Heath (No. 25): Todesfall in Folge der Operation (siehe vorher).

In Bäumler's Fall (No. 24) wurde der Zustand nicht gebessert Pat. wurde später nach Mac Ewen's Methode behandelt.

Für die verschiedenen Verfahren ergeben sich als Misserfolge:

I. Bei gleichzeitiger Unterbindung der Carotis und Subclavia, unter 15 verwerthbaren Fällen 4 (= 26,7%).

II. Bei gleichzeitiger Unterbindung der Carotis und Axillaris, unter 2 Fällen 1.

III. Bei zweizeitiger Unterbindung der Carotis und Subclavia, unter 2 Fällen 2.

IV. Bei Ligatur des r. Carotis, unter 2 Fällen 1.

V. Bei Ligatur der r. Subclavia, unter 1 Fall 1.

VI. Bei Ligatur der l. Carotis, unter 1 Fall 1.

B. Objective Besserungen von einiger Dauer.

Unter den 23 verwerthbaren Fällen sind 13 gebessert (= 56,5%) und zwar für die einzelnen Methoden berechnet:

I. Für die gleichzeitige Unterbindung der Carotis und Subclavia 73,3% (von 15 Fällen 11).

II. Für die gleichzeitige Unterbindung der Carotis und Axillaris von 2 Fälle 1.

III. Für die zweizeitige Unterbindung der Carotis und Subclavia von 2 Fällen 0.

IV. Für die Unterbindung der r. Carotis communis von 2 Fällen 1.

V. Für die Unterbindung der r. Subclavia von 1 Fall 0.

VI. Für die Ligatur der l. Carotis, von 1 Fall 0.

Ueber die Dauer der Besserungen, sowie den weiteren Verlauf giebt die folgende Tabelle Aufschluss:

Autor	Dauer der beobachteten Besserg.	Symptome der Besserung		Weiterer Verlauf
		subjective	objective	
Meriwether	27 Tage.	Aufhören der Schmerzen.	Starke Verminderung d. Pulsation.	?
Treves	?	?	?	?
Coppinger (Nr. 9)	3 Wochen.		Pulsation weniger stark.	?
dto. (Nr. 10)	?	?	? „offenbar geheilt".	?
dto. (Nr. 11)	?	?	? „offenbar geheilt".	?
Monod	4 Monate.		Verschwinden des pulsirenden Tumors.	?
Guinard II	9 Monate 16 Tage.	Keine Anfälle von Athemnoth.	Tumor oberhalb des Sternums nicht zu fühlen, fast normale Pulsation an dieser Stelle.	?
Guinard III	c. 1 Jahr.	Keine Anfälle von Athemnoth, Pat. kann laufen.	Heiserkeit geringer.	Exitus 1 Jahr 4½ Monate p. op. durch Trachealstenose.
Guinard IV	1 Jahr.	?	?	?
Legueu	9 Tage.	Leichte Besserung der functionellen Störungen.	Geringe Verkleinerung d. Tumors.	Nach mehr als 2½ Monaten Volumen des Tumors unverändert, Pulsationen stärker als z. Z. der Operation. Functionelle Störungen weniger ausgesprochen.
Gérard-Marchant	3 Monate 6 Tage.		Aneurysmatischer Tumor verschwunden.	?
Thiele	6 Monate.		Pat. in guter Gesundheit.	?
Gebhard	c. 8 Monate.	Abnahme der subjectiven Beschwerden.	Zunehmende Verkleinerung des Volumens, geringere Pulsation.	Die Besserung hielt 1—2 Jahre an, dann wurden die Klagen wieder lebhafter.

Es wäre nun die Frage zu entscheiden, ob sich unter diesen Fällen solche befinden, die man als „geheilt" bezeichnen könnte. Zunächst ist ersichtlich, dass eine durch Autopsie bestätigte Heilung nicht darunter ist. Einer solchen in klinischem Sinne scheinen die beiden Fälle von Monod und Gérard-Marchant nahe zu kommen; da aber die Beobachtungsdauer eine verhältnissmässig kurze ist (4 bezw. 3 Monate 6 Tage), so können dieselben vorläufig nicht als

definitiv geheilt registrirt werden. Die Fälle von Meriwether und Coppinger (Nr. 9) müssen wegen zu kurzer Beobachtungsdauer (27 Tage bezw. 3 Wochen) von der Betrachtung ausgeschlossen werden, über die Beobachtungen von Coppinger (Nr. 10, 11), Guinard (Nr. 14) liegen keine genaueren Angaben vor, über die von Treves, Thiele waren solche mir leider nicht zugänglich. Den Fall von Guinard III. kann ich nach der Beleuchtung, die er durch Morestin's Publication erhielt (Exitus unter Weiterentwickelung des Aneurysmas 1 J. 4½ Monate nach der Operation), kaum noch als gebessert rubriciren. Ebenso wenig kann man meiner Ansicht nach den Fall von Legueu als gebessert bezeichnen, wo 2½ Monate nach der Operation das Volumen des Tumors zwar unverändert erscheint, die Pulsation aber stärker als z. Zt. der Operation. Auch in Guinard's 3. Beobachtung halte ich die Besserung nur für eine scheinbare, da diese sich nur auf den extrathoracalen Theil des Aneurysmas zu erstrecken scheint; wenigstens wird 9 Monate 16 Tage nach der Operation eine Stenose der Trachea durch den mediastinalen Theil diagnosticirt, die vordem nicht erwähnt ist. Die 56,5 % Besserungen sind danach nicht als gleichwerthig anzusehen, sondern theilen sich in die nachstehenden Gruppen:

In kurze Beobachtungsdauer: 2 Fälle = 8,7 %
Nicht definitiv gebessert: 3 „ = 13 %
Keine Angaben objectiver Besserungssymptome vorliegend oder zugänglich: 5 Fälle = 21,7 %
Durch Angaben objectiver Symptome sichergestellte Besserungen 3 „ = 13 %

Aber auch gegen diese letzte Gruppe lassen sich noch Einwendungen machen. Monod selbst beschreibt seinen Fall als Aneurysma der Subclavia, aus der starken Pulsation der Anonyma schlossen die Operateure, dass dieses Gefäss auch einen gewissen Grad der Erweiterung erfahren hatte, ob es sich aber wirklich um ein Aneurysma der betreffenden Arterie handelt, ist nicht sicher gestellt. Immerhin ist hier die curative Einwirkung der Operation ausser Frage gestellt, während es in dem Falle von Gérard-Marchant zweifelhaft erscheint, ob der Erfolg als Resultat der Operation aufgefasst werden darf. Hier trat nämlich schon vor derselben eine Thrombose der Axillaris ein, ein Zeichen, dass Gerinnungsvorgänge spontan schon eingetreten waren. Ein Anhänger der Operation, wie Le Dentu (loc. cit. 28) hat diesen Einwand schon erhoben.

Fassen wir das Resultat der bisherigen Betrachtungen zahlenmässig zusammen, so wäre die Mortalität der seit Poivet publicirten Fällen

17,4% für die periphere Ligatur überhaupt (4 von 23)
11,1% „ „ gleichzeitige „ der r. Carotis und Subclavia (2 von 18).

Dies bedeutet eine geringe Herabsetzung gegenüber der letztgenannten Statistik, die der Ausbildung der Technik und Aseptik wohl zuzuschreiben ist. In jenen:

23,1% für die periphere Ligatur überhaupt (21 von 91)
13,5% „ „ gleichzeitige „ der r. Carotis und Subclavia (7 von 52).

Die Gesammtzahlen würden somit sein:

21,9% für die periphere Ligatur überhaupt (25 von 114)
12,9% „ „ gleichzeitige „ der r. Carotis und Subclavia (9 von 70).

Für die Besserungen ergaben sich folgende Zahlen:

Periphere Ligatur überhaupt 56,5% (13 von 23)
Gleichzeitige „ der r. Carotis und Subclavia 73,3% (11 von 15)

Die entsprechenden Zahlen bei Poivet lauten:

Periphere Ligatur überhaupt 50% (47 von 94)
Gleichzeitige „ der r. Carotis und Subclavia 50,9% (28 von 55)

Demnach Gesammtresultat:

Für periphere Ligatur überhaupt 51,3% (60 von 117)
„ gleichzeitige „ der r. Carotis und Subclavia 55,7% (39 von 70).

Wie soeben erwähnt, befindet sich unter den Fällen unserer Statistik kein „geheilter" Fall. Poivet führt deren 7 an, = 7,4% und zwar 6 für die gleichzeitige Ligatur der r. Carotis und Subclavia (= 11%). Diese Differenz benöthigt ein kritisches Eingehen auf die Beobachtungen, die ich daher in Kürze hier recapitulire.

Fall 1 Evans (9): Vollständiges Verschwinden der subjectiven und objectiven Symptome. Patient hat die Operation (Unterbindung der r. Carotis) 30 (?) Jahre überlebt. Tod aus unbekannter Ursache: Heilung in klinischem Sinne.

Fall 2 Little (56): Der Patient hat die Operation (gleichzeitige Unterbindung der Carotis und Subclavia) 3 Jahre 5 Monate überlebt. Tod an Pleuritis.

Bei der Section war das Aneurysma bis auf eine hühnereigrosse, centrale Höhle mit geschichteten Thrombosen ausgekleidet. Thrombus central und peripher von der Ligaturstelle der Carotis. Subclavia an der Ligaturstelle verschlossen, centralwärts nebst den Collateralen durchgängig: Anatomische Heilung im weiteren Sinne, Resultat durch eine linksseitige Hemiplegie, die 2 Monate 23 Tage p. op. auftrat (Lähmung des Armes persistirend), beeinträchtigt.

Fall 3 Barwell: Patient überlebte die Operation 3 Monate 8 Tage. Tod an Bronchopneumonie.

Section: Aneurysmasack entspringt vom Aortenbogen und der vorderen Anonymawand, er ist mit geschichteten Thromben bis auf eine daumendicke Höhle ausgefüllt. Anonyma, Carotis und Subclavia obliterirt. Heilung in anatomischem Sinne.

Fall 4 Barwell 2 (57): Patient starb 1 Jahr 6 Monate p. op. an Bronchitis.

Section: Aneurysmasack, der von der vorderen Wand der Aorta und dem Ursprung der Anonysma ausgeht, vollständig mit solidem Thrombus erfüllt. Obliteration der r. Carotis. Subclavia durchgängig: Heilung in anatomischem Sinne.

Fall 5 Barwell 5 (50): Beobachtungsdauer 6 Monate p. op. Verschwinden der objctiven und subjectiven Symptome: Heilung in klinischem Sinne; ob dieselbe definitiv war, ist nicht bekannt. Dazu kommt noch, dass schon vor der Operation eine Obliteration der Subclavia eingetreten war.

Fall 6 Mynter (59): Beobachtungsdauer 3 Monaten p. op. Verschwinden der subjectiven und objectiven Symptome (doch kann man die Anonyma, die voluminöser und härter als gewöhnlich erscheint, pulsiren fühlen). Dieser Fall darf meiner Ansicht nach nur als gebessert bezeichnet werden.

Fall 7 Marriott (60): Beobachtungsdauer 2 Jahre 4 Monate p. op. Verschwinden der subjectiven Beschwerden, Aneurysma wurde stetig kleiner und härter, zeigte nur noch fortgeleitete Pulsation: Heilung in klinischem Sinne.

Von den 7 „Heilungen" sind demnach 3 (2, 3, 4) anatomisch sichergestellt, 2 sind Heilungen in klinischem Sinne (1, 7), 2 Beobachtungen sind zweifelhaft (5, 6). Um zu einem objectiven Urtheil über die Leistungsfähigkeit der Operation zu gelangen, erscheint mir der Vergleich mit dem Krankheitsverlauf bei Behandlung mit internen Mitteln oder nach anderen Methoden nicht unwichtig. Es sei daher gestattet, eine Anzahl von Beobachtungen, die seit dem Jahre 1890 publicirt wurden, hier aufzuführen. Sie mögen zugleich dazu dienen, das klinische Bild der Krankheit abzurunden.

I. Medicamentöse bez. indifferente Therapie.

1. Temple (61): 60jährige Frau. Vor einigen 20 Jahren subacuter Rheumatismus; damals waren beide Fussgelenke 10 Wochen lang geschwollen. Seit 10 Jahren leichtes Klopfen an der linken Halsseite, seit 2 Jahren Pulsiren sichtbar. Taubeneigrosser, kugliger, pulsirender Tumor, dem mittleren Drittel der l. Carotis entsprechend. Rechts ein hühnereigrosser Tumor oberhalb der Incisura jugularis. Ueber letzterem, sowie auch über der Subclavia ein Geräusch zu hören. Doppeltes Geräusch im 2. J. R. rechts vom Sternum. Herz vergrössert. Drahtpuls (Frequenz 100). Diagnose: Aneurysma des mittleren Drittels der l. Carotis, des unteren Drittels der r. Carotis, die Anonyma und vielleicht einen Theil der Subclavia betheiligend.

2. Hampeln (16). 40jähriger Mann. 10. Juni 1887 aufgenommen. Vor 8 und 15 Jahren Bluthusten an je 1 Tage. Seit 2 Monaten Husten und Dyspnoe. Für Lues kein Anhalt. Patient fiebert, wirft bräunliches, gelatinöses Sputum aus.

Diagnose: Phthisis pulmonum. 11. und 12. Juni blutiges Sputum in mässiger Menge. 19. Juni Hämoptoë. 20. Juni Exitus.

Section: Walnussgrosses Aneurysma des Truncus anonymus. Perforation in die Trachea mitten zwischen Cartilago cricoidea und Bifurcation.

3. Hansemann (62). Mann mit halbseitiger Lähmung, Tod unter dyspnoischen Erscheinungen. Aus dem spindelförmig erweiterten Arcus aortae tritt die Carotis und Subclavia sin. heraus, aus der Mitte des Bogens geht ein Sack hervor, aus dem die r. Carotis und Subclavia entspringen. Die Kuppe des Sackes ist mit Gerinnsel gefüllt, welche sich in die Carotis fortsetzen. Ein Embolus in der r. Art. foss. Sylvii. Ein Gummiknoten im Gehirn. Die vorgedrängte Wand des Aneurysmas hat eine 10 cm grosse Usur der Trachea verursacht. Todesursache: Glottisödem.

4. Billroth (55): 56jähriger Mann. Ziehende Schmerzen im Arm, Kribbeln und Taubsein der Finger. Tod an Marasmus. Grosses Aneurysma der Aorta und Anonyma.

5. Cardarelli (63): 44jähriger Mann. Lues vor 8 Jahren acquirirt. Abusus in venere, hat viel geraucht, schwer gearbeitet. Mehrere Hämoptoen (einmal vor 6 Jahren, einmal vor 7 Monaten). Vor 7 Monaten eine Pulsation in der rechten Supraclaviculargrube bemerkt. Husten, Heiserkeit seit 20 Tagen, allmählich eintretende Aphonie. Leichte Schmerzen und Gefühl des Eingeschlafenseins im rechten Arm. Cyanose. Dyspnoe. Larynx nach links verschoben, Grube zwischen den Ansätzen des rechten Sternocleidomastoideus abgeflacht, der Muskel, sowie das Sternoclaviculargelenk und das innere Drittel der Supraclaviculargrube durch einen eiförmigen pulsirenden Tumor vorgetrieben, der beim Schlucken dem aufsteigenden Kehlkopf folgt. Fühlbare Pulsation des Larynx bei Auflegen des Fingers von links her. Bei der Auscultation Doppelton. Dämpfung über dem Tumor und fingerbreit nach unten von demselben. Ueber dem Manubrium heller Schall. Rechter Radialpuls kaum fühlbar, auch die r. Carotisäste pulsiren kaum. Rechte Recurrenslähmung. Da der Blutstrom durch Carotis und Subclavia rechterseits schon minimal war, keine Operation. Jodkali innerlich. Husten und Dyspnoe gebessert. Am 10. Tage Pulsation fast verschwunden, nach 1 Monat ganz leichte Prominenz in der Supraclaviculargrube, leichte Pulsation, die Deviation des Larynx fast vollständig verschwunden, ein nussgrosser Tumor überragt nur 3 cm die Articulatio sternoclavicularis. Keine Pulsation des Laryngotrachealrohres. Husten und Dyspnoe verschwunden, Stimme heiser.

C. hat noch in 2 anderen Fällen mit Jodkali an Heilung grenzende Besserung erzielt. In dem ersten Falle (6) ging die Neuralgie zurück, Pulsation war nicht mehr wahrnehmbar. In dem 2. (7) wurde ein manifestes Anonymaaneurysma (Neuralgie, Recurrenslähmung, Tumor im Jugulum und in der r. Supraclaviculargrube) 1 Jahr lang mit Jodkali behandelt. Die subjectiven Beschwerden verschwanden fast vollständig. Tumor und Pulsation so gering, dass Patient sich geheilt glaubte und seinen Beruf als Advocat wieder aufnehmen konnte.

8. Carmine (64): Aneurysma der Anonyma. Anwendung des constanten Stromes (Kathode auf das Aneurysma). Erhebliche Besserung. Zu frühzeitige Unterbrechung der Behandlung, daher kein vollständiges Resultat.

9. Thienhaus (65): 35jährige Frau. Seit 8 Tagen Athembeschwer-

den und Heiserkeit. Orthopnoe, Aphonie, l. Stimmband in Mittelstellung unbeweglich, in der Trachea unterhalb der Rima glottidis eine starke Vorwölbung. L. Radialis und Axillaris pulslos. Dämpfung auf dem Sternum. L. L. o. der Pleurakuppe entsprechend Dämpfung und abgeschwächtes Bronchialathmen. Plötzlicher Exitus. Section: der ganze Arcus in ein etwa gänseeigrosses Aneurysma umgewandelt, aus dessen Convexität die Art. anonyma, Carotis sinistra und Subclavia sinistra entspringen. Das stark verengte Lumen der letzteren durch Thrombose fast vollständig obliterirt. Carotis sinistra in geringem Grade dilatirt. Durch das 12 mm weite Lumen der Anonyma gelangt man aus dem Arcus aortae in einen etwa walnussgrossen, z. Th. mit Blutgerinnseln gefüllten, aneurysmatischen Sack, von der hinteren Wand des Truncus ausgehend, die vorn der Trachealwand in einer Ausdehnung von 4 cm aufliegt. Dieses verschiedene taschenförmige Ausbuchtungen zeigende Aneurysma der Anonyme schiebt sich weit in die Weichtheile hinein. Innerhalb der Luftröhre, deren vordere Wand von rechts nach links verschoben erscheint, vom 5. Trachealringe abwärts bis 4 cm oberhalb der Bifurcation (7 cm lang) eine in das Trachealumen hineinragende Vorwölbung. Verdünnung der vorderen Trachealwand.

10. Grünwald (66): 62jähriger Mann. Leichte Athembeschwerden seit längerer Zeit, in letzter Zeit Dyspnoëanfälle, seit wenigen Tagen Heiserkeit. 30. August 1893. Starke Cyanose, Dyspnoe, keine Dämpfung über dem Sternum, Herzdämpfung nach links verbreitert. Pulse gleich, 2. Aortenton verstärkt, kein Geräusch, Pupillen gleich weit. Kleine Sklerose der Gefässe. Diagnose: zwischen Struma vasculosa und Aneurysma aortae offen gelassen. Tracheotomie. Dyspnoe danach verschwunden, tritt nach 3 Stunden wieder auf. Es wird eine Schrötter'sche Tube durch die Tracheotomiewunde bis zur Bifurcation heruntergeführt. Athmung danach bis zum Exitus frei. Starke Stauung im Bereich der Vena anonyma sinistra. 5. September 1894. Blut durch die Canule entleert. Exitus.

Section: Schlüsselbein und Sternum mit dem Aneurysma verlöthet, Knochen usurirt. Aneurysma nahm den Platz der Anonyma ein, mit alten Gerinnseln angefüllt, an der unteren Seite ein Kanal, der einerseits in die rechte Axillaris, andrerseits in die Durchbruchstelle mündete. Carotis communis dextra bis zur Theilungsstelle thrombosirt. Aneurysma 6 cm lang, 2 cm breit, mit der Trachea verwachsen. Perforation in dieselbe. Atheromatose der Aorta.

11. Gallozzi (67): 1876 Aneurysma der Anonyma bei einem Mann unter Anwendung des elektrischen Stromes geheilt (vorgeschrittener Fall mit Alteration des Sternoclaviculargelenks).

12. Derselbe (loc. cit.): 1889 Anonymaaneurysma mit Ausbreitung auf den Anfangstheil der Carotis mit dem elektrischen Strom behandelt. Nach 2 Monaten vollständig geheilt; auch noch nach 2 Jahren, obgleich P. Holzsäger war.

13. Derselbe (loc. cit.): 42jähriger Mann. Luetisch inficirt (Ulcus durum), Potus in geringem Maasse, Excesse in venere. August 1896 Veränderung der Stimme, später Dysphagie, Dyspnoe, Husten, Schmerzen in der rechten Supraclaviculargegend, die nach dem Arme zu ausstrahlten, Gefühl des Abgestorbenseins im rechten Arm. November

1896: Rechtsseit. Recurrenslähmung. Hühnereigrosser, pulsirender Tumor in der rechten Supraclaviculargegend. Herztöne rein.

Diagnose: Aneurysma des Anfangstheils der Anonyma. Elektrotherapie (Galvanischer Strom, die Anode auf das Aneurysma, 10 Min. lang, vom 4. December an täglich) Jodkali in kleinen Dosen. Nach wenigen Tagen weniger Schmerzen, Dysphagie, Dyspnoe, Husten verschwunden. Verkleinerung des Aneurysmas, das jetzt mandelgross ist. Stimme gebessert. G. glaubt, dass die Besserung damit Kräftigung der Muscularis, weniger durch Fibrinbildung verursacht war.

14. Craig: 65jähriger Mann. Für Lues kein Anhalt. Abstinenzler, Vegetarier. Seit der Knabenzeit an Obstipation leidend. 11. Juni 1897 nach starkem Pressen zum Stuhlgang Schmerzen in der Brust. 23. Juni ein Aneurysma ärztlicherseits diagnosticirt. 30 Juni Pulsirender Tumor, der die rechte Seite des Manubrium sterni, das mediale Clavicularende und 2 Rippenknorpel (rechts) vordrängt. Sausen und Dämpfung über dem Tumor. Deutliche Pulsation der rechten Subclavia oberhalb der Clavicula. Oberflächliche Venen der Gegend der rechten Halsseite und des rechten Armes erweitert. Rechter Radialpuls kleiner und verspätet. Subjectiv: Klopfen in der Brust und im Halse, Schmerzen, die von der oberen Thoraxpartie zum Halse, Hinterkopfe, rechten Arm ausstrahlen, Stimme schwach, zu anderen Zeiten heiser. Jodkali und Diät. Ende August 1897 Tumor kleiner. November 1898 leichte Prominenz und Schallverminderung, wo der Tumor „had existed", keine physikalischen Zeichen eines Aneurysmas. Subjectiv ohne Beschwerden.

15. Robertson (69): 39jähriger Mann, seit 7 Monaten Dyspnoe, Röcheln, Oedeme, Differenz der Radialpulse. Plötzlicher Tod.

Section: Orangegrosses Aneurysma der vorderen Wand der Anonyma, das die Trachea comprimirt und usurirt hatte.

16. Gangolphe (70): 61jähriger Mann (Luetiker, Potator) mit grossem trinkglasförmigen Tumor oberhalb des Sternums. Der intrathoracale Theil des Tumors musste noch viel grösser sein, denn das Herz war nach abwärts gedrängt und die rechte Lungenspitze abgeflacht. Der Tumor pulsirte, zeigte Geräusche und wechselnde Grösse. Diagnose: Aneurysma der Anonyma.

17. Graham (71): 54jähriger Mann. Lues. Kleinorangegrosses Aneurysma der Anonyma. Dilatation der Aorta. Tod durch Trachealcompression.

18. Schrötter (72): 53jähriger Mann (9. August 1897). Keine Lues. Seit 21 Jahren Herzbeschwerden, vor 1 1/2 Jahren haselnussgrosse Geschwulst an dem rechten Sternoclaviculargelenk bemerkt. Dann Schmerzen in der rechten Schulter, dem Hinterhaupte, dem rechten Arm, Schwäche des rechten Armes. Seit 2 Monaten Heiserkeit, Dysphagie. Larynx nach links und oben verschoben. Rechts. Stimmbandlähmung. Trachea pulsirt von rechts nach links. Pulsirender Tumor der rechten Supraclaviculargegend (der Abbildung nach gut kindskopfgross). September gebessert entlassen. 5. Juli 1898 Exitus.

Section: Aneurysma der Anonyma mit Ruptur. Verengung des Ursprungs der linken Carotis communis und Subclavia. Aorta ascendens gleichmässig ziemlich stark erweitert. Der der Clavicula entsprechende

Theil des Sackes von geschichteten Gerinnseln ausgefüllt. Clavicula fehlt im medialen Abschnitt, im Mittelstück an zwei Stellen gebrochen. Im oberen Abschnitt gleichfalls derbe, aber nicht sehr reichliche Faserstoffgerinnungen. Die Ursprungsstelle der linken Carotis communis erscheint kaum hanfkorngross, oberhalb davon ist das Gefäss stark erweitert. Ursprung der linken Subclavia in geringerem Grade verengert.

Anhang.[1])

Traumatisches Aneurysma der Anonyma.

Heaton (73): 20jähriger Mann. Aufg. am 16. Sept. 1897 vor 1/4 Std. mit einem Taschenmesser gestochen. Kleine, schräge Wunde oberhalb des linken Sternoclaviculargelenks. Collaps. Er erholte sich. Nach 6 Tagen entlassen. 5. October Collaps, Wiederaufnahme. Der Collaps ging vorüber. Dämpfung unter dem Manubrium sterni. Herztöne normal, keine Pulsation, Radialpulse gleich, keine Cyanose. Rechts Stimmbandlähmung. Grosse Tonsillen. 14. October Tonsillen unter Cocaïn excidirt. Nachts Collaps und exitus (29 Tage nach der Verletzung).

Section: Hämopericardium. Ein Riss im Pericard, der in ein Aneurysma führt, das hinter und nach rechts vom Manubrium sterni liegt. Der orangengrosse Sack ist mit dem Sternum verwachsen, communicirt durch ein an seiner Hinterwand gelegenes Loch mit der Anonyma und zwar mit einer Stelle der vorderen Wand derselben 1/2 Zoll oberhalb ihres Ursprungs aus der Aorta. Am Boden des Aneurysmas ein 3/4 Zoll langer Riss, der ins Pericard führt.

II. Macewen's Methode.

19. Buchanan (74): 36jähriger Mann. 30. Juli 1891. Seit dem 15. Jahre hat er in Eisenwerken gearbeitet, wo er schwer heben musste. Mit 26 Jahren Fall von einem Gerüst, zog sich dadurch eine Verletzung am Rücken zu, war aber bald wieder gesund. In dieser Zeit auch weicher Schanker (keine secundären Symptome). Mit 29 Jahren Rheumatismus in Knie-, Fuss- und Schultergelenken. Vor 6 Monaten schwer gehoben. Seit dieser Zeit excessiver Biergenuss. Seit 3—4 Monaten Schmerzen der rechten Halsseite, hinter dem Ohre, am Kopfe; 2 Monate später Brustbeklemmung. Seit 14 Tagen pulsirende Anschwellung an der Vorderseite des Halses und Schmerzen, die nach dem rechten Arm und in die rechten Finger ausstrahlen. Status: Gesundes Aussehen. Herz und Lungen normal. Keine Differenz der Radialpulse. Hühnereigrosse, pulsirende Geschwulst in der Fossa jugularis und über dem inneren Ende der Clavicula. Kein Geräusch. Jod- und Bromkali. 14. August: Aneurysma 3 3/4″ im transversalen, 2 1/2″ im Längsdurchmesser. Dilatation der oberflächlichen Brustvenen. 19. August: Schwäche in beiden Armen, linker Radialpuls schwächer, Grösse des Tumors seit der Aufnahme verdoppelt, Sternum vorgedrängt, Gesicht geschwollen. Heiserkeit, Husten, Dyspnoe, Dysphagie. 20. August: drei Nadeln eingeführt (mit einer der-

1) Der Seltenheit und Vervollständigung wegen führe ich auch diese streng genommen nicht hierhergehörige Beobachtung an.

selben in 3 3/4" Tiefe Scarificationen; nach 1/4 Std. ist die mittlere Nadel fixirt, nach 1/2 Stunde auch die linke; nach 1 Std. alle 3 Nadeln entfernt). Danach Pulsation weniger expansiv, Schmerzen geringer. 24. August: Vergrösserung des Tumors, Verschlechterung des Befindens. 25. August: Exitus an Erschöpfung und Suffocation.

Section: Leichte Schwellung des linken Armes. Rechtes Herz erweitert. Atherom der Aorta, Orificium der Anonyma so weit, dass man den kleinen Finger einführen kann. Das Aneurysma besteht aus 2 Säcken, von denen der eine ein wahres, der andere ein falsches Aneurysma darstellt. Das erstere entspringt mit zolllanger Basis von der vorderen Wand der Anonyma, dicht über ihrem Abgang von der Aorta, ist 1 3/4 : 1 1/4" gross, mit gemischten Thromben angefüllt. Das letztere reicht nach oben bis zum Schildknorpel, seine vordere Wand wird durch den Sternocleidomastoideus und hyothyreoideus gebildet, seine hintere durch die über den Gefässen liegende Fascie, unten durch einen hühnereigrossen geschichteten Thrombus, der die Communication zwischen den beiden Säcken verschliesst. Es enthält 10 Unzen flüssiges und coagulirtes Blut. Trachea und Oesophagus nach links verdrängt; mediales Ende der rechten Clavicula arrodirt. Linke Vena subclavia thrombosirt. Das Resultat soll zu frühzeitiger Anwendung der Methode ermuthigen.

20. Caselli (75): Durch Ruhe und starke Anwendung von Jodkali, Compression Verkleinerung des Tumors um 1/3. Einführung einer starken, stählernen Nadel, Kratzen der Wandung mehrmals in veränderter Richtung. Die Nadel nach 12 Std. entfernt. Allmähliche Verkleinerung und schliessliches Verschwinden des Aneurysmas und der begeitenden Beschwerden (Dyspnoe, Schmerzen im Arm).

20a. Bäumler (35, 75): Der Herzdämpfung, welche nur unbedeutend nach links verbreitert ist, ist eine nach rechts sich ausbuchtende und über den rechten Sternalrand hinausreichende Dämpfung aufgesetzt, welche deutliche Pulsation zeigt. In der letzten Zeit keine Geräusche. Rechte Carotis zeigt keine Pulsation. Rechte Subclavia nur schwache. Hieraus war zu schliessen, dass der Aneurysmasack zum Theil der Anonyma angehört und auf die rechte Subclavia einen Druck ausübt. Behandlung: Ruhe, mässig knappe Diät, Eisbeutel. Periphere Unterbindung der Subclavia, ferner Macewen's Methode. 7 mal wurden lange Stahlnadeln eingeführt. 26. Juni 1896: die seit letztem Herbst eingetretene Abflachung der vor einem Jahre vorhandenen pulsirenden Prominenz in der Höhe des 2. J. R. darf wohl mit Sicherheit als Erfolg der die Bildung weisser Thromben beabsichtigenden Behandlung gelten. (Cfr. Nr. 24 der mit Ligatur behandelten Fälle.)

20b. Robertson und Roney: Siehe Nr. 21 der mit Ligatur behandelten Fälle.

III. Filipunctur.

21. Stewart (77, 78): 40jähriger Mann, Lues 1881 acquirirt, Gelenkrheumatismus 1887, Potator, eine Anzahl von Jahren Bleiarbeiter, 1891 Fall aus dem 2. Stockwerk, Quetschung der rechten Brustseite. December 1892 Schmerzen an der rechten Halsseite, Husten, Dyspnoe, April 1893 Anschwellung nach aussen vom rechten Sternoclaviculargelenk.

23. Juni 1893 rechte Pupille kleiner als die linke. Pulsirender Tumor von der Mitte der rechten Clavicula bis zum linken Sternoclaviculargelenk, nach unten bis zur 2. Rippe, nach oben bis 2" oberhalb der Clavicula, 3/4" oberhalb des Sternums. Geräusche. Eiweiss. Leichte Pulsdifferenz. Herz vergrössert. Behandlung: Jodkali und Tufnell. Drohende Ruptur. 27. Juli 1893. 2 Platinnadeln werden in die Peripherie des Sackes eingestossen, durch eine dünne Canüle werden 10 Fuss dünnen, sich spiralig aufrollenden Golddrahtes eingeführt. Die Contactstellen werden mit der Anode verbunden. 75 Min. Strom durchgeleitet (30 bis 80 M. A.). Danach Pulsation geringer. Nach 3 Wochen untere Hälfte klein, fest, ohne Pulsation, obere Partie unverändert. Daher 4 Wochen nach der 1. Operation 2. Operation: es können nur 1—2" Draht eingeführt werden. Durch Einstich in verschiedene Partieen zeigt sich, dass die Consolidation im ganzen Sack vorhanden war. Nephritis unverändert. Pulsation evident, aber nur mitgetheilt. Kein Schwirren. Radialpulse gleich. Keine Beschwerden vom Aneurysma. 23. Juni 1896, fast 3 Jahre p. op. Patient in gutem Befinden, 2 kleine, weiche Stellen in dem sonst festen Aneurysmasack. Nahezu 3 1/2 Jahre p. op. Tod durch Thrombose der mittleren Hirnarterie in Folge Endarteriitis.

Section: 43jähriger Mann, gestorben December 1896. Starke Vergrösserung des Herzens, Aorten- und Mitralklappen verdickt und insufficient. Atheromatose und fusiforme Dilatation der Aorta, 1 1/2 cm nach links vom Ursprung der linken Subclavia, an der Grenze zwischen transversalem und absteigendem Theil beginnend, 10 cm weit abwärts reichend. Das sackförmige, kindskopfgrosse (13 cm lang, 9 cm breit) Aneurysma entspringt von der Wurzel der Anonyma, es ist vollständig mit organisirten Gerinnseln erfüllt, in denen die Drahtspiralen liegen. An der Basis des Aneurysmas ein für den kleinen Finger 4 cm weit von der Aorta aus zugänglicher Kanal, der Rest der Anonyma, er enthält postmortale Gerinnsel, Grosser Thrombus in der linken mittleren Hirnarterie. Erweichungsherde im Corpus callosum, caudatum, Linsenkern, innererKapsel (l.)

22. Hershey (79): Sackförmiges Aneurysma, das im 2. rechten Intercostalraum am Sternalrande hervorragte. Vorzüglicher Heilerfolg durch Einführung von 2 1/2 Fuss Golddraht mit nachfolgender Durchleitung des galvanischen Stromes (70 Milliampère). Innerhalb 1 Stunde wandelte sich der pulsirende Inhalt in einen festen Tumor um: die Beschwerden des Kranken waren sofort erheblich gebessert, und 2 Monate später war er wieder arbeitsfähig. Dieser Zustand war 9 Monate später noch unverändert.

IV. Behandlung mit subcutanen Gelatineinjectionen.

23. Dubourg et Abadie (80): 62jährige Frau. Früher ein Abort. Vor 2 Jahren Tumor in der rechten Schlüsselbeingegend bemerkt, bald darauf Ameisenlaufen im rechten Arm. Athemnoth. 8. März eigrosser, pulsirender Tumor der rechten Supraclaviculargrube. Röntgenaufnahme lässt seinen Sitz am Truncus anonymus erkennen. Rechter Radialpuls sphygmographisch etwas verzögert. Herz normal. 12., 26. März 5 Injectionen von Gelatine (im Ganzen 280 ccm). Subjective Besserung, keine objective Veränderung. 2 Monate lang 1 mal wöchentlich 100 ccm injicirt.

23. Juni objectiv keine Veränderung, etwas Dyspnoe. 28. Juni 80 ccm. injicirt. Einmal wiedergesehen. Allgemeinbefinden viel weniger gut.

23a. Moynihan: Cfr. Nr. 16 der mit Ligatur behandelten Fälle.

23b. Gérard-Marchant: Cfr. Nr. 18 der mit Ligatur behandelten Fälle.

23c. Grenet und Piquand: Cfr. Nr. 19 der mit Ligatur behandelten Fälle.

24. Stoicesco (81): Obs. II Aneurysma der Anonyma. 5 Injectionen von 80—180 ccm (1%) Gelatine, 2 Injectionen von 80 ccm (2%), 4 Injectionen von Fieber gefolgt. Der Tumor ist klein und hart geworden, das Geräusch verschwunden.

25. Derselbe (loc. cit.): Obs. III. Aneurysma der Anonyma. 3 Injectionen von 80—100 ccm (1%) Gelatine. 2 Injectionen fieberhaft (bis 39,7°). Der Tumor ist sehr klein und hart. Heilung nach 7 Monaten noch von Bestand.

26. Derselbe (loc. cit.): Obs. V. Aneurysma der Anonyma. 5 Injectionen: 200—250 ccm 2% Gelatine, 3 Injectionen fieberhaft. Tumor kleiner, hart, Pulsation weniger deutlich. Schmerzen verschwunden.

27. Geraldini (82): Aneurysma der Anonyma. Insufficienz der Aorta, Stenose der Mitralis. 45 Injectionen von 15 ccm 2% Gelatine, Injectionen schmerzhaft, 3 fieberhaft (3 Tage lang täglich 1 Injection, dann 5 Tage Pause). Tumor kleiner, hart, fibrös.

28. Sorgo (83): 51jähriger Mann. Aufgenommen am 30. Mai 1899. Aneurysma aortae ascend. et arcus Aortae et Anonymae cum compressione tracheae et paralysi N. recurrentis sinistri.

Vor 1 Monat ein Erstickungsanfall, seitdem 1—2 mal täglich. Seit derselben Zeit Kitzelgefühl in der Luftröhre, das ihn fortwährend zum Husten reizt und Dyspnoe bei Anstrengungen. Potus mässig, Lues negirt. Linke Pupille weiter als die rechte. Pulsation am Halse besonders unter der sternalen Hälfte der rechten Clavicula. Aortenbogen im Jugulum pulsirend zu tasten. Rechte Fossa supraclavicularis voller. Oliver-Cardarelli's Symptom positiv. Inspiratorischer Stridor. Dämpfung über dem Sternum und zu beiden Seiten desselben. Spitzenstoss im 6. I. R. 2 Finger breit ausserhalb der Mamillarlinie. Ueber der rechten Clavicula der Schall verkürzt. Systolisches und diastolisches Geräusch an allen Ostien. Rechter Radialpuls etwas celer. R. Trachealwand vorgewölbt, pulsirend. Behandlung: Jodnatrium, Milchdiät, Gelatineinjectionen: 7. Juni 150 ccm 2%, 12. Juni 150 ccm 4%, 16. Juni 100 ccm 5%, 19. Juni 100 ccm 4%, 22. und 26. Juni je 100 ccm 5%. 29. Juni entlassen. Pulsation der rechten Supraclaviculargegend geringer, ebenso die Pulsation über dem Sternum. Vorwölbung der Trachealwand geringer. 21. September Cyanose, starkes systolisches Nachabwärtssteigen des Kehlkopfes bei jeder Inspiration. Stridor. Linke Recurrenslähmung. 23. September bis 6. October 3 Injectionen von je 100 ccm 5% Gelatine, 12. October 150 ccm 5%, 14. October rechte Lidspalte und Pupille enger, rechter Radialis schwächer pulsirend. 26. October bis 13. November 3 Injectionen von je 150 ccm 5% Lösung. 19. November Exitus.

Section: Atherom der Aorta, Dilatation der Aorta ascendens und descendens. Entsprechend der Anonyma orangegrosses, sackförmiges Aneu-

rysma. Im Grunde des Sackes minder derbe Gerinnsel, dann deutlich geschichtete Gerinnsel. Wo die Arteria subclavia in den Sack mündet, keine Coagula. Compression und Usur der Trachea. Lobuläre Pneumonie mit Pleuritis beiderseits.

In wieweit diese aus der Literatur zusammengesuchten Beobachtungen ein Bild abgeben, das dem Verlaufe der Krankheit im Allgemeinen entspricht, und ob hiernach die Prognose der Erkrankung in ein zu günstiges oder ungünstiges Licht gerückt wird, ist natürlich nicht zu entscheiden, ebensowenig wie die genaueren Beziehungen zu den chirurgischen Fällen sich gestalten. Bei letzteren ist wohl mit einiger Sicherheit anzunehmen, dass die Statistik ein günstigeres Resultat ergiebt, als der Wirklichkeit entspricht, da unter den in der Literatur nicht niedergelegten Beobachtungen die Mehrzahl zweifelhafte oder Misserfolge in therapeutischer Beziehung darstellen werden. Bei den nicht chirurgisch behandelten Fällen wird einmal eine eclatante Besserung oder ein interessantes Symptom, das bei der späteren Autopsie seine Erklärung findet, zur Veröffentlichung Veranlassung geben. Die Schulfälle ohne Autopsie werden wahrscheinlicher Weise besonders unter den nichtpublicirten sich befinden. Wenn es daher auch nicht statthaft erscheint, bei dieser kleinen Zahl von Fällen etwa Procente von Mortalität der Krankheit, Besserungen und Heilungen zu berechnen, so glaube ich dennoch, dass die Zahl der letzteren doch gewisse Rückschlüsse erlaubt und eine Kritik der Operationsresultate ermöglicht. Man müsste denn annehmen, dass operativ erzielte Erfolge öfter verschwiegen worden wären als die auf andere Weise erzielten Besserungen. In diesem Sinne halte ich es für angebracht, einen Blick auf die therapeutischen Erfolge zu werfen.

A. Heilungen.

Von den 28 (bez. 33) Fällen kann einer (Stewart, No. 21) als geheilt angesehen werden. Der Kranke überlebte den Eingriff (Filipunctur in Combination mit Elektrolyse) nahezu $3^1/_2$ Jahre, war in dieser Zeit ohne subjective Beschwerden. Der Inhalt des Aneurysmas war consolidirt, wie schon in vivo constatirt wurde. Die Section bestätigte die vollständige Thrombosirung des Sackes. Der Tod erfolgte durch Thrombose der l. mittleren Hirnarterie mit Erweichungsherden im Gehirn.

B. Besserungen.

Als gebessert möchte ich 15 Fälle bezeichnen, die ich tabellarisch zusammenstelle.

No.	Autor	Dauer der beobachteten Besserung	Symptome der Besserung	Weiterer Verlauf	Therapie
5	Cardarelli.	? (1 Monat nach Beginn der Behandlung).	Verkleinerung des Tumors bis auf Nussgrösse, starke Verringerung der Pulsation. Husten und Dyspnoe verschwunden.	?	Jodkali
6	„	?	Pulsation nicht mehr wahrnehmbar. Neuralgie verschwunden.	?	dto.
7	„	? (1 Jahr nach Beginn der Behandlung).	Tumor und Pulsation ganz gering. Subjective Beschwerden fast vollständig verschwunden.	?	dto.
8	Carmine.	?	Erhebliche Besserung.	?	Galvanischer Strom.
11	Gallozzi.	?	Geheilt.	?	dto.
12	„	2 Jahre.	Geheilt.	?	dto.
13	„	?	Verkleinerung des Aneurysmas auf Mandelgrösse, Dysphagie und Dyspnoe verschwunden; Schmerzen geringer.	?	dto.
14	Craig.	1 Jahr 3 Monate.	Keine physikalischen Zeichen von Aneurysma, nur leichte Prominenz. Keine subjectiven Beschwerden.	?	Jodkali. Diät.
20	Caselli.	?	Verschwinden des Tumors, der Dyspnoe, Schmerzen.	?	Macewen.
20[a]	Bäumler.	c. 9 Monate.	Abflachung des Tumors.	?	dto.
22	Hershey.	9 Monate.	Feste Consolidation des Aneurysmas; Verschwinden der subjectiv. Beschwerden.	?	Filipunctur m. Elektrolyse
24	Stoicescо.	?	Tumor klein, hart; Geräusch verschwunden.	?	Gelatine-injection.
25	„	7 Monate.	Tumor sehr klein und hart.	?	dto.
26	„	?	Tumor kleiner, hart, Pulsation weniger deutlich, Schmerzen verschwunden.	?	dto.
27	Geraldini.	?	Tumor klein, hart, fibrös.	?	dto.

Bei einem Vergleiche dieser Erfolge mit den durch Ligatur erzielten wären zu den letzteren noch die sich 1890 publicirten Fälle mit günstigem Resultate hinzuzufügen. Dies sind folgende:

Autor	Dauer der beobachteten Besserg.	Symptome der Besserung	Weiterer Verlauf
Winslow (4)	1 Jahr p. op.	Schwellung, Pulsation und Geräusch fast vollständig verschwunden.	?
Marriott (60)	2 Jahre, 4 Monate.	Keine subjectiven Beschwerden; Aneurysma zu einem kleinen, harten Knoten zusammengeschrumpft.	?
Köhler (2, 84)	c. 4½ Monate.	Verkleinerung des Tumors, Nachlassen der subjectiven Beschwerden.	½ Jahr nach der Operation auf ⅓ geschrumpft. Ein Jahr nachher soll die Kranke an Influenza (?) gestorben sein.

Die erwähnten 3 Fälle beziehen sich auf gleichzeitige Ligatur der Carotis und Subclavia. Betrachten wir den Marriott'schen Fall (mit Poivet) als geheilt, so haben wir aus dem letzten Decennium:

Heilungen:

Mit Ligatur behandelt: 1 Fall, 2 Jahre 4 Monate beobachtet.
Nach anderen Methoden behandelt: 1 Fall 3½ Jahre beobachtet.

Besserungen:

	Mit Ligatur behandelt	Nach anderen Methoden behandelt.
Ueberhaupt	15 Fälle	15 Fälle
2 Jahre beobachtet	1 Fall	1 Fall
1—1½ Jahre „	1 Fall (1 J. 4½ M.)	1 Fall (1 J. 3 M.)
1 Jahr „	3 Fälle	1 Fall
6 Monate bis 1 Jahr beobachtet	2 Fälle	3 Fälle
	7 Fälle	6 Fälle

Man sieht hieraus, das bisher operativ Geleistete hält sich, soweit bekannt, in sehr bescheidenen Grenzen. Dazu kommt noch, dass eine Spontanheilung, wenn auch in seltenen Fällen beobachtet worden ist. Follin und Duplay (85) erwähnen 4 derartige Fälle; der erste wurde von Mazet (86) publicirt.

Die Beobachtung Wishart's (87) führe ich hier an: 40jähriger Mann, in vivo Aphonie und die bekannten Zeichen des Aneurysmas, starb an Phthise. Es fand sich ein truthenneigrosser Aneurysma der Anonyma, von Faserstoffcoagula bis in die Aorta hinein festgepfropft, der Pfropf setzte sich in die Aorta bis an's Orificium der Carotis sin. fort. Sowohl diese, wie die Subclavia und Carotis dextra am Ursprung gänzlich obliterirt, sodass das Blut nur durch die etwas voluminösere Vertebralis sin. zum Gehirn gelangen konnte. Carotis communis dextra bis 4″ hoch über dem Aneurysma über einem Thrombus zusammengezogen, die Circulation wurde durch die Anastomosen der Thyreoidea und Vertebralis hergestellt. Aehnlich war der Befund in Ogle's (88) Fall: 44jähriger Mann, an Pneu-

mophthise gestorben. Orangegrosses Anemysma der Anonyma, mit dem Sternoclaviculargelenk verwachsen, sternales Claviculaende nach vorn und oben dislocirt. Sack mit concentrisch geschichtetem Thrombus ausgefüllt bis auf eine erbsengrosse Stelle in der Mitte, wo der Inhalt weich und breiig war. Rechte Carotis obliterirt. (Die Carotisobliteration war klinisch beobachtet und hatte zu heftigen Hirnerscheinungen, die jedoch bald wieder wichen, Veranlassung gegeben.)

Erschwert wird die Beurtheilung des Einflusses der Operation auf die Lebensdauer auch durch den Umstand, dass die Krankheit in ihrem Verlauf manchen Schwankungen unterliegt und oft überraschend lange ertragen werden kann, ich erinnere an einen kürzlich von Wipham (82) veröffentlichten Fall eines Aortenaneurysmas von 16jähriger Dauer.

Angesichts der früheren Gegenüberstellung erscheinen somit die 56 bez. 73% operativer Besserungen in wesentlich anderem Lichte, und wenn Guinard (18) am Schlusse seines Berichtes über 2 Fälle, von denen der eine nach 2 Monaten unter Weiterentwicklung des Aneurysmas, der andere nach 6 Tagen an Hemiplegie starb, die periphere Gefässligatur als eine Operation preist, die nach den neueren Statistiken nahezu 100% Heilungen ergiebt, als eine Operation „absolument innocente“ (22), so dürfte dieser Auffassung ein Optimismus zu Grunde liegen, dem ich eine gewisse Bewunderung nicht versagen kann. Gleichwohl muss betont werden, dass Guinard derjenige von den Operateuren ist, der bei Weitem über die grösste persönliche Erfahrung in dieser Sache verfügt.

Wenn nun auch die operativen Erfolge nicht wesentlich besser erscheinen, als die durch andere Verfahren erzielten, so ist doch für diesen Umstand und zu Gunsten der Operation geltend zu machen, dass dieselbe meist bei vorgeschrittenen Fällen, bei denen andere Methoden schon versagt hatten, als ein Ultimum refugium vorgenommen wurde, z. Th. bei drohender Ruptur. Im Folgenden sei es gestattet, einige Schlussfolgerungen in Betreff des Werthes der peripheren Ligatur, wie sie sich aus dem immerhin kleinen Material ergeben, zu ziehen.

Was zunächst die Gefahren der Operation betrifft, so ist ein Eintreten von Gangrän des r. Armes bei gleichzeitiger Unterbindung der Subclavia und Carotis oder isolirter Subclavialigatur nicht zu befürchten, wie lange bekannt ist. Für die Fälle von Anonymaaneurysmen ist die nicht genauer präcisirte Beobachtung von Gay (90) (Gleichzeitige Unterbindung der Subclavia und Carotis) die einzige geblieben. Hier trat einige Monate nach der Operation Gangrän und Tod ein. Leider sind mir nähere Details nicht zugänglich. Sonst aber machen sich

die bald vorübergehenden Circulationsstörungen nur subjectiv als Schwäche- und Kältegefühl, Ameisenlaufen, objectiv durch Herabsetzung der Temperatur des Armes geltend.

Ebenso wenig ist die Furcht, dass in Folge der Drucksteigerung im Sack nach der peripheren Ligatur eine Ruptur erfolgen könne, durch die bisher veröffentlichten Mittheilungen begründet.

Auch die gefährlichste und in früherer Zeit mit Recht so gefürchtete Complication, die secundäre Blutung scheint Dank der Entwickelung der Aseptik eine Seltenheit geworden zu sein. Wenigstens findet sich unter den Fällen unserer Statistik kein einziger darunter. Von den beiden tödtlichen Hämorrhagien ist die eine venösen Ursprungs, also der Technik der Operation zur Last zu legen, die andere ist durch Anreissung des Sackes, der mit den bedeckenden Knochen verwachsen war, während der Operation verursacht. Die Wahl des Ligaturmaterials, sowie die Art des Knotens, scheint von keiner Bedeutung zu sein. Als Material ist 5 mal Catgut, 3 mal Seide angegeben.

Grössere Beachtung beanspruchen die in Folge der Unterbindung der Carotis eintretenden Störungen von Seiten des Gehirns. Auch bei unseren Fällen sind solche 3 mal aufgetreten, wobei einmal unter dem Bild der linksseitigen Hemiplegie ½ Jahr p. op., ein anderes Mal (55jährige Frau) 41 Tage nach der Carotisunterbindung der Tod erfolgte. In beiden Fällen fanden sich Erweichungsherde im Gehirn. Auf Gehirnanämie wird auch der 2 Std. p. op. erfolgte Tod in Heath's Fall (44jähriger Mann) bezogen. Auf Circulationsstörungen lassen auch wohl die allerdings vorübergehenden, geringen aphasischen Symptome in Guinard's Beobachtung (No. 12, 52jährige Frau) schliessen. Wenn Guinard auf Grund eines früheren Falles (18) (No. 55 der Poivet'schen Arbeit), der an Hemiplegie starb und bei dem die Section ausser einer ascendirenden Thrombose der r. Carotis und ihrer Aeste eine ältere Obliteration der l. Carotis aufdeckte, den Rath giebt, vor jeder derartigen Operation sich von dem Pulsiren der l. Carotis und ihrer Aeste zu überzeugen und für den Fall, das dieses fehlen sollte, von der Operation abzusehen, so ist dass gewiss durchaus zu beherzigen. Allein es scheint mir nicht ausreichend, um die Störungen von Seiten des Gehirns damit, wie er hofft, auszuschalten. Vielmehr geht aus den Beobachtungen hervor, dass recht gut auch Complicationen von Seiten des Gehirns auch bei Durchgängigkeit der l. Carotis gelegentlich auftreten können. Es ist eben die Toleranz des Gehirns gegenüber der Circulationsstörung und der Ausgleich derselben vorher nicht im einzelnen Falle zu berechnen. Dies stimmt auch mit den Er-

fahrungen über die aus anderen Gründen vorgenommenen Carotisunterbindungen überein.

Welche Vortheile bietet nun auf der anderen Seite die Operation, welche Heilungsaussichten? Was die Auswahl der Fälle angeht, so werden, wie man aus theoretischen Ueberlegungen annehmen kann, die nur auf die Anonyma beschränkten Aneurysmen für den Eintritt der Gerinnungsvorgänge am günstigsten sein und unter diesen die sackförmigen mehr als die spindelförmigen, kleine wiederum mehr als grosse. Erheblich ungünstiger werden die Verhältnisse bei gleichzeitigem Befallensein der Aorta sein, bei diesen kommt noch hinzu, dass das Herz selbst im Allgemeinen stärker afficirt sein wird. Die Diagnose des Sitzes und der Ausdehnung des Aneurysmas, die früher vielfach unmöglich war und zu zahlreichen Fehlschlüssen Veranlassung gab, hat neuerdings durch die Röntgendurchleuchtung eine ungeahnte Stütze erfahren. Ist man nun in der Lage, ein wenig voluminöses, auf die Anonyma beschränktes Aneurysma operativ behandeln zu können, so wäre als Idealmethode die gleichzeitige Unterbindung der Carotis und der Subclavia (vor dem Abgang der Collateralen) zu bezeichnen. Hierbei sind jedenfalls die Bedingungen zur Coagulation die denkbar günstigsten. Auch Küster (91) hebt schon hervor, dass die Einwirkung um so intensiver sein müsse, je näher die Ligatur dem Aneurysma liegt, besonders da bei der Ligatur der Subclavia am äusseren Scalenusrande die Hauptäste derselben (Mammar. intern., vertebralis, Truncus thyreocervicalis) unverschlossen bleiben. Dass die Operation gelegentlich ausführbar ist, beweist Guinard's Fall (No. 12), allerdings, wie es scheint, der einzige dieser Art. Jedenfalls wäre bei geeigneten Fällen der Versuch gerechtfertigt, die Aeste der Anonyma vor dem Abgang von Collateralen zu unterbinden. Rydygier (92) hat hierfür neuerdings folgende Methode empfohlen: Schnitt an der Innenseite des l. Sternocleidomastoideus vom unteren Drittel abwärts, über das Sternoclaviculargelenk bis zum unteren Rand der 1. l. Rippenknorpels, quer über das Manubrium sterni bis lateral vom r. Rippenknorpel, von dort aufwärts am Aussenrande des r. Sternocleidomastoideus entlang. In dieser Schnittlinie Resection des Manubriums, des inneren Drittels der 1. r. Rippe und des r. Schlüsselbeins. Durch Emporklappen des Lappens wird das Aneurysma breit freigelegt. Ueber die Frage, ob ein- oder zweizeitig operirt werden soll, herrscht kaum noch eine Meinungsdifferenz, das einzeitige Vorgehen wird als das Normalverfahren angesehen. Abgesehen von den Gefahren einer 2. Narkose (die locale Anästhesie wird nur für einen Theil der Fälle in Frage kommen können) ist besonders der Umstand

maassgebend, dass bei der zweizeitigen Operation die weitere Ausbildung der Collateralen die später folgende Unterbindung der Subclavia weniger wirksam macht. Hat die Entwickelung der Collateralen überhaupt vor der Operation eine bedeutende Ausdehnung erfahren, so wird die Wirkung des Eingriffs, wie Guinard selbst hervorhebt (Fall 7) unter Umständen gänzlich paralysirt. Immerhin wird man in der Mehrzahl der Fälle sich mit der Unterbindung der Subclavia nach dem Abgang der Collateralen begnügen müssen und je nach der Entwickelung der letzteren sich mit einer grösseren oder geringeren Herabsetzung der Circulation im Sack zufrieden geben. Handelt es sich um ein grösseres Aneurysma, sowie um Mitbetheiligung der Aorta, so sind die Aussichten für Besserung allerdings geringere, sie kann aber erfolgen. Falls die Unterbindung der r. Carotis und Subclavia ohne Einfluss bleibt, so ist nach dem Vorschlage Le Dentu's (28) beim Wachsthum des Aneurysmas nach r. oben die Vertebralis dextra, bei solchem nach links die l. Subclavia zu unterbinden. Allerdings handelt es sich dann wohl nur noch um eine kurze Verlängerung des Lebens. Ueber die Prognose der Operation in Bezug auf die Grösse des Aneurysmas sowie bei Mitbetheilung der Aorta giebt die folgende Tabelle Aufschluss:

I. Keine (oder nur schnell vorübergehende) Besserung.

Autor	Grösse des Aneurysmas	Betheiligung der Aorta
Braun.	6:6 cm.	—
Martel.	Puteneigross.	—
Cousins.	Kleinorange.	+
Guinard (7).	2faustgross.	+ (?) [geringe Dilatation].
Grenet und Piquand.	Aeusserer Theil: 16:18:9 cm, innerer: grossorangegross.	+ (?) [leicht auf den Bogen übergreifend, leichte Dilatation].
Bryant (20).	1½" die Clavicula überragend.	Dilatation der Aorta.
Bäumler.	?	+
Bryant (22).	Gross.	+
Heath.	Gross.	—
Robertson und Roney.	Orangegross.	—

II. Besserungen.

Autor	Grösse des Aneurysmas	Betheiligung der Aorta
Meriwether.	3½″ Durchmesser.	+
Gebhard.	?	+
Coppinger.	Gross.	—
Monod.	Kleinhühnereigross.	+
Guinard (12).	Orangegross.	+
„ (14).	?	—
Legueu	Von der Clavicula bis zur 3. Rippe.	—
Gérard-Marchant.	Gross hühnereigross.	—

III. Heilungen.

Evans.	Bis zur Cartilago cricoidea.	—
Little.	3½ : 3½ : 2½″.	—
Barwell.	Grösser als ein Tennisball.	+
„	2½ : 2″.	+
„	Der r. Hälfte des Sternums, den beiden oberen Rippenknorpeln, dem Sternocleidomastoideus und der Fossa jugularis entsprechend.	—
Mynter.	Nussgross.	—
Mariott.	Mandarinengross.	—

Wesentliche Schlüsse lassen sich aus diesen wenigen Fällen kaum ziehen, doch scheinen sie mir mit den früher gemachten theoretischen Ueberlegungen jedenfalls nicht in Widerspruch zu stehen. Hervorgehoben zu werden verdient, dass die Betheiligung der Aorta an sich keine Contraindication zur Operation darstellt. Die Prognose der Ligatur in Bezug auf den Dauererfolg ist nach dem, was darüber bekannt ist, doch als schlecht zu bezeichnen, von den 120 Fällen haben nur 2 (Evans [9] und Doughty-Mott [93]), soweit mitgetheilt, länger als 3 Jahre p. op. gelebt, und bei der Section des zweiten (93) enthielt noch dazu der Sack keinen Thrombus. Um aber zu einem definitiven Urtheil über den Werth der Operation zu gelangen, wäre vor allen Dingen erforderlich, dass in grösserer Zahl noch Fälle mit Endresultaten publicirt würden. Dann aber wäre es wünschenswerth, in erster Linie die beginnenden Aneurysmen mit Ligatur zu behandeln. Sollte die Consolidation nicht erfolgen, so

würde eine Combination mit Macewen's Methode (94) (Einführung von Stahlnadeln in den Sack und Kratzen der Wandung) zu versuchen sein. Bei den vorgeschrittenen Fällen, drohender Ruptur ist zweckmässiger Weise von einer Operation abzusehen; als Ultimum remedium wäre vielleicht in solchen hoffnungslosen Fällen die Filipunctur, ev. in Verbindung mit Elektrolyse in Anwendung zu ziehen; die damit von Stewart (No. 21) und Hershey (No. 22) erzielten Erfolge sind immerhin beachtenswerth.

Am Schlusse der Arbeit ist es mir eine angenehme Pflicht, Herrn Geh. Rath Professor Dr. Braun für die Anregung zu dieser Arbeit und sein Interesse an derselben meinen Dank auszusprechen.

Literatur.

1) Rosenstirn, Jul., Die Brasdor'sche Operation bei Aneurysmen des Arcus Aortae und der Anonyma. Arch. f. klin. Chirurgie. 1887. Bd. 34. p. 1.
2) Jakob, Hans, Die periphere Unterbindung der Halsarterien bei Aneurysmen. Inaug.-Diss. Berlin 1892.
3) Cfr. v. Bardeleben, Jahresber. von Virchow und Hirsch. XXVII. Jahrg. Bd. II. p. 355. 1893.
4) Winslow, Randolph, Simultaneous distal ligation of the right common carotid and right subclavian arteries for supposed innominate aneurism. Annales of surgery 1891. Vol. XIII. p. 336.
5) P. Acosta Ortiz, Du traitement chirurgical des anévrysmes du tronc brachio-céphalique et de la crosse de l'Aorte. Thèse de Paris. 1892.
6) Poivet, Jules, Traitement chirurgical des anévrismes de l'artère innominée par la méthode de Brasdor. Thèse de Paris. 1893.
7) Cfr. Handbuch der prakt. Chir. Bd. II. p. 62. Stuttgart 1900.
8) Deutsche Chirurgie. Lief. 24a. (Krankheiten der Lymphgefässe, Lymphdrüsen und Blutgefässe.) Stuttgart 1901. p. XXXIII u. p. 215.
9) Evans, Wardrop, James, On aneurism and its cure by a new operation. London 1828. p. 93. Lancet 1828. Vol. I. Nov. Broca, Des anévrysmes et de leur traitement 1856. p. 622. Cit. nach Poivet. (Fall I, 2.)
10) Key, London. med. gaz. 1830. Vol. VI. p. 702. Cit. nach Poivet. (Fall I, 5.)
11) Larrieu, De l'anévrysme du tronc brachio-céphalique son traitement chirurgical. Thèse de Paris. 1897.
12) Jameson, Aneurysm of the aorta simulating Aneurysm of the Innominate treated by simultaneous ligature of the common carotid and Subclavian. Lancet 1886. March 6. p. 444.
13) Heath, Christ., Remarks on distal ligature in the treatment of aneurysm. The brit. med. journ. 1898. Vol. I. p. 477.
14) Meriwether, Simultaneous ligation of the common carotid and Subclavian for aneurism of the ascending Aorta. Annales of surgery. 1889. Vol. I. p. 326.
15) Med. Press and Circular. London 1893. 1. Nov. Cit. nach Larrieu.

16) Cousins, John, Ward, Case of aneurysm of the aorta and innominate artery: simultaneous ligature of carotid and subclavian arteries. Brit. med. journ. 1894. Vol. I. p. 14.
17) Mackellar, Abstract of a clinical lecture on a case in which successive aneurysms were treated by ligature of four large arteries. Lancet 1892. Vol. II. p. 1262. Dec. 3.
18) Hampeln, Ueber das Brustaneurysma und seine Beziehung zu Lungenblutungen. Berl. klin. Wochenschr. 1892. Nr. 40. p. 1000.
19) Martel, Bull. de la Soc. des sciences médic. de Lyon. juin 1894. Cit. bei Larrieu.
20) Guinard, Aimé, Traitement des anévrismes du tronc brachio-céphalique par la ligature simultanée de la carotide primitive et de la sous-clavière droites. Bull. général. de Thérapeutique 1894. T. 126. p. 49. Siehe auch Larrieu: Obs. I.
21) Monod, Anévrisme de la sous-clavière (troisième partie) traité par la ligature simultanée de ce vaisseau immédiatement au-dessus de la clavicule et de la carotide primitive, guérison. Bull. de l'acad. de médec. 1894. 3e Série, T. XXXII. p. 150.
22) P. Berger, Rapport sur une observation communiquee par le Dr. Charles Monod, intituléc: Anévrisme de la sous-clavière etc. Bull. de l'acad. de médec. 1895. T. XXXIII. p. 97.
23) Coppinger, Charles, Successful ligature of right subclavian and common carotid arteries for innominate aneurysm. Brit. med. journ. 1895. Vol. II. (p. 486.)
24) Guinard, Aimé, Traitement des anévrysmes de la base du cou par la ligature simultanée de la carotide primitive et de la sous-clavière droites. Annal. des malad. de l'oreille, du larynx, du nez et du pharynx. 1896. T. XXII (2, p. 393).
25) Lanessus, Traitement des anévrismes dut ronc brachio-céphalique par la ligature simultanée de la carotide primitive et de la sous-clavière droites. Thèse de Paris. 1896.
26) Morestin, H., Anévrysme du tronc brachio-céphalique. Bull. de la soc. anat. de Paris 1897. LXXIIe année, 5me Série T. XI. p. 539.
27) Moynihan, Innominate aneurysm. Leeds and West riding medico-chirurg. soc. Nov. 3rd 1899. [Lancet 1899. Vol. 2e, p. 1423.]
28) Thiele, W. A., Gleichzeitige Ligatur der r. Carotis communis und der Subclavia bei Aneurysma trunci brachio-cephalici. Wratsch 1900. Nr. 21. (Ref. Ctrbl. f. Chir. 1900. Nr. 39. p. 989.)
29) Gérard-Marchant, Anévrisme de l'artère sous-clavière et du tronc innominé, guéri par la méthode de Brasdor. (Bull. et mém. de la soc. de chir. de Paris. 1899. T. XXV. p. 295)
30) Le Dentu, rapportour, Sur un cas d'anévrisme de l'artère sous-clavière etc. (Bull. et mém. de l'académie de médec. 1900. T. XLIV. p. 132).
31) Piquand et Grenet, Anévrysme du tronc arteriel brachio-céphalique. — Double ligature de la carotide et de l'axillaire. Injection de sérum gélatiné. Mort. (Bull. et mém. de la soc. anat. de Paris. 75e année 1900. 6e Série. T. II. p. 738.)
32) Grenet et Piquand, Traitement des anévrysmes du tronc brachio-céphalique par la methode de Brasdor et des anévrysmes en général par les injections sous-cutanées de gélatine. Arch. général. de médec. 78e année. T. V. 1901. p. 565 u. 641.

33) Bryant, Joseph D., The operative surgical treatment for aneurism of the first two portions of the subclavian. (New-York medic. Record 1891. Vol. 39. Nr. 11. p. 305.)
34) G. J. Robertson and C. Roney Schofield, Manchester path. soc. [The Lancet 1900. Vol. 1^2. p. 1443.)
35) Bryant, Thomas, Gleanings from surgical practice. Lancet 1896. I^2, VI. On obstructed arteries.
36) Gebhard, Ueber operative Behandlung des intrathoracischen Aneurysma. Berl. klin. Woch. 1893. No. 42. (p. 1026.) [Freie Vereinigung der Chirurgen Berlins. Stzg. v. 8. Mai 1893.]
37) Bäumler, XVI. Oberrheinischer Aerztetag. Ref. Münchner med. Wochenschrift 1895. p. 872. (Nr. 37.)
38) Richter, Johannes, Ein Fall von Aneuryma der Anonyma und der Carotis communis. dextr. Diss. Greifswald 1890.
39) Le Dentu, Bull. de. l'académie de médec. 1895. XXXIII. p. 103. La sem. méd. 1895. p. 49.
40) Rutherfurd, Henry, Glasgow pathol. and Clinic. Soc. [Lancet 1900, II^2. p. 1433]
41) Tilmann, Bericht über die chirurgische Klinik des Geheimrath Professor Dr. v. Bardeleben für die Zeit v. 1. April 1892 bis 1. März 1893. Charité-Annalen. Jahrg. XIX. Berlin 1894. p. 324.
42) Le Dentu, Anévrisme du tronc brachio-céphalique et de la crosse de l'aorte traité par la ligature périphérique de la carotide primitive droite, de la sous-clavière droite et d'une volumineuse artère de la région sous-clavière gauche. Considérations relatives au traitement chirurgical de ces sortes d'anévrismes par la méthode de Brasdor ou de Wardrop. Bull. de l'acad. de médec. T. XXIX. 1893. p. 198. (Séance du 21. févr.)
43) Le Fort, Dict. encyclop. des sciens. médic. art. brachio-céphal. 1re Série. t. X. p. 452. (Cit. n. Larrieu. p. 12.)
44) Cfr. Wyeth, John, A., Essays upon the surgical anatomy and history of the common, external, and internal carotid arteries, and the surgical anatomy and history of the innominate and subclavian arteries etc. The Trans. of the americ. medic. associat. Vol. XXIX. Philadelphia 1878. Beigeheftet.
45) Wardrop, Lancet 1827. Vol. I. July. On Aneurism. p. 66. (Cit. n. Rosenstirn.)
46) Laugier, Bull. soc. anatom. 1836. p. 48. (Cit. n. Poivet.)
47) Wickham, Medic.-chirurg. Trans. t. XXII. p. 405. (Cit. n. Poivet.)
48) Malgaigne, Bull. de la Soc. anatom. 1848. p. 291. (Cit. n. Poivet.)
49) Martel, Congrès français de chirurgie 1885. p. 616. (Cit. n. Poivet.)
50) Rossi, Gaz. médic. de Paris. 1844. p. 58. (Cit. n. Poivet.)
51) Bennett May, Lancet 1884. t. L. p. 1066. (Cit. n. Poivet.)
52) Barwell, Medic.-chirurg. Trans. 1885. p. 124.
53) O'Shaughnessy, Gaz. méd. 1843. p. 289. (Cit. n. Rosenstirn.)
54) Allan Burns, Observations on the surgical anatomy of the head and neck. Edinburgh 1811.
55) Cfr. Smyth, A. W. 1864. Americ. med. Times. 1866. Americ. journ. of med. Sc. 1875. New Orleans med. Press.
56) Türk, Wiener klin. Wochenschr. 1901. Nr. 32. Ref. Berl. klin. Wochenschrift 1901. Nr. 42. p. 49. (Literaturauszüge.)

57) Billroth, Th., Eigene Erfahrungen über Aneurysmen an den Extremitäten und am Halse. Wiener klin. Wochenschr. 1893. Nr. 50. p. 897.
58) Little, Arch. chir. of surgery. 15 Octobr. 1878. Americ. journ. of med. sciences 1880 (july), 1881. p. 194. (Cit. n. Poivet.)
59) Barwell, On Aneurism. p. 61. Lancet 1877. vol. II. nov. Medic.-chir. trans. vol. LXI. p. 13. Cit. n. Poivet.
60) Derselbe, On Aneurism. p. 186. Medic.-chir. trans. Vol. LXII. p. 218. Lancet 1878. II. p. 844. Cit. n. Poivet.
61) Mynter, Cit. n. Poivet. p. 77.
62) Marriott, C. H., A case of innominate aneurysm treated by simultaneous ligature of the subclavian and carotid arteries (Brit. med. journ. 1892. Vol. II. p. 1233).
63) Temple, A case of aneurism of each carotid one involving the innominate. Boston med. and surgic. journ. Vol. CXXIV. Nr. 6. p. 136. (1891.)
64) Hansemann, Aneurysma der Art. anonyma. Berl. med. Ges. Sitzung v. 18. Jan. 93. Ref. D. med. Wochenschr. 1893. Nr. 5. p. 111.
65) Cardarelli, A, Aneurisma della brachio-cefalica guarita quasi perfettamente con alte dosi di ioduro di potassio. Giornale internaz. dello scienze mediche. Anno XVI. 1894. p. 1.
66) Carmine, Sulla cura degli aneurismi della succlavia e della brachio-cefalica. Rif. med. 1894. p. 289—91. Ref. Ctrbl. f. Chir. 1895. p. 448.
67) Thienhaus, Otto, Ueber Compressionsstenosen der Trachea, verursacht durch Aneurysmen der Aorta und des Truncus anonymus. Dissertation. Berlin 1894.
68) Grünwald, L, Aneurysma des Truncus anon. Tiefe Trachealstenose etc. Casuistische Mittheilungen III. Münchner med. Wochenschr. 1895. Nr. 21. p. 494.
69) Gallozzi, Carlo, Aneurisma del tronco brachio-cefalico. Elettro-terapia. Considerazioni su tale metodo di cura. Giorn. int. delle scienze med. Anno XIX. 1897. fasc. 13. p. 489.
70) Craig, James, Innominate aneurysm. The Dublin journ. of med. science. 1899. Vol CVIII. p. 416.
71) Robertson, W. E., Aneurism of the innominate artery. Proceed. of the path. Soc. of Philad. N. S. IIa. p. 269. July 1899. (Ref. Kompe: Schmidt's Jahrb. 1900. Bd. 268.)
72) Gangolphe, Anévrysme volum. et saillant du tronc brachio-céphalique. Lyon méd. XC. 1899. févr. p. 230. (Ref. Schmidt's Jahrb. 1900. Bd. 265.)
73) Graham, Liverpool medic. Institution. (Lancet 1900. 1(2). p. 1209.)
74) Schrötter, Erkrankungen der Gefässe in Nothnagel's Spec. Pathol. und Ther. Bd. XV, 2. (1901.)
75) Heaton, George, Circumscribed traumatic aneurysm of innominate artery. Trans. of the pathol. soc. of London. Vol. 49. 1898. p. 54.
76) Buchanan, R. M., Aneurysm of the innominate artery: Macewen's operation, formation of a stratified thrombus. The Glasgow med. journ. Vol. XXXVI. 1891. p. 250.
77) Caselli, Aneurisma del tronco arterioso brachio-cefalico trattato col metodo Macewen. (Rif. med. 1891. July 8) Ref. Ctrbl. f. Chir. 1891. p. 767.
78) Bäumler, Verein Freiburger Aerzte. Sitzung v. 26. Juni 96. Offic. Protocoll. Münchner med. Wochenschr. 1896. p. 1120. (Nr. 45.)

79) D. D. Stewart and J. L. Salinger, On the treatement of aneurism by elektrolysis through introducted wire: report of a successful case. The americ. journ. of med. scienc. New Series. Vol. CXII. 1896. p. 170.

80) Stewart, Final report of a case of a very large innominate aneurysm completely cured by the employment of elektrolysis through ten feet of snarled, coiled, fine gold wire, introduced into the sac; death at the expiration of three and a half years from cerebral thrombosis. (Brit. med. journ. 1897. Vol. II. p. 387.)

81) Hershey, E. P., Sacculated innominate aneurysm treated by the introduction of gold wire and galvanism. Therap. gaz. XX, 9. p. 590. Sept. 1896. (Ref. Schmidt's Jahrb. 1898. Bd. 258. p. 262.)

82) in Regett, Étude sur l'emploi du serum gélatiné dans le traitement des anévrismes. Bordeaux 1899. Thèse. Obs. IV.

83) Stoicesco, Traitement des anévrysmes par les injections sous-cutanées de gélatine. Journ. de médec. int. 1899. Nr. 13. (Cit. n. Grenet u. Piquand.)

84) Geraldini, Cura di aneurism. aortic. mediante le iniezioni sottocutaneo di gelatina. Gasz. d. Osped. e d. Clin. 1900. Nr. 12. p. 113. (Cit. nach Grenet und Piquand.) Obs. I.

85) Sorgo, J., Zur Diagnose der Aneurysmen der Aorta und der Art. anonyma und über Behandlung derselben mit subcutanen Gelatineinjectionen. Zeitschrift f. klin. Med. Bd. XLII, Heft 1 u. 2. 1901.

86) A. Köhler, Vorstellung eines Falles von Aneurysma der Anonyma. (Verh. der Deutsch. Ges. f. Chir. 1892.)

87) Follin et Duplay, Traité de pathologie externe. T. II. (Cit. nach Larrieu.)

88) Mazet, Anévrisme du tronc brachio-céphalique. Bull. de la soc. anat. de Paris. 1838. XIIIe année. p. 49.

89) Wishart, Monthly journ. of med. (Dublin med. Press) 1848. Ref. Cannstatt's Jahresber. 1848. Bd. II. p. 179.

90) Ogle, Spontaneous healed aneur. of the innominat artery. Med. Times and Gaz. Mai 1858. Ref. Cannstatt's Jahresber. 1858. Bd. III. p. 247.

91) T. R. C. Whipham, A remarkable case of aortic aneurysm of sixteen years duration: death from rupture externally. The brit. med. journ. 26. X. und 2. XI. 1901. Ref. D. med. Woch. 1901. Nr. 46. Literaturbeilage p. 311.

92) Gay, Medic. and surg. Reports City Hosp. Boston 1889. S. 4, p. 206. Cit. nach Poivet.

93) Küster, Die Operation des Aneur. Arc. aort. und der Aorta ascend. Berl. klin. Woch. 1879. p. 737 u. 754.

94) Rydygier, Zur operativen Behandlung der Aneurysmen der Anonyma. XI. poln. Chirurgen-Congress Krakau, Juli 1901. Ref. Ctrbl. f. Chir. 1901. Nr. 51. p. 1267.

95) Doughty und A. B. Mott, Transact. Amer. med. associat. 1878. p. 46. Cit. nach Poivet.

96) Will. Macewen, An address on aneurysm its cure by inducing the formation of white thrombi within the sac. Brit. med. journ. 1890. Vol. II. p. 1107 und 1164.

XXIII.

Der Mechanismus der Fractura radii typica.

Von

Dr. Kuhn,
Arzt in Königsberg i. P.

(Mit 3 Abbildungen.)

Bei dem Bemühen, die mechanischen Verhältnisse des typischen Radiusbruchs klar zu stellen, bin ich zu Resultaten gelangt, welche von der gebräuchlichen Anschauung so sehr abweichen, dass eine Mittheilung darüber nicht uninteressant erscheint.

Zunächst ist es dabei erforderlich, die Kräfte nach Entstehung und Verlauf zu bestimmen, welche einen solchen Bruch, z. B. beim Fall bewirken. Am zweckmässigsten geschieht das an der Hand eines schematischen Sagittalschnitts, welchen man sich senkrecht zur Flexionsachse des Handgelenks durch Hand und Arm in der Bruchstellung gelegt denkt. Fig. 1 sei ein solches Schema, in welchem Strecke a-b die auf dem Boden ruhenden Finger, b d Metacarpus und Carpus und d e die im Ellenbogengelenk festgestellten, als ein continuirlicher Hebelarm wirkenden Unter- und Oberarm bezeichnet. Zuerst nun ist als fortschreitende Gewalt oder lebendige Kraft die Fallkraft e f zu nennen, welche sich durch das Schultergelenk auf den stützenden Arm überträgt und vertical oder wenig von der Verticalen abweichend nach unten verläuft. Durch die Fallkraft und den Widerstand des Bodens m n werden alsdann in Folge bewirkter Dorsalflexion die andern Kräfte wachgerufen, welche an Arm und Hand, den beiden durch das Handgelenk zu gemeinsamer Wirkung mit einander verbundenen Hebelarmen, angreifen. Und zwar sind dies einmal der Zug des Lig. carpi vol., der am Radius in der Richtung h k, am Carpus in der Richtung b i wirkt, und dann der Widerstand der Drehaxe, gegen den Arm in der Richtung d g, gegen die Hand in der Richtung c l. Fallrichtung und Zugrichtung des Ligaments kann man als gegeben ansehen und findet dadurch die Richtung des Axenwiderstands, dass man s, den

Schnittpunkt von Fall- und Zugrichtung, mit dem Drehpunkt c verbindet.

Noch anzugeben ist der Grund, weshalb in Fig. 1 die stützende Hand mit über dem Boden schwebendem Carpus gezeichnet ist: Die Fallkraft nämlich kann wegen ihres verticalen Verlaufs und, weil selbst bei extremer Dorsalflexion der Winkel zwischen Unterarm und Handrücken mehr als 90° beträgt, nur bei vorgebeugter Schulter im Sinne einer Dorsalflexion an dem stützenden Arm wirken. Durch das Vorstrecken der Schulter aber fällt die Fallrichtung vor die Flexionsachse b der Metacarpo-Phalangealgelenke der stützenden Hand und muss deshalb durch Dorsalflexion in den genannten Gelenken den Carpus vom Boden erheben. Der typische Radiusbruch durch Fall findet also stets bei vorgebeugter Schulter und über dem Boden schwebendem Carpus statt. Als „Ueber die Hand gefallen sein" wird der Unfallsvorgang von den Verletzten öfters bezeichnet.

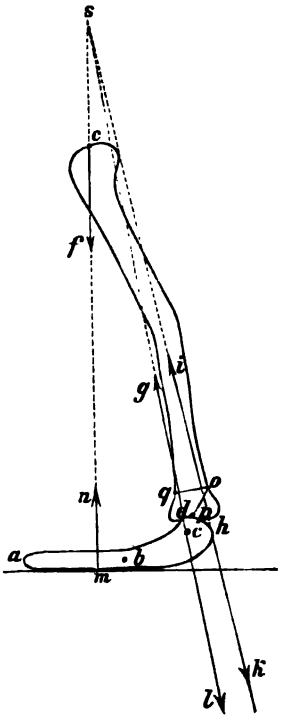

Fig. 1.

Will man des Weiteren die Art der typischen Radiusfractur bestimmen, so hat man sich daran zu halten, dass an dem kleinen peripheren Bruchstück der Zug des Lig. carpi vol. und der Achsenwiderstand, an dem langen centralen dagegen die Fallkraft ihren Angriff genommen haben. Zwischen der Fallkraft nun und dem Ligamentszug besteht nur eine Drehwirkung um das Hypomochlion herum, aber weder eine Riss- noch eine Quetschwirkung, weil beide Kräfte nach dem Boden zu verlaufen, d. h. gleich gerichtet sind. Fallkraft und Achsenwiderstand hingegen sind umgekehrt gerichtet, erstere nach unten, letzterer nach oben. Es muss daher, weil ausserdem die Kräfte gegeneinander verlaufen, zwischen denselben eine Quetschwirkung bestehen. Die Fractura radii typica ist somit ein echter rechter Quetschbruch, was man sich ohne besondere Beweisführung, gewissermaassen a priori, klar machen kann, wenn man bedenkt, dass eine Strebe, als welche der stützende Arm wirkt, nur durch Quetschbruch ihrer Länge nach in zwei Theile gebrochen werden kann. Ein Rissbruch

könnte durch diesen Bruchmechanismus nur dann bewirkt werden, wenn das hintere Radiusgelenkstück, wie es die in Fig. 1 mit o p bezeichnete Linie andeutet, abgebrochen würde, weil zwischen Ligamentszug und Achsenwiderstand in der That eine Risswirkung besteht. Für den Bruch aber, den wir als Fract. radii typica bezeichnen und der in Fig. 1 durch Linie o q markirt wird, ist die Benennung „Rissbruch" nicht zutreffend.

Im Anschluss an die gemachten Ausführungen möchte ich eine Vorschrift für den Verband nicht übergehen. Bei jedem typischen Radiusbruch ist nämlich ein theilweises Zerreissen des Lig. carpi vol. wegen der verschieden starken Spannung und eine erhebliche Quetschung der vorderen Gelenkflächentheile von Radius und Carpus in Folge der zeitweiligen starken Belastung mit in Rechnung zu ziehen. Beim Anlegen des Verbandes wird man also die Enden der etwa zerrissenen Ligamentsfasern zum Zusammenheilen einander nähern und die gequetschten Gelenkflächentheile, damit sie nicht etwa miteinander verkleben, von einander entfernen müssen. Beides geschieht durch Volarflexion. Es soll deshalb der typische Radiusbruch und jede durch denselben Mechanismus entstandene Verletzung in Volarflexion verbunden werden.

Fig. 2.

Uebrig bleibt noch die Erklärung der Dislocationen. Bei denselben ist zu unterscheiden, ob die Verletzung durch Fall oder ohne einen solchen zu Stande gekommen ist. Da ersteres weitaus am häufigsten vorkommt, so bespreche ich die dabei entstehenden Verschiebungen zuerst und ausführlich. Als Dislocationsursachen von gesetzmässigem Vorkommen sind folgende zu nennen:

Zunächst der Umstand, dass bei der Stützung auf die Hand die Ulna eine geringere Stützarbeit leistet als der Radius. In einer Zeichnung kann diesem Verhältniss nur dadurch Ausdruck gegeben werden, dass man das untere Ulnaende den Boden nicht erreichen lässt. In Fig. 2 bezeichne a b den Radius, c d die Ulna, welche den Boden d_1 nicht erreicht, während der Radius mittels des Carpus bei b festen Widerstand von Seiten des Bodens gefunden hat. Bricht nun der Radius in e, so sollte die Ulna die Stützung übernehmen. Das kann sie aber nicht früher, als bis ihr unteres Ende d den Boden bei d_1 erreicht hat. Dabei muss ihr oberes Ende c in der Fallrichtung nach c_1 gelangt sein und mit demselben das obere Radiusende von a nach

a_I. Nun sollte das centrale Radiusbruchstück a e zwischen a_I e Platz haben. Das ist aber unmöglich, weil a e als Dreiecksseite, welche dem stumpfen Winkel a a_I e gegenüberliegt, grösser ist als a_I e. Es muss also, falls keine Einkeilung der Fragmente stattfindet, das untere Ende des langen centralen Bruchstücks von e nach f gedrängt werden. Wenn nun auch der typische Radiusbruch bei über dem Boden schwebendem Carpus stattfindet, so sinkt doch mit dem Bruchvorgang die Handwurzel zu Boden und dann treten die Dislocationsmomente in Kraft, wie ich dieselben in obigem Schema dargestellt habe. So wird also beim Fall das centrale Bruchstück nach der volaren Seite verschoben.

Als letzte Dislocationsursache ist die ablenkende Kraft der zur festen Stützung gelangten Ulna zu nennen, natürlich vorausgesetzt, dass kein secundärer Ulnabruch eintritt. Letzteren Falls muss sich nämlich der fallende Körper um den Stützpunkt der Ulna herum zu Boden drehen. Da nun der Ulnawiderstand von hinten und meistens auch von der ulnaren Seite gegen die Fallrichtung andrängt, so muss der fallende Körper nach vorn und meist auch radialwärts abgelenkt werden. Zu den abgelenkten Körpertheilen gehört auch das centrale Radiusbruchstück, während das kleine periphere, durch den Bruch abgetrennt und mit der Hand an dem untern Ulnaende festgehalten, diese Bewegung nicht mitmacht. Fig. 3 mag eine solche Ablenkung in seitlicher Richtung veranschaulichen: a b bezeichne den Radius mit der Bruchstelle bei e und c d die Ulna. Dreht sich c nach c_1, so geht gleichzeitig a nach a_I, und, da e b die Bewegung nicht mitmacht, das Bruchende des centralen Stückes von e nach f. Auf diese Weise wird das Diaphysenstück radialwärts und nach unten verschoben und drängt gleichzeitig durch seine Vorwärtsbewegung das kleine periphere Fragment stark gegen die Weichtheile der dorsalen Seite an.

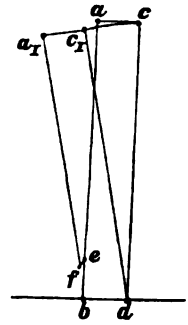

Fig. 3.

Wie schon früher erwähnt, sind die durch den Fall entstandenen typischen Radiusfracturen zwar bei Weitem die häufigsten, aber durchaus nicht die einzigen. Will man sich in dieser Beziehung zusammenfassend ausdrücken, so muss man sagen: Typische Radiusbrüche können überall da entstehen, wo Unterarm und Hand zwischen zwei Gewalten so zusammengepresst werden, dass der Carpus die stützende Fläche nicht erreicht. In Bezug auf die Dislocationen ist für die ohne Fall entstandenen Brüche Folgendes zu bemerken: Einmal

fehlt das die seitliche Ablenkung hauptsächlich bewirkende Moment, eben der Fall; sodann wird die Verschiebung nach der Beuge- resp. Streckseite wechseln, weil die fortschreitende Gewalt auch umgekehrt, wie es beim Fall geschieht, von der Hand nach dem Ellenbogen zu wirken kann.

In Obigem glaube ich alles Hauptsächliche, was zum Verständniss des typischen Radiusbruches nothwendig ist, mitgetheilt zu haben und bitte zum Schlusse um Nachsicht für meine schematischen Zeichnungen, bei welchen die natürlichen Formen zu Gunsten einer vereinfachten Beweisführung vernachlässigt worden sind.

Berichtigung.

In dem Aufsatze des Herrn Prof. Lennander über „Acute (eitrige) Peritonitis“ im 1. u. 2. Heft des LXIII. Bandes dieser Zeitschrift ist eine durch Versehen entstandene fehlerhafte Angabe bei den Versuchen Dr. Zachrissons (S. 72) dahin zu berichtigen, dass es nicht ein Fall war, sondern mehrere, in denen allen derselbe Obductionsbefund vorhanden war.

Anzeigen literarischer Neuigkeiten, welche der Redaction zugeschickt worden sind:

Revue de Chirurgie. No. 2, 3, 4 février, Mars, Avril 1902.

F. Ferrier et A. Gosset, Note sur la gastrostomie (avec 9 fig.).

E. Quénu et J. Petit, Stenoses cicatricielles du pylore consécutives a l'ingestion du liquides caustiques.

Ch. Julliard, De l'utilisation clinique de la cytologie, la cryoscopie et l'hématolyse dans les épanchements de quelques séreuses chirurgicales.

E. Estor, La Hernie étranglée chez le nourrisson (depuis la naissance jusqu' à l'age de deux ans).

Ch. Féré et Ed. Papin, Fractures symétriques et ignorées des clavicules (avec 5 fig.).

D. G. Zesas, Sur les luxations congénitales de la rotule (avec 8 fig.).

M. Patel, Du segment de l'intestin sus-jacent a une sténose intestinale (avec 7 fig.).

F. Tevrier, De la gastroentérostomie postérieure (3 fig.).

A. Mignon, Traitement des pleurésies purulentes chroniques par la thoracoplaste.

E. Estor, La hernie étranglée chez le nourisson (suite et fin).

G. Zesas, Sur les luxations congénitales de la rotule (avec 5 fig.). (Suite et fin.)

Nordiskt Medicinskt Arkiv, Kirurgi. 1901. Afd. 1, häft 4.

Axel Key †. Nekrolog.

Johan Nikolaysen, Experimentelle Appendicitis.

G. Ekehorn, Ueber den Mechanismus des Darmverschlusses durch das adhärente Meckel'sche Divertikel.

Bülow-Hansen, Ueber Sehnentransplantationen und Plastiken.

J. Borelius, Zur Genese und klinischen Diagnose der polycystischen Degeneration der Nieren.

G. Ekehorn, Ein neues Verfahren, um grössere Defecte der Harnröhre durch Abwärtstransplantiren des Penis und des entsprechenden vorderen Theils der Harnröhre zu schliessen.

Nordische Literatur, Juli—September 1901.

Bulletins et Mémoires de la société de chirurgie de Bucarest. No. 3, 4, 5. October—Dezember 1901.

Racoviceano-Pitesci, Chirurgie de la rate.

Cristeano, Diphthéno des nouveau-nés.

La Clinica chirurgica. Annno X. No. 1, 2, 3.
Burci, Contributo allo studio della terapia chirurgica nello nefriti suppurative.
Rolando, Degli effecti sul testiculo dell incisione e dell escissione della vaginale parietale.
Calvini, Sopra un caso di appendicite erniaria.
Cecca, A proposito di un caso di coloptosi.
Ceccherelli, L'argomento del Giorno.
Odoacre, Angiomi ed encondromi multipli nello stesso individuo.
Micheli, Analgesia chirurgica per via spinale.
Lastaria, Della suppressione di qualsiasi dilatazione vesicale nella epicistotomia.
Paccarani-Solimei, L'ematologia della cloronarcosi.

Archives provinciales de Chirurgie. No. 1, 2, 3. 1902.
Civel, De la suture en 8 de chiffre et de ses différentes applications. (16 fig.
De Rouville et Soubeyran, Gangrène spontanée massive et simultanée des membres inférieurs. (1 fig.)
Thévenot, Note sur deux cas d'actinomykose cervicofaciale. (1 fig.)
Adenot, Contribution à l'étude du traitement chirurgical de l'hypertrophie de la prostate. (5 fig.)
Bauby, Dégénérescense épithéliomateuse des vieux foyers d'ostéomyelite.
Sorel, Statistique des opérations pratiquées en 1901.
Andry, Sur le traitement de la tuberculose génitale de l'homme.
Toussaint, Réflexions cliniques sur la cure radicale de la hernie dans l'armée.
Peyroux, Considérations cliniques sur les procédés de réduction de la luxation recente du coude en arrière.

Die Therapie der Gegenwart. Nr. 2, 3, 4, 5. Februar—Mai 1902.
Bier, Ueber praktische Anwendung künstlich erzeugter Hyperämie.
Cohnheim, Heilwirkung grosser Dosen von Olivenöl bei organischen und spastischen Pylorus- und Duodenalstenosen und deren Folgezuständen.
Schleich, Ueber den Schmerz.
A. Fraenkel, Zur Lehre von der Punction des Herzbeutels.
v. Mering, Ueber den Einfluss verschiedener Körperlagen auf die motorische Function des Magens.

Deutsche Aerztezeitung. 1902. Nr. 3, 4, 9.
Kieseritzky, Experimentelle Untersuchungen über die Einwirkung von Nahrungsentziehung auf das Blut.
Richter, Der innerliche Gebrauch von Jodtinktur an Stelle von Jodkali.
Gerulanos, Ueber die chirurgische Behandlung von Lungenerkrankungen.

Bulletin of the Johns Hopkins Hospital. 1901/02. No. 129—133. December—April.
Leonard, The advances made in Medical and surgical Diagnosis by the Röntgen Method.
McCrae, Mastitis in Typhoid fever.
Young, A new combined Electro-Cautery Incisor for the Bottini Operation for Prostatic obstruction.
Kelly, The treatment of Vesico-vaginal and Recto-vaginal fistulae High up in the vagina.
Robinson, On a cyst originating from the ductus thyreoglossus.
Sorcery, Medicine and Surgers in ancient Mexico.

Emerson, Preliminary Note. The extent of gastric Digestion in cases of carcinoma of the Stomach.

E. Merck, Darmstadt.

Bericht über das Jahr 1901. Im vorliegenden 15. Band der Merck'schen Berichte werden sämmtliche wichtigen pharmakotherapeutischen Neuheiten aus dem Jahre 1901 einer kurzen Besprechung unterzogen. Genaue Angabe der einschlägigen Literatur ist jedem Capitel beigefügt.

Silbermark, Ueber eine interessante Schussverletzung. Sep.-Abdr. aus Wiener med. Wochenschr. Nr. 15, 1902.

Verf. berichtet ausführlich über ein Suicidium, bei dem das Projectil eine ungewöhnliche Richtung eingeschlagen. Die Einschussöffnung befand sich an der V. Rippe, die Kugel hatte Pericard, Pleura, Zwerchfell und Magen durchbohrt und war dann im XII. Brustwirbel stecken geblieben. Pneumocard, Pneumothorax und Perforationsperitonitis waren die Folge. Am vierten Tage Exitus. Die in vita gestellte Diagnose wurde durch die Obduction bestätigt. Baum-Kiel.

Druck von J. B. Hirschfeld in Leipzig

Soeben erschienen 1/3 Lieferung von

ENCYKLOPÄDIE

DER

AUGENHEILKUNDE

Herausgegeben

von

Professor Dr. **O. Schwarz** in Leipzig

Bearbeitet von

Doc. Dr. L. BACH, Würzburg. Dr. BIELSCHOWSKY, Leipzig. Prof. Dr. BIRNBACHER, Graz. Dr. BOCK, Laibach. Dr. L. BORTHEN, Drontheim. Doc. Dr. BRAUNSCHWEIG, Halle a. S. Dr. L. BRUNS, Hannover. Prof. Dr. CIRINCIONE, Palermo. Prof. Dr. COHN, Breslau. Doc. Dr. ELSCHNIG, Wien. Prof. Dr. von EWETZKY, Moskau. Dr. van GEUNS, Haag. Prof. Dr. GOLDZIEHER, Budapest. Doc. Dr. HEINE, Breslau. Prof. Dr. HESS, Marburg. Prof. Dr. HOSCH, Basel. Prof. Dr. KÖNIGSHÖFER, Stuttgart. Prof. Dr. KOSTER, Leiden. Geh. Med.-Rath Prof. Dr. KUHNT, Königsberg. Doc. Dr. KUNN, Wien. Dr. LAMHOFER, Leipzig. Dr. O. LANGE, Braunschweig. Dr. LECHNER; Leiden. Prof. Dr. von LENHOSSÉK, Budapest. Prof. Dr. MAGNUS, Breslau. Dr. O. MEYER, Breslau. Dr. MÖBIUS, Leipzig. Dr. NEUNHOEFFER, Stuttgart. Dr. OSTWALT, Paris. Prof. Dr. PETERS, Bonn. Wirkl. Staatsrath Prof. Dr. RAEHLMANN, Dorpat. Doc. Dr. SALZMANN, Wien. Geh. Med.-Rath Prof. Dr. SATTLER, Leipzig. Dr. SCHANZ, Dresden. Dr. SCHOUTE, Amsterdam. Prof. Dr. SCHWARZ, Leipzig. Prof. Dr. SILEX, Berlin. Prof. Dr. STRAUB, Amsterdam. Prof. Dr. von STRÜMPELL, Erlangen. Prof. Dr. VOSSIUS, Giessen. Prof. Dr. WEISS, Mannheim. Doc. Dr. WINDSCHEID, Leipzig. Dr. WOLFFBERG, Breslau. Dr. ZIMMERMANN, Stuttgart.

LEIPZIG
VERLAG VON F. C. W. VOGEL
1900

Complet in 14 Lieferungen

zum Subscriptions-Preis von 2 M. pro Lieferung.

Der Subscriptions-Preis erlischt nach Ausgabe der letzten Lieferung.

Fig. 1.

Fig. 3.

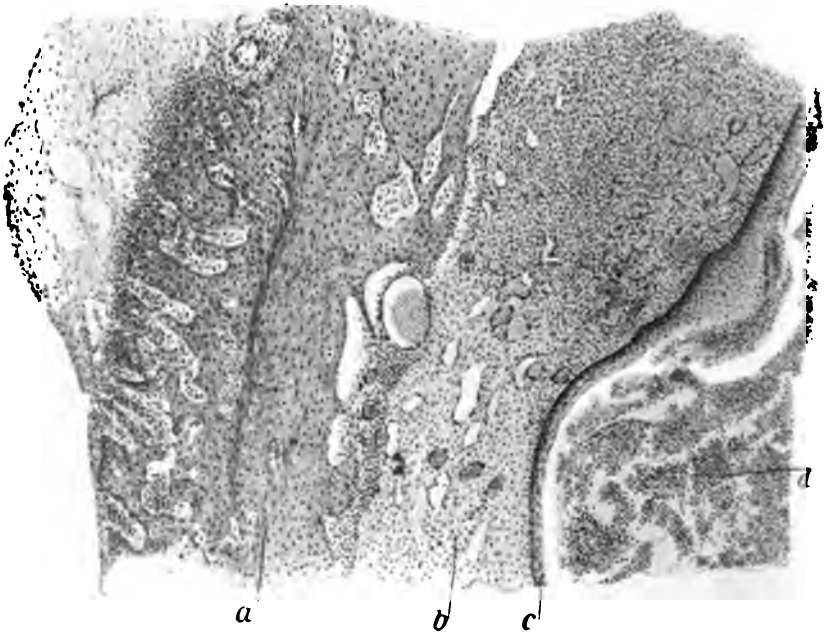

Verlag von L. C

Fig. 2.

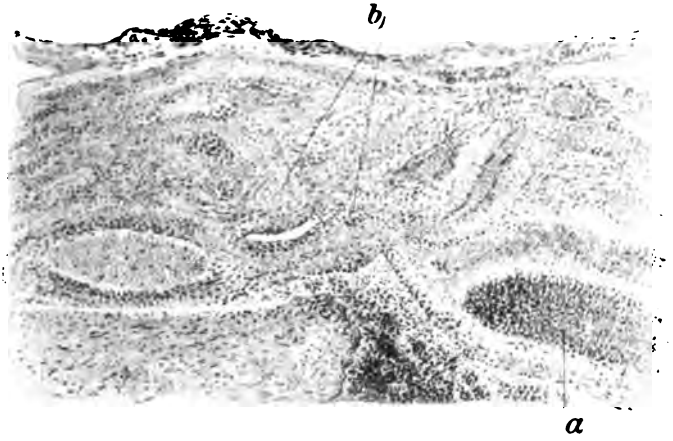

Fig. 4.

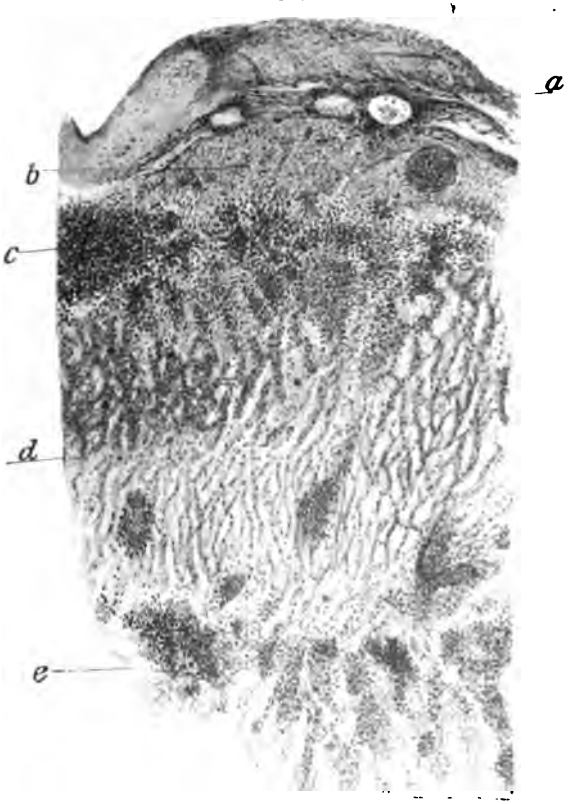

in Leipzig.

Druck von Meisenbach Riffarth & Co. in Leipzig.

Fig. 5.

Fig. 6.

Fig. 7.

Fig. 8.

Fig. 9.

Fig. 10.

Fig. 11.

Fig. 12.

Fig. 13.

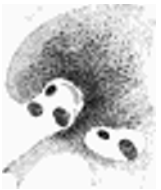

Fig. 14.

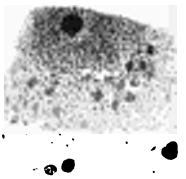

Fig. 15.

Fig. 16.



Fig. 17.

Fig. 18.



Fig. 20.

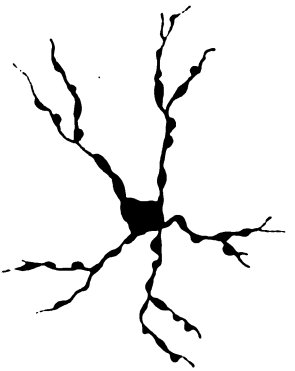

Fig. 21.



Fig. 22.

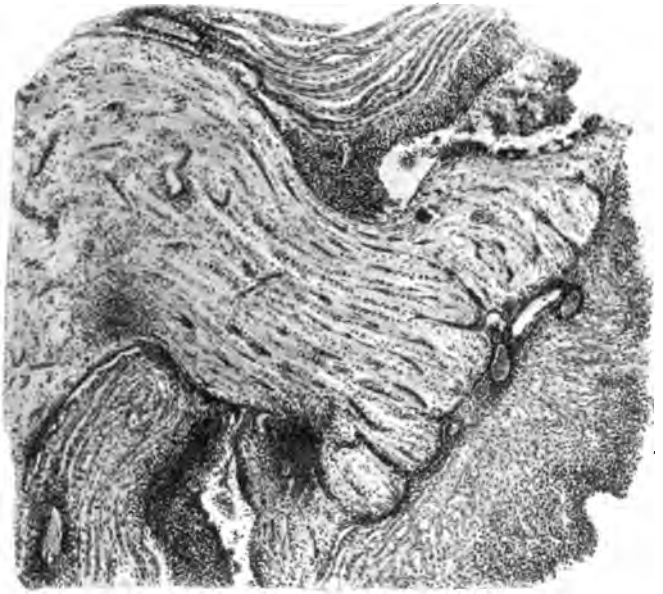

Fig. 23.

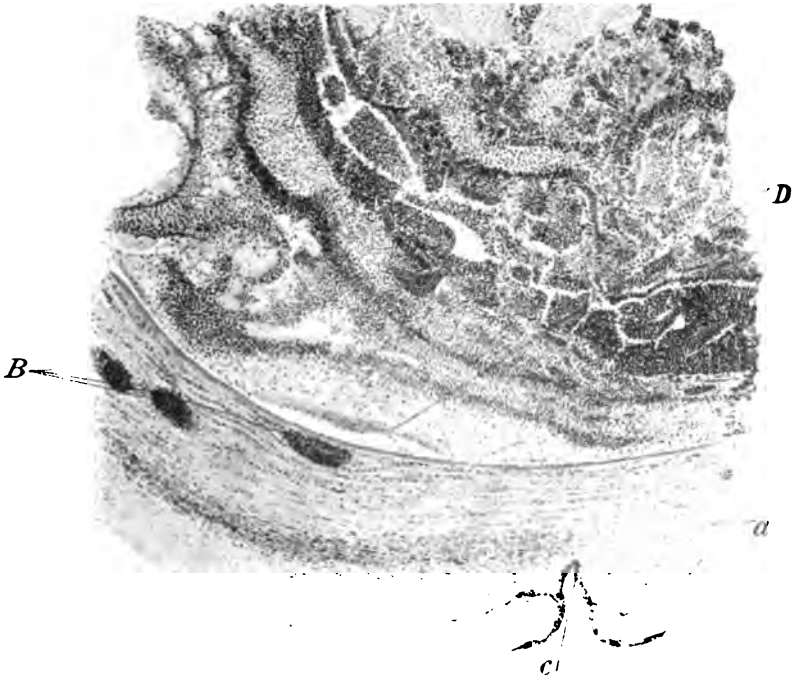

in Leipzig.

Druck von Meisenbach Riffarth & Co. in Leipzig.

Fig. 24.

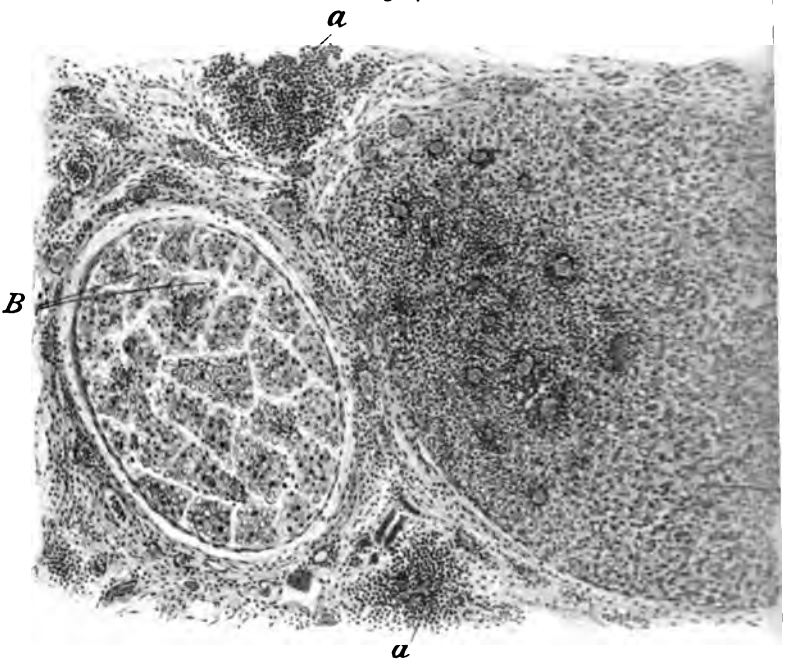

Fig. 25.

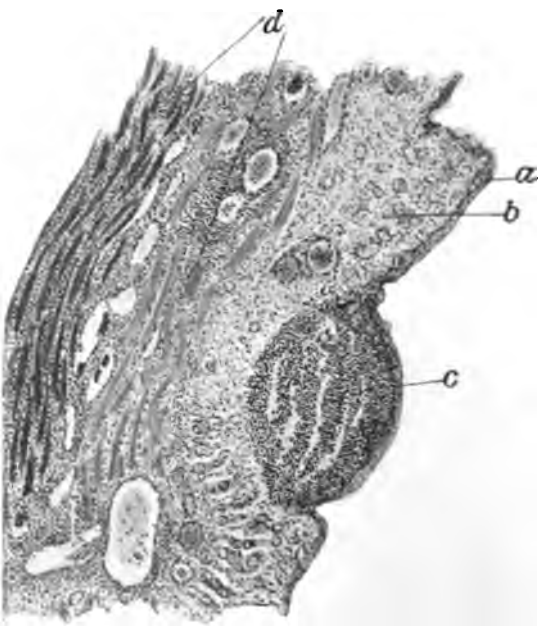

Fig. 26.

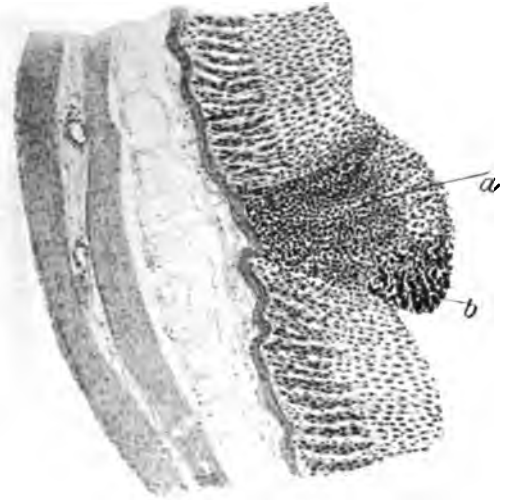

Fig. 27.

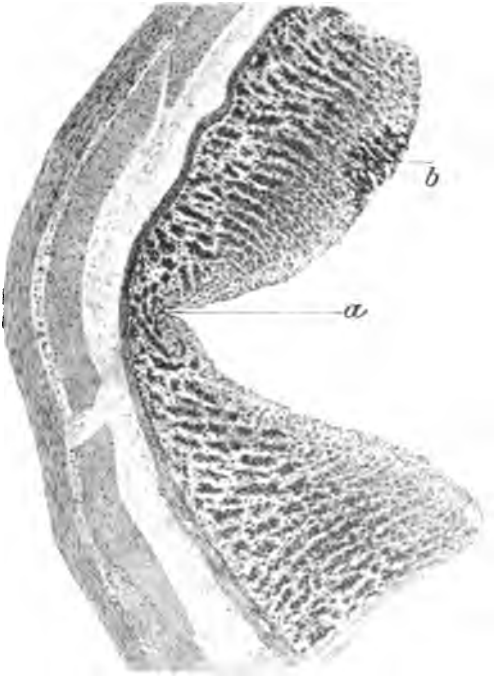

in Leipzig.

Druck von Meisenbach Riffarth & Co. in Leipzig.

Fig. 28.

Fig. 30.

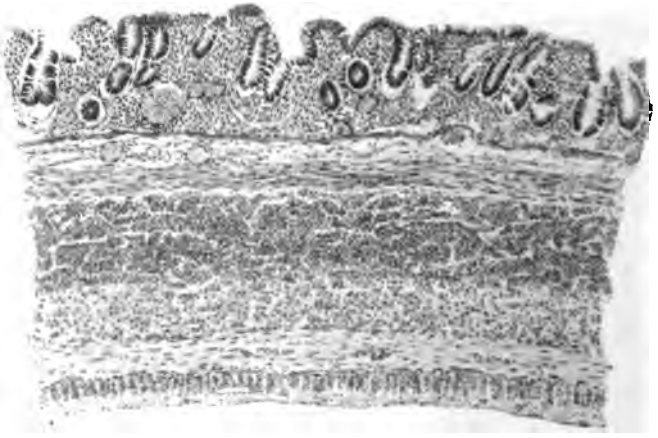

Fig. 29.

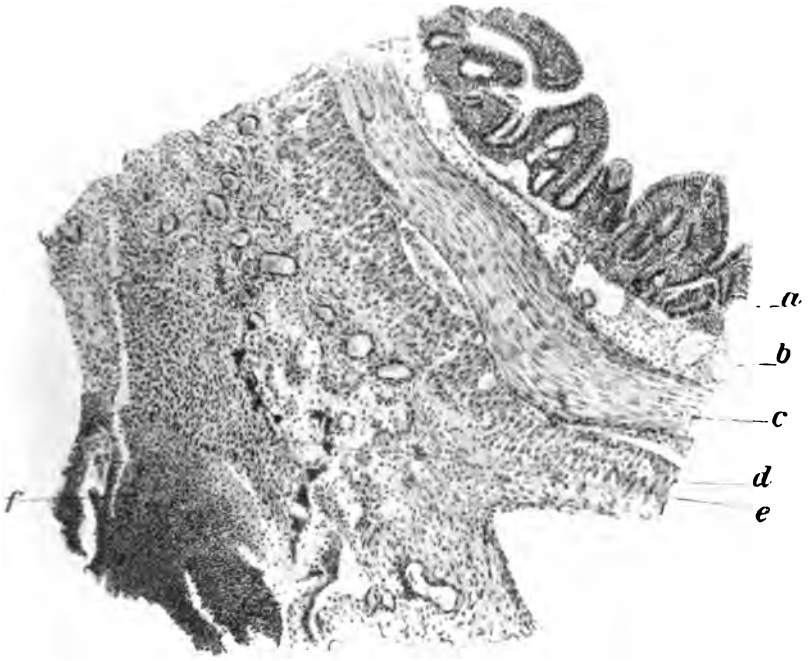

Fig. 31.

;el in Leipzig.

Druck von Metsenbach Riffarth & Co. in Leipzig.

Fig. 32.

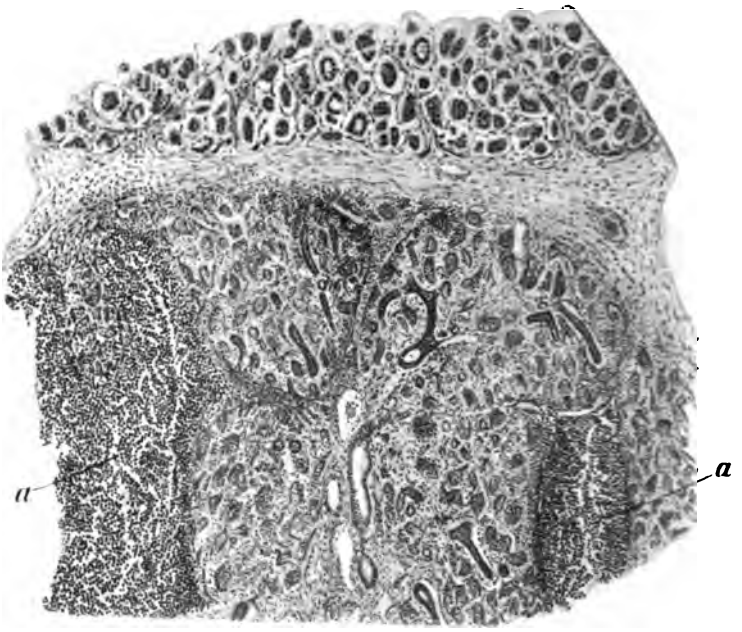

Fig. 34.

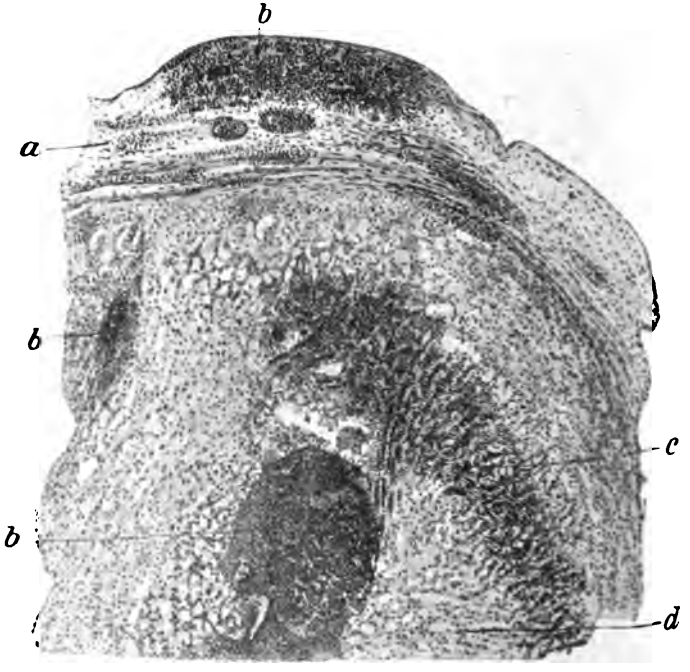

Fig. 33.

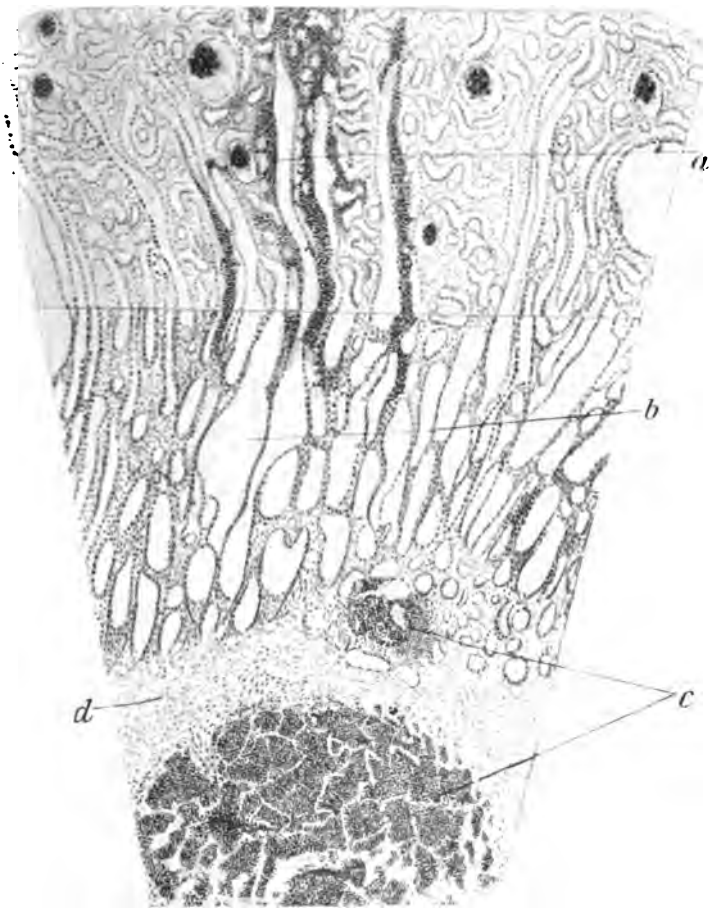

el in Leipzig.

Druck von Meisenbach Riffarth & Co. in Leipzig.

Fig. 35.

Fig. 36.

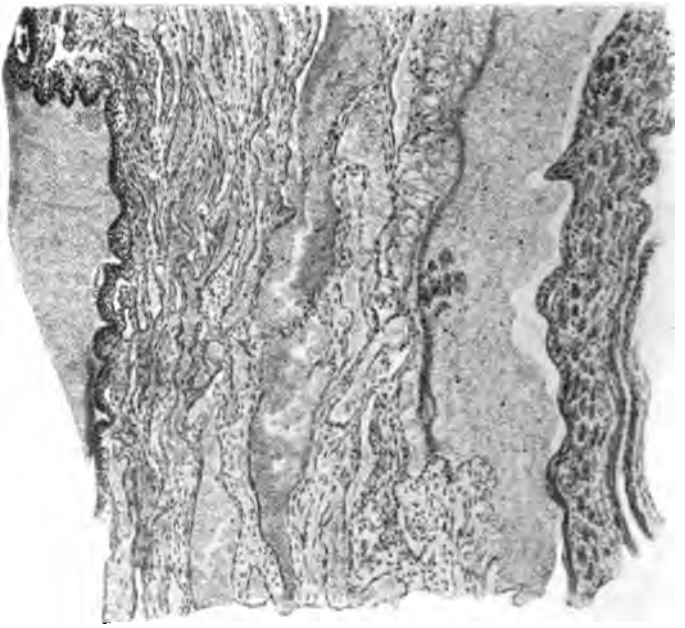

Fig. 37

in Leipzig.

Druck von Meisenbach Riffarth & Co. in Leipzig.

ST

18960



ST

18960